# MORFOPATOLOGIA APARATULUI CARDIO-VASCULAR

998

EDITURA ACADEMIEI REPUBLICII POPULARE ROMÎNE

BIBLIOTECA MEDICALĂ
XIV

# MORFOPATOLOGIA APARATULUI CARDIO-VASCULAR

SUB REDACȚIA

PROF. DR. **EMIL C. CRĂCIUN**

Autori

**LIUBA BANDU, STELA CĂRNARU, EMIL C. CRĂCIUN, ALEXANDRU ESKENASY, RUXANDRA GANE-GHIA, LEONIDA GEORGESCU, AUGUSTIN MUREȘANU, PAUL NICOLESCU, ȘTEFAN NICULESCU, GRIGORE PAMBUCCIAN, DINU POPOVICI, VICTOR SĂHLEANU, CONSTANTIN TAȘCĂ.**

BIBLIOTECA
ACADEMIEI
REPUBLICII POPULARE ROMÎNE

# CUVÎNT ÎNAINTE

*Cardiologia este una din ramurile medicale mult studiate în patria noastră. Faptul acesta traduce acţiunea unor multiple condiţii.*

*Astfel, pe de o parte, nivelul ştiinţelor medicale a fost influenţat în mod decisiv de tradiţiile materialiste iniţiate de un savant progresist ca Victor Babeş. La drept vorbind, acesta a găsit preocupări anatomo-clinice bine închegate încă de la începuturile şcolilor noastre medicale, de la N. Kretzulescu şi de la C. Davila. Va rămîne însă meritul lui Victor Babeş de a fi dat cercetării ştiinţifice medicale un larg fundament experimental, o analiză pătrunzătoare a determinismului şi înlănţuirilor cauzale, o permanentă legare a descoperirilor ştiinţifice de aplicările practice — toate acestea cu dinamismul unor tendinţe adînc progresiste şi unei combativităţi care dispreţuia orice oportunism, orice concesii.*

*De asemenea, un rol deosebit în dezvoltarea cardiologiei în ţara noastră l-a avut D. Danielopolu care a adus importante contribuţii clinice şi de laborator în acest domeniu.*

*Pe de altă parte, afecţiunilor cardio-vasculare li se acordă, în organizarea modernă a sănătăţii publice, o atenţie tot mai mare, deoarece aceste boli încă mai ocupă un loc de frunte în statisticile de morbiditate şi de mortalitate. Cunoaşterea şi combaterea lor constituie deci, în zilele noastre, un obiectiv principal în activitatea medicală.*

*Prezenta lucrare despre* Morfopatologia aparatului cardio-vascular *arată, o dată mai mult, sprijinul larg pe care Partidul şi Guvernul îl acordă activităţii ştiinţifice în patria noastră. Condiţiile actuale de muncă ştiinţifică, de neasemănat cu cele din trecut, permit astfel ca probleme de patomorfie să se bucure de largă colaborare, discuţie şi difuzare. Pe această cale, se dezvoltă în mod creator vechile tradiţii anatomo-clinice, în lumina fiziologiei moderne, iniţiate de I. P. Pavlov.*

*E. C. Crăciun*

BIBLIOTECA
ACADEMIEI
REPUBLICII POPULARE ROMÎNE

# TABLA DE MATERII

## CAPITOLUL I

*Ștefan Niculescu*

Pag.

- **Morfologia și morfogeneza aparatului cardio-vascular** . . . . . . 15
  - Embriologie . . . . . . 15
  - Morfologia și morfogeneza cordului . . . . . . 16
  - Morfologia și morfogeneza vaselor . . . . . . 40
  - *Bibliografie* . . . . . . 54

## CAPITOLUL al II-lea

*Stela Cărnaru* și *Ruxandra Gane-Ghia*

- **Malformațiile congenitale ale inimii** . . . . . . 57
  - Malformații cardiace fără scurt-circuit . . . . . . 59
    - Anomalii de poziție . . . . . . 59
    - Leziuni valvulare izolate . . . . . . 59
    - Stenoza istmului aortei . . . . . . 60
    - Anomalii ale trunchiului aortei . . . . . . 61
  - Malformații cu scurt-circuit arterio-venos . . . . . . 61
    - Defectele septului interatrial . . . . . . 61
    - Defectele septului interventricular . . . . . . 63
    - Persistența canalului arterial . . . . . . 63
  - Malformații cu scurt-circuit veno-arterial (boala albastră) . . . . . . 65
    - Anomalii de rotație a vaselor mari și comunicare interventriculară . . . . . . 66
      - Tetrada Fallot . . . . . . 66
      - Complexul Eisenmenger . . . . . . 67
      - Transpoziția vaselor mari . . . . . . 67
      - Persistența trunchiului arterial . . . . . . 69
  - Stenoza orificiului pulmonarei sau tricuspidei și comunicare interatrială . . . . . . 69
      - Triada Fallot . . . . . . 69
      - Stenoza sau atrezia tricuspidiană . . . . . . 71
  - Alte malformații cardiace . . . . . . 71
  - *Bibliografie* . . . . . . 73

## CAPITOLUL al III-lea

Prof. *Emil C. Crăciun*

- **Semiologia patomorfică generală (simptome și sindroame patomorfice)** . . . . . . 75
  - Leziuni și sindroame din punct de vedere cantitativ . . . . . . 76
    - Leziuni în minus . . . . . . 77

Pag.

- Hipoplazia cordului 77
- Atrofia cordului 78
- Atrofia cafenie 79
- Aorta hipoplazică 81
- Leziuni în plus 82
  - Hipertrofia cordului 82
  - Dilatarea 85
- Leziuni și sindroame hemodinamice 87
  - Leziuni în minus 87
    - Anemia generală a miocardului 87
    - Anemia locală 88
  - Leziuni în plus 89
    - Hemoragii 89
    - Hematoame 89
    - Trombii cardiaci 90
    - Trombii vasculari 93
    - Hemopericard 96
    - Hidropericard 97
- Leziuni și sindroame metabolice 98
  - Endocardoze 98
    - Atrofia 98
    - Steatoza 98
    - Hialinoza 98
    - Amiloidoza 99
    - Calcinoza 99
  - Miocardoze 101
    - Atrofii de miocard 101
    - Proteinoze cantitative 101
    - Hipoproteinoze 102
    - Intumescența clară 102
    - Hiperproteinoze 102
      1. Intumescența tulbure 102
      2. Alterarea hipergranulară 103
      3. Degenerarea hipergranulară 103
    - Proteinoze asociate 103
    - Proteinoze calitative (disproteinoze) 103
      1. Infiltrarea și degenerarea mucoidă 103
      2. Alterări vacuolare 103
      3. Degenerarea omogenă cu fragmentare 104
      4. Amiloidoza 105
      5. Paraamiloidoza 105
      6. Hialinoza cicatricelor 105
      7. Intumescența și necroza fibrinoidă 105
    - Glicogenoze 107
    - Lipidoze 109
    - Tulburări ale metabolismului mineral 112
      - Calcinoza 112
      - Metastaze de calciu 112
      - Hipocalcemia 112
      - Sideroza 112
  - Arterioze 113
    - Steatoze 113
    - Proteinoze 116
      1. Edemul albuminos 116
      2. Intumescența fibrinoidă 117
      3. Hialinoza 117
      4. Amiloidoza 120
      5. Paraamiloidoza 120

Pag.
6. Infiltrarea mucoidă . . . . 120
7. Elacinoza . . . . 120
Necroza . . . . 120
Necrobioza . . . . 121
Rupturi spontane ale arterelor mari . . . . 122
Calcinoze . . . . 122
Leziuni inflamatorii . . . . 124
Endocardite . . . . 125
Endocardite verucoase . . . . 129
Endocardite vegetante sau polipoase . . . . 129
Endocardite ulcero-vegetante . . . . 130
Miocardite . . . . 130
Pericardite . . . . 131
Pneumopericard . . . . 132
Arterite nespecifice . . . . 132
Capilarite . . . . 133
Alterări cadaverice . . . . 133
*Bibliografie* . . . . 136

## CAPITOLUL al IV-lea

Prof. *Emil C. Crăciun*

**Aparatul cardio-vascular în boala reumatismală (entitatea patomorfică în reumatism)** 137
Cardita în reumatism . . . . 137
Endocardite acute . . . . 137
Endocardite cronice fibropare . . . . 143
Endocardita recurentă . . . . 144
Miocardita . . . . 146
Morfogeneza endo-miocarditelor . . . . 154
Pericardita . . . . 162
Morfogeneza pericarditei . . . . 169
Cardita experimentală . . . . 172
Polivasculita în reumatism . . . . 174
Arterita . . . . 174
Flebita . . . . 175
Poliviscerita şi poliserozita în reumatism . . . . 176
Consecinţele endocarditelor (Cardiopatii mio-valvulare) . . . . 177
Leziuni cronice valvulare . . . . 177
Stenoza mitrală . . . . 179
Insuficienţa mitrală . . . . 182
Boala mitrală (stenoza asociată cu insuficienţa mitralei) . . . . 183
Stenoza aortică . . . . 187
Insuficienţa aortică . . . . 188
Stenoza şi insuficienţa tricuspidei . . . . 191
Stenoza şi insuficienţa pulmonarei . . . . 192
Leziuni cronice ale miocardului . . . . 192
Miocardita cronică . . . . 193
Scleroza miocardului . . . . 193
Complicaţiile cardio-vasculitelor reumatice . . . . 198
Embolii simple . . . . 198
Embolii microbiene nesupurate . . . . 198
Embolii microbiene supurate . . . . 199
Aspecte fiziopatologice . . . . 199
Insuficienţa cardio-vasculară . . . . 200
*Bibliografie* . . . . 201

## CAPITOLUL al V-lea

Prof. *Emil C. Crăciun*

Pag.

**Cardio-vasculite în septicemii acute** . . . . . . . . . . . . . . . . . . 203
Endocardite în septicemii acute . . . . . . . . . . . . . . 203
Endocardita ulcero-vegetantă . . . . . . . . . . . . . . 204
Endocardita recurentă . . . . . . . . . . . . . . . . 208
Miocardite în septicemii acute . . . . . . . . . . . . . 212
Miocardita hematogenă supurată . . . . . . . . . . . . 212
Miocardita hematogenă nesupurată . . . . . . . . . . . 218
Pericardite în septicemii acute . . . . . . . . . . . . . 220
Arterite în septicemii acute . . . . . . . . . . . . . . 221
Arterite acute nesupurate . . . . . . . . . . . . . . . 221
Arterite acute supurate . . . . . . . . . . . . . . . . 222
*Bibliografie* . . . . . . . . . . . . . . . . . . . . . 223

## CAPITOLUL al VI-lea

*Leonida Georgescu*

**Cardio-vasculite în septicemii subacute (Endocardita ulcero-polipoasă)** . . . . . . . 225
Leziunile cardiace . . . . . . . . . . . . . . . . . . . 228
Leziunile valvulare . . . . . . . . . . . . . . . . . . 228
Leziunile miocardice . . . . . . . . . . . . . . . . . 238
Leziunile pericardice . . . . . . . . . . . . . . . . . 239
Leziunile extracardiace . . . . . . . . . . . . . . . . 239
Leziunile sistemului vascular . . . . . . . . . . . . . 240
*Bibliografie* . . . . . . . . . . . . . . . . . . . . . 243

## CAPITOLUL al VII-lea

Prof. *Emil C. Crăciun*

**Cardio-vasculite în diverse boli infecțioase și infecto-contagioase** . . . . . . . . . . 245
Boli microbiene . . . . . . . . . . . . . . . . . . . . 245
Boli virotice . . . . . . . . . . . . . . . . . . . . . 255
Boli cu etiologie neprecizată . . . . . . . . . . . . . 258
Endocardita Libman-Sacks . . . . . . . . . . . . . . . 258
Endocardita Löffler . . . . . . . . . . . . . . . . . . 261
Endocardita fetală . . . . . . . . . . . . . . . . . . 261
Endocardita seroasă . . . . . . . . . . . . . . . . . . 262
Miocardita Fiedler . . . . . . . . . . . . . . . . . . 263
Miocardita fibroplastică cronică . . . . . . . . . . . . 263
Periarterita nodoasă . . . . . . . . . . . . . . . . . 264
Trombangeita obliterantă . . . . . . . . . . . . . . . 266
Arterita temporală . . . . . . . . . . . . . . . . . . 268
Leziuni cardio-vasculare în bolile sistemului limfo-hematopoietic . . . . . . . 270
Parazitoze . . . . . . . . . . . . . . . . . . . . . . 271
*Bibliografie* . . . . . . . . . . . . . . . . . . . . . 271

## CAPITOLUL al VIII-lea

*Stela Cărnaru* și *Ruxandra Gane-Ghia*

**Afecțiuni endo- și miocardice caracteristice copilului** . . . . . . . . . . . . . 273
Hipertrofia cardiacă la copil . . . . . . . . . . . . . 273
Miocarditele la copil . . . . . . . . . . . . . . . . . 280
*Bibliografie* . . . . . . . . . . . . . . . . . . . . . 285

CAPITOLUL al IX-lea

*Paul Nicolescu*

Pag.

**Morfopatologia leziunilor circulației pulmonare generatoare ale cordului pulmonar** . . 287
Leziuni vasculare primitive . . . 291
Obliterările arterelor pulmonare prin embolii și tromboze . . . 291
Arteritele pulmonare hipertensiogene . . . 300
Arterioscleroza pulmonară izolată . . . 303
Scleroza arterială pulmonară primitivă . . . 305
Leziunile venelor . . . 306
Leziunile anastomozelor arteriale . . . 306
Leziuni vasculare hipertensiogene pentru mica circulație, secundare afecțiunilor bronhopulmonare cronice . . . 308
Leziunile vasculare consecutive afecțiunilor cardiace . . . 319
Leziunile hipertensiogene consecutive modificărilor condițiilor de statică și mecanică toracică și mediastinală . . . 323
Formele anatomo-clinice ale cordului pulmonar . . . 324
Cordul pulmonar acut . . . 324
Cordul pulmonar subacut . . . 325
Cordul pulmonar cronic . . . 325
*Bibliografie* . . . 327

CAPITOLUL al X-lea

*Victor Săhleanu* și *Dinu Popovici*

**Morfopatologia aparatului cardio-vascular în endocrinopatii** . . . 331
Sistemul vascular în endocrinopatii . . . 331
Cordul în endocrinopatii . . . 344
*Bibliografie* . . . 352

CAPITOLUL al XI-lea

*Alexandru Eskenasy*

**Tuberculoza aparatului cardio-vascular** . . . 355
Leziunile tuberculoase ale inimii . . . 357
Pericardita tuberculoasă . . . 357
Miocardita tuberculoasă . . . 361
Miocardita tuberculosului . . . 365
Endocardita tuberculoasă . . . 367
Leziunile ganglionilor nervoşi intramurali . . . 368
Evoluția leziunilor tuberculoase ale inimii sub influența tuberculostaticelor . . 370
Leziunile tuberculoase ale vaselor . . . 371
Leziunile arterelor . . . 373
Leziunile venelor . . . 376
Leziunile capilarelor . . . 379
Leziunile limfaticelor . . . 382
Evoluția leziunilor tuberculoase ale vaselor sub influența tuberculostaticelor . 383
*Bibliografie* . . . 383

CAPITOLUL al XII-lea

*Ştefan Niculescu*

**Sifilisul și parazitozele aparatului cardio-vascular** . . . 387
Sifilisul cardio-vascular . . . 387
Leziuni sifilitice cardiace . . . 389

Pag.

- Leziuni sifilitice arteriale 393
  - Leziuni aortice 394
- Leziuni sifilitice venoase 408
- Parazitoze cardio-vasculare 409
  - Echinococoza 410
  - Cisticercoza 413
  - Bilharzioza 414
  - Strongiloza 414
  - Malaria 415
  - Filarioza 417
  - Actinomicoza 418
- *Bibliografie* 420

## CAPITOLUL al XIII-lea

*Augustin Mureşanu*

**Boala hipertonică—leziuni neuro-distrofice cardio-vasculare** 423

- Modificările arterelor şi arteriolelor 427
- Modificările vaselor mari şi mijlocii 435
- Modificările inimii în boala hipertonică 436
- *Bibliografie* 441

## CAPITOLUL al XIV-lea

Prof. *Emil C. Crăciun*

**Boala aterosclerotică** 443

- Etio-patogenie 443
- Patomorfie 453
- Morfogeneza 467
- Concepţia stadială a bolii aterosclerotice 471
  - Stadiul iniţial metabolic 472
  - Stadiul neuro-metabolic 472
  - Stadiul arteriopatiei regionale 472
  - Stadiul visceropatiei postaterosclerοase 472
- Sindromul coronaro-miocardic 473
  - Insuficienţa coronariană 474
  - Obliterarea coronariană 478
    - Tromboza coronariană 479
  - Infarctul miocardic 482
    - Infarctul miocardic prin obliterare 482
    - Infarctul miocardic prin spasm arterial 492
  - Angina de piept 493
- Alte sindroame angeio-viscerale 498
  - Sindroame de ateroscleroză periferică 499
  - Ateroscleroza cerebrală 500
- *Bibliografie* 502

## CAPITOLUL al XV-lea

*Leonida Georgescu* şi *Constantin Taşcă*

**Anevrismele vaselor şi inimii** 505

- Anevrismele aortei 509
- Anevrismele altor artere 515
  - Complicaţiile anevrismelor 517

Pag.
Comunicările arterio-venoase . . . . . . 518
Anevrismele inimii . . . . . . 521
*Bibliografie* . . . . . . 525

CAPITOLUL al XVI-lea

*Liuba Bandu, Leonida Georgescu* şi *Constantin Taşcă*

**Morfopatologia venelor şi limfaticelor** . . . . . . 527
Boala trombo-embolică . . . . . . 527
Clasificare . . . . . . 534
Tromboflebite locale . . . . . . 535
Tromboflebite secundare . . . . . . 537
Tromboflebite primitive . . . . . . 543
Etio-patogenie . . . . . . 545
Fiziopatologie . . . . . . 549
Complicaţiile bolii trombo-embolice . . . . . . 550
Embolia pulmonară . . . . . . 550
Gangrena de origine venoasă . . . . . . 552
Sindromul posttrombotic . . . . . . 552
Boli congenitale ale trunchiurilor venoase profunde . . . . . . 555
Boala varicoasă . . . . . . 556
Hemoroizii . . . . . . 562
Varicocelul . . . . . . 564
Bolile limfaticelor . . . . . . 564
*Bibliografie* . . . . . . 567

CAPITOLUL al XVII-lea

*Grigore Pambuccian*

**Tumorile aparatului cardio-vascular** . . . . . . 571
Tumorile cardio-pericardice . . . . . . 571
Tumorile cordului . . . . . . 571
Tumorile benigne . . . . . . 575
Tumorile maligne . . . . . . 585
Tumorile pericardului . . . . . . 599
Tumorile benigne . . . . . . 600
Tumorile maligne . . . . . . 602
Tumorile vasculare . . . . . . 606
Tumorile vaselor sanguine . . . . . . 607
Tumorile benigne . . . . . . 607
Tumorile maligne . . . . . . 614
Tumorile vaselor limfatice . . . . . . 617
Tumorile benigne . . . . . . 617
Tumorile maligne . . . . . . 618
*Bibliografie* . . . . . . 619

CAPITOLUL al XVIII-lea

*Stela Cărnaru* şi *Ruxandra Gane-Ghia*

**Inima în avitaminoze şi alte carenţe** . . . . . . 621
*Bibliografie* . . . . . . 623

CAPITOLUL al XIX-lea

*Leonida Georgescu*

Pag.

**Traumatismele aparatului cardio-vascular** . . . . . 625
- Traumatismele inimii . . . . . 625
  - Traumatismele deschise (plăgile) . . . . . 625
  - Traumatismele închise . . . . . 629
  - Leziuni ale vaselor coronare și valvelor în traumatismele inimii . . . . . 634
- Traumatismele vaselor . . . . . 637
  - Leziunile traumatice ale arterelor . . . . . 637
  - Leziunile traumatice ale venelor . . . . . 641
  - Leziunile traumatice ale limfaticelor . . . . . 642
- *Bibliografie* . . . . . 642

CAPITOLUL al XX-lea

*Leonida Georgescu*

**Leziuni toxice ale aparatului cardio-vascular** . . . . . 645
- Intoxicații exogene . . . . . 647
  - Intoxicația cu metale . . . . . 647
  - Intoxicația cu metaloide . . . . . 648
  - Intoxicația prin halogeni și derivatele lor . . . . . 649
  - Substanțe inhibitoare ale proceselor de oxidare . . . . . 649
  - Intoxicații prin substanțe narcotice, anestezice și hipnotice . . . . . 650
  - Intoxicații cu alcool etilic . . . . . 650
  - Intoxicații medicamentoase . . . . . 651
  - Tabagismul . . . . . 651
  - Intoxicații prin substanțe de origine vegetală și animală . . . . . 652
- Intoxicațiile endogene . . . . . 652
  - Toxemia gravidică . . . . . 653
  - Miocardita uremică . . . . . 654
- Efectele radiațiilor ionizante asupra inimii . . . . . 654
- *Bibliografie* . . . . . 655

CAPITOLUL al XXI-lea

Prof. *Emil C. Crăciun*

**Nosologia generală a cardio-vasopatiilor** . . . . . 657
- Clasificări mixte . . . . . 657
- Clasificare nosologică . . . . . 658
- Morfogeneza generală . . . . . 659
- Delimitări nosografice . . . . . 664
- *Bibliografie* . . . . . 668

## CAPITOLUL I

# MORFOLOGIA ȘI MORFOGENEZA APARATULUI CARDIO-VASCULAR

de ȘTEFAN NICULESCU

## EMBRIOLOGIE

Dezvoltarea aparatului cardio-vascular cuprinde următoarele etape: formarea aparatului circulator embrionar, dezvoltarea aparatului circulator definitiv și modificările aparatului circulator la naștere.

**Aparatul circulator embrionar** se formează exclusiv din elementele mezoblastului. Rezultă din contopirea aparatului circulator extraembrionar cu aparatul circulator intraembrionar.

Aparatul circulator extraembrionar se formează în a doua săptămînă a vieții embrionare (la om) în mezoblastul veziculei ombilicale. Cordoane celulare pline (insulele lui Wolff și Pander) dau un sistem de vase anastomozate, conținînd elemente sanguine, dar fără circulație.

Aparatul circulator intraembrionar se formează la om începînd din a treia săptămînă, în regiunea anterioară a embrionului ca două tuburi simetrice, dispuse parasagital: tuburile endocardice. Acestea se contopesc într-un tub cardiac median format dintr-un endoteliu (care va da endoteliul endocardic) și dintr-un manșon mezoblastic (care va da parte din endocard, miocardul și epicardul). Tubul cardiac median se continuă anterior prin sistemul arterial și posterior prin sistemul venos. Aparatul circulator intraembrionar conține o serozitate, fără elemente figurate sanguine.

Prin formarea de anastomoze între vasele extra- și intraembrionare se stabilește circulația embrionară.

Aparatul circulator al embrionului, în prima parte a vieții embrionare, este compus din tubul cardiac simplu cu porțiunile sale (sinus venos, atriu, ventricul și bulb arterial) și din sistemul arterial și venos primitiv (fig. 1). Circulația în acest aparat este unică.

**Aparatul circulator definitiv.** Dezvoltarea cordului (fig. 2) se face printr-o creștere complexă în lărgime și lungime, cu septări și contopiri de cavități, așa încît tubul cardiac ajunge la structura sa definitivă în a doua lună a vieții intrauterine.

Dezvoltarea sistemului arterial definitiv se face prin septarea bulbului arterial, remanierea arcurilor branhiale (fig. 3) și prin creșteri sau obliterări de segmente arteriale.

Formarea sistemului venos definitiv se face în etape (fig. 4) prin dezvoltarea mult mai pronunțată a unor vene, alături cu atrofia altor segmente venoase.

Circulația fetală este dublă (fig. 5, *A*), datorită plămînilor și a vaselor lor, fiind adaptată situației fătului, care nu respiră. Sîngele oxigenat sosind de la placentă prin vena ombilicală, ajunge în cordul drept și de aici în cel stîng, prin comunicarea interatrială, eventual și prin cea interventriculară, în timp ce circulația pulmonară este redusă la un minim. Din aortă, sîngele este distribuit în tot corpul fătului și se reîntoarce la placentă prin arterele ombilicale.

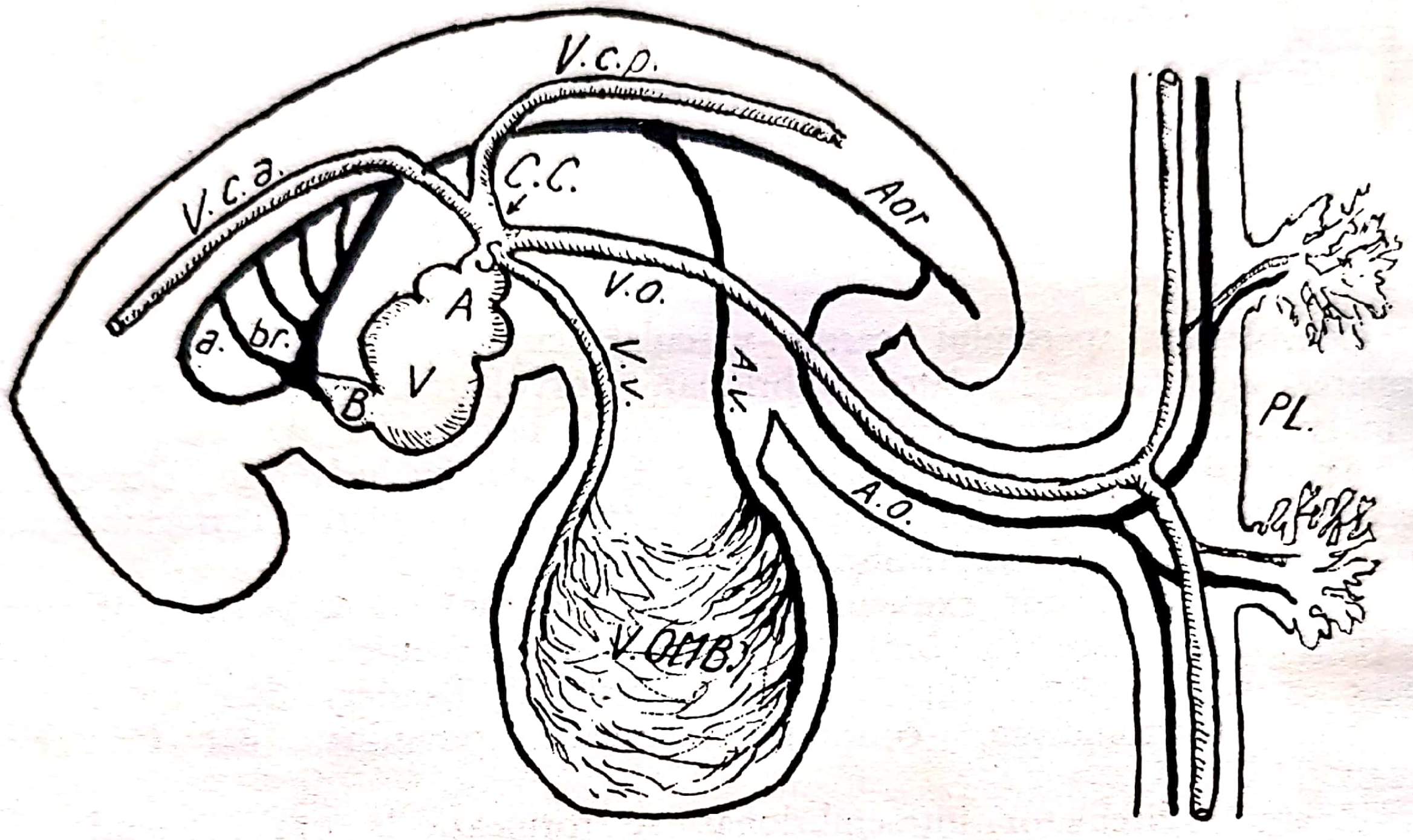

Fig. 1. — *Schema primei circulații embrionare vitelo-alantoidiene.* PL. = placenta; V. OMB. = vezicula ombilicală; S = sinus venos; A = atriu primitiv; V = ventricul primitiv; B = bulb arterial; a. br. = arcuri branhiale; Aor. = aorta; A.O. = artera ombilicală; A.v. = artera vitelină; V.c.a. și V.c.p. = vena cardinală anterioară și posterioară; C.C. = canal Cuvier; V.O. = vena ombilicală; V. v. = vena vitelină (după Giroud și Lelièvre).

**Modificările aparatului circulator la naștere.** La naștere, instalîndu-se funcția respiratorie, circulația mică ia aspectul caracteristic vieții extrauterine (fig. 5, *B*). În legătură cu stabilirea micii circulații, se închid căile de derivație între mica și marea circulație (gaura Botal și canalul arterial). Comunicarea interventriculară se închide ceva mai înainte. Vasele ombilicale, nemaifuncționînd suferă atrofia și obliterarea definitivă.

## MORFOLOGIA ȘI MORFOGENEZA CORDULUI

Cordul este un organ musculo-cavitar jucînd rolul unei duble pompe, care aspiră sîngele din vene și îl respinge în artere. Își exercită funcția prin contracția activă a pereților săi musculoși. Refluxul sîngelui este împiedicat de aparate valvulare, care acționează ca supape. Mișcările cordului, care își

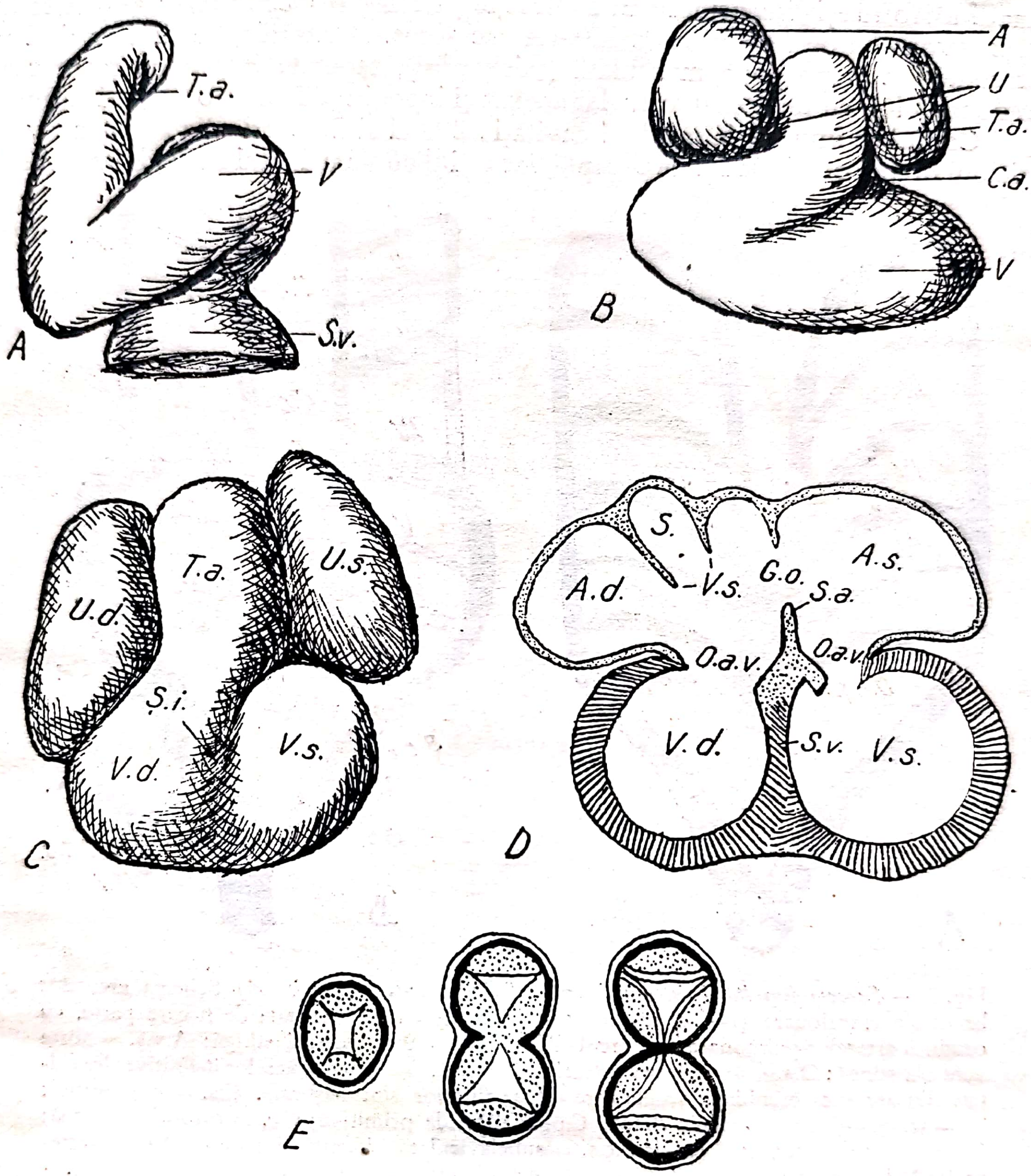

Fig. 2.—*Aspectele dezvoltării cordului embrionar. A)* Inima unui embrion de 2,15 mm lungime (după His). Aspect de tub încolăcit: S.v. = capăt venos; V = ventricul primitiv; T.a. = trunchi (bulb) arterial; *B)* inima unui embrion de 4,3 mm lungime (după His). La nivelul tubului cardiac încolăcit se produce creşterea în lărgime a ventriculului, concomitent cu dezvoltarea laterală a urechiuşelor, determinată de comprimarea atriului primitiv de către bulbul arterial situat anterior; A = atriu primitiv; U = urechiuşe; C.a. = canal atrial; V = ventricul; T.a. = bulb arterial. *C)* Inima unui embrion în a 5-a săptămînă (după His). Se produce septarea cu delimitarea cavităţilor drepte şi stîngi; U.d. şi U.s. = urechiuşa dreapta şi stînga; V.d. şi V.s. = ventriculul drept şi stîng; Ş.i. = şanţul interventricular; T.a. = bulbul arterial. *D)* Schema dezvoltării septurilor inimii (după Born, modificată de Hochstetter); S = sinusul venos; A.d. şi A.s. = atriul drept şi stîng; V.s.= valvulele sinusului; G.o. = gaura ovală; S.a. = septul interatrio-ventricular; O.a.v. = orificiu atrioventricular cu valvulele sale; V.d. şi V.s. = ventriculul drept şi stîng; S.v. = septul interventricular. E. Schema divizării bulbului arterial la nivelul valvulelor sigmoide (după Hochstetter).

Inv. 1954/85584

modifică forma şi dimensiunile în contracţie (sistolă), respectiv relaxare (diastolă), sînt favorizate de lunecarea sa într-un sac seros. Anatomic, se disting deci în structura sa o porţiune musculară (miocardul), tapetată intern de membrana endocardului, cu un aparat valvular anexat şi înconjurată de seroasa pericardului.

Cordul se împarte la om în 4 cavităţi : 2 atrii şi 2 ventriculi ; atriul cu ventriculul drept constituie inima dreaptă, iar atriul cu ventriculul stîng, inima stîngă.

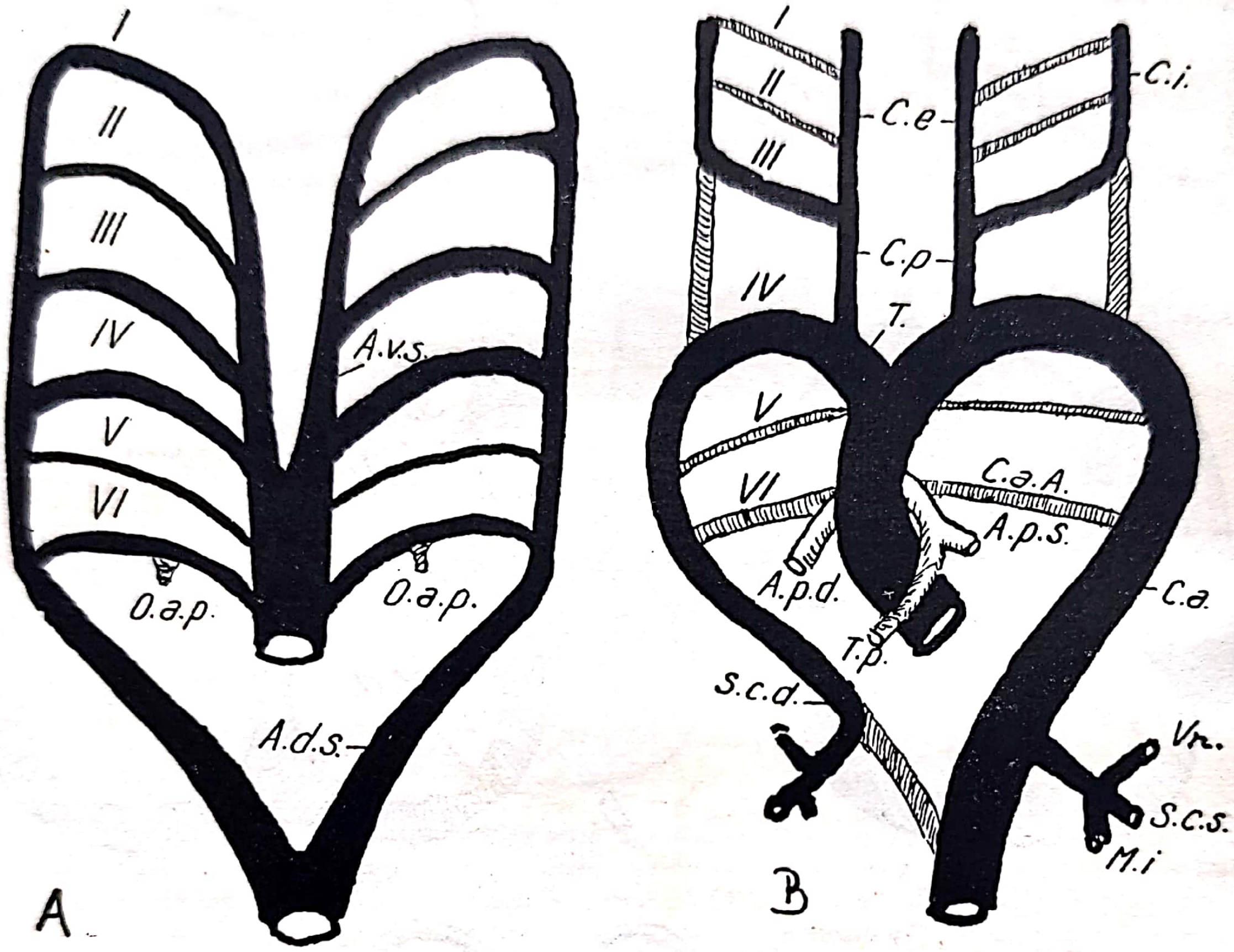

Fig. 3. — *Schema dezvoltării sistemului arterial din arcurile branhiale. A)* Schema arcurilor branhiale embrionare (I—VI) reunind aorta dorsală cu cea ventrală de fiecare parte, cu originea arterelor pulmonare din arcul VI. A.d.s. = aorta dorsală stîngă; A.v.s. = aorta ventrală stîngă; O.a.p. = originea arterei pulmonare. *B)* Schema vaselor definitive dezvoltate din arcurile branhiale; vasele care dispar ulterior sînt haşurate. C.a. = cîrja aortei; T. = trunchiul brahio-cefalic drept; C.p. = carotida primitivă; C.e. = carotida externă; C.i. = carotida internă; S.c.d. şi S.c.s. = subclaviculara dreaptă şi stîngă ; Vr. = vertebrala; M.i. = mamara internă; T.p. = trunchiul arterei pulmonare; A.p.d. şi A.p.s.= artera pulmonară dreaptă şi stîngă; C.a.A. = canalul arterial Arantius.

*Configuraţia exterioară* a cordului este relativ simplă. Are forma unei piramide triunghiulare. Limita dintre cavităţi este marcată la exterior de două şanţuri care se încrucişează perpendicular pe faţa anterioară şi postero-inferioară. Şanţul coronar delimitează atriile de ventriculi ; şanţurile interventriculare anterior şi posterior delimitează ventriculii ; şanţul interatrial este vizibil numai posterior, la limita dintre atrii.

*Configuraţia interioară* variază după cavităţi.

*Ventriculii* sînt cavităţi conoide cu o bază superioară şi un vîrf corespunzător apexului cardiac. Au pereţi musculari puternici, sînt separaţi prin septul

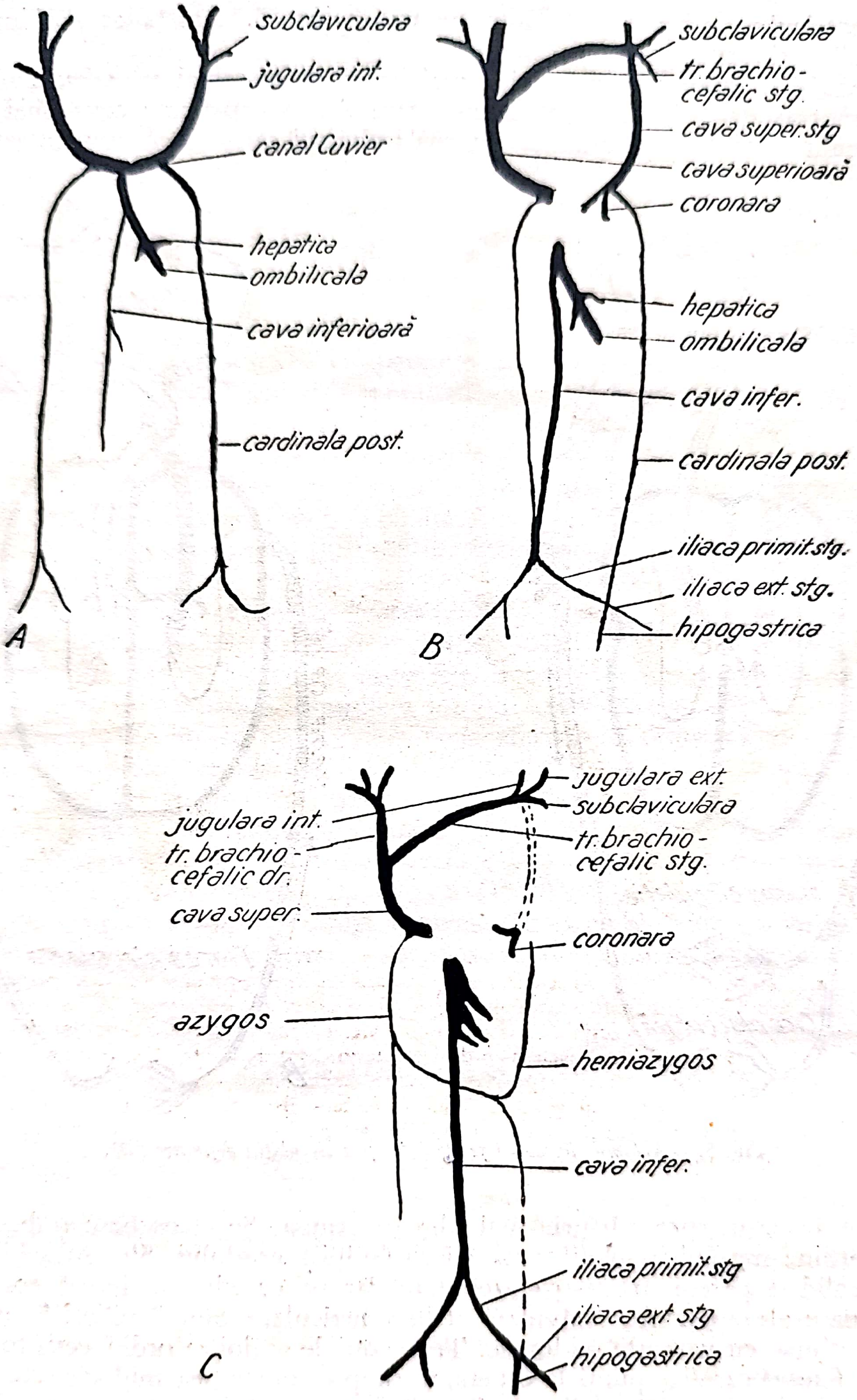
subclaviculara
jugulara int.
canal Cuvier
hepatica
ombilicala
cava inferioară
cardinala post.
A
subclaviculara
tr. brachio-cefalic stg.
cava super. stg
cava superioară
coronara
hepatica
ombilicala
cava infer.
cardinala post.
iliaca primit. stg.
iliaca ext. stg.
hipogastrica
B
jugulara ext.
subclaviculara
jugulara int.
tr. brachio-cefalic dr.
tr. brachio-cefalic stg.
cava super.
coronara
azygos
hemiazygos
cava infer.
iliaca primit. stg
iliaca ext. stg
hipogastrica
C

Fig. 4. — *Schema dezvoltării definitive a sistemului venelor cave* (după O. Hertwig, simplificată de O. Schultze).

interventricular și tapetați la interior cu endocard. Acesta se răsfrînge pe valvulele atrioventriculare și arteriale.

Pereții ventriculului stîng sînt mai groși decît cei ai ventriculului drept în proporție de 3 la 1. Ventriculul drept are o capacitate ceva mai mare. Ventriculii prezintă pe suprafața internă trabeculi cărnoși cu aspect reticulat, aproape buretos spre vîrfuri, mai ales în stînga. Se deosebesc trabeculi de prim ordin: mușchii papilari sau pilierii (stîlpii) cordului. Sînt mușchi groși, fixați solid la perete printr-o extremitate, iar pe cealaltă se inseră cordagiile tendinoase ale aparatelor valvulare atrio-ventriculare. Sînt 3 pilieri în dreapta și 2 în stînga, cu variante regionale. Trabeculii de al doilea ordin, ceva mai subțiri, se fixează ca niște punți la capete, în timp ce porțiunea mijlocie este liberă. Trabeculii de al treilea ordin se fixează de-a lungul peretelui și apar în relief.

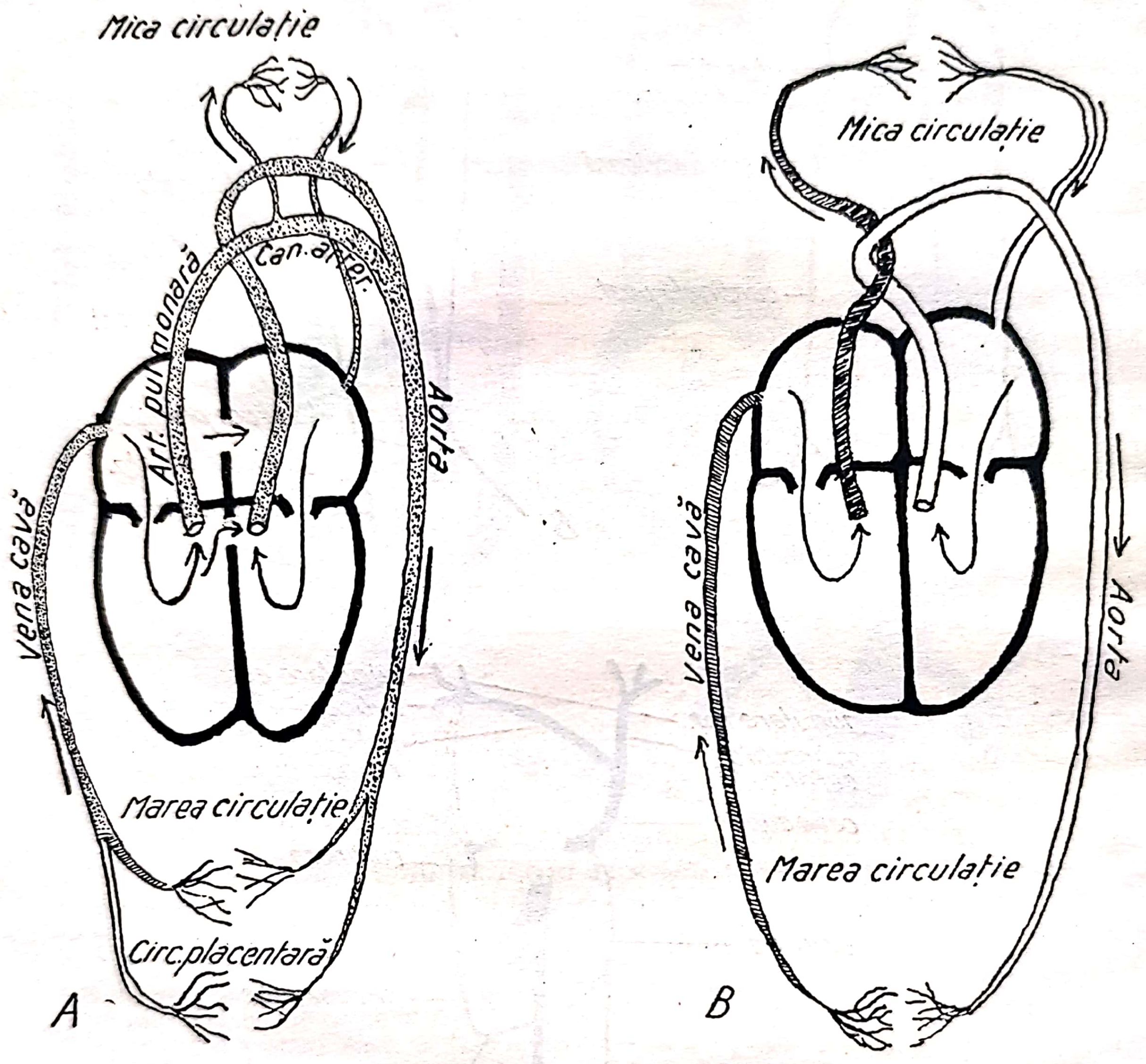
Mica circulație
Can. arter.
Art. pulmonară
Aorta
Vena cavă
Marea circulație
Circ.placentară
A
Mica circulație
Vena cavă
Aorta
Marea circulație
B

Fig. 5. — *Schema circulației fetale (A) și a circulației definitive (B).*

Septul interventricular are două porțiuni: una inferioară musculară, foarte groasă și alta superioară membranoasă.

Valvulele atrio-ventriculare au aspectul de pîlnii membranoase cu vîrful în ventriculi. Sînt formate din membrane fixate printr-o margine aderentă de inelul fibros atrio-ventricular (delimitînd orificiul respectiv). Marginea lor liberă este legată prin cordagii tendinoase de pilieri şi nu coincide cu linia de ocluzie valvulară; la nivelul acesteia este locul de maximă frecare cu coloana sanguină, ceea ce favorizează primele localizări ale endocarditei valvulare tocmai aici. În dreapta, sînt trei valve (valvula tricuspidă), subţiri, aproape egale; delimitează un orificiu permeabil pentru 3 degete. În stînga, sînt două valve (valvula bicuspidă sau mitrală, după forma sa de mitră episcopală — Vesalius), mai groase, inegale ca suprafaţă (o valvă mare şi alta mai mică); lasă să treacă numai 2 degete.

Valvulele sigmoide (arteriale) sînt formate din cîte 3 valve egale, în cuib de rîndunică, care delimitează cu peretele arterial sinusul Valsalva. Ele sînt fixate la peretele arterial printr-o margine aderentă şi se subţiază treptat spre marginea lor liberă, care nu coincide cu linia de ocluzie. Sub această margine liberă se pot găsi fenestrări (aspect normal). Valvele prezintă noduli fibroşi (Morgagni pentru sigmoidele pulmonare, Arantius pentru cele aortice).

Cavităţile ventriculare se subîmpart într-o cameră de intrare, venoasă, şi o cameră de ieşire, arterială (infundibulul sau conul), ultima avînd un perete mai neted. Cele 2 camere au axe diferite, care se întîlnesc în unghi ascuţit, tinzînd să se lărgească în sistola ventriculară.

*Atriile* sînt cavităţi neregulat cuboide, avînd fiecare cîte o prelungire (urechiuşe). Au pereţi musculari mult mai subţiri, acoperiţi de un endocard mai gros decît în ventriculi. Suprafaţa lor interioară este aproape netedă. Prezintă orificiile de vărsare ale marilor vene aferente. Comunică cu ventriculii prin valvulele atrio-ventriculare.

Sînt separate prin septul interatrial.

*Nomenclatură.* Terminologia definind părţile componente ale inimii a fost discutată, deoarece descrierea inimii se face într-o orientare convenţională şi după scoaterea ei din corp. A.E.Boncіu (1935) consideră că « inima dreaptă » a clasicilor este în realitate « inima ventrală (anterioară) », iar « inima stîngă » este « inima dorsală (posterioară) » şi propune modificări corespunzătoare ale terminologiei.

## STRUCTURA CORDULUI

**Endocardul** se subîmparte în endocard parietal şi endocard valvular, fixat pe aşa-zisul schelet fibros al inimii.

*Endocardul parietal* apare ca o membrană conjunctivă densă, de structură complexă, tapetînd toată suprafaţa internă a cordului, continuîndu-se cu endocardul valvular şi cu intima vaselor mari. Grosimea sa diferă după regiuni în următoarea ordine descrescîndă: conul aortei, atrii, restul ventriculilor. Este mai gros pe suprafeţele netede şi la locurile de frecare mai intensă exercitată de coloana sanguină, şi anume acolo unde aceasta este deviată la limita de separare a camerelor ventriculare. Schematic se descriu următoarele straturi:

1) un strat endotelial, semipermeabil, aşa cum o dovedeşte trecerea coloranţilor vitali din sînge în histiocitele intimei, deşi endoteliul rămîne necolorat;

2) un strat subendotelial, subțire, cu fibre colagene, reticulinice, elastice şi eventual musculare netede, variind după regiune;

3) un strat de țesut conjunctiv dens (endocardul propriu-zis), bogat în fibre colagene, elastice și musculare netede (în special la conul aortei);

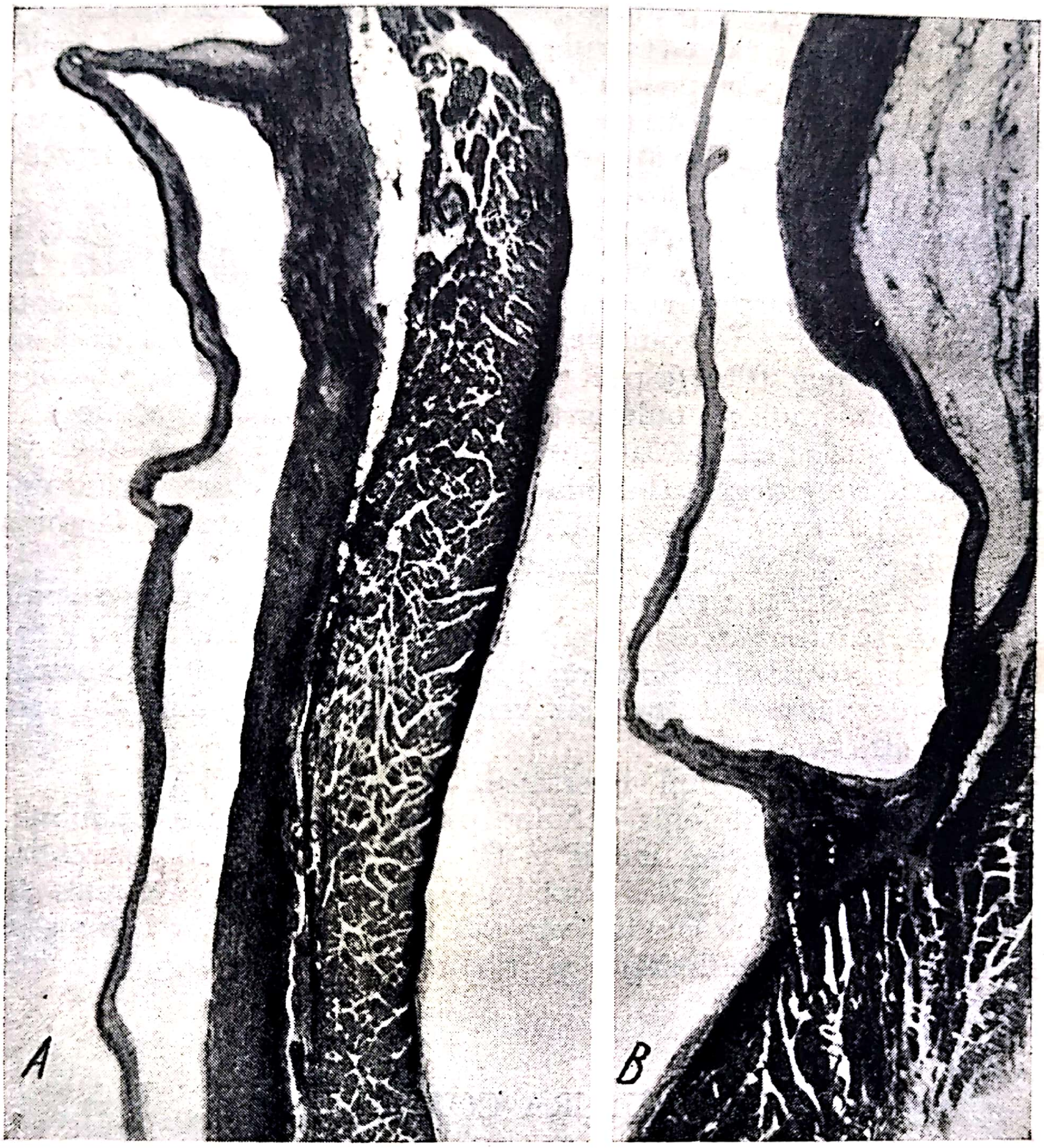

Fig. 6. — *Endocardul parietal și valvular. A)* Valvă tricuspidă; *B)* Valvă aortică. Microfotografie.

4) un strat conjunctiv lax subendocardic, continuîndu-se cu țesutul interstițial al miocardului și al tecii care înconjură formațiunile nodale (absent la nivelul muşchilor papilari și cordagiilor tendinoase).

Orientarea generală a fibrelor endocardului parietal este longitudinală în ventriculi; în jurul valvulelor arteriale, este paralelă cu inserția lor pe inelele fibroase arteriale; în atrii, fibrele iradiază în jurul orificiilor venoase.

*Endocardul valvular* (fig. 6, *A*). *Valvulele atrio-ventriculare* prezintă, pornind de la fața atrială a valvulelor:

1. un strat endotelial, în continuitate cu endoteliul parietal atrial;
2. un strat subendocardic foarte subţire, fibro-elastic;
3. un strat musculo-elastic, cu fibre orientate mai ales longitudinal, în sensul curentului sanguin;
4. un strat de ţesut mucoid bazofil (Tretiakov, 1927), bogat celular, foarte dezvoltat spre marginea liberă a valvelor;
5. un strat — mecanic, cel mai important — de ţesut tendinos gros, cu aspect condroid, format din fascicule de fibre colagene cu textură compactă şi orientare extrem de variată;
6. un strat fibro-elastic subendotelial, aplicat direct pe cordagiile tendinoase, cu o zonă mai laxă spre inserţia la inelul atrio-ventricular;
7. ultimul strat este endoteliul, în continuitate cu cel parietal ventricular.

La nivelul acestor valvule se pot găsi (relativ mai constant la marea valvă mitrală) fibre musculare striate provenind din miocardul atrial sau ventricular, situate numai în vecinătatea inelului fibros de inserţie şi însoţite de capilare. Restul valvelor este complet avascular în condiţii normale.

Marginea liberă (flotantă) a valvulelor se subţiază. Straturile se contopesc, nu mai sînt distincte. Aici pot exista, ca resturi fetale, noduli fibroşi Albini şi hematoame valvulare.

*Valvulele sigmoide* (fig. 6, *B*), de origine pur endocardică, prezintă, pornind de la faţa ventriculară:

1. un strat endotelial în continuitate cu cel parietal;
2. un strat fibro-elastic, cu fibre longitudinale, condensate într-o limitantă elastică;
3. un strat conjunctiv lax, relativ bogat în celule;
4. un strat — cel mai important din punct de vedere mecanic — format din fibre colagene transversale, pornind de la inelul fibros, care merg totdeauna paralel, fără încrucişări, cu fenestrări spre marginea liberă;
5. ultimul strat este endoteliul, în continuitate cu cel arterial.

Pe marginea liberă, straturile se contopesc. În centrul valvei, fibre încrucişate dau nodulii Arantius sau Morgagni.

*Scheletul cordului* este ansamblul formaţiunilor conjunctive, rigide, inextensibile, pe care se inseră aparatele valvulare şi fibrele miocardice. Constă din inelele fibroase atrio-ventriculare şi arteriale, solidarizate între ele prin trigonurile fibroase (cu structură condroidă) şi din porţiunea membranoasă a septului interventricular.

Structura scheletului cordului prezintă variaţii în raport cu speciile animale: la cal şi porc este condroid, la cîine este cartilaginos, la bou este osificat.

**Miocardul** alcătuieşte partea mecanic activă în mişcările cordului. În structura sa intră fibre musculare şi ţesut conjunctiv interstiţial.

*Fibrele miocardice* sînt fibre musculare striate speciale, care se ramifică şi reunesc, realizînd un adevărat sinciţiu. Prezintă nuclei, sarcoplasmă şi miofibrile; sînt subdivizate în unităţi mai mici prin discurile intercalare (fig. 7).

Nucleii fibrelor miocardice sînt situaţi de obicei central, spre deosebire de muşchii scheletici unde nucleii sînt periferici. Au orientare axială. Aspectul lor variază cu vîrsta: la feţi apar ca bastonaşe; la adulţi, ovali; la corduri hipertrofice, rotunjiţi, uneori chiar reniformi. Au membrană nucleară netedă, subţire, şi desen cromatinian delicat.

Citoplasma se împarte în centrală (endoplasma), mijlocie (mezoplasma) şi periferică (exoplasma). Endoplasma este situată în jurul nucleilor, cu aceeaşi orientare. Are aspect fin granular. Conţine un aparat Golgi rudimentar. Aici se produce depunerea pigmentului galben de uzură (lipofuscina) în raport cu vîrsta. Nu conţine miofibrile. Mezoplasma este sarcoplasma propriu-zisă; con-



Fig. 7.— *Miocard normal.* Col. Heidenhain (după Heidenhain).

ţine miofibrile, cu striaţie longitudinală şi transversală şi sarcosomi (mitocondrii). Exoplasma este delimitată de o foarte fină membrană de înveliş, sarcolema.

Miofibrilele sînt dispuse la oarecare distanţă de nucleu. Sînt mai puţin numeroase decît în fibrele muşchilor scheletici, de aceea sarcoplasma dintre ele este destul de aparentă pe secţiuni transversale. Lungimea lor nu poate fi urmărită prea bine pe preparatele obişnuite. Prin analogie cu miofibrilele din celulele Purkinje, pare că depăşesc mai multe segmente miocardice (separate de discurile intercalare). Descrierea striaţiilor transversale variază după starea de contractare şi relaxare a fibrelor miocardice.

În relaxare, miofibrilele prezintă o striaţie transversală prin alternare de discuri clare şi întunecate. Discurile întunecate (Q) sînt constituite dintr-o mare cantitate de substanţe anizotrope (cu dublă refracţie) spre deosebire de discurile clare (J), în care asemenea substanţe lipsesc sau sînt foarte reduse. Discurile clare sînt separate la mijloc printr-un disc subţire, întunecat (Z) care se continuă cu discurile Z ale miofibrilelor învecinate şi merge să se insereze pe sarcolemă; realizează astfel un adevărat diafragm, solidarizînd transversal miofibrilele învecinate. Spaţiul dintre 2 linii Z constituie unitatea elementară a fibrei musculare, sarcomerul. În discul clar mai există două discuri întunecate accesorii (E şi N) şi sarcosomi (granule J, Holmgren) situaţi lîngă linia Z. Discul întunecat are şi el sarcosomii săi (granulele Q, Holmgren).

În faza de contracţie se produce inversarea striaţiei (Engelmann, 1878), adică în linii mari discurile întunecate devin clare şi cele clare, întunecate, fără schimbarea repartiţiei substanţelor izotrope şi anizotrope. Linia Z realizează banda de contracţie prin contopire cu liniile E şi N şi migrarea granulelor J. Discul întunecat din această fază corespunde deci discului J şi la parte din Q. Restul discului Q se clarifică, devenind discul H, cu discul M median, întunecat şi subţire.

Miofibrilele reprezintă dezvoltarea unei structuri ultra- sau metamicroscopice. Corespund la macromolecule proteice filamentoase.

Discurile intercalare sînt specifice fibrei miocardice. Corespund la un disc Z sau, după alţii, unui sarcomer turtit cu cele 2 discuri Z aproape contopite. Apar la intervale regulate după acelaşi număr de sarcomere (20—40) în raport cu specia. Sînt liniare (discuri intercalare) sau dispuse în scară (trăsături scalariforme). Semnificaţia lor este foarte discutată. Au fost considerate fie ca limite între segmente miocardice (Schweigger-Seidel, Eberth), fie ca formaţiuni tendinoase (Marceau; Renaut şi Mollard), separînd porţiuni active — contractate — de porţiuni inactive — relaxate — (Hoche; Marceau), fie ca zone de creştere a fibrelor miocardice (Heidenhain), fie ca aspecte agonice (Ebner; Aschoff). Dar absenţa lor în cordul fetal, creşterea lor în raport cu vîrsta, precum şi topografia lor determinată de solicitările mecanice, pledează pentru o morfogeneză funcţională în raport cu activitatea cordului.

În histoculturi, fibrele miocardice (fig.8) se recunosc uşor prin contracţiile lor ritmice şi eventual prin striaţia lor. Se dezvoltă continuu sau (mai rar) discontinuu, după cum păstrează sau nu conexiuni cu elementele fragmentului iniţial. Se găsesc sub trei aspecte; 1) un prim aspect este cel de mioblaste izolate sau ca muguri uniţi de elementele de origine printr-un pedicul subţire. Se

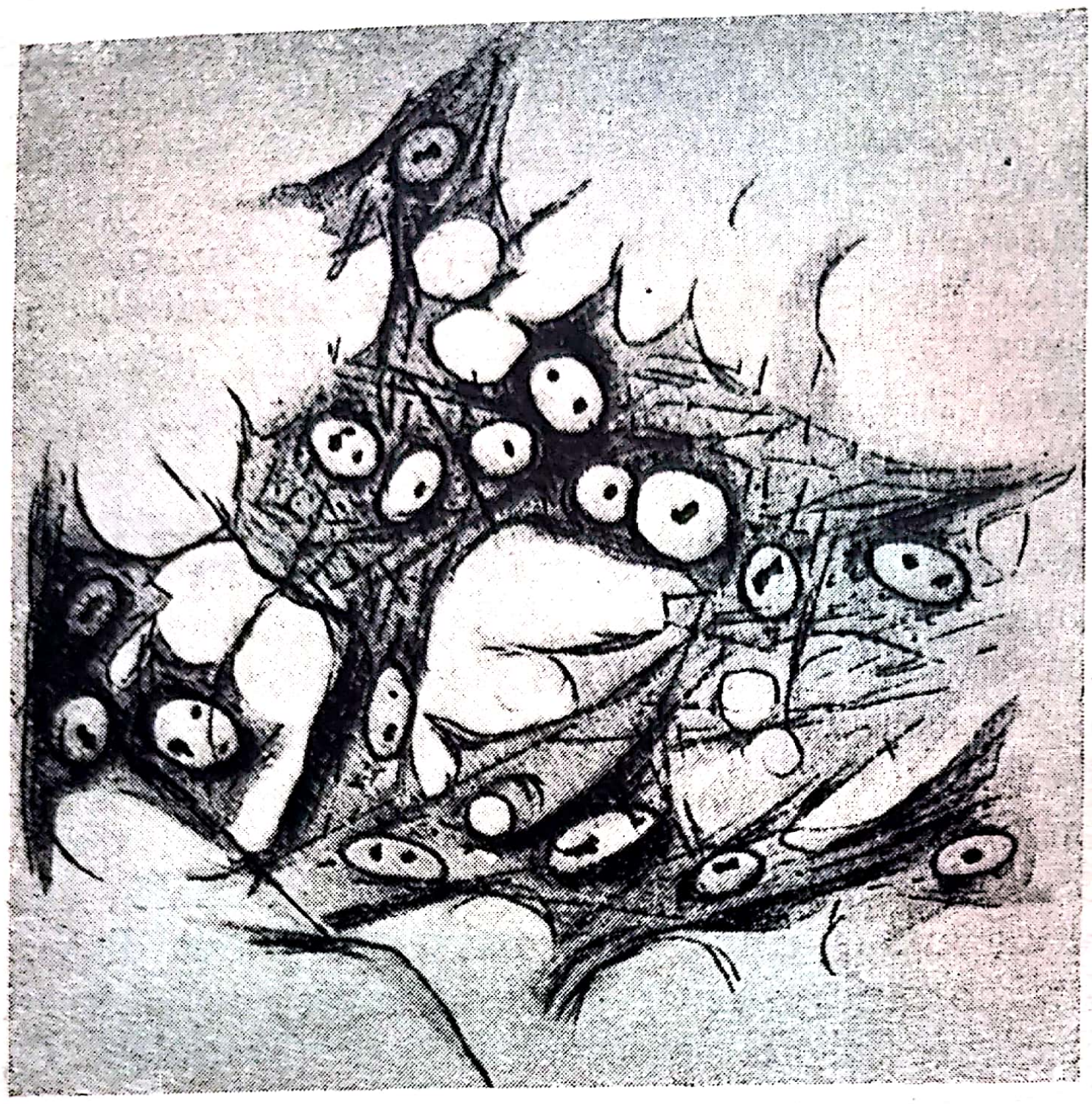

Fig. 8. — *Cultură de 4 zile a miocardului embrionar de pui de găină.* Caracter sincițial tipic. În citoplasmă se văd fine fibrile cu substanță anizotropă dispusă nodular; fibrilele nu au o orientare regulată, ceea ce pare o trăsătură caracteristică a țesutului muscular în creștere (și pentru tot timpul cît persistă în cultură) (după Rumianțev).

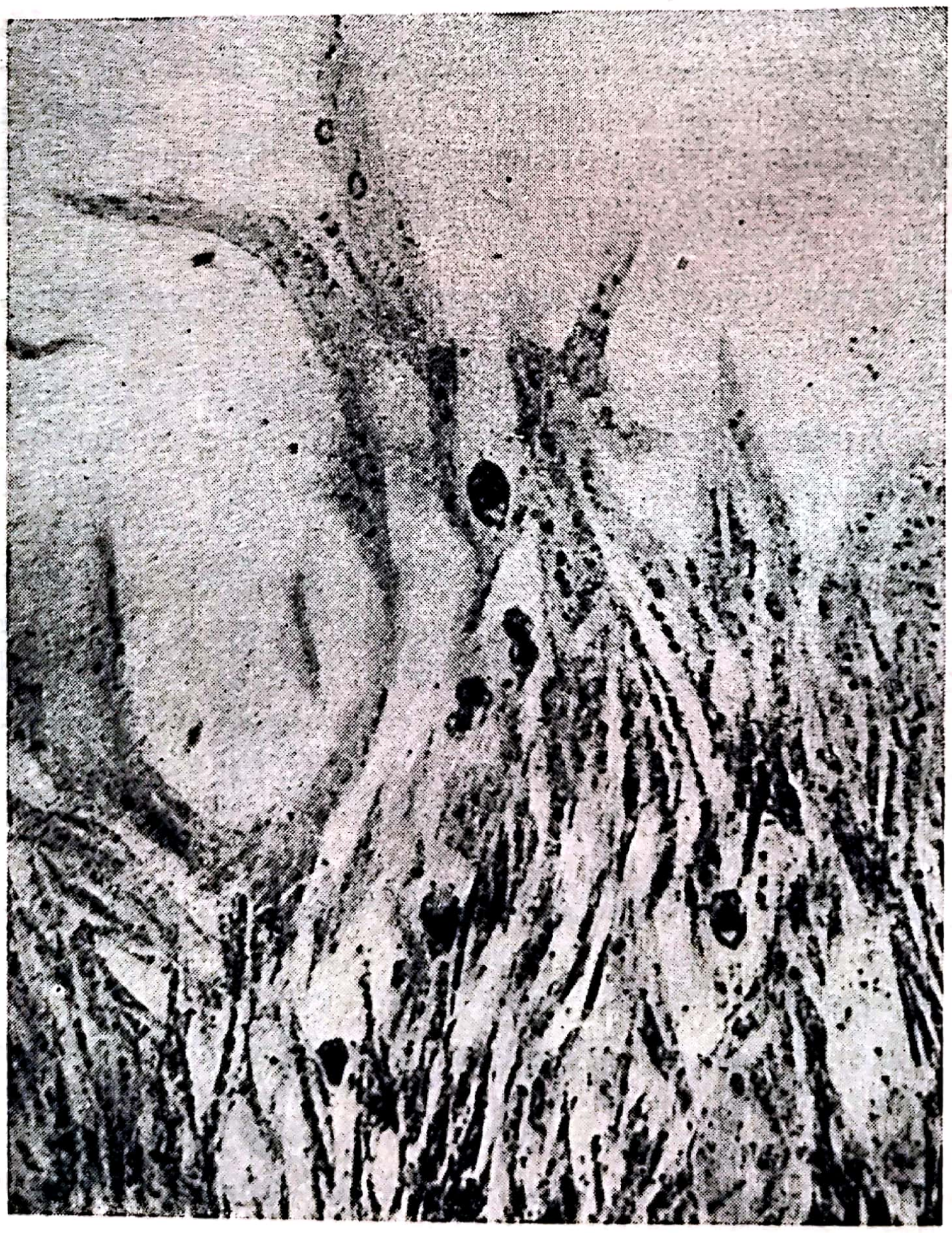

Fig. 9. — *Cultură de fibroblaste pure.* Aceste celule s-au dezvoltat într-al 1858-lea pasaj al unei culturi inițiale de cord de pui de găină. De remarcat abundența mitozelor (după Ebeling).

recunosc prin contracţiile lor. Striaţia, la început inaparentă, poate deveni evidentă ulterior (Rumianţev); 2) un al doilea aspect este cel de membrană pavimentoasă cu pulsaţii; 3) al treilea aspect este cel de reţea de celule aderente la mediul de cultură. Lewis şi Lewis n-au găsit miofibrile pe celule vii. Ei cred că nu apar decît după fixare. În culturi, asemenea imagini ar fi datorite unui aranjament liniar al mitocondriilor, plicilor de tensiune, unei interpătrunderi şi suprapuneri a prelungirilor lor ascuţite. Pare probabilă o contractilitate proprie a sarcoplasmei în cazurile în care, deşi miofibrilele lipsesc (chiar după fixare), totuşi contracţiile au existat. Alţi autori consideră că miofibrilele persistă în fibrele miocardice, care se contractă. Ei afirmă că se poate urmăr dezvoltarea lor din mitocondrii şi evoluţia în sens invers de la miofibrile la mitocondrii.

Fibrele musculare dispar cu timpul din culturi (după 7—10 pasagii, timp de 2—3 săptămîni) nemaiîntîlnindu-se decît fibroblaste (fig. 9).

Creşterea fibrelor miocardice se face la embrion prin mitoză (care nu există la adult). Creşterea longitudinală se face, după observaţiile lui Heidenhain, pe larve de triton, la capetele fibrelor, prin diviziunea sarcomerelor. La adult, asemenea capete libere există numai la nivelul muşchilor papilari şi inserţiile pe inelele fibroase. În hipertrofia cardiacă cîştigată nu se mai produce creşterea numerică a fibrelor, ci numai îngroşarea lor. În atrofie, fibrele miocardice scad numeric şi sînt înlocuite prin ţesut fibros. Discurile intercalare cresc cu vîrsta (în raport cu condiţiile mecanice). În cordurile hipertrofiate sînt mai numeroase, predominînd aspecte scalariforme; în cordurile atrofice, scad numeric, predominînd aspectele liniare. În general, fibrele miocardice din atrii se deosebesc de cele din ventriculi prin discuri mai înalte (striaţia mai puţin bine marcată), discuri intercalare mai variate ca aspect, poate mai puţine numeric, nuclei mai mari, spaţiu perinuclear (eventual cu pigment de uzură) mai redus, sarcoplasmă mai abundentă în raport cu miofibrilele şi ţesut conjunctiv interstiţial mai abundent.

*Regenerarea fibrelor cardiace* a fost mult discutată şi chiar contestată. În această problemă au adus contribuţii hotărîtoare autorii ruşi pe material patologic şi experimental. În cadrul proceselor inflamatorii miocardice, Saltikov (1905) a arătat unitatea proceselor de miocardită, cu participarea atît a elementelor mezenchimale, cît şi a celor de origine musculară. În procesele regenerative postinflamatorii se pot produce fragmentări de fibre miocardice în elemente mioblastice, iar fibrele miocardice învecinate se pot transforma în miocite (Anicikov, 1913). În zonele de cicatrice apar imagini de hipertrofie (fig. 10) cà muguri ai capetelor fibrelor miocardice întrerupte de cicatrice, cu aspect pseudomioblastic.

Segmentarea fibrelor miocardice corespunde desfacerii în bucăţi a fibrelor miocardice prin dezlipirea unităţilor la nivelul discurilor intercalare. Se deosebeşte de fragmentare unde se produce ruptura fibrelor la orice nivel şi în afara discurilor intercalare. Sînt fenomene agonice în legătură cu contractări anormale. Cercetări comparative pe inimi de soldaţi tineri (Aschoff), fixate foarte curînd după moarte, au putut preciza aceasta.

*Ţesutul conjunctiv interstiţial miocardic* prezintă celule, fibre, vase şi nervi. Elementele celulare sînt reprezentate prin multe fibroblaste, cîteva histiocite şi rare miocite (Anicikov) provenite din transformarea fibrelor miocardice. Nucleul lor prezintă o densificare axială a cromatinei, dînd o linie groasă cu margini zimţate, separată de o parte şi de alta de membrana nucleară prin zone acromatice, şi o citoplasmă cu prelungiri, asemănătoare fibroblastelor. Fibrele sînt colagene, reticulinice şi elastice. Fibrele colagene sînt foarte fine. În raport cu caracterul lor inextensibil şi cu variaţiile sistolice de volum ale fibrelor miocardice, sînt orientate longitudinal şi oblic, nu circular în jurul fibrelor (a căror grosime variază). Fibrele de reticulină se prezintă ca împîsliri dense. Numărul fibrelor elastice este în raport direct cu cantitatea de colagen. Sînt mai

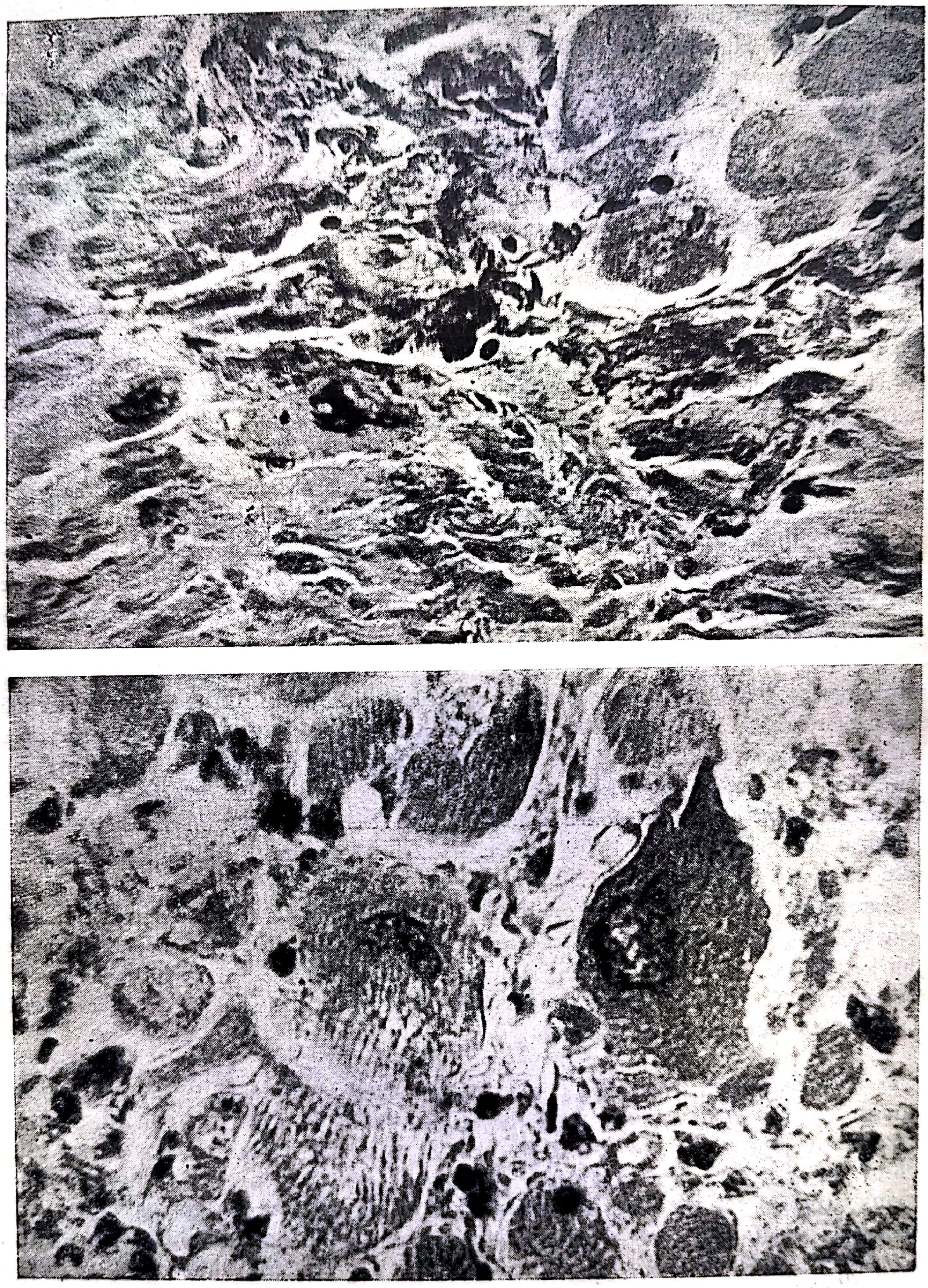

Fig. 10. — *Elemente miocardice hipertrofice într-o cicatrice de infarct.* Microfotografie.

abundente unde este colagen mai mult, deci la nivelul atriilor, la orificiile venelor, mai rare în ventriculi, unde se întîlnesc în special la inserția fibrelor miocardice pe inelele fibroase şi la vîrf. Toate fibrele interstițiului miocardic cresc numeric şi se pot îngroşa cu vîrsta, constituind o piedică pentru munca fibrei miocardice. Contrastul între interstițiu şi parenchim este cu atît mai marcat, cu cît fibrele miocardice suferă cu vîrsta atrofia cafenie prin depunere de pigment de uzură în exces.

Formațiuni tendinoase miocardice se găsesc la nivelul inserțiilor fibrelor miocardice pe scheletul cordului şi ale cordagiilor tendinoase pe muşchii papilari.

*Gruparea fibrelor miocardice* se face în raport cu condițiile mecanice. Încercările de sistematizare, pe cordul adult sau embrionar sînt numeroase (Krehl; Albrecht; Mac Callum; Mall; Tandler) dar nici una nu este perfect satisfăcătoare. Schematic se descriu la nivelul ventriculilor trei straturi de fibre musculare: stratul intern cu orientare longitudinală, mijlociu cu orientare circulară şi extern cu orientare longitudinală torsionat la vîrf într-un vîrtej, continuat cu fibrele profunde. Pentru atrii se descrie un strat profund circular şi un strat discontinuu de fibre superficiale, cu orientare longitudinală şi transversală. Critica adusă unei asemenea sistematizări este că muşchiul cardiac reprezintă un vast sincițiu care este astfel artificial separat în mai multe straturi. De aceea, mai just, fibrele miocardice ar trebui considerate ca spirale complexe desfăşurate variabil în raport cu solicitările mecanice.

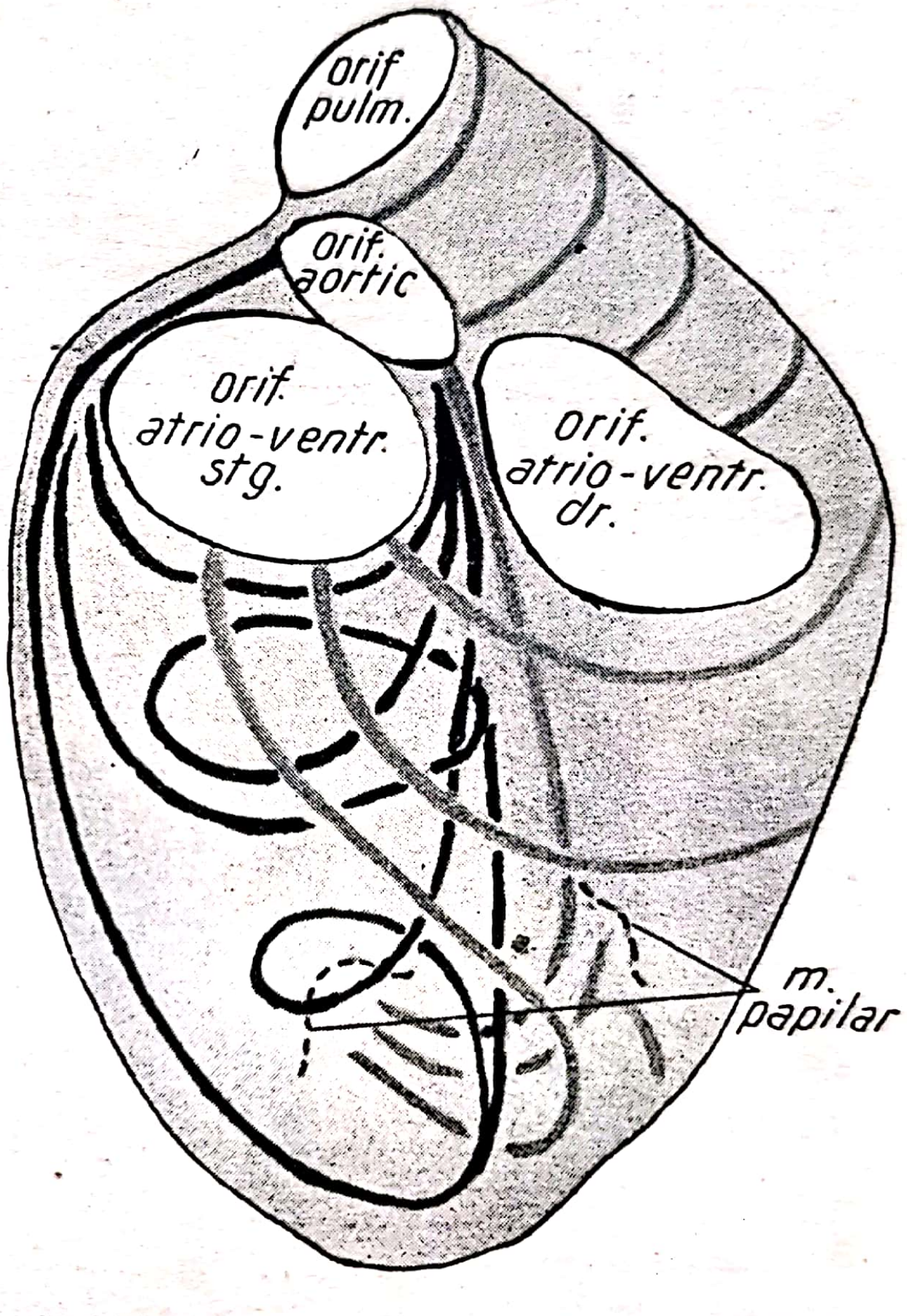

**Fig. 11.** — *Orientarea principalelor fascicule de fibre miocardice.* Cordul este privit dinapoi, liniile negre reprezintă fibrele bulbo-spirale, cele cenuşii fibrele sino-spirale (după Mall).

Se descriu astfel (fig. 11) 4 grupe de fibre miocardice: 1) fibrele bulbo-spirale superficiale; 2) fibrele sino-spirale superficiale; 3) fibrele bulbo-spirale profunde şi 4) fibrele sino-spirale profunde.

*Sistemul muscular specific al cordului* (sistemul nodal, sistemul de conducere al excitației, aparatul cardio-nector, sistemul de comandă) se compune după datele clasice din nodulul Keith şi Flack, nodulul lui Aschoff-Tawara, fasciculul lui His cu cele două brațe de ramificare şi rețeaua Purkinje. Nodulul Keith şi Flack (sino-atrial) este situat subendocardic (fig. 12) în apropiere de *sulcus terminalis* între atriul drept şi sinus, în vecinătatea vărsării cavei superioare; se termină prin prelungiri în miocardul atrial. Nodulul Aschoff-Tawara (atrio-ventricular) este situat în partea posterioară și inferioară a septului interatrial, sub nivelul valvei aortice posterioare. Se continuă cu fasciculul His. Acesta (fig. 13) este foarte scurt, situat în țesutul conjunctiv dens al trigonului fibros drept și intră în partea membranoasă a septului interventricular, unde se divide în două ramuri, încălecate pe porțiunea cărnoasă a acestui sept. Ramurile merg mai departe sub endocardul septal spre mușchii papilari și se termină în rețeaua Purkinje la suprafața ventriculilor. Anatomic, ar fi deci un sistem de fibre neîntrerupte de la regiunea sinusală pînă în pereții ventriculari. Acest sistem are o bogată inervație (fig. 12) și este distinct de restul miocardului



Fig. 12. — *Bogata inervație a nodulului Keith și Flack la porc.* Imediat sub epicard (P) se constată celulele nodulului (K-F) mari și clare cu prezența unui ganglion neuro-vegetativ (gg) alipit acestei formațiuni precum și a unui nerv (n) mai important cu celule ganglionare în grosimea sa. Microfotografie (preparat P. Trifu).

prin caracterele morfologice ale fibrelor sale (elemente Purkinje) și prin învelișul său conjunctiv, dispus ca o teacă.

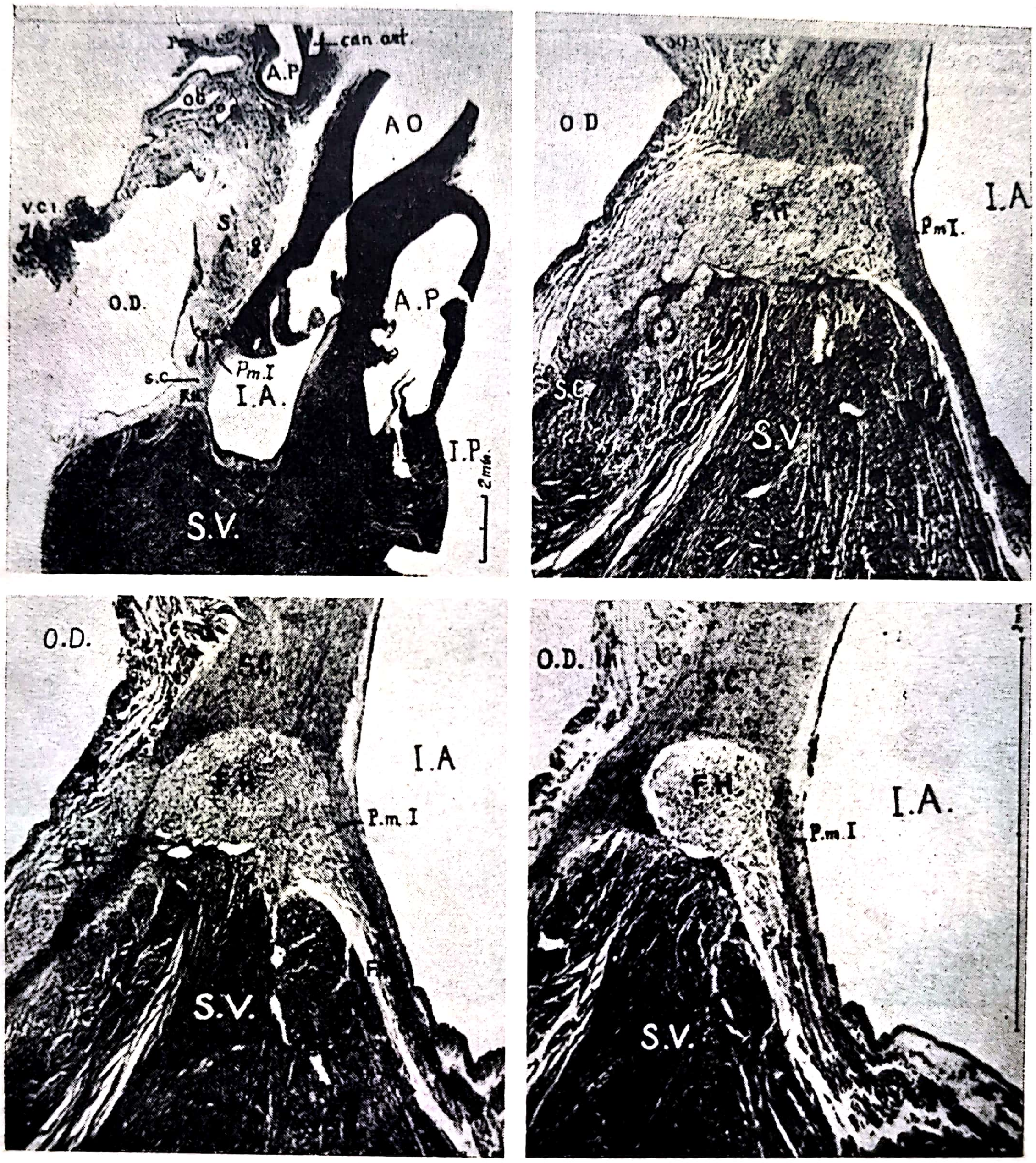
can. ant.
A.P
O.G
AO
V.C.I
S.A.
O.D.
A.P
Pm.I
S.C
I.A.
I.P
2 mm
S.V.
O D
S.C
F.H
I.A
Pm.I
S.C
S.V.
O.D.
S.C
F.H
I.A
P.m.I
F.H
S.V.
O.D.
S.C
F.H
I.A.
P.m.I
S.V.

Fig. 13. — *Fasciculul His pe secțiuni sagitale ale cordului unui prematur.* F.H. = fasciculul His; O.D., O.G. = atriul drept și stîng; I.A. = infundibulul aortei; AO = aorta; A.P. = artera pulmonară; S.A. = septul interatrial; S.C. = septul interatrio-ventricular ; S.V. = septul interventricular; P.m.I. = partea membranoasă a septului interventricular (după Géraudel).

Celulele Purkinje (fig. 14), grupate într-o rețea sincițială densă, sînt mai groase, mai clare, au glicogen abundent (care lipsește în celelalte fibre miocardice) și un aparat mitocondrial bogat (Mironescu). După Mönckeberg, o asemenea fibră prezintă de la centru spre periferie o zonă centrală, necolorată, conţinînd mai mulţi nuclei (2—5), o zonă granulară intens colorabilă cu hematoxilină ferică, o zonă cu rare miofibrile striate net longitudinale (dar transversal abia perceptibil) şi o zonă corticală cu miofibrile circulare, oblice sau longitudinale. În raport cu aceste caractere, la om, van der Stricht şi Todd (1919) deosebesc celule Purkinje cu aspect embrionar (clasic descris) şi de tip adult, ca tranziţie cu fibrele miocardice obişnuite (fig. 15).

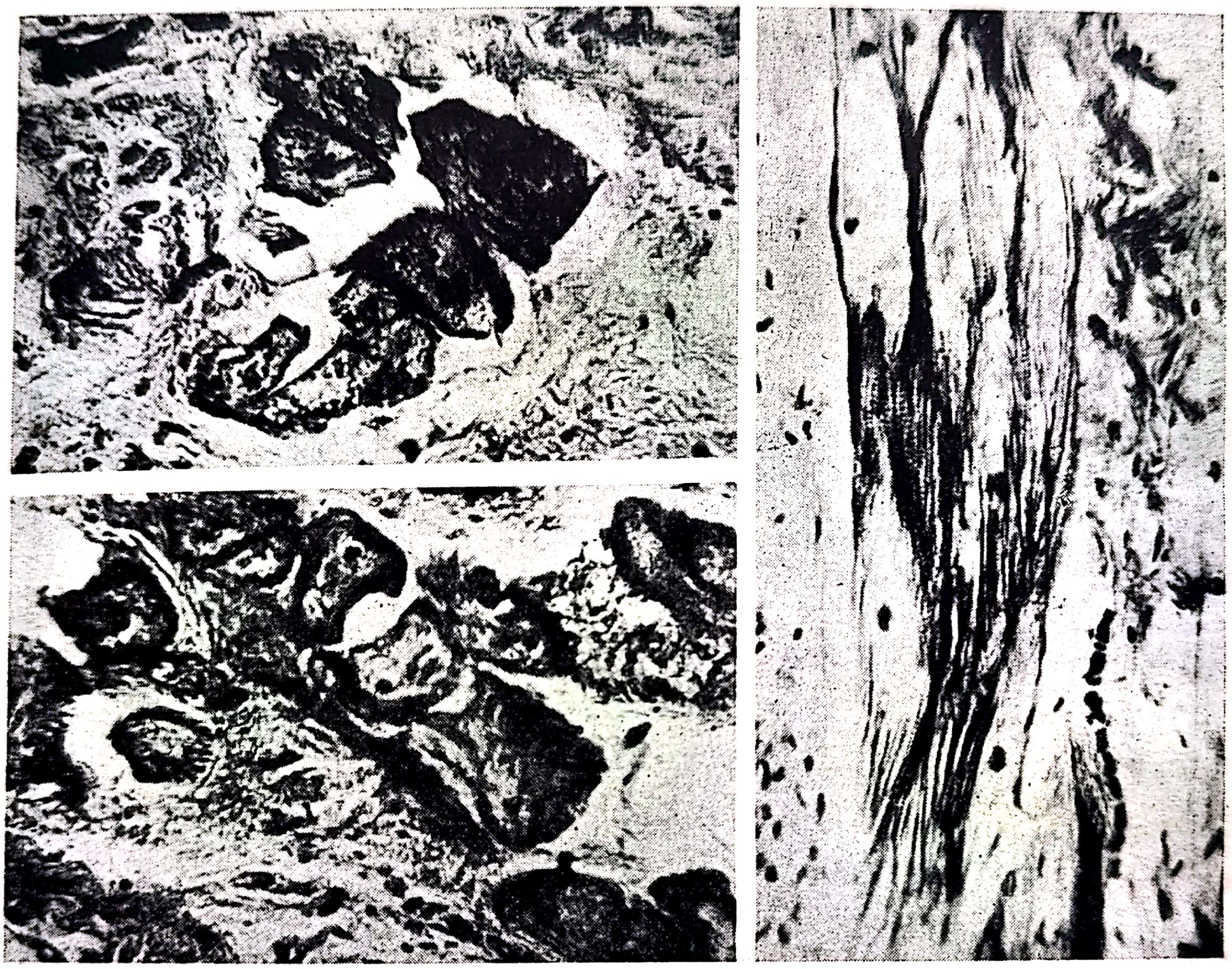

Fig. 14. — *Celule Purkinje la porc.* Microfotografie. Col. Heidenhain.

*Problema conducerii excitaţiei în miocard* în raport cu o concepţie neurogenă (Willis) sau cu o concepţie miogenică (Haller) a căpătat toată acuitatea atunci cînd, la jumătatea secolului trecut s-a constatat că nu există o continuitate anatomică între fibrele miocardice din atrii şi ventriculi datorită inelelor fibroase atrio-ventriculare, interpuse între aceste fibre. Purkinje (1839, 1845) arătase prezenţa unor fibre miocardice speciale la oaie. În 1893, aproape concomitent, Stanley Kent, apoi His descoperă şi studiază fasciculul de conexiune dintre atrii şi ventriculi. Tawara (1906), în laboratorul lui Aschoff, studiază acest fascicul în legătură cu nodulul care îi poartă numele şi cu reţeaua Purkinje. Keith şi Flack (1907) descoperă nodulul sinusal. Pe baza acestor date anatomice, dovedind existenţa unui sistem de fibre speciale conexînd fibrele miocardice atriale cu cele ventriculare, s-a elaborat concepţia unui sistem de conducere. În cadrul concepţiei automatismului cardiac (susţinută de Gaskell; Engelmann) s-a crezut că stimulul este condus cu o viteză mult mai mare decît în fibra miocardică obişnuită. S-a considerat că unele tulburări importante de ritm ale cordului sînt în legătură cu întreruperea acestor formaţiuni prin procese patologice.

În ultimii ani însă, concepţia sistemului nodal este supusă la anumite critici. Revizuindu-se lucrările originale clasice, se vede că Purkinje constatase absenţa celulelor descrise de el, la om şi că Tawara făcuse o descriere macroscopică a conexiunilor ramurilor His cu reţeaua Purkinje pe care recunoaştea că n-a putut-o confirma microscopic la om. Géraudel (1934), studiind fasciculul His pe corduri umane (mai ales embrioni şi prematuri), ajunge la concluzia că nu există ramurile terminale de diviziune şi reţeaua Purkinje, revenind la concepţia iniţială a lui His de simplu conector septo-septal. În 1948, Glomset şi colaboratori (citaţi de Rossi), prin studii minuţioase macroscopice şi histologice, ajung la concluzia că la om, trunchiul comun şi ramura dreaptă ar fi format dintr-un fascicul miocardic al crestei septului interventricular *(ridge fasciculus)* care se inseră pe trigonul fibros, fără a avea contact cu miocardul atrial. În afară de aceste cercetări, care pun în discuţie însăşi conexiunile acestui sistem cu porţiunile între care s-ar produce conducerea excitaţiei, chiar existenţa celulelor Purkinje în cordul uman este dezbătută. Astfel, celulele descrise de van der Stricht şi Todd ca celule Purkinje de tip adult, seamănă cu fibrele miocardice obişnuite. Aspectul clar al celulelor zise Purkinje este considerat de mulţi autori la om, unde prelevarea este totdeauna incorectă, ca un artefact. Rossi (folosind tehnica Hotchkiss) n-a găsit glicogen în asemenea celule la om.

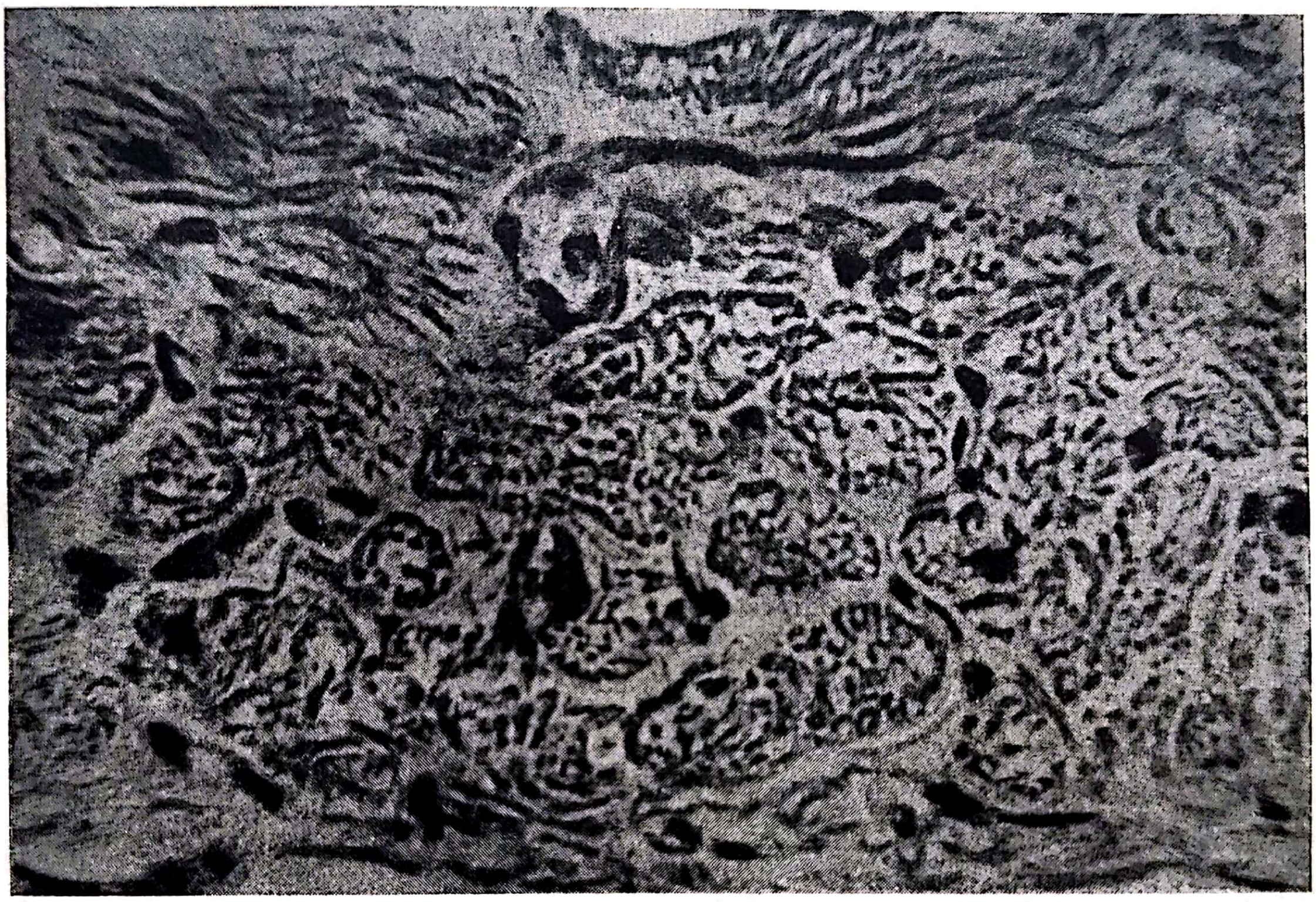

**Fig. 15.**—*Aspecte pseudopurkinjene ale unor fibre miocardice din ventriculul stîng la omul adult.* Imaginea corespunde celei descrise de van der Stricht şi Todd drept celule Purkinje de tip adult. Microfotografie.

Pe baza acestor critici, Rossi (1955) reia studiul anatomic al sistemului de conducere atrioventricular la om, pe material normal şi patologic, semnalînd frecvenţa formaţiunilor nervoase (microganglioni şi nervi) la nivelul formaţiunilor nodale. În cazuri patologice a găsit totdeauna leziuni nervoase prin scleroză interstiţială în contrast cu caracterul relativ inconstant al leziunilor musculare. De aceea, Rossi susţine aproape fără rezervă teoria neurogenă a conducerii excitaţiei în cordul uman. Noi cercetări sînt deci necesare.

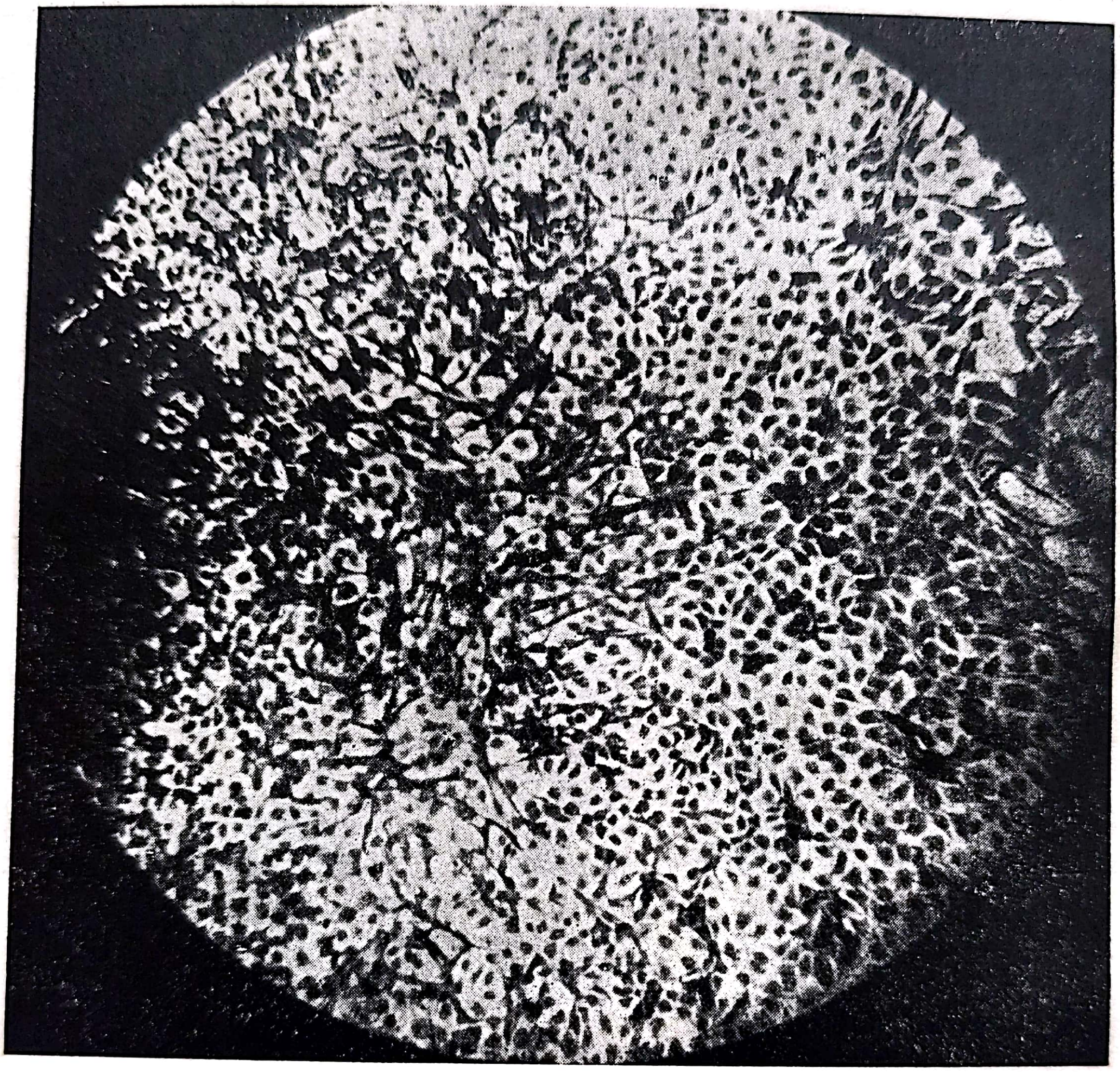

Fig. 16. — *Cultură de miocard embrionar de pui de găină.* Creşterea se face în două straturi suprapuse, dintre care unul este radiat (fibroblaste emigrate secundar) şi altul în membrană mezotelială (după E. Crăciun).

**Epicardul** este foiţa viscerală a pericardului. Este alcătuit din celule mezoteliale, o bazală subţire şi ţesut conjunctiv subseros, care se continuă cu ţesutul interstiţial al miocardului. Celulele mezoteliale sînt turtite sau prismatice, după regiune. În histoculturi, mezoteliile se dezvoltă mai ales în mozaic, eventual în straturi suprapuse cu fibroblastele (fig. 16). Celulele apar bine delimitate prin impregnările argentice. Conjunctivul epicardic este gros şi dens la nivelul atriilor, unde poate avea conexiuni direct cu conjunctivul subendocardic; este bogat în celule adipoase la nivelul şanţurilor, unde trec vase şi nervi.

Între pericardul visceral şi cel parietal există cavitatea pericardică, spaţiu virtual, permiţînd lunecarea cordului în sacul pericardic. Această lunecare este favorizată de prezenţa, în mod normal, a cîtorva ml de lichid galben, care conţine săruri şi proteine etc. Prin umplerea sub presiune a acestei cavităţi cu lichid, se constată că are o capacitate de cîteva sute de ml, ceea ce se verifică şi în patologie în unele pericardite cu exsudat abundent.

**Raportul dintre structura şi funcţia cordului** reprezintă o strictă adaptare a formei la funcţie.

Endocardul constituie peretele intern, izolînd masa sanguină prin endoteliul său. Orientarea fibrelor sale este în sensul curentului sanguin. Aparatele valvulare se comportă pasiv, ca supape, nepermiţînd refluarea sîngelui. Faţa axială a valvelor are fibrele orientate longitudinal, faţa parietală care primeşte şocul de reflux, prezintă fibre orientate variat, rezistînd în toate direcţiile. Închiderea perfectă este asigurată la nivelul valvulelor atrio-ventriculare prin dispozitivele cordagiilor tendinoase absolut inextensibile (căci n-au elastic), iar la nivelul sigmoidelor prin nodulii Arantius sau Morgagni.

Orientarea fibrelor miocardice în spirale variate permite de asemenea ca muşchii papilari să întindă cordagiile tendinoase închizînd valvulele, ca fibrele cu orientare circulară (acţionînd ca sfinctere) să expulzeze sîngele din cavităţi şi ca fibrele exterioare aproape longitudinale să scurteze cavităţile cordului (care totodată se torsionează dînd şocul apexian). Musculatura atriilor este relativ mai redusă, orificiile atrio-ventriculare sînt mai largi decît cele arteriale şi sîngele poate fi împins mai uşor. Musculatura ventriculului drept este comparativ mai slabă decît a celui stîng, deoarece plămînul este un organ apropiat de cord, cu structură buretoasă, în contrast cu organele deservite de marea circulaţie, care sînt mai îndepărtate şi cu structură mai compactă.

Epicardul este astfel constituit încît permite lunecarea cordului în sacul pericardic.

**Pericardul fibros** conţine cordul şi vasele mari. Este format dintr-un strat intern endotelial (cu endoteliul aproape cubic), aşezat pe un ţesut areolar lax, şi dintr-un strat extern fibros.

Pericardul fibros este fixat prin ligamente la diafragm, la vasele mari de la baza cordului, la fascia pretraheală, la peretele toracelui şi la coloana vertebrală.

După Popa şi Lucinescu (1930), principalele orientări fibrilare pot fi grupate în fascicule longitudinale, transversale şi circulare, determinate de factorii mecanici extrinseci şi intrinseci. Factorii extrinseci sînt mişcările respiratorii şi mişcările corpului. Factorii intrinseci sînt greutatea cordului şi variaţiile sale de volum (în sistolă şi diastolă). Factorii extrinseci determină orientarea fasciculelor longitudinale şi transversale, cei intrinseci a fasciculelor circulare.

Se mai poate considera că pericardul are şi o funcţie de redistribuire a sîngelui, special adaptată pentru teritoriile capului şi membrelor superioare (prin inserţiile sale poate exercita tracţiuni pe vasele mari făcînd să varieze calibrul lor); are rol şi în protecţia vaselor mari împotriva şocului sistolic (deoarece solidarizează în bloc cîrja aortei şi artera pulmonară, nepermiţînd distensia cîrjei de către şocul sistolic).

**Vascularizaţia cordului.** *Artere.* Cordul este irigat de două artere coronare, care iau naştere din aortă în apropiere de originea sa, în dreapta şi stînga.

Cu totul excepţional, coronara stîngă poate lua naştere din artera pulmonară, condiţionînd fenomene patologice care duc la moartea subită (Abrikosov, 1911).

Ramificaţiile coronarelor pătrund în miocard ca smocuri (cu orientare radiată caracteristică) care străbat toată grosimea sa. Arterele septale, mai lungi, pătrund prin şanţurile interventriculare, atît anterior, cît şi posterior. În muşchii papilari, ramificaţiile arteriale au anastomoze arciforme.

Capilarele sînt de două ori mai abundente în miocardul ventricular decît în miocardul atrial şi ţesutul nodal. Endocardul parietal este avascular, ca şi cel valvular, cu excepţia zonelor cu fibre musculare striate, ale valvulelor atrio-ventriculare.

Teritoriile celor două coronare sînt, după Crăiniceanu următoarele: artera coronară dreaptă irigă cea mai mare parte din inima dreaptă, septul interatrial, nodulii Keith şi Flack, Aschoff-Tawara şi fasciculul His, treimea posterioară a septului interventricular, un mic teritoriu din peretele anterior al ventriculului stîng şi o parte din muşchiul papilar posterior stîng; artera coronară stîngă irigă cea mai mare parte a inimii stîngi, cele 2/3 anterioare ale septului interventricular, un mic teritoriu din peretele anterior al ventriculului drept şi parte din muşchiul papilar anterior drept.

Între ramurile coronare mari nu există anastomoze. Există însă anastomoze (fig. 17) între ramificaţiile vaselor mici (aproape de calibrul capilarelor) în 97% din cazuri. Arterele coronare pot fi deci considerate terminale din punct de vedere funcţional. Acest fapt este de cea mai mare importanţă în patogenia infarctelor miocardice. Topografia cicatricelor de infarct (cînd au fost mici şi repetate) corespunde de obicei liniei de separare a celor două teritorii coronare mai ales la nivelul peretelui posterior şi septului interventricular.

*Vene.* Sîngele venos este colectat de venele cardiace, care se reunesc în marea venă coronară, terminată cu sinusul coronar. Venele mici şi minime Thebesius se deschid direct în atrii.

Venele cordului se anastomozează între ele şi cu venele extracardiace prin venele din adventiţia vaselor mari care traversează pericardul.

*Limfatice.* Capilarele limfatice dau o reţea subepicardică reunită în două trunchiuri mai mari, drept şi stîng, care ajung în ganglionii mediastinali. Rainer a descris la om pentru prima dată mici ganglioni limfatici sub epicardul aortei şi arterei pulmonare. Limfaticele miocardului (demonstrate pentru prima dată în atrii de către Rainer), ca şi cele subendocardice, au fost mult discutate. Aagard admite limfatice miocardice şi subendocardice cu pereţi proprii; alţi autori, de acord cu Ranvier, consideră că limfa circulă în grosimea miocardului în spaţii lacunare, fără pereţi proprii.

**Inervaţia cordului.** *Formaţiuni nervoase extracardiace.* Cuprind nervii cardiaci simpatici şi parasimpatici. Nervii cardiaci simpatici iau naştere de fiecare parte din ganglionii şi lanţul cervical, precum şi din ganglionul stelat; nervii cardiaci parasimpatici provin din pneumogastrici. Aceşti nervi formează plexul cardiac superficial şi plexul cardiac profund. De la aceste plexuri şi microganglionii regionali pornesc nervi de-a lungul formaţiunilor vasculare, dînd plexuri coronare şi distribuindu-se inimii.

La nivelul formaţiunilor nervoase extracardiace sînt fibre nervoase efectoare şi receptoare. Fibrele efectoare simpatice, postganglionare, sînt lungi, avînd celulele de origine în ganglionii cervicali şi toracici superiori; se termină în pereţii vaselor cordului şi în miocard. Fibrele efectoare parasimpatice provin din neuronii nucleului vag şi îşi au sinapsa la nivelul microganglionilor vegetativi învecinaţi cordului şi intracardiaci; urmează neuroni cu fibre scurte terminale.

Traiectul fibrelor senzitive cardio-aortice şi al filetelor cardioacceleratoare, la om, a fost bine studiat de Danielopolu (1925).

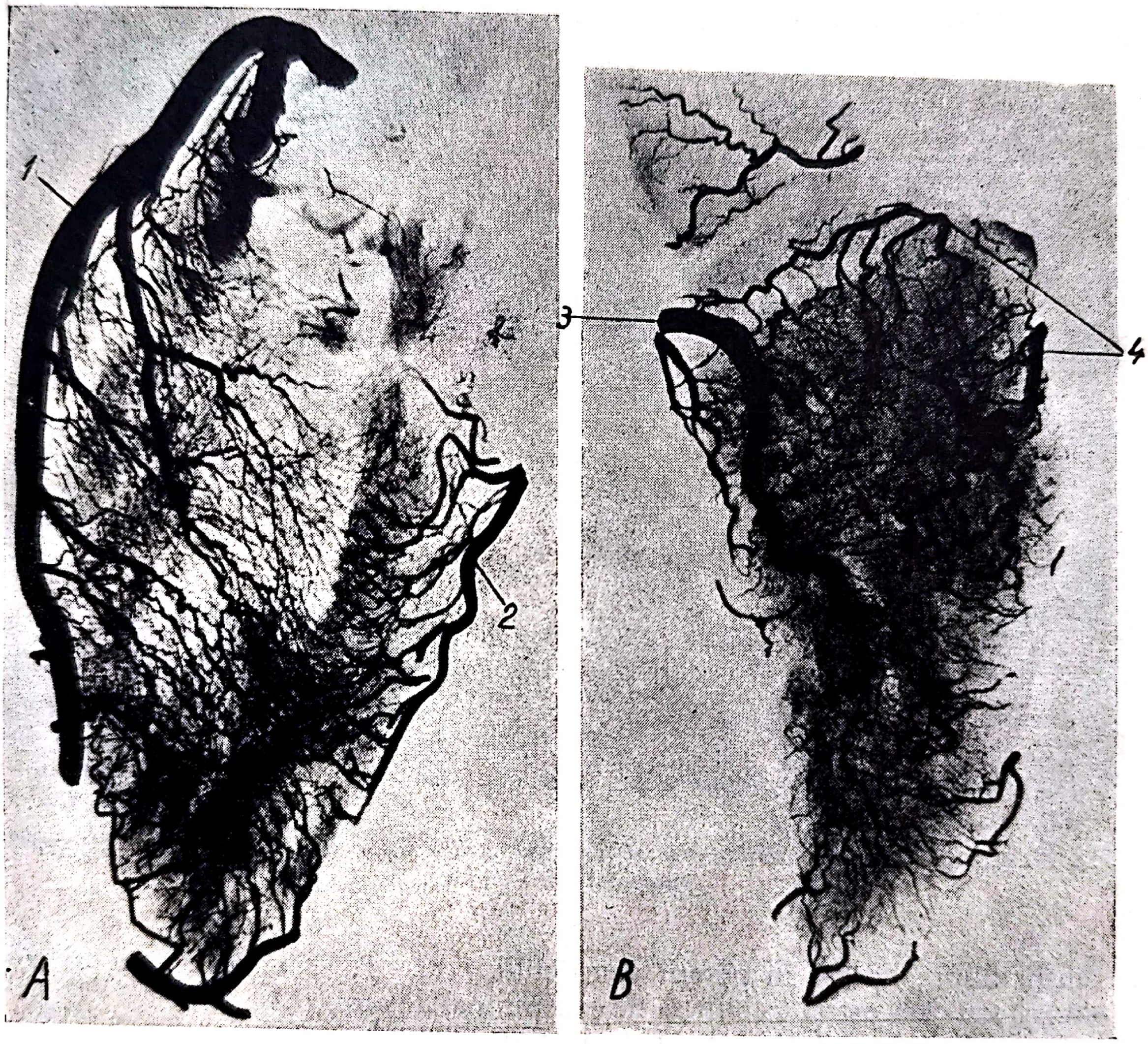

Fig. 17.—*Vascularizaţia septului interventricular (A) şi a peretelui posterior al ventriculului drept (B).* Radiografii: arterele au fost injectate cu un amestec de gelatină şi miniu. 1 = ramura descendentă a coronarei stîngi; 2 = ramuri ale coronarei drepte; 3 = artera coronară stîngă; 4 = artera coronară dreaptă. Aproape mărime naturală (după Crăiniceanu).

Fibrele senzitive cardio-aortice iau naştere în cord şi aortă. Se împart în două grupe, după cum străbat sau nu ganglionul stelat.

Trebuie menţionat că Danielopolu, n-a găsit la om decît inconstant şi atunci numai într-o singură parte, filete corespunzătoare nervului depresor Ludwig-Cyon de la iepure.

Fibrele cardiomoderatoare urmează pneumogastricul.

*Formațiuni nervoase intracardiace.* Din plexul superficial subepicardic pornesc ramuri profunde care străbat miocardul și formează un plex profund subendocardic de la care pleacă terminații și pentru endocard.

În cord se găsesc formațiuni microganglionare, funcțional anexate aparatului vagal. La batracieni, acești ganglioni sînt bine izolați (fig. 18). La mamifere, formațiunile microganglionare nu sînt atît de bine individualizate; grupuri de celule ganglionare se găsesc în porțiunea sinusală a atriului drept, în septul interatrial și interatrio-ventricular (fig. 19), mai rar la nivelul porțiunii superioare a ventriculilor; lipsesc în pereții ventriculilor (I. T. Niculescu și colaboratori) sau dacă există trebuie să fie excepțional de rare.

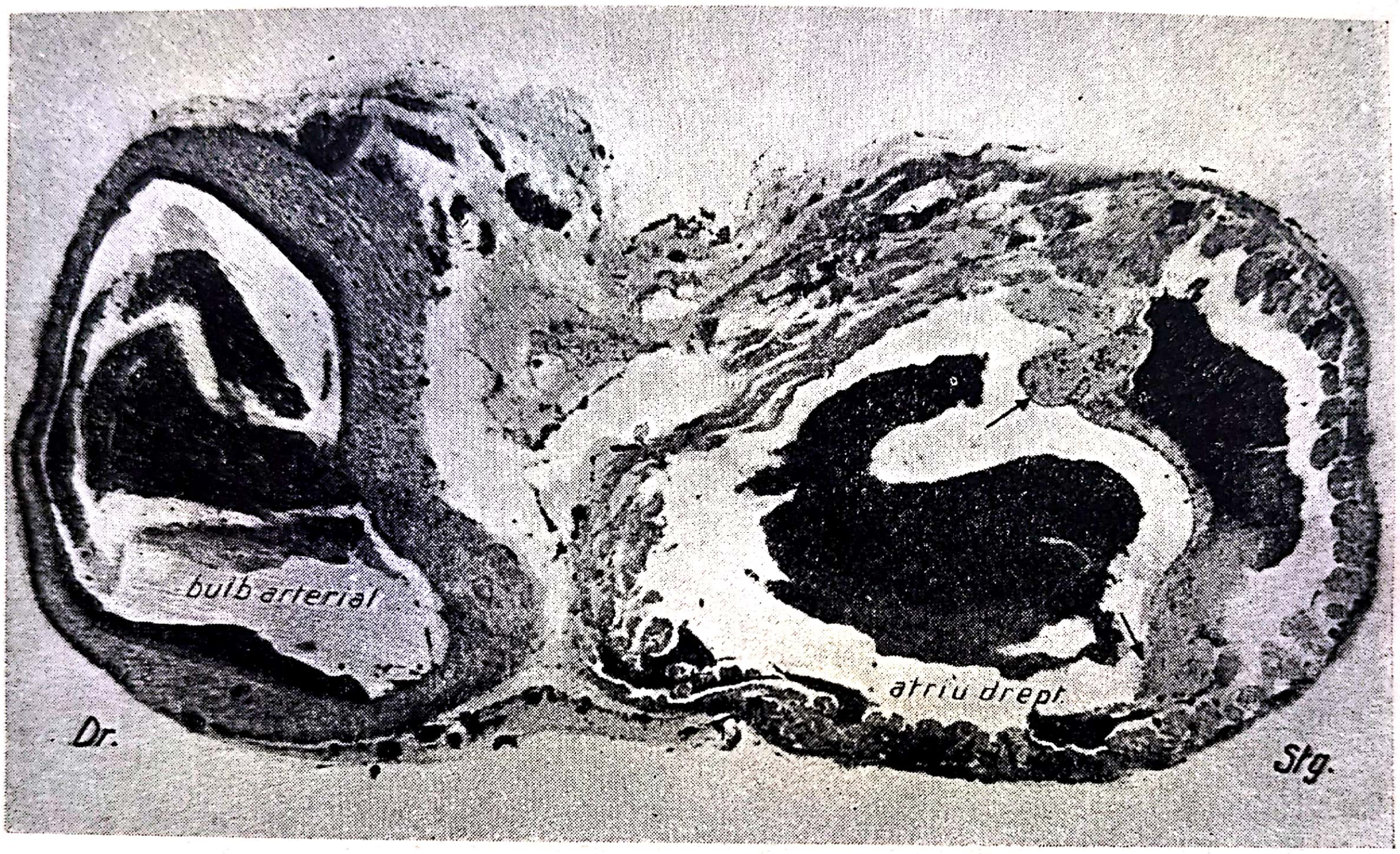

Fig. 18. — *Secțiune printr-un cord de broască la nivelul atriilor cu ganglionii Bidder.* Microfotografie (preparat P. Trifu).

Inervația miocardului este dată de fibre efectoare mielinice groase provenind din nervii subepicardici, precum și din echipamentele nervoase perivasculare. Aceste fibre, cu aspecte asemănătoare celor cunoscute în inervația musculaturii netede, dau butoni sau inele de contact la nivelul fibrelor miocardice. Alături de aceste fibre eferente caracteristice, sînt și alte dispozitive terminale cu bogate inflorescențe, poate aparținînd unui sistem proprioceptiv miocardic (I. T. Niculescu și colaboratori).

Inervația endocardului, predominant receptoare, se prezintă ca terminații în arborizații libere, în glomeruli și după unii autori ca formațiuni încapsulate (care nu au putut fi regăsite de către I. T. Niculescu și colaboratori). Dispozitivele inervației terminale sînt mai dense în atrii, mai ales în cel drept. Terminațiile senzitive cele mai abundente din inimă sînt dispuse în vecinătatea inserţiei vaselor mari, în jurul orificiului atrio-ventricular şi la baza septului interatrial. Smirnov a susţinut altădată că reţeaua subendocardică ar furniza terminaţii intraendoteliale, dar nici Doghiel, nici Mihailov, n-au putut confirma existenţa lor.

*Teritoriile nervoase ale cordului* sînt greu de determinat prin metode pur morfologice. Prin experimentare s-a putut arăta că pneumogastricul drept inervează atriile şi nodul Keith şi Flack, iar cel stîng sistemele de conducere atrio-ventriculară şi ventriculii.

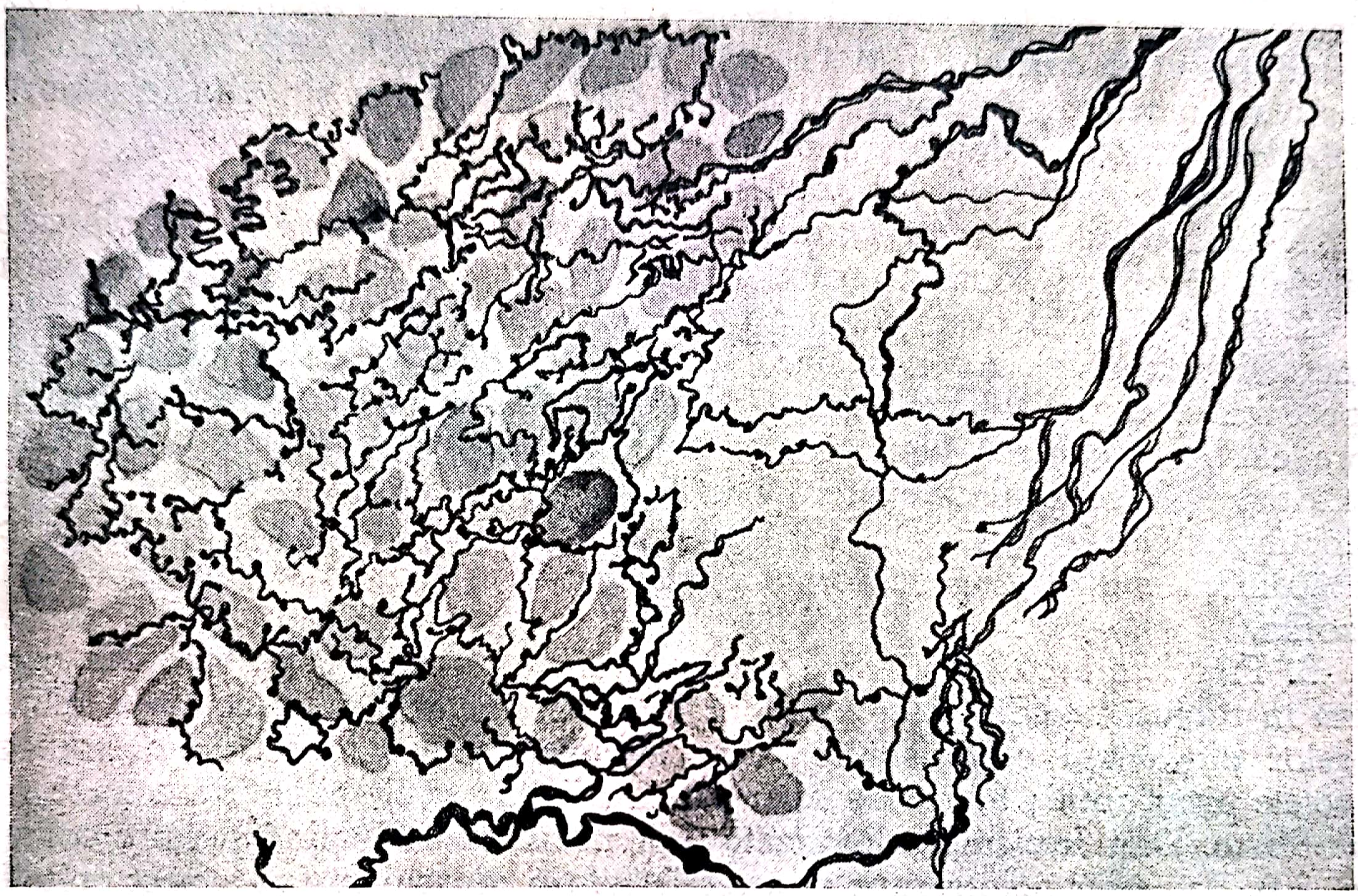

Fig. 19. — *Inervaţia septului interatrio-ventricular la cîine.* Coloraţie cu albastru de metilen. Ganglion nervos vegetativ cu bogate terminaţii butonate sinaptice în jurul pericarionilor ganglionari (după I. T. Niculescu şi colaboratori).

*Căi intranevraxiale.* Reprezentarea interoceptorilor cordului în bulb se face în cîmpurile neuronale din jurul fasciculului solitar pe care îl depăşesc; reprezentarea efectoare parasimpatică bulbară a aparatului cardio-vascular depăşeşte zona nucleului dorsal al vagului, fiind legată şi de fiziologia formaţiei reticulate bulbare şi a nucleului ambiguu.

Cîmpia neuronală parasimpatică bulbară are conexiuni cu formaţiunea reticulată mezencefalică, cu nervii cranieni regionali şi cu hipotalamusul (prin fasciculul lui Schutz). Deşi căile ascendente ale receptorilor cardio-vasculari spre diencefal şi scoarţă, ca şi cele descendente, nu sînt precis determinate pînă în prezent; totuşi este sigur că asemenea conexiuni există. Într-adevăr, cercetări experimentale moderne demonstrează în mod neîndoielnic prezenţa la nivelul scoarţei frontale a unor zone în legătură cu reprezentarea aparatului cardio-vascular.

# MORFOLOGIA ȘI MORFOGENEZA VASELOR

## ARTERELE

**Structură.** Sînt formațiuni tubulare cu o structură special adaptată funcției lor de repartizare a sîngelui. Prezintă aspecte variate. Arterele mari sînt predominant elastice; fac față șocului sistolic și uniformizează cursul sîngelui, economisind travaliul cordului (Marey). Arterele viscerale sînt bogate în fibre musculare netede; prin contracția lor reglează distribuția sîngelui în raport cu cerințele funcționale ale organului respectiv.

*Elementele constitutive ale arterelor* sînt următoarele:

1. Endoteliul arterelor continuă pe cel al endocardului și pe cel capilar realizînd un înveliș continuu, care izolează complet masa sanguină de țesuturi.

2. Fibrele elastice se găsesc în toate straturile vaselor. Sînt orientate în general longitudinal. Apar ca fibre izolate, în rețea, sau ca membrane fine cu aspect fenestrat. De obicei, aceste membrane sînt susținute de o țesătură de fibre elastice ale căror ochiuri dau fenestrarea. Prezintă unele particularități tinctoriale, dînd reacțiile Feulgen, Dürck (lac de hematoxilină ferică) și reținînd coloranții vitali (Petrov). Cu vîrsta își schimbă afinitățile tinctoriale prin îmbătrînirea coloizilor ce le compun (elacină, Unna) în sensul unei relative bazofilii.

3. Fibrele musculare netede. Se găsesc în toate straturile vaselor, dar predomină în tunica medie a arterelor. Sînt orientate inelar. Au caracterele leiomiofibrelor din restul organismului. Sînt alungite, izolate, uneori anastomozate în rețele plexiforme; foarte rar apar ca sinciții laxe și elemente de trecere către fibroblaste. Dau fascicule solidarizate prin fibrile de reticulină și fibre colagene (fig. 20). Fac strat neîntrerupt în arterele de tip muscular. Iau aspect epitelioid la nivelul anastomozelor arteriovenoase (glomii neuro-vasculari) și arterelor cu perinițe (de exemplu în splină). La nivelul arterelor ombilicale și ale organelor genitale (arterele uterine, peniene etc.) pot exista și fibre musculare netede longitudinale.

4. Fibrele colagene sînt în număr relativ mic în porțiunea mijlocie a peretelui vascular, fiind mai abundente în porțiunile internă și externă. Sînt dispuse în rețea cu orientare de obicei în spirale încrucișate așa încît, prin alungirea vasului, tind să devină longitudinale, iar prin lărgirea lumenului, inelare. Sînt subțiri. Se îngroașe cu vîrsta dînd rigiditatea vasului. În partea internă și mijlocie a vasului se mai găsește o substanță fundamentală proteică mucoidă, metacromatică (« țesut mucoid » — Bjorling, 1911; « substanța cromotropă » — Schultz, 1922), care corespunde la zona cu troficitatea cea mai slabă din vas și crește cu vîrsta. Fibrilele de reticulină sînt foarte rare. Celulele conjunctive, rare în stratul mijlociu, sînt de tip fibroblastic, histiocitar, eventual poliblastic; se găsesc mastocite; unele celule conjunctive tind să acumuleze grăsimi (celulele Langhans din intima vaselor mari).

*Gruparea elementelor constitutive în pereții arteriali.* Întregul sistem de fibre ale peretelui vascular reprezintă o unitate anatomică și funcțională. Diviziunea clasică în intimă, medie și adventiție corespunde diviziunii funcțional-mecanice, precum și unei patologii distincte a tunicilor (Benninghoff, 1927).

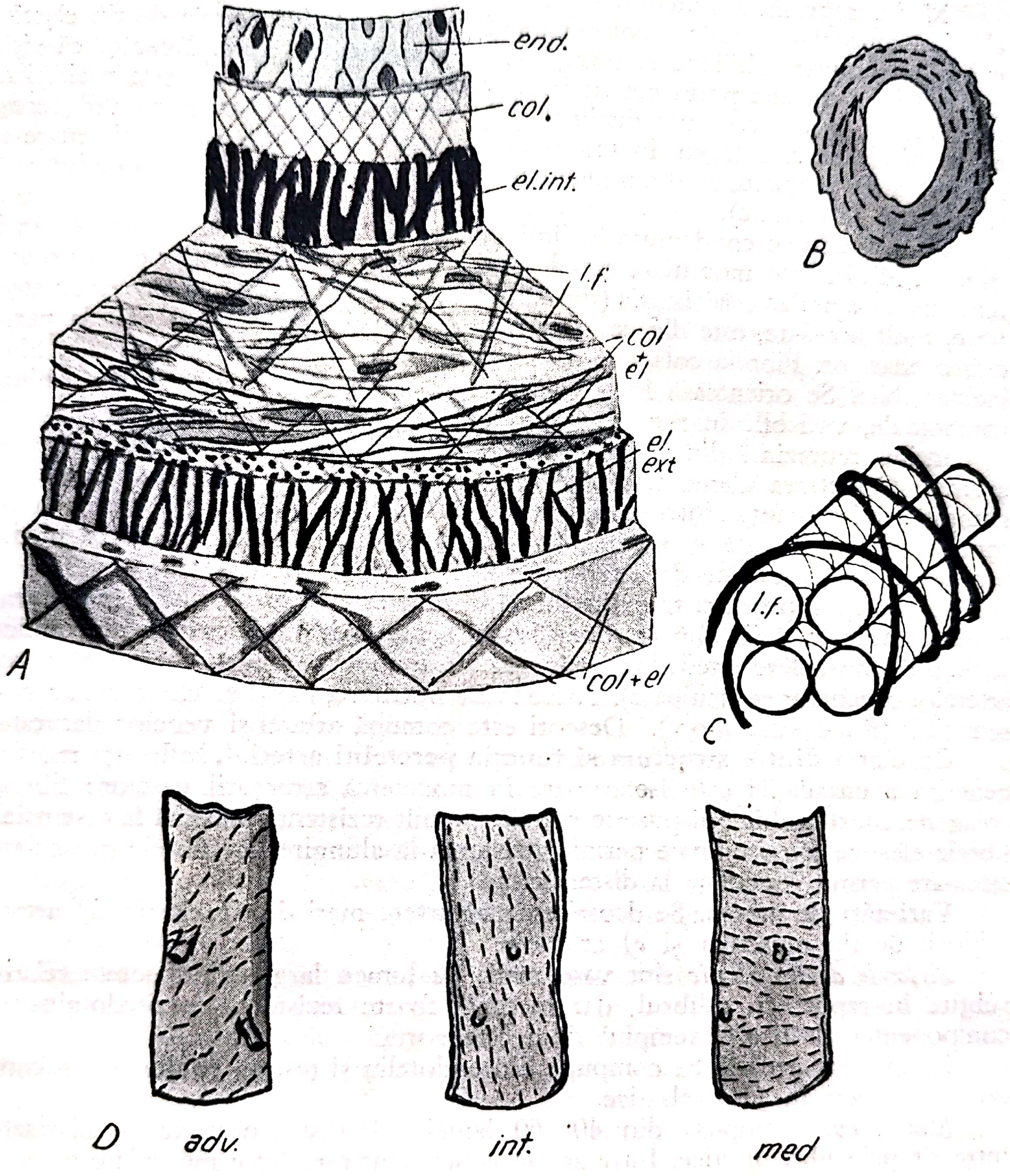

Fig. 20. — *Schemele constituției și structurii mecanice ale arterelor. A)* Schema structurii unei artere mijlocii cu orientarea diferitelor fibre care o compun : end. = endoteliu ; col. = fibre colagene ; el. int. = elastica internă; l.f. = fibre musculare netede; el.= fibre elastice; el. ext.= elastica externă. *B)* Linii de clivaj orientate în spirală (ca lamelele închizătoare ale diafragmului iris) pe secțiune transversală a arterei femurale la bou. *C)* Schema solidarizării fibrelor musculare netede din medie (l.f.) prin fibrile de reticulină (subțiri) și de colagen (mai groase). *D)* Linii de clivaj la nivelul arterei femurale la intrarea sa în inelul adductorului ; adv. = adventiția privită din afară ; int. = intima ; med. = media (scheme după Benninghoff).

Media reprezintă funcțional porțiunea cea mai importantă. Fibrele sale elastice, musculare netede și colagene se întrepătrund. În arterele de tip elastic există un anume echilibru și întrepătrundere a acestor fibre. Rezultă că aici se deosebesc cel mai puțin net tunicile peretelui vascular. În arterele periferice însă, tunica medie este net distinctă prin masarea musculaturii cu reducerea țesutului elastic și colagen, în raport cu o activitate funcțională relativ mare a musculaturii. Scheletul elastic tinde să se densifice în două lame limitante internă și externă (Henle).

Fibrele elastice condensate în limitante se orientează mai ales longitudinal (fig. 20, *A*). Fibrele musculare netede sînt orientate mai ales inelar cu o ușoară tendință la spiralare, ca în iris (fig. 20, *B*), iar spre periferie, orientarea acestor fibre, mult rarefiate, este din ce în ce mai spirală, ajungîndu-se treptat la periciții capilarelor. Fibrele colagene se văd mai bine pe secțiuni tangențiale. Sînt inextensibile. Se orientează în spirale încrucișate, realizînd o rețea cu ochiuri romboidale, variabile în raport cu modificările calibrului și lungimii vasului.

Intima reprezintă din punct de vedere mecanic porțiunea slabă a peretelui arterial. Orientarea elementelor sale este mai ales longitudinală sau în spirală alungită. Discrepanța între orientarea generală longitudinală a elementelor intimei, și cea inelară a mediei, explică de ce limita dintre intimă și medie este sediul modificărilor de arterioscleroză în raport cu vîrsta.

Adventiția reprezintă tranziția între peretele arterial și țesuturile înconjurătoare. Este alcătuită din fibre elastice (dispuse neregulat), fibre colagene reticulinice și din fibre musculare netede în număr variabil (abundente în jurul coronarelor sau arterelor organelor musculoase). Posedă vase nutritive, nervi și chiar corpusculi senzitivi (Rachmanov). Deseori este comună arterei și venelor alăturate.

**Corelația dintre structura și funcția peretelui arterial.** Influența morfogenetică a circulației este hotărîtoare în modelarea structurii vaselor: fibrele colagene, inextensibile, dispuse în spirală, permit rezistența maximă la distensie; fibrele elastice longitudinale permit rezistența la alungire, iar fibrele musculare circulare permit rezistența la distensie.

**Varietăți de artere.** Se deosebesc: *a)* artere mari de tip elastic, *b)* artere mijlocii de tip muscular și *c)* arteriole.

*Arterele de tip elastic* sînt vase mari, cu lumen larg, avînd perete relativ subțire în raport cu calibrul, dar mecanic foarte rezistent, cu predominanța componentei elastice. Exemplul tipic este aorta.

Intima este groasă. Se compune din endoteliu și țesutul conjunctiv subendotelial, bogat în fibre elastice.

Media este compusă din 40—60 lamele elastice fenestrate, solidarizate între ele prin fibre elastice. Între aceste lamele sînt rare fibre musculare netede, anastomozate, și fibre colagene. Toate aceste formațiuni contribuie la solidarizarea lamelelor elastice între ele.

Adventiția relativ puțin dezvoltată se distinge greu de țesuturile conjunctive înconjurătoare.

*Arterele de tip muscular.* Se întîlnesc cel mai frecvent.

Intima are un strat subendotelial mai redus.

Media, foarte dezvoltată, este constituită în mod predominant din fibre musculare netede, dispuse inelar, cu condensarea elasticului în limitante (internă și externă). Aspectul ondulat al limitantei interne este în raport cu contracția vasului.

Adventiţia poate fi foarte dezvoltată.

*Arteriolele* sînt alcătuite dintr-un endoteliu delimitat de o membrană bazală şi înconjurate de fibre musculare netede (rare, spiralate, discontinue), de fibre elastice (care pot schiţa o limitantă internă, confundîndu-se cu bazala) şi de ţesut conjunctiv lax.

Între aceste varietăţi de artere există zone de tranziţie. Cînd trecerea se face treptat, întîlnim artere de tip mixt. Cînd trecerea se face brusc, se constată artere de tip hibrid (partea internă a mediei de tip muscular, iar partea externă de tip elastic).

*Variaţii regionale*. Artera pulmonară este mai subţire ca aorta, cu mai puţine lamele elastice şi mai multe fibre musculare; ramificaţiile sale au însă mai multe fibre elastice decît arterele corespunzătoare din marea circulaţie. Arterele cerebrale au pereţi foarte subţiri, limitanta internă extrem de netă, adventiţia mult redusă. Adventiţia vaselor cerebrale constituie teaca Virchow-Robin. Prezintă o porţiune internă pur mezenchimatoasă şi alta externă de tipul unei organizări nevroglico-microgliale, constituind un înveliş microlacunar. Această porţiune externă constituie substratul anatomic al barierei ecto-mezodermice perivasculare (Lina Stern). Prin intermediul său se produc fenomene circulatorii interstiţiale importante între spaţiul perivascular şi sistemul lacunar al substanţei nervoase (I. T. Niculescu şi Bazgan). Arterele uterine, helicinate, au o medie foarte îngroşată. Prezintă variaţii mari în raport cu graviditatea şi chiar cu menstruaţia (scleroza de menstruaţie — Pankov, 1906). Artera ombilicală aproape lipsită de elastic în intimă, are fibre musculare netede interne longitudinale şi fibre musculare netede circulare, inegal repartizate, dîndu-i macroscopic un aspect moniliform.

**Nutriţia arterelor** se face dinspre periferie prin *vasa vasorum* şi dinspre lumen, direct, prin contactul cu coloana sanguină în cazul arterelor mari; pentru cele mijlocii şi mici, nutriţia se face numai direct.

*Vasa vasorum* sînt capilare în grosimea adventiţiei. Pot pătrunde în mod fiziologic (la animale, discutabil la om) în medie, ajungînd pînă sub intimă. Numai în condiţii patologice pot depăşi media (de exemplu, vase neoformate în mezaortita sifilitică).

Pentru vasele mari, nutriţia prin contact direct a fost discutată pînă la cercetările şcolii lui Aschoff şi a lui Anicikov. S-a demonstrat că grăsimile din elementele cele mai superficiale ale intimei provin din plasma sanguină. Petrov a putut arăta fixarea de către lamelele elastice a coloranţilor vitali diluaţi din sînge. Dovada indirectă o constituie absenţa de alterări necrobiotice ale mediei şi intimei vasculare după simpatectomiile periarteriale, cînd artera este denudată de adventiţie.

Pentru aortă şi vasele mari, zona de la baza intimei, unde încep leziunile de ateroscleroză, este cea mai prost nutrită; de aceea este sediul unor procese metabolice speciale (creşterea substanţei mucoide în raport cu vîrsta).

**Inervaţia arterelor** este bogată pentru adventiţie şi medie, fiind discutată pentru intimă. Se face prin terminaţii provenind din fibre mielinice (din nervii somatici învecinaţi şi pneumogastric pentru coronare) şi din fibre amielinice (simpatice). I. T. Niculescu şi colaboratori n-au putut regăsi microganglioni în peretele arterelor. Celulele nervoase din jurul vaselor provin din formaţiuni ganglionare din afara vaselor.

Adventiția este bogat inervată prin fibre nervoase cu terminații de aspect variat și chiar corpusculi senzitivi, studiați de școala Rainer.

Fibre nervoase radiate, în Y, pătrund în medie dînd ramuri dispuse paralel cu buclele și sinuozitățile lamelelor elastice cu care stabilesc raporturi de contact intime (fig. 21).

În intimă s-au găsit terminații nervoase pînă sub endoteliu numai la emergența aortei din cord, precum și în cîteva puncte ale confluențelor mari. Acestea pot fi în legătură cu unele celule ramoase, colorabile vital și comparate de Woollard cu periciții capilarelor (I. T. Niculescu).



Fig. 21. — *Inervația tunicii mijlocii a aortei descendente la cîine.* Colorație cu albastru de metilen, secțiune transversală (după I. T. Niculescu și colaboratori).

Terminațiile nervoase arteriale cele mai bogate sînt la nivelul coronarelor și zonelor reflexogene.

**Histogeneza arterelor și variații în raport cu vîrsta.** Arterele sînt constituite la început numai dintr-un tub endotelial într-o atmosferă mezenchimală; capătă structura lor definitivă cu trei tunici abia din a patra lună a vieții embrionare. Peretele arterial se modelează tot timpul vieții, în raport cu funcția. De exemplu, aspectul clasic al intimei aortei la om se stabilește abia la 30 ani. Cu vîrsta, sporesc și se îngroașă fibrele colagene, crește substanța mucoidă la baza intimei, elastina devine elacină (Unna). Limita cu arterioscleroza este greu de stabilit.

Procesul de regenerare arterială este posibil în sensul de arteriolizare a capilarelor de neoformație (Renaut și Dubreuil, 1912), care se realizează prin transformarea elementelor mezenchimale din jurul endoteliului capilar în fibre musculare netede și elastice (Werthemann).

## CAPILARELE

Sînt vase cu structura simplificată la extrem, fiind constituite dintr-un strat endotelial continuu și un periteliu discontinuu, variabil în raport cu diferitele organe.

Apar ca tubi de cel puțin 6 microni diametru, de calibru regulat (spre deosebire de capilarele limfatice). Sînt cel mai deseori anastomozate în rețele.

Se dezvoltă de la extremitatea arteriolelor (ca un singur capilar sau ca un buchet ramificat dînd rețele admirabile) și lateral direct din pereții arteriolari.

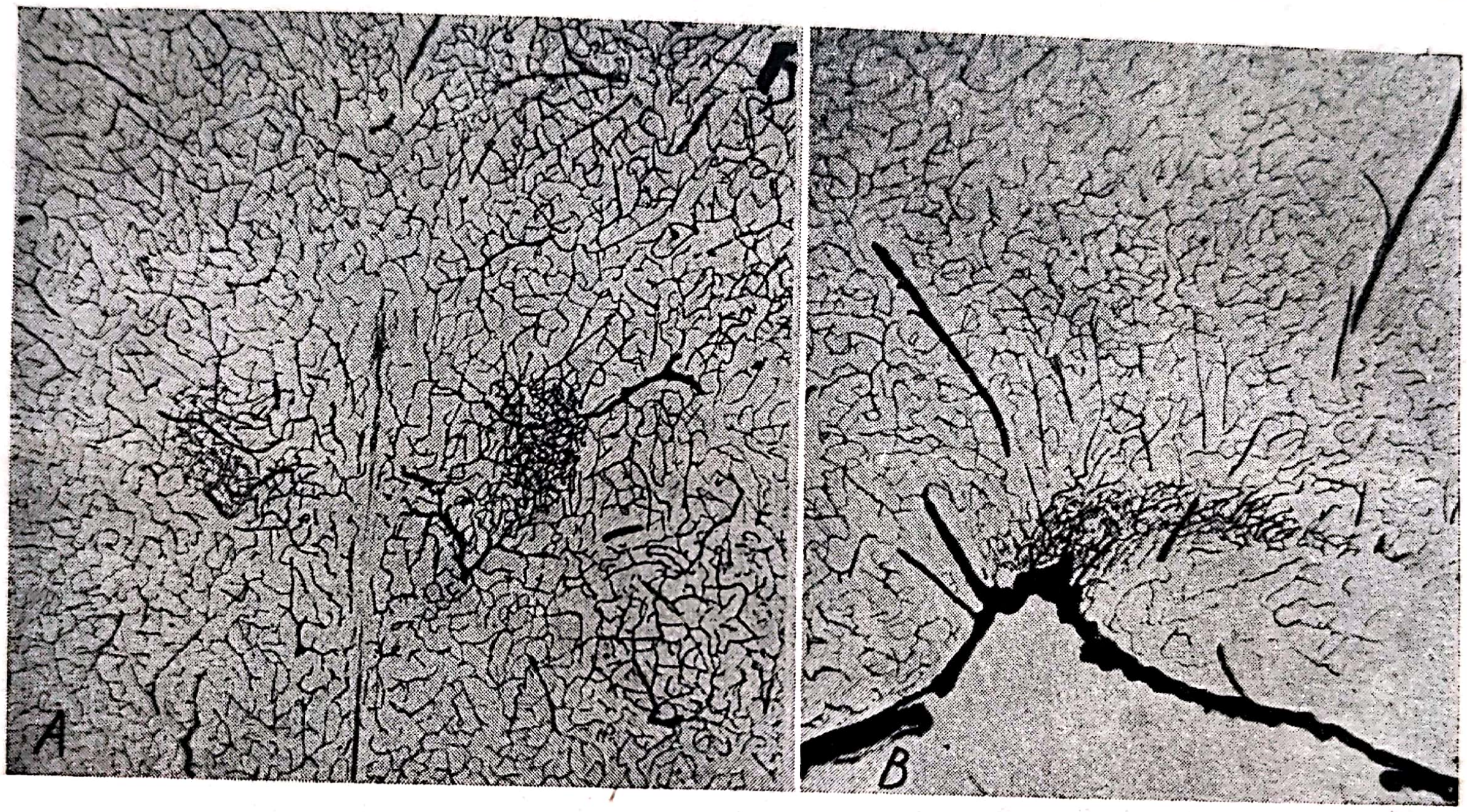

Fig. 22. — *Rețeaua capilarelor din hipotalamusul anterior de cobai pe secțiuni vertico-frontale.* Injecție cu tuș de China. Microfotografii pe secțiuni groase de 50 microni. Dezvoltarea rețelelor capilare indică cîmpurile nucleilor vegetativi din hipotalamus (în *A*, nucleii periventriculari, în *B*, nucleul bandeletei optice) în contrast cu aspectul rețelelor capilare cu ochiuri mai largi și ușor alungite ale zonelor învecinate acestor nuclei vegetativi (după I. T. Niculescu și D. Enăchescu).

Orientarea rețelelor capilare se face în raport cu structurile locale: cu ochiuri alungite în fascicule musculare și nervi; rotunjite sau poligonale în organe glandulare; în sistemul nervos central, aspect diferit între substanța albă și nuclei (fig. 22).

**Structură.** Endoteliul capilar este continuu. Celulele sînt turtite, orientate axial. Impregnările argentice delimitează pe suprafața capilarului teritorii celulare. Intersecția mai multor asemenea linii dă precipitate mai mari de argint, care în trecut au fost considerate ca stomate — loc de trecere pentru celule în afara capilarelor. În prezent se știe că este vorba de artefacte (Krogh). Endoteliile de tip tînăr sînt mai groase; cele de tip adult, turtite, chiar anucleate (Policard). Aspectul endoteliilor variază în raport cu starea de contractare a capilarelor. Krogh a arătat că aspectul normal este cel din starea de repaus, cînd endoteliul nu este total turtit. Ca funcție, endoteliul reprezintă o membrană semipermeabilă, permițînd schimburile dintre sînge și mediul intern.

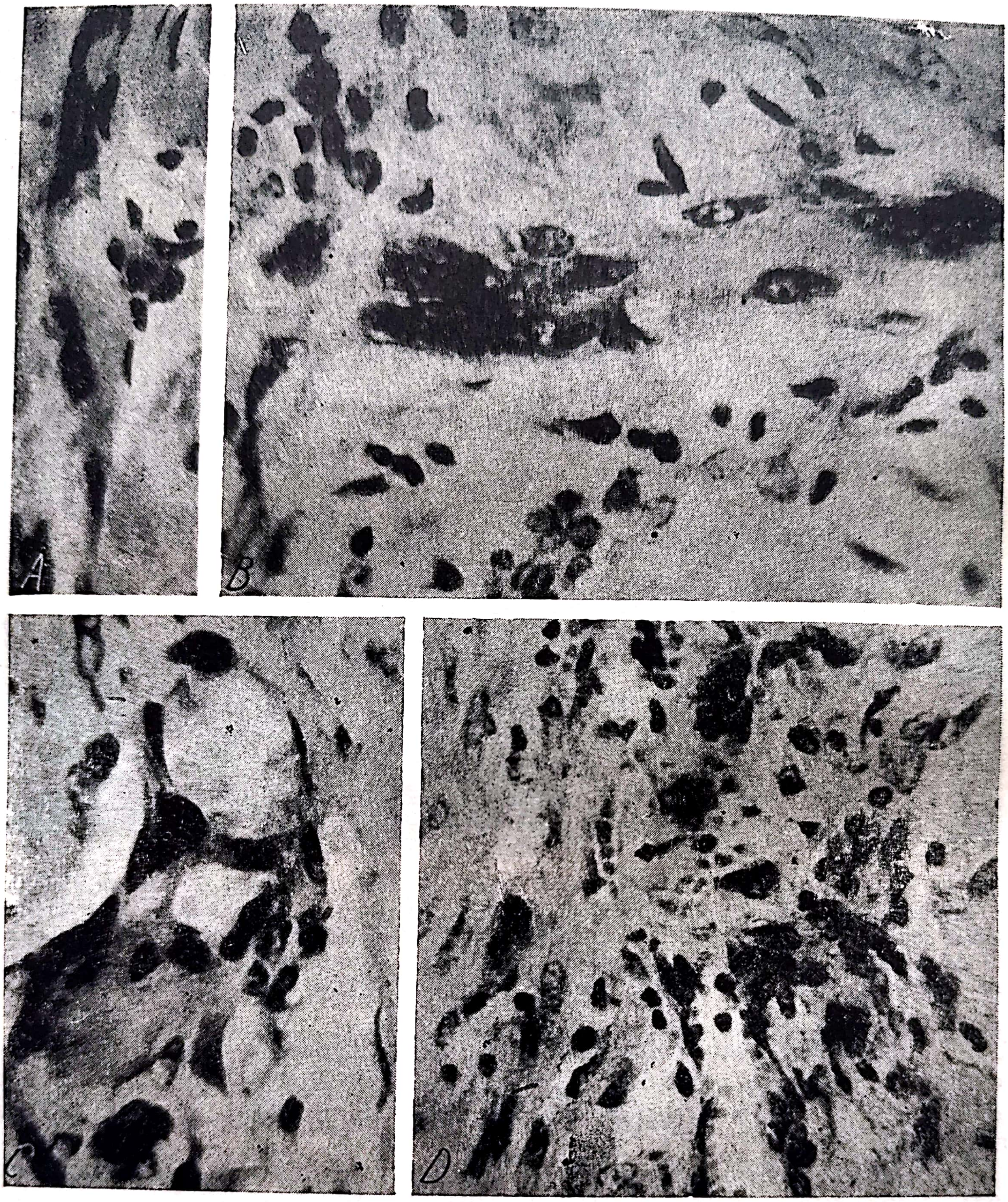

Fig. 23. — *Histogeneza celulelor gigante de origine vasculară. A)* Înmulţiri ale nucleilor endoteliului capilar; *B, C)* formare de muguri capilari plini; *D)* muguri capilari plini şi celule gigante de origine vasculară. Microfotografii.

Bazala capilarului, în sens clasic, este considerată ca o membrană anhistă între endoteliu şi conjunctivul pericapilar, analogă limitantei epiteliilor glandulare. Unii autori (Benninghoff) o situează în afara pericitilor.

Periteliul (adventiţia capilarului) este format din pericţi (Rouget, 1873) şi celule adventiţiale nediferenţiate, histiocite etc. Periciţii posedă mai multe ramificaţii laterale, care îmbrăţişează capilarul, strangulîndu-l prin contractarea lor. Sînt abundenţi la nivelul ramificaţiilor capilare (în glomerulul renal), în teritoriile cu mari reacţii vasomotorii (mezenter, epiploon); lipsesc în capilarele pulmonare. Corespund la fibre musculare netede modificate (Krogh, 1924). Se deosebesc de elementele adventiţiale propriu-zise care se încadrează în sistemul reticulo-endotelial.

**Varietăţi de capilare.** *Capilarele de tip tînăr*, greşit denumite « de tip embrionar », se caracterizează printr-un endoteliu mai gros.

*Capilarele sinusoide* (Minot) au calibru neregulat şi pereţi discontinui, stabilindu-se legături directe între lumen şi parenchimul glandular. Celulele lor fac parte din sistemul reticulo-endotelial (exemplu: celulele Kupffer). Sinusoidele se găsesc în ficat, splină, măduvă osoasă, glande endocrine. Reprezintă o adaptare foarte accentuată a capilarului la funcţia de nutriţie a organelor cu metabolism activ (Policard).

**Dezvoltarea capilarelor.** Se face prin două mecanisme:

*a)* În procesele de regenerare, se dezvoltă muguri endoteliali de-a lungul zonelor de mai mică rezistenţă a ţesuturilor, la început plini, care apoi se scobesc, dînd capilare. Acestea rămîn libere sau se pot anastomoza cu muguri similari. Pot fi însă şi procese abortive, ajungînd la celule gigante de origine vasculară (fig. 23), asupra cărora a insistat V. Babeş;

*b)* tipul embrionar de formare a capilarelor din insulele Wolff şi Pander; dar acest mecanism este contestabil la adult.

Regresia capilarelor este declanşată de oprirea circulaţiei; astuparea lumenului se produce prin proliferarea celulară, cu fragmentare prealabilă a capilarelor sau direct fără această fragmentare (Policard).

**Inervaţie.** Se face printr-o reţea bogată de fibre simpatice, continuînd reţeaua vegetativă periarterială, cu fibre varicoase şi chiar cu terminaţii butonate, organizate obişnuit pe planul a două fibre care abordează capilarul. Unii cercetători susţin că la nivelul capilarelor pot ajunge fibre din nervii vecini. Raportul fibrelor nervoase cu periciţii sînt intime, dar nu s-a putut demonstra pînă în prezent dacă celulele Rouget sînt inervate.

Dacă mecanismul vasomotor joacă un rol dominant în controlul nervos al constricţiei capilarelor, există încă dificultăţi în interpretarea dilataţiei. Aceasta este considerată de unii cercetători ca un fenomen activ, prin stimulare antidromică dependentă de eliberarea histaminei la periferie. Aceasta cauzează dilatarea vaselor cu care vine în contact şi lucrează ca un stimul persistent asupra terminaţiilor senzitive (I. T. Niculescu şi colaboratori).

## VENELE

**Structură.** La vene lipseşte factorul morfogenetic principal, care acţionează la nivelul arterelor: pulsaţiile cordului. Venele au rol mai mult pasiv, umplîndu-se cu sînge mai ales prin acţiunea factorilor extravasculari: aspiraţia toracică prin mişcarea diastolică a ventriculului cu expansiunea inspiratorie a toracelui, compresia venelor prin contracţia muşchilor periferici. *Vis a tergo* are un rol minim. De aceea, peretele lor este simplificat în comparaţie cu al arterelor (fig. 24). Fibrele musculare netede sînt reduse, nefiind necesară o contracţie activă. Fibrele elastice sînt de asemenea reduse. Fibrele colagene, inextensibile, sînt sporite, limitînd supradistensia peretelui. Valvulele, care împiedică refluxul sanguin, sînt membrane falciforme, solitare, sau mai des bigeminate, situate mai ales în vene cu circulaţie împotriva gravitaţiei. Au sediul parietal (imediat sub un afluent venos şi la bifurcaţii) şi ostial (chiar la vărsarea unui afluent). Lipsesc în cava superioară, venele pulmonare, portă etc. Fiecare venă posedă o structură în raport cu condiţiile speciale loco-regionale.

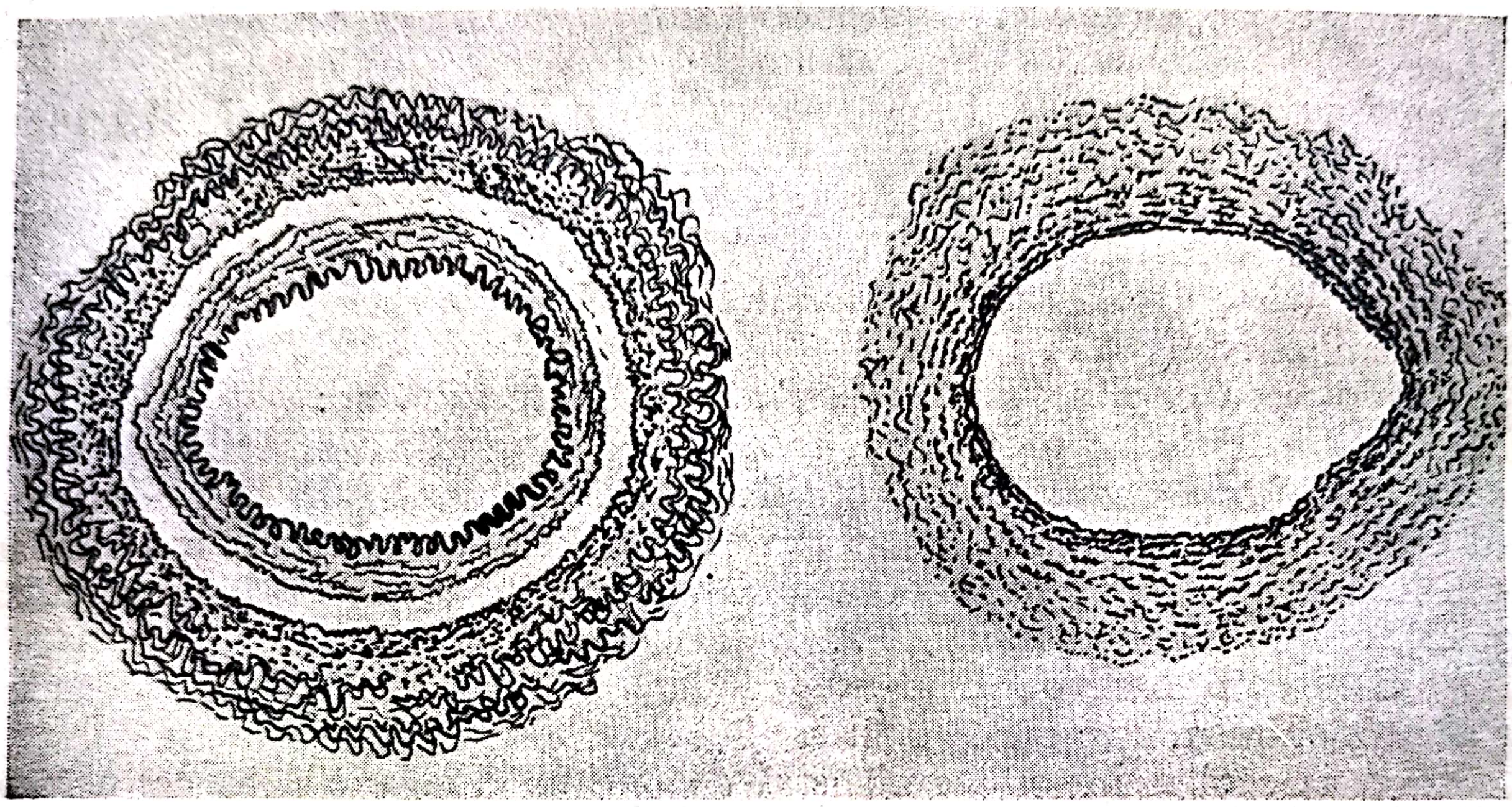

Fig. 24.— *Secţiune transversală prin artera şi vena renală.* Stratificarea structurilor elastice arteriale cu condensarea lor atît de netă în contrast cu vena (după Braus).

**Elemente constitutive ale venelor:**

1. Endoteliul, ca înveliş continuu, situat pe o bazală sau pe elasticul subendotelial (vene mai mari).

2. Fibrele musculare netede, în număr redus, sînt dispuse mai ales circular în media venelor, în special în cele de tip propulsor (Renaut) cu circulaţie contra gravitaţiei.

3. Fibrele elastice sînt puţine, orientate longitudinal. Se găsesc în toate straturile venelor. Se pot condensa într-o elastică externă şi excepţional într-o elastică internă.

4. Fibrele colagene şi reticulinice solidarizează toate aceste elemente. Se orientează în spirale încrucişate. Se continuă cu ţesutul conjunctiv perivenos. Venele situate în plin ţesut conjunctiv dens şi rigid au perete subţire, fără musculatură. Aceeaşi structură întîlnim în cazul venelor de tip receptor (Renaut), unde scurgerea sîngelui se face în sensul gravitaţiei, nefiind necesare fibre musculare netede.

**Asocierea elementelor constitutive ale peretelui venos.** Cele trei tunici sînt puţin distincte.

Intima, redusă, prezintă un strat subendotelial subţire, chiar la venele mari, cu cîteva leiomiofibre longitudinale.

Media este alcătuită din leiomiofibre circulare (mai puţine ca în artera corespunzătoare), care lipsesc la inserţia valvulelor, unde rămîn numai cele longitudinale.

Adventiţia, ca porţiune mecanic importantă a venelor, în cele mari este bogată în leiomiofibre longitudinale. Are formaţiuni nervoase şi *vasa vasorum* (venele mari).

*Valvulele* au un schelet conjunctiv dens, acoperit pe ambele feţe cu endoteliu în continuare cu cel parietal. Fibrele colagene au o orientare mecanică precisă: fascicule, pornind de la unghiurile de inserţie, diverg în evantai, se încrucişează cu cele opuse şi se fixează pe marginea de inserţie a valvulei. Aici pot exista şi cîteva leiomiofibre. Lipsesc total fibrele elastice.

**Varietăţi de vene.** *Venulele* sînt reduse la endoteliu, bazală şi adventiţie, cu cîteva fibre musculare netede, colagene şi elastice.

*Venele mijlocii*, cu numeroase varietăţi, au de obicei valvule.

*Marile trunchiuri venoase* prezintă particularitatea unei adventiţii mult mai dezvoltate, cu numeroase leiomiofibre longitudinale (de exemplu porta). Lîngă cord, venele pot prezenta fibre miocardice aberante în adventiţie.

*Vene fără musculatură* se întîlnesc în placenta maternă, patul ungheal, derm, trabeculii splenici, corpii cavernoşi, retină, dură, pia mater şi creier.

*Vene bogate în musculatură* se constată în uter de gravidă, suprarenale şi venele ombilicale.

*Vene cu sfinctere (Drosselvenen*, Benninghoff), sînt prevăzute din loc în loc cu condensări de fibre musculare netede circulare cu funcţie de adevărate sfinctere, reglînd distribuţia sîngelui venos. S-au descris asemenea aspecte în venele suprarenale (bine studiate la noi de Velican), în plămîni, ficat, intestin, portă; probabil există şi în rinichi şi penis.

Ca o curiozitate anatomică, se descriu la animale *corduri venoase periferice* în sens de condensări circulare de fibre musculare striate în adventiţie. Au fost menţionate prima dată de Wharton (1852) la venele aripii liliacului.

**Nutriţia şi inervaţia venelor** se face în general în acelaşi mod ca pentru artere.

**Modificări ale peretelui venos în raport cu vîrsta.** Sînt mai puţin studiate ca la artere, tind la fleboscleroză progresivă; scad leiomiofibrele; există alterări de tip senil ale fibrelor elastice.

## SISTEME PORTE ŞI ANASTOMOZE ARTERIO-VENOASE

### SISTEME PORTE

Un sistem port se caracterizează prin dubla capilarizare pe artere sau vene. De exemplu, în glomerulii renali, artera aferentă se capilarizează dînd ansele glomerulare, care se reunesc în artera eferentă; aceasta se capilarizează din nou în corticala rinichiului. Vena portă, provenind din capilarele viscerale abdominale, în ficat dă sinusoidele lobulare, care se contopesc în vene hepatice.

S-au mai descris sisteme porte în hipofiză (Popa și Fielding), paraganglionii simpatici (Goormagtigh), corpusculul carotidian (Alexenko), epifiză (Popa).

## ANASTOMOZE ARTERIO-VENOASE

Ele reprezintă comunicări directe între artere și vene. Se întîlnesc două modalități: 1) prin trecere directă a unei arteriole într-o venulă (fără capilare interpuse) și 2) printr-o formațiune anatomică specială: glomul neuro-vascular (Masson).

Anastomozele arterio-venoase pot regla circulația locală. Ele realizează o scurt-circuitare (shunt) a curentului sanguin; sîngele din arteră trece direct în venă, capilarele rămînînd goale. Închiderea și deschiderea acestor anastomoze se face în raport cu necesitățile locale, sub dependența numeroaselor formațiuni nervoase locale.

Circulația în organe apare deci, prin aportul cercetărilor recente, cu mult mai complexă decît reieșea din datele clasice. În rinichi, Trueta, Barclay și colaboratori au demonstrat existența unei duble circulații: predominant corticală (normală) și predominant medulară (în condiții speciale). Prin traumatizări ale membrelor inferioare cu compresiuni vasculare prelungite, sau prin excitare electrică a capătului central al sciaticului ori a capătului periferic al splanchnicului se produce reflex accelerarea tranzitului sanguin de la artere la vene prin intermediul vaselor medularei. În acest caz, majoritatea sîngelui trece direct în medulară pe calea glomerulilor juxtamedulari (nu cei corticali) și a vaselor drepte. Între arterele și venele drepte sînt comunicații arterio-venoase directe. Prin această derivare anormală, sîngele nu mai circulă la nivelul glomerulilor corticali, nu se mai face filtrare de urină, producîndu-se anurie.

Din punct de vedere patologic, scurt-circuitări anormale pot determina tulburări circulatorii complexe. Deși acest capitol este încă în studiu și necesită confirmări, se pot totuși de pe acum menționa: ulcere gastrice și ulcerații intestinale prin ischemia mucoasei gastrice, respectiv intestinale, consecutivă derivării sîngelui direct în vene, prin deschiderea largă a anastomozelor arterio-venoase în număr anormal de mare în vecinătatea acestor pierderi de substanță; tulburări trofice (ulcere, gangrenă) ale membrelor inferioare prin comunicări arterio-venoase anormale; tulburări circulatorii complexe în plămîni prin disfuncția comunicațiilor arterio-venoase în tuberculoză (fig. 25); permanența scurt-circuitării în medulara renală, în cursul hipertensiunii, cu sporirea numărului vaselor drepte prin realizarea de joncțiuni între arterele aferente și eferente ale glomerulilor juxtamedulari.

**Anastomozele arterio-venoase simple** nu prezintă o structură specială. O arteriolă terminală se continuă printr-o venulă. Se dovedesc prin metode radiologice. Tranzitul mai rapid al unei substanțe de contrast din artere în vene, fără umplerea capilarelor, indică existența unor asemenea anastomoze.

**Glomul neuro-vascular** prezintă o structură particulară cu maximum de complexitate la nivelul tegumentelor (pat ungheal, degete etc.) și la glomul coccigian. După Masson, un glom neuro-vascular comportă esențial următoarele elemente:

1. un vas anastomotic sinuos cu structură specială, legînd arteriola (puțin înainte de capilarizarea sa) cu venula colectoare;
2. un aparat nervos și conjunctiv, învelind și făcînd corp cu vasul.

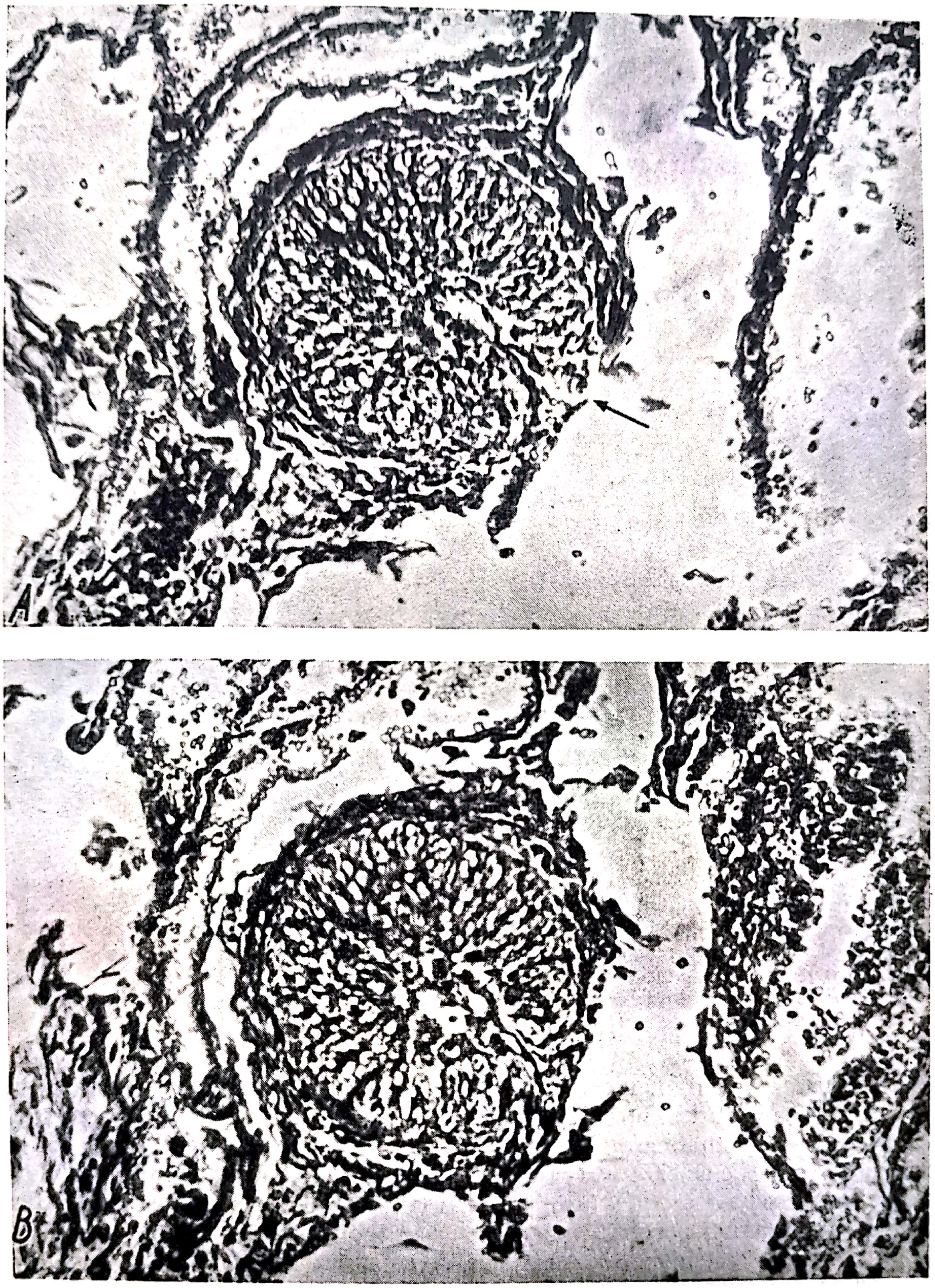

Fig. 25. — *Comunicarea arterio-venoasă pe secțiuni seriate în țesutul scleros din vecinătatea unei caverne tbc.* *A)* Arteriolă cu perete foarte gros, constituit din elemente mioepiteliale, comunicînd direct, printr-un lumen foarte îngust cu o venă ectaziată avînd perete extrem de subțire. *B)* Imediat sub nivelul comunicării arterio-venoase, arteriola alăturată de lumenul venei.

Vasul anastomotic poate fi scurt şi aproape rectilin sau lung şi foarte sinuos, dispus în ghem. Poate fi multifid cu ramuri izolate sau anastomozate între ele, care se deschid în aceeaşi venă sau în ramuri venoase diferite. Are un segment arterial şi altul venos.

Segmentul arterial sinuos (fig. 26, *A*) ia naştere aproape în unghi drept din artera aferentă terminală foarte scurtă. Are lumen îngust, stelat (Clara), perete foarte gros, endoteliu cubic aşezat pe o bandeletă elastică internă aproape constantă. Urmează leiomiofibre longitudinale (spirală alungită în anastomozele arterio-venoase pulmonare (Rîvchind)) şi circulare. Spre capătul acestui segment, aceste elemente iau aspect epitelioid. După Masson, legăturile dintre aceste elemente musculare sînt comparabile cu ale fibrelor miocardice. Tunica conjunctivo-nervoasă periferică este foarte dezvoltată, cu numeroase fibre nervoase mielinice şi amielinice şi cu vase hrănitoare.

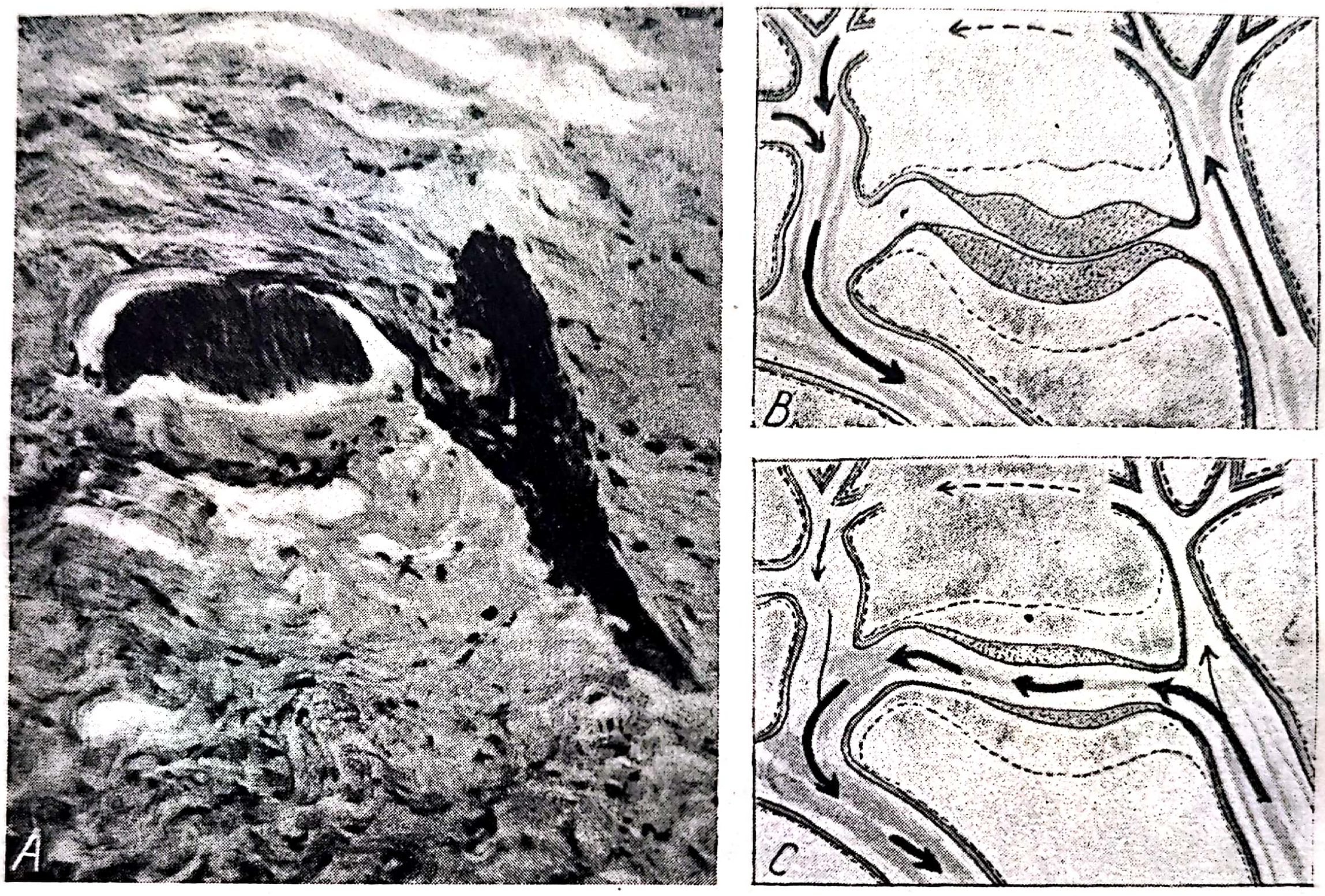

Fig. 26. — *Aspecte diferite ale glomului neuro-vascular normal. A)* Capătul arterial al unui glom neuro-vascular din dermul pielii. Microfotografie. (preparat Aug. Mureşanu). *B)* Schema glomului normal cu vas contractat « în sistolă »; cavitatea sa este practic închisă, tot sîngele arterial trece prin arteriole spre capilare (în sensul săgeţii punctate) şi vene (după Masson). *C)* Schema glomului normal cu vas relaxat « în diastolă »; cavitatea sa este deschisă; sîngele arterial este derivat direct în venă; o foarte mică cantitate de sînge trece în arteriola terminală, capilare şi pe urmă înapoi în vene (după Masson).

Segmentul venos se evidenţiază printr-o dilatare bruscă a lumenului. Endoteliul se turteşte. Limitanta internă elastică dispare complet şi brusc. Peretele rămîne o membrană subţire fibro-elastică. Acest segment se continuă cu o venă aferentă, care se deschide într-o venă periglomică.

**Raportul dintre structură şi funcţie.** Important din punct de vedere funcţional este capătul arterial. În studiul său, Rîvchind insistă asupra semnificaţiei fibrelor musculare orientate în spirală pentru deschiderea şi închiderea anastomozelor arterio-venoase din plămîni. Mecanismul mişcării peretelui arterial de conectare este compus (Rîvchind) din: *a)* mărirea diametrului (prin contracţie activă a stratului muscular longitudinal cu îngroşarea peretelui prin tumefierea fibrelor musculare); *b)* scurtarea simultană a acestui segment; *c)* rotaţia în jurul axului longitudinal în cursul răsucirii şi desucirii fibrelor dispuse în spirală; totodată trebuie ţinut însă seama şi de importanţa tunicii externe în coordonarea mişcărilor vasului. În reglarea scurt-circuitului se realizează sistole şi diastole ale peretelui arterial (Masson), ducînd la variaţii de lumen (fig. 26, *B* şi *C*). Experimental, Grant a verificat alternarea contracţiei şi relaxării anastomozelor glomice. Aceste mişcări nu sînt sincrone (Clark şi Clark) cu contracţiile arterelor.

## LIMFATICELE

Limfaticele constituie un sistem de vase terminate orb, drenînd limfa de la interstiţii conjunctive spre venele mari. Acest sistem are anexaţi ganglioni limfatici, interpuşi pe traiectul vaselor.

**Capilarele limfatice** sînt tuburi închise la capăt. Se injectează cu albastru de metilen după metoda Gerota (1896). Au structură aproape identică cu a capilarelor sanguine. Endoteliul are limite mai sinuoase, ca frunza de stejar, pe impregnări. Calibrul lor este neregulat, uneori foarte strîmt, alteori larg dînd veritabili saci limfatici. Formează reţele foarte neregulate, orientate uneori în raport cu structura organului. Conţin limfă; aceasta este secretată prin peretele endotelial complet închis (şi aici stomatele sînt un artefact). Limfa se încarcă cu elemente limfoide după trecerea prin ganglionul limfatic.

**Vasele limfatice** au ca şi venele: intimă, medie şi adventiţie, dar mai reduse. Au valvule bigeminate. Variaţiile musculaturii netede permit şi aici deosebirea în limfatice de tip propulsor şi receptor. Adventiţia este mult redusă. Aceste vase se varsă în trunchiurile limfatice şi excepţional direct în vene.

**Trunchiurile limfatice** au o structură similară, cu perete mai bogat în fibre musculare netede şi elastice. Canalul toracic se dilată la originea sa, dînd cisterna Pecquet. Trunchiurile limfatice se varsă în venele brahio-cefalice; au valvule la acest nivel.

Circulaţia limfei este determinată de factori complecşi: limfa este aspirată la nivelul venelor mari datorită diferenţei de presiune între limfă şi sînge; inspiraţia toracică determină o presiune negativă în venele mari toracice. Propulsia limfei se face prin contracţia leiomiofibrelor din medie (amintind cordurile limfatice de la broască) şi prin compresia dată de contracţia muşchilor scheletici vecini; în timpul relaxării lor, limfa este împiedicată să se întoarcă prin valvulele acestor vase.

## BIBLIOGRAFIE

1. Abraham A.a. Sin L., *Microscopic inervation of fixed vascular grafts*, Acta Morphol. Hung., 1955, t. V, nr. 1–2, p. 103.
2. Abrikossoff A., *Aneurysma des linken Herzventrikels mit abnorme Abgangstelle der linken Koronararterie von der Pulmonalis bei einem fünfmonatlichen Kinde*, Virch. Arch., 1911, t. 203, p. 413.
3. Abrikosov A. I. şi Strukov A.I., *Anatomia patologică*, partea I, Bucureşti, Ed. medicală, 1955.
4. Anghelescu V., *Elemente de embriologie*, Bucureşti, 1942.
5. Anitschkow N., *Experimentelle Untersuchungen über die Neubildung des Granulationsgewebes im Herzmuskel*, Ziegl. Beitr., 1913, t. 55, p. 373.
6. Aschoff L., *Pathologische Anatomie*, vol, II, Jena, Ed. Fischer, 1923.
7. Benninghoff A., *Blutgefässe und Herz* în Möllendorff, *Handbuch der mikroskopischen Anatomie des Menschen*, vol. VI/1, Berlin, Ed. Springer, 1930.
8. Bonciu A. E., *Orientarea inimei la om*, Teză, Iaşi, 1935.
9. Bouin P., *Eléments d'histologie*, vol. I, Paris, Ed. Alcan, 1929.
10. Braus H., *Anatomie des Menschen*, vol. II, Berlin, Ed. Springer, 1934.
11. Bujorică N., *Structura funcţională a pericardului*, Teză, Bucureşti, 1932.
12. Cohn A. E., *Cardiac muscle* în Cowdry, *Special Cytology*, vol. II, New York, Ed. Hoeber, p. 1129.
13. Cordier R., *Communications artério-veineuses des membres et leur mise en évidence*. Presse méd., 1955, nr. 38, p. 793.
14. Crăciun E. C., *La culture des tissus en biologie expérimentale*, Paris. Ed. Masson, 1931.
15. Crăinicianu Al., *Anatomische Studien über die Coronararterien und experimentelle Untersuchungen über ihre Dürchgängigkeit*, Virch. Arch., 1922, t. 238, caiet 1, p. 1.
16. Da Costa A. C., *Eléments d'embryologie*, Paris, Ed. Masson, 1938.
17. Danielopolu D., *Le traitement médical et chirurgical de l'angine de poitrine*, Bull. et Mém. Soc. Méd. Hôp., Bucureşti, 1925, anul VII, p. 107.
18. Danielopolu D., *L'angine de poitrine et l'angine abdominale*, Paris, Ed. Masson, 1926.
19. Détrie Ph., *Les modifications vasculaires au cours de l'ulcère gastrique*, Presse méd., 1954, nr. 71, p. 1476.
20. Dimitriu Cr., *Contribuţiuni la studiul inervaţiei arterelor*, Teză, Bucureşti, 1925.
21. Fischer A., *Gewebezüchtung*, München, Ed. Müller, 1930.
22. Géraudel E., *Le faisceau de His; ses connexions avec le ventricule*, Presse méd, 1934, nr. 92, p. 1854.
23. Géraudel E., *Le faisceau de His est un conducteur septo-septal. Inexactitude du schéma de Tawara*, Ann. Anat. Path., 1934, t. XI, p. 300.
24. Giroud A. et Lelièvre A., *Eléments d'embryologie*, Paris, Ed. Le François, 1938.
25. Häggqvist G., *Gewebe und Systeme der Muskulatur* în Möllendorff, *Handbuch der mikroskopischen Anatomie des Menschen*, vol. II/3, Berlin, Ed. Springer, 1931.
26. Harrison R. G., *The regenerative capacity of cardiac muscle*, J. Anatomy, 1947, vol. 81, partea 4, p. 365.
27. Hellman T., *Lymphgefässe* în Möllendorff, *Handbuch der mikroskopischen Anatomie des Menschen*, vol. VI/1, Berlin, Ed. Springer, 1930.
28. Johnston T. B. şi Whillis J., *Anatomia lui Gray, descriptivă şi aplicată*, tradusă şi completată de Gr. T. Popa şi Fl. Gr. Popa., vol. III, Bucureşti, 1945.
29. Kolosov N. G., *Inervaţia organelor interne şi a aparatului cardio-vascular*, Bucureşti, Ed. medicală, 1955.
30. Krogh A. a. Vimtrup B., *The capillaries* în Cowdry, *Special Cytology*, vol. I, New York, Ed. Hoeber, p. 477.
31. Mall, în Starling, *Principles of Physiology*, Londra, 1930, p. 707.
32. Masson P., *Les glomus neuro-vasculaires*, Paris, Ed. Hermann, 1937.
33. Maximov A. a. Bloom W., *A text-book of Histology*, Philadelphia, Ed. Saunders, 1937.
34. Menegaux G., Gouygou Ch. Courtois-Suffit M. et Détrie Ph., *Hématémèses par dysfonctionnement des anastomoses artério-veineuses de la paroi gastrique*, Presse méd, 1953, nr. 66, p. 1328.
35. Mironesco Th., *Le chondriome du réseau de Purkinje du cœur*, C. R. Soc. Biol., 1912, vol. I, p. 30.

CAPITOLUL al II-lea

# MALFORMAȚIILE CONGENITALE ALE INIMII

de STELA CĂRNARU și RUXANDRA GANE-GHIA

Acest capitol de patologie a prezentat pînă de curînd un interes pur științific, deoarece clinicienii nu aveau la îndemînă metode pentru a face un diagnostic precis și, cu atît mai puțin, mijloace terapeutice eficiente, iar pentru morfopatologi, ele reprezentau doar pseudoleziuni sau displazii, care reconstituiau filogeneza și ontogeneza inimii. În ultimii ani însă, interesul pentru acest grup de afecțiuni s-a redeșteptat, datorită progreselor făcute de chirurgie, care abordează acum, nu numai domeniul extracardiac (rezecții vasculare, anastomoze), dar și pe cel intracardiac (valvulotomii etc.). Un studiu anatomo-patologic mai minuțios al fiecărui tip de leziune, pe piesele de necropsie, devine acum necesar; acest studiu pregătește terenul pentru o explorare chirurgicală cît mai precisă și cît mai rapidă și poate pune în evidență variante anatomice ce nu pot fi diferențiate prin metodele moderne de diagnostic (cateterism, angiocardiografie, electrocardiogramă etc.).

*Frecvența* bolilor congenitale ale inimii a fost stabilită mai mult prin date statistice de necropsie. Ele se întîlnesc în 4—6% din totalul de necropsii la copii (sub 13 ani), cu un maximum în prima copilărie și în special la nou-născut, la acesta din urmă observîndu-se bineînțeles, malformațiile cele mai grave, cu cianoză intensă, incompatibile cu o supraviețuire mai lungă.

*Etiologia.* În cele mai multe cazuri, la bază stă o tulburare în dezvoltarea inimii, factorul patogenetic acționînd în primele trei luni de viață intrauterină; numai rareori este vorba de o afecțiune inflamatorie a inimii fetale (endocardită, miocardită), survenită după ce componentele inimii s-au diferențiat complet.

În 18% din cazuri, după Abbot, malformațiile inimii sînt asociate cu alte malformații, dintre care unele pot fi observate clinic (buză de iepure, gură de lup, hipospadias), iar altele constituie descoperiri de necropsie (spline supranumerare, rinichi polichistic etc.). Procentul de asociere al malformațiilor cardiace cu alte malformații a fost mult mai mic în materialul pe care am avut ocazia să-l studiem.

Dintre bolile infecțioase incriminate ca factori etiologici, *rubeola* joacă un rol important; date statistice arată că atunci cînd mama a avut rubeolă în primele trei luni ale sarcinii, embriopatia rubeolică survine în 1/2 din cazuri, fiind manifestată prin cataractă, surditate și malformații cardiace. Rolul altor infecții (reumatism, sifilis etc.) în determinismul malformațiilor congenitale ale inimii este discutabil și discutat.

*Clasificarea* cea mai bună a malformațiilor congenitale ale inimii ni s-a părut a fi cea stabilită de Abbot, care are drept criteriu condițiile circulatorii anatomo-fiziologice; împărțirea se face în funcție de existența sau nu, a unui scurt-circuit între cele două jumătăți ale inimii și, în cazul prezenței scurt-circuitului, după direcția curentului sanguin prin acesta. Se disting astfel:

*Grupul I* cuprinde malformațiile în care nu există comunicație între inima stîngă și cea dreaptă. Aci se încadrează anomaliile de poziție (dextrocardie, *situs inversus*), leziunile valvulare izolate, anomalii ale aortei, ca și unele hipertrofii miocardice și disociația atrio-ventriculară congenitală. Toate acestea evoluează clinic fără cianoză.

*Grupul al II-lea* este alcătuit din malformații în care există scurt-circuit arterio-venos, ca în cazul persistenței canalului arterial, al lipsei septului interatrial sau a celui interventricular, ca și în unele anomalii ale venelor mari. Acestea evoluează de asemenea fără cianoză; dacă se produce însă o decompensare a funcției cardiace (tranzitorie sau terminală), scurt-circuitul se inversează, datorită creșterii presiunii în cavitățile drepte, și copiii devin cianotici. Fiecare din malformațiile din acest grup pot însoți, ca element lezional compensator, alte leziuni, care în lipsa lor ar fi incompatibile cu viața; astfel de asociații lezionale se observă în grupul al III-lea din clasificarea lui Abbot.

*Grupul al III-lea*, cel mai complex și cel mai important, este caracterizat prin existența unui scurt-circuit veno-arterial, ceea ce se traduce clinic prin prezența unei cianoze intense și continue (*morbus coeruleus*, boala albastră). Unele afecțiuni din acest grup sînt datorite unei modificări de rotație a vaselor mari, însoțită de prezența unei soluții de continuitate a peretelui interventricular (tetrada Fallot, complexul Eisenmenger, trunchi arterial comun etc.), iar altele țin de stenoze sau atrezii ale valvulelor inimii drepte, însoțite de lipsa septului interatrial (triada Fallot etc.).

Clasificarea făcută de Abbot lămurește simptomatologia generală a diferitelor afecțiuni congenitale ale inimii și leagă *patogeneza* lor de datele de embriologie normală.

Bolile cardiace din grupul al doilea, cu scurt-circuit arterio - venos, se explică prin insuficienta dezvoltare a septului longitudinal, fie la nivelul atriului, fie la nivelul ventriculului, fie, mult mai rar, la nivelul bulbului arterial; acest din urmă defect de dezvoltare realizează trunchiul arterial comun adevărat sau comunicări aortico-pulmonare directe, cu totul deosebite de canalul arterial care este o comunicație indirectă, de altă origine.

Bolile cardiace din grupul al treilea, cu scurt-circuit veno-arterial (caracterizate prin leziuni ale ventriculului drept și transpoziție a vaselor mari, asociate cu defecte ale septului longitudinal) țin, fie de anomalii în dezvoltarea bulbului arterial (nedezvoltarea porțiunii sale inferioare duce la stenoza conului pulmonarei), fie de tulburări în mișcarea sa de rotație (emergență anormală a vaselor mari). După cum s-a mai spus, defectele septurilor interatrial sau interventricular joacă rolul de leziune compensatoare.

Anomaliile de obliterare sau de distribuție a arcurilor aortice embrionare determină malformații ale aortei și ramurilor sale.

## I. MALFORMAȚII CARDIACE FĂRĂ SCURT-CIRCUIT

Această grupă de malformații cardiace este cea mai polimorfă, cuprinzînd anomalii cu interes pur anatomic (dextrocardii asociate sau nu cu *situs inversus* și dextroversiuni), malformații orificiale și de calibru vascular, izolate (stenoză pulmonară pură, stenoză aortică), anomalii ale trunchiului aortic, coarctația aortei etc. Bolile din acest grup se caracterizează, din punct de vedere morfofiziologic, prin lipsa unei comunicații între inima stîngă și cea dreaptă și evoluția clinică fără cianoză (evident, în cazul că nu s-a produs decompensarea funcției cardiace).

### A. ANOMALII DE POZIȚIE

**Dextrocardia,** adică malpoziția inimii în hemitoracele drept, poate să țină de trei cauze: 1) rotația inversă față de normal a tubului cardiac embrionar; 2) lipsă de rotație prin oprire în dezvoltare precoce; 3) simplă deplasare a inimii în hemitoracele drept, datorită aplaziei plămînului drept.

Dextrocardia prin *transpoziția cavităților inimii* — « imaginea în oglindă » — este datorită unui viciu de rotație a inimii embrionare, și anume tubul cardiac primitiv se rotește invers decît ar trebui să o facă în mod normal, astfel încît vîrful inimii se află către dreapta, ventriculul arterial este posterior, iar cel venos anterior. Valvula tricuspidă se află în stînga față de mitrală. Toate segmentele aortei toracice se află de partea dreaptă a planului medio-sagital. În general, această transpoziție prin heterotaxis a inimii este asociată cu transpoziția altor organe (*situs inversus* total sau parțial).

În dextrocardia prin *lipsă de rotație* axială a inimii embrionare, organul rămîne situat în hemitoracele drept, avînd vîrful constituit din ventriculul drept. Aorta coboară normal, de partea stîngă. Nu există *situs inversus.* Deseori rotația incompletă se însoțește de defecte septale.

Dextrocardia, de orice tip, nu se însoțește de tulburări funcționale, dacă nu coexistă cu alte malformații cardiace.

**Rotații anormale** ale inimii pot determina, rareori, și altfel de malpoziții. Astfel, o rotație de 90° aduce vîrful inimii în spatele sternului, constituind *mezocardia.*

### B. LEZIUNI VALVULARE IZOLATE

Extrem de rar se pot observa stenoze ale orificiilor arterei pulmonare sau aortei, neînsoțite de alte malformații. Existența izolată a unor astfel de malformații sugerează posibilitatea unei etiologii de natură inflamatorie — endocardită fetală.

**Stenoza orificiului arterei pulmonare** prezintă două variante anatomice.

Mai obișnuită este *stenoza valvulară* caracterizată prin prezența unui diafragm cu orificiu central variabil de larg. În această membrană cu formă de dom se pot distinge formațiunile valvulare sigmoidiene sudate, scurtate și uneori deformate. Pentru această variantă, în special, etiologia inflamatorie pare deosebit de probabilă.

În cazul *stenozei infundibulare*, în care conul arterial este strîmtat în totalitate sau numai într-o anume porțiune, pare să fie vorba de o adevărată malformație embrionară datorită opririi procesului normal de integrare a bulbului cardiac în ventriculul drept.

**Stenoza orificiului aortic** poate de asemenea să ia fie aspectul unei *stenoze valvulare*, deseori cu valvulă sigmoidiană bicuspidă, fie al unei *stenoze subaortice*, cu infundibulul arterial îngustat. Această din urmă variantă pare să fie datorită, ca și în cazul arterei pulmonare, unei absorbții incomplete a bulbului cardiac în ventriculul stîng.

**Stenoza tricuspidiană** congenitală, ca și cea a *orificiului mitralei* sînt rareori observate; la originea lor se află, foarte probabil, o endocardită fetală. Atrezia acestor orificii nu este compatibilă cu viața decît dacă există anomalii septale și vasculare compensatorii.

## C. STENOZA ISTMULUI AORTEI

*Coarctatio aortis* este, după stenoza arterei pulmonare, cea mai frecventă dintre leziunile congenitale ale inimii. Modificarea constă din prezența unei strangulări inelare, uneori invizibilă la exterior, la nivelul istmului aortei, porțiune din cîrjă situată între emergența arterei subclaviculare stîngi și canalul arterial. Această zonă corespunde, în viața embrionară, spațiului cuprins între arcurile aortice 5 și 6 stîngi (primul dispare repede, iar cel de-al doilea alcătuiește ductul arterial). La nou-născut există, în mod normal, o diferență de 2 mm între calibrul trunchiului aortei și al istmului său.

Mai rar se întîlnește *atrezia* istmului sau un diafragm la acest nivel.

Prezența stenozei la nivelul istmului aortic face ca jumătatea inferioară a corpului să fie insuficient irigată; regiunile respective sînt cianotice, iar tensiunea arterială este mai mică la membrele inferioare decît la cele superioare. Irigația sanguină se ameliorează prin constituirea treptată a unei circulații colaterale prin arterele mamare interne, cervicale profunde, intercostale și epigastrice. Arterele intercostale dilatate pot produce eroziuni caracteristice pe fețele inferioare ale coastelor, vizibile în secțiune transversală. Inima are configurație aortală.

Se deosebesc două variante anatomice, care implică și un prognostic deosebit. În forma zisă «infantilă», canalul arterial este deschis, nu se constituie circulație colaterală și cei mai mulți copii mor în primul an de viață, prin insuficiență cardiacă. În tipul zis «adult», ductul lui Botal este închis; prognosticul este mai bun, totuși 3/4 din bolnavi mor înainte de 40 de ani, prin ruptura aortei, insuficiență cardiacă, hemoragie cerebrală, supraadăugarea unui proces septic cu streptococ *viridans*.

Afecțiunea beneficiază de tratament chirurgical; acesta nu se efectuează însă la sugar, ci se susține inima prin terapie cu digitalină, pentru a aștepta constituirea circulației colaterale, care ameliorează insuficiența cardiacă.

Stenoza istmului poate să fie asociată, rareori, cu scleroza și stenoza valvulelor sigmoide ale aortei, sau, mai frecvent, cu defecte ale septurilor inimii. S-au descris cazuri cu atrezie a esofagului și stenoză a istmului aortei.

### D. ANOMALII ALE TRUNCHIULUI AORTEI

Acestea însoțesc adesea malformațiile congenitale ale inimii, dar pot fi și izolate, producînd numai semne clinice de compresiune a traheei și esofagului.

**Dextropoziția trunchiului aortei.** Se vorbește despre dextropoziție atunci cînd aorta trece peste bronhia principală dreaptă, deși originea aortei are poziție normală și nu există *situs inversus*. Malformația se produce atunci cînd se obliterează al patrulea arc aortic stîng în loc de cel drept, cel din urmă formînd în acest caz cîrja și aorta descendentă. Artera își reia poziția normală fie la nivelul emergenței bronhiei principale drepte, fie de-abia la nivelul diafragmului. Această malformație se întîlnește în 25% din cazurile de tetradă Fallot.

**Trunchi aortic dublu.** Malformația este rară, iar morfogenetic este caracterizată prin persistența arcurilor aortice 4, drept și stîng; în acest caz, traheea și esofagul sînt înconjurate de un « inel »vascular, ceea ce determină fenomene de stridor și tulburări de deglutiție; uneori însă, malformația poate să nu producă semne clinice (descoperiri de necropsie la adult). Afecțiunea beneficiază de tratament chirurgical.

## II. MALFORMAȚII CU SCURT-CIRCUIT ARTERIO-VENOS

În acest grup sînt cuprinse o serie de leziuni congenitale septale și vasculare, care pot exista și singure, dar de cele mai multe ori însoțesc alte malformații cardiace, constituind « asociațiile lezionale compensatorii » care alcătuiesc grupul al III-lea.

Malformațiile cu scurt-circuit arterio-venos nu sînt însoțite de cianoză, deoarece amestecul de sînge arterial cu cel venos are loc în inima dreaptă, presiunea rămînînd în permanență mai mare în inima stîngă. Numai în caz de decompensare — prin afecțiuni bronhopulmonare intercurente sau insuficiență cardiacă terminală — direcția circuitului se inversează și apare cianoză ușoară și, în primul caz, tranzitorie.

Datorită faptului că circulația mare primește sînge prea puțin, copiii sînt palizi și adesea se dezvoltă insuficient (infantilism cardiac « palid »). Plămînul, dimpotrivă, primește prea mult sînge; de aici, frecvența pneumopatiilor la acești copii și, mai tîrziu, creșterea presiunii sanguine în mica circulație datorită sclerozării arteriolelor pulmonare (hipertrofia mediei și intimei).

### A. DEFECTELE SEPTULUI INTERATRIAL

Această malformație constă din persistența, în viața extrauterină, a unui orificiu de comunicare între cele două atrii. Lipsa de continuitate a peretelui atrial poate fi situată la nivelul orificiului lui Botal (*foramen ovale*) sau în altă parte (*foramen primum* — în partea inferioară a septului interatrial; *foramen secundum* — în partea sa superioară).

**Foramen ovale deschis.** Orificiul lui Botal — spațiul care rămîne între *septum intermedium* și *septum secundum* în cursul dezvoltării embrionare a peretelui interatrial, și care se închide funcțional la naștere și anatomic în jurul vîrstei de 6 săptămîni — poate să persiste, ca un mic orificiu, la circa 10% din copiii și adulții normali. În condiții obișnuite, pliul endocardic care acoperă orificiul fiind de partea stîngă, iar presiunea sanguină fiind mai mare de această parte, orificiul rămîne funcțional închis. Cînd însă, în condiții patologice (cord pulmonar, insuficiență cardiacă dreaptă), presiunea în inima dreaptă crește mult, se poate constitui un scurt-circuit veno-arterial, cu toate consecințele sale. Mai mult, un tromb din venele membrelor inferioare sau din cavitățile stîngi ale inimii poate trece prin orificiul deschis dînd embolii în circulația mare (embolii paradoxale).

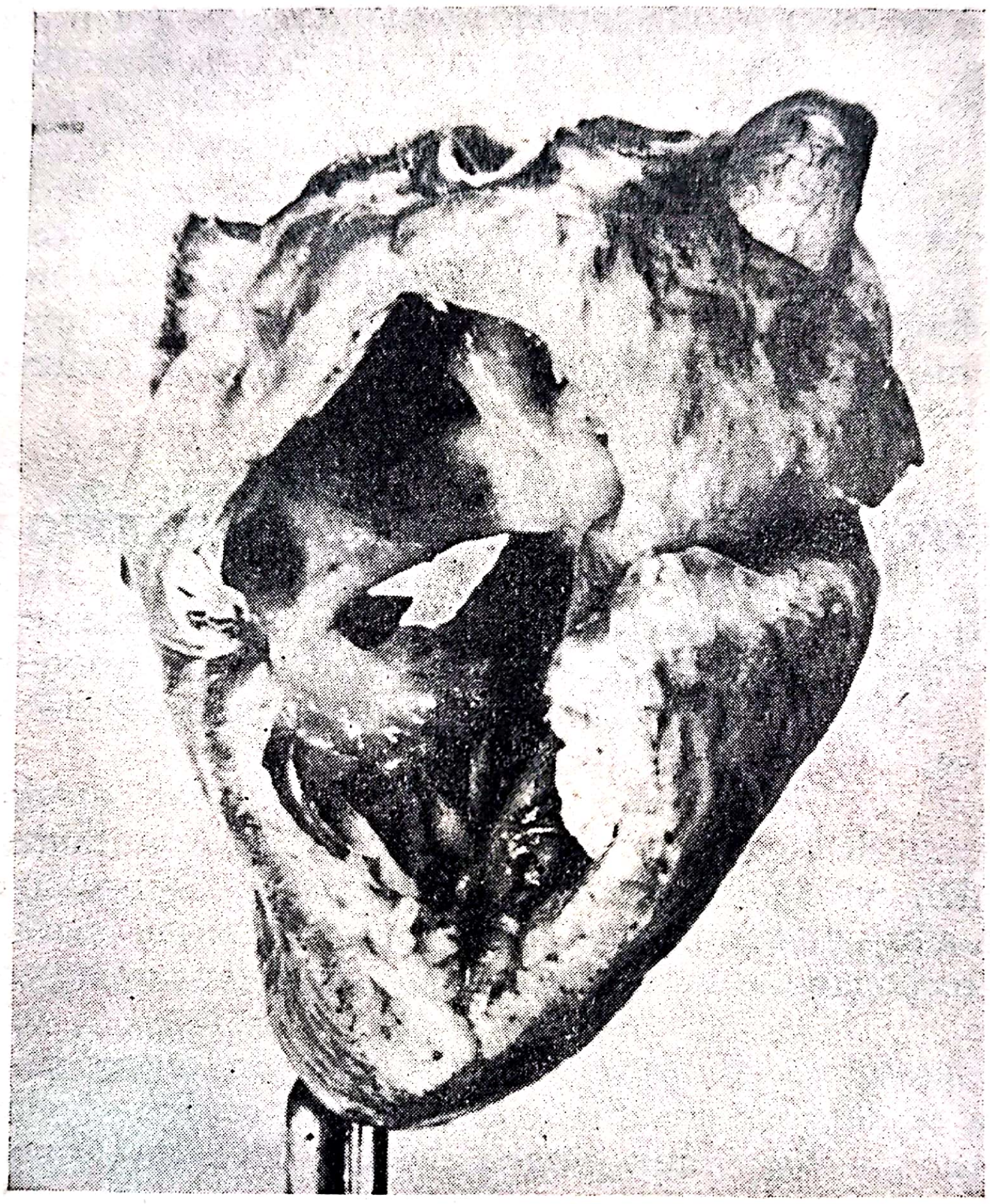

Fig. 27. — *Comunicare interatrială mare* (situată la nivelul lui *foramen primum*) văzută dinspre cavitățile drepte; atriul drept foarte mult dilatat, iar peretele ventriculului îngroşat.

**Defectele mai mari** ale septului interatrial, situate la nivelul găurii lui Botal sau în alte părți ale septului, se însoțesc de dilatare progresivă a atriului (fig. 27) și apoi a ventriculului drept, cu hipertrofia miocardului acestei din urmă cavități. Artera pulmonară primește mai mult sînge decît în mod normal și se dilată progresiv. În astfel de cazuri, examenul radiologic pune în evidență hipertrofia cordului drept și la auscultație se decelează sufluri datorite comunicării anormale și insuficienței orificiale consecutivă dilatației.

Absența completă sau aproape completă a peretelui interatrial realizează *cordul trilocular biventricular.*

Defectele septului interatrial însoțesc deseori alte malformații cardiace, așa cum se va vedea mai departe (triada Fallot, anomalia Ebstein și altele).

Asocierea cu stenoza mitrală caracterizează *sindromul Lutembacher.*

## B. DEFECTELE SEPTULUI INTERVENTRICULAR

Aceste defecte, ca leziuni unice, reprezintă aproape o treime din malformațiile congenitale ale inimii. Soluția de continuitate a peretelui interventricular prezintă dimensiuni și localizare variabilă, în funcție de segmentul oprit în dezvoltare.

**Defectul septal izolat,** care constituie așa-zisa *boală Roger*, poate fi localizat: 1) în partea postero-superioară a peretelui (locul de unire a porțiunii superioare cu cea inferioară a septului interventricular); 2) în partea antero-superioară (locul de unire a peretelui interventricular cu septul aortic); 3) în partea inferioară, în plină masă musculară (atrezie de cauză necunoscută a unei porțiuni a peretelui interventricular).

Forma orificiului este regulată, ovalară sau rotundă, iar diametrele sînt în general de 0,5—1 cm.

**Defectele septale întinse** au la bază, pe lîngă lipsa de coalescență amintită, și o aplazie a porțiunii membranoase a septului, porțiune care ține de bulbul arterial. Soluția de continuitate este mai neregulată decît în cazul precedent și este situată în stînga sub orificiul aortei și în dreapta, cel mai adesea, sub tricuspidă a cărei valvulă anterioară este uneori deformată din această cauză. Lipsa pe întindere foarte mare a structurilor peretelui interventricular realizează *cordul trilocular biatrial.*

Clinic, soluțiile de continuitate ale septului interventricular se traduc prin suflu sistolic (lipsește în varianta cu cord trilocular monoventricular). În cazul comunicărilor largi se produce hipertrofia inimii drepte (fig. 28), iar plusul de sînge din circulația mică duce treptat la scleroză pulmonară (apare dispneea). Prin insuficiența cardiacă, ce se instalează ulterior, se ajunge la inversarea scurtcircuitului și la apariția, în plus, a unei cianoze de amestec.

De foarte multe ori defectele septului interventricular sînt asociate cu alte anomalii cardiace, constituind sindroame bine definite (tetrada Fallot, complexul Eisenmenger).

## C. PERSISTENȚA CANALULUI ARTERIAL

Canalul lui Botal derivă dintr-o porțiune a arcului aortic 6 stîng. În timpul vieții intrauterine, cînd plămînii nu funcționează, prin el trece în aortă cea mai mare parte din sîngele din artera pulmonară. Imediat după naștere canalul arterial încetează să funcționeze în acest sens, iar obliterarea completă se produce de obicei la 2 luni, uneori și mai tîrziu. Procesul de închidere a ductului se realizează printr-o hiperplazie importantă a fibrelor elastice, mai ales în tunica medie, însoțită de atrofia fibrelor musculare. La adult, persistă vestigiul său, sub forma unui cordon fibros — ligamentul arterial — care leagă artera pulmonară (înainte de bifurcarea sa), de crosa aortei (după emergența trunchiurilor arteriale destinate capului și membrelor superioare); uneori orice urmă a ductului arterial poate să dispară.

Persistența canalului arterial (fig. 29) este rar observată ca malformație *izolată*, părînd să fie datorită în acest caz existenței unei tunici musculare circulare deosebit de puternic dezvoltată (Vierordt). Existența acestui scurtcircuit face ca o parte din sîngele oxigenat să treacă din nou în arterele pulmonare, care se dilată treptat (la examenul radiologic hilul pulmonar apare îngroșat și uneori cu pulsații), și crește travaliul ventriculului stîng, care trebuie să facă față necesităților de oxigenare ale periferiei cu o cantitate redusă de sînge în circulația mare; se produce astfel hipertrofia ventriculului stîng. Cînd se ajunge

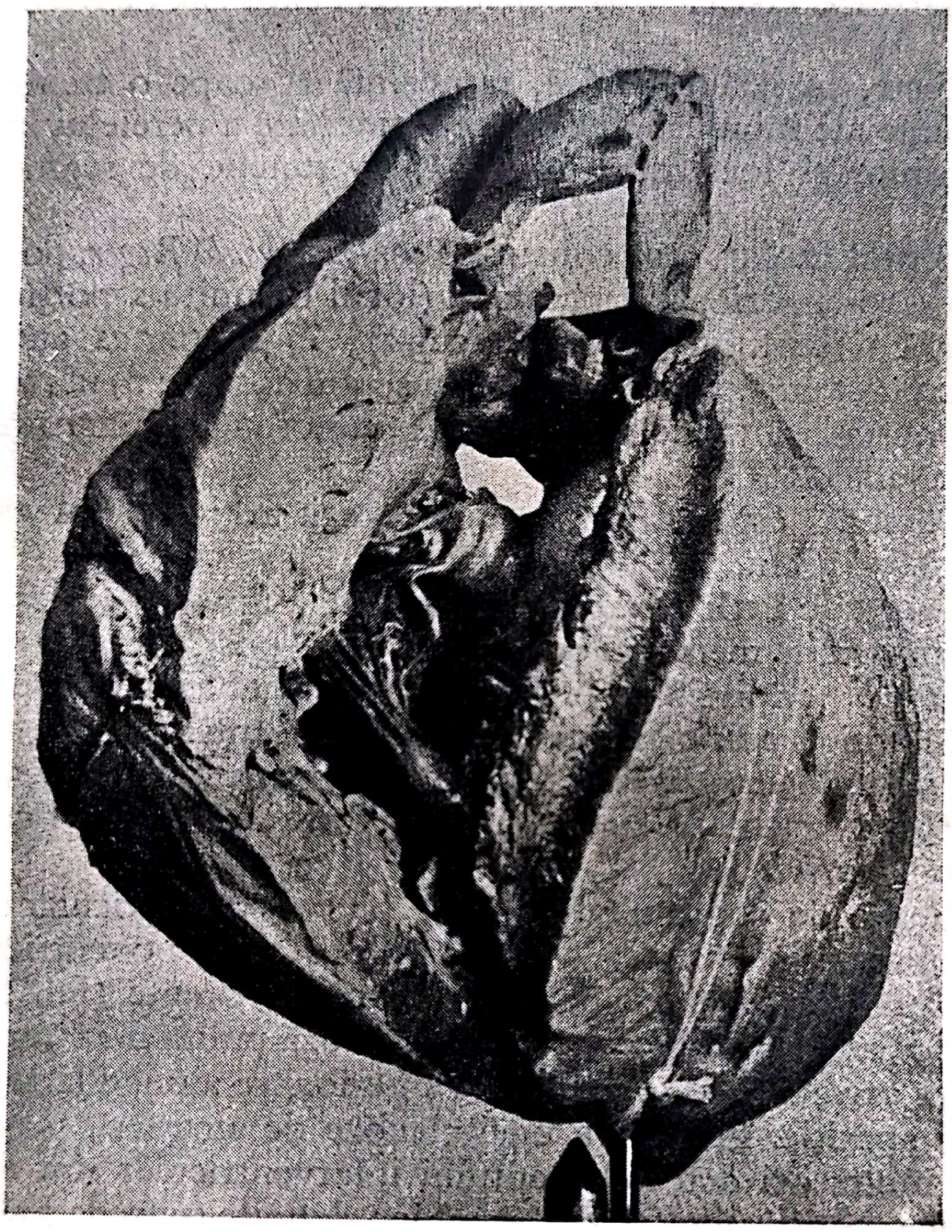

Fig. 28. — *Comunicare interventriculară* (boală Roger) văzută dinspre cavitățile drepte; orificiul este ovalar, mărginit de mușchi și situat de ambele părți, la 2—3 mm sub baza de implantare a valvulelor sigmoide. Miocardul ventriculului drept este foarte mult hipertrofiat, iar artera pulmonară dilatată.

la decompensare, scurt-circuitul se inversează și apare cianoza. Întreruperea pe cale chirurgicală a ductului are rezultate salutare dacă se intervine la timp.

Cel mai adesea însă, persistența canalului arterial este *asociată* cu alte anomalii cardiace grave, pentru care reprezintă elementul compensator. Astfel, în cazul unei atrezii a tricuspidei etc., ductul arterial este cel care asigură circulația funcțională a plămînilor, iar obturarea sa spontană (arterioscleroză, tromboză) determină moartea.

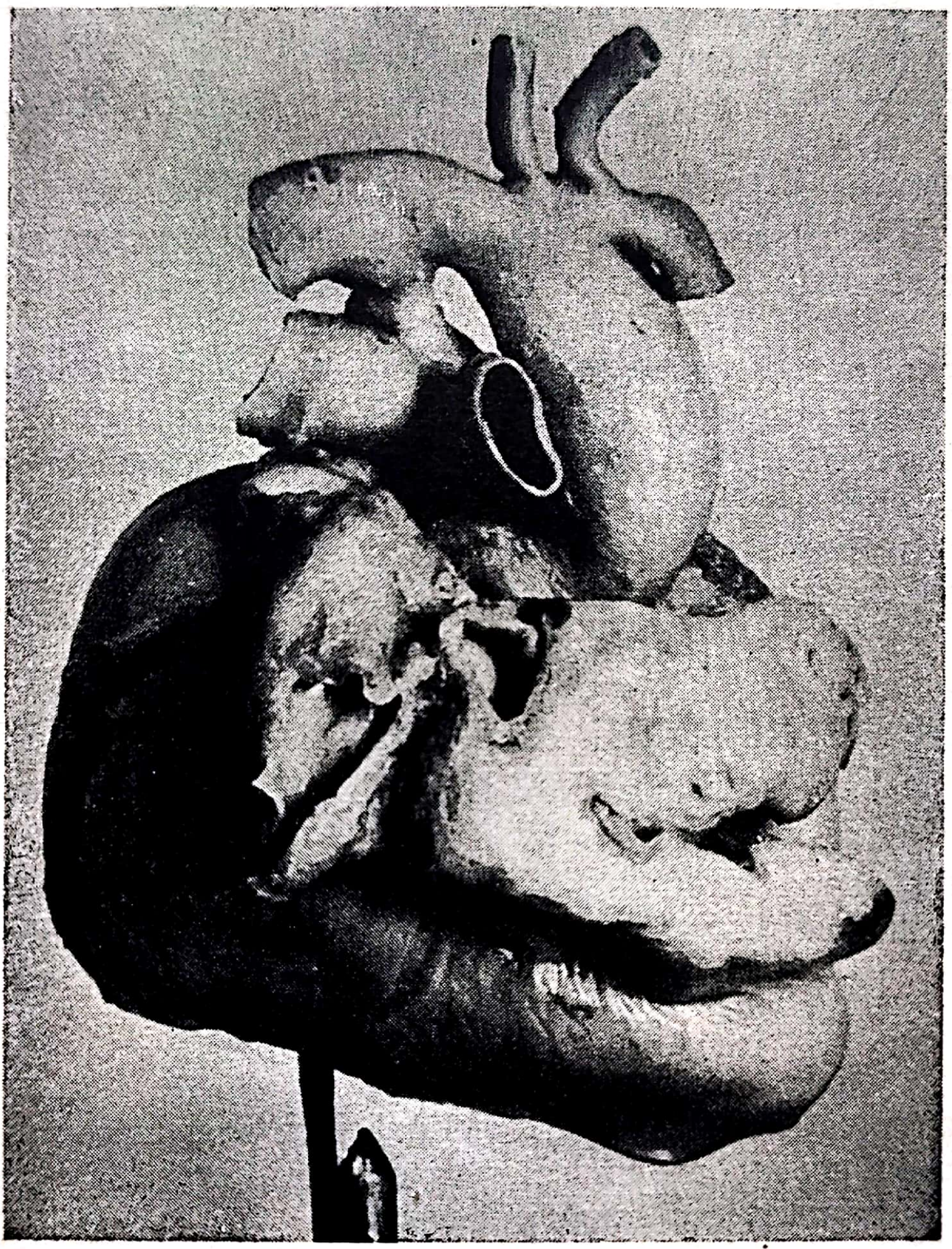

Fig. 29. — *Canal arterial persistent* văzut dinspre fața postero-superioară a inimii. Există de asemenea o comunicare interventriculară largă.

## III. MALFORMAȚII CU SCURT-CIRCUIT VENO-ARTERIAL

### (BOALA ALBASTRĂ)

Acest grup complex de malformații este caracterizat prin aceea că defectele sînt de așa grad sau astfel situate încît sîngele venos trece constant în jumătatea stîngă a inimii sau direct în aortă, ceea ce se traduce clinic prin cianoză (*morbus coeruleus*). Datorită hipoxemiei, dezvoltarea copiilor purtători de astfel de malformații este în general încetinită (infantilism cardiac « cianotic »), apare osteopatie pneumică (degete « în baghetă de toboșar »), există hiperglobulie etc.

Leziunile întîlnite în acest grup de afecțiuni țin de anomalii în dezvoltarea sau rotația bulbului arterial, anomalii care duc la malformații ale ventriculului drept (acesta se formează în cea mai mare parte pe seama bulbului arterial, pe cînd ventriculul stîng este format mai ales de ventriculul comun), cu stenoză pulmonară sau tricuspidiană, și la poziții vicioase ale arterelor mari. La acestea se asociază, variabil, comunicări interatriale, interventriculare și persistența ductului arterial (asocieri lezionale compensatorii).

Se deosebesc două subgrupe principale în cadrul acestor malformații complexe:

— anomalii de rotație a vaselor mari (deseori cu stenoză a conului pulmonarei: tetrada Fallot), asociate cu comunicare largă interventriculară;

— stenoze ale orificiilor pulmonar sau tricuspid, asociate cu comunicare interatrială.

Trebuie reamintit că, în afară de aceste categorii de malformații complexe, o cianoză continuă însoțește și defectele septale izolate, dar de dimensiuni foarte mari (inimă triloculară, biloculară), precum și atrezia aortică (a orificiului sau a porțiunii ascendente a aortei) sau cea mitrală; la acestea din urmă, scurt-circuitul veno-arterial se realizează prin defectul septal sau canalul arterial, a căror prezență face astfel de anomalii compatibile cu viața.

## A. ANOMALII DE ROTAȚIE A VASELOR MARI ȘI COMUNICARE INTERVENTRICULARĂ

Din această grupă de malformații fac parte: tetrada Fallot, complexul Eisenmenger, transpoziția vaselor mari, persistența trunchiului arterial.

### TETRADA FALLOT

Dintre malformațiile însoțite de cianoză, cea mai frecvent întîlnită după vîrsta de un an este acest complex lezional; dacă însă nu se intervine chirurgical, puțini indivizi supraviețuiesc după pubertate.

Tetrada Fallot este alcătuită din: 1) stenoză pulmonară, 2) dextropoziția aortei, 3) comunicare interventriculară și 4) hipetrofia ventriculului drept.

*Stenoza pulmonară*, elementul lezional primordial, este datorită dezvoltării insuficiente a porțiunii inferioare a bulbului arterial. Aproape fără excepție, stenoza este subvalvulară, adică infundibulară, deosebindu-se de stenoza pulmonară pură (vezi triada Fallot), care este o stenoză strict valvulară și cu etio-patogenie diferită — endocardită fetală.

Stenoza infundibulară poate să îmbrace trei aspecte: *a)* îngustare a întregului infundibul (acesta fiind tipul comun în tetrada Fallot), *b)* stenoză joasă cu dilatația suprastricturală (realizează « al treilea ventricul ») și *c)* obstrucție totală.

*Dextropoziția aortei*, care poate fi moderată sau extremă, este datorită lipsei de dezvoltare a infundibulului pulmonar și unei modificări în rotația bulbului arterial.

*Comunicarea interventriculară*, largă și situată în partea superioară a septului, este datorită absenței porțiunii membranoase a peretelui interventricular.

*Hipertrofia ventriculului drept* este un element secundar celorlalte leziuni și ei i se datorește aspectul radiologic caracteristic al inimii, cu vîrful rotunjit și ridicat, și cu marginea umbrei arterei pulmonare plată sau chiar concavă, așa-zisa inimă « sabot ».

Varianta de tetradă Fallot în care anomalia pulmonarei este reprezentată prin atrezia infundibulului sau, în cazuri extreme, chiar a arterei pulmonare, realizează un *pseudotrunchi arterial comun*, care trebuie deosebit de trunchiul arterial comun adevărat, datorit lipsei de dezvoltare în sens descendent a septului bulbar. În cazul pseudotrunchiului arterial, circulația sanguină în plămîni este asigurată de un canal arterial persistent. Dacă acesta se închide spontan, înainte de a se fi stabilit o circulație colaterală prin arterele bronhice, intercostale și mamare, moartea survine rapid.

Mai trebuie amintit că, rareori, la cele patru defecte caracteristice tetradei Fallot se poate adăuga o comunicare interatrială, vorbindu-se în acest caz de *pentada Fallot*.

În sfîrșit, în circa 25% din cazurile de tetradă Fallot (E. Goldberger) se găsește asociată și o anomalie a trunchiului aortei — crosa formată din arcul aortic drept; acest complex lezional este cunoscut sub numele de *boala lui Corvisart*.

## COMPLEXUL EISENMENGER

Acesta este un complex lezional mai rar, caracterizat prin comunicare largă interventriculară (absența porțiunii membranoase a peretelui), dextropoziția aortei și hipertrofia ventriculului drept: deci elementele tetradei Fallot, fără stenoză pulmonară. Artera pulmonară este fie normală, fie dilatată, iar presiunea în interiorul ei este crescută datorită hipertrofiei ventriculului drept. Corectarea chirurgicală nu este posibilă.

Anomalia este datorită insuficientei rotații a aortei spre stînga și lipsei de unire a septului bulbar cu cel ventricular.

În cazul acestui complex, cianoza este puțin accentuată sau poate chiar să lipsească în primii ani de viață — căci circulația pulmonară nu este defectuoasă — deși concentrația de oxigen în periferie este scăzută datorită dextropoziției aortei. Mai tîrziu însă, datorită tensiunii crescute din artera pulmonară se produc modificări scleroase în plămîn, modificări ce sporesc rezistența pulmonară; prin instalarea unei hipertensiuni în artera pulmonară și cordul drept, scurt-circuitul se inversează — devine veno-arterial — și apare dispneea și cianoza permanentă.

## TRANSPOZIȚIA VASELOR MARI

Malformația în care aorta iese din ventriculul drept și artera pulmonară din cel stîng (fig. 30) este relativ rară și nu este compatibilă cu viața decît dacă la această transpoziție se asociază o comunicare între cavitățile stîngi și drepte ale inimii — *foramen ovale* deschis, comunicare largă interatrială sau interventriculară (fig. 31) — sau între cele două artere — duct arterial permeabil. Încă de la naștere, sau după cîteva săptămîni, inima apare mult mărită de volum,

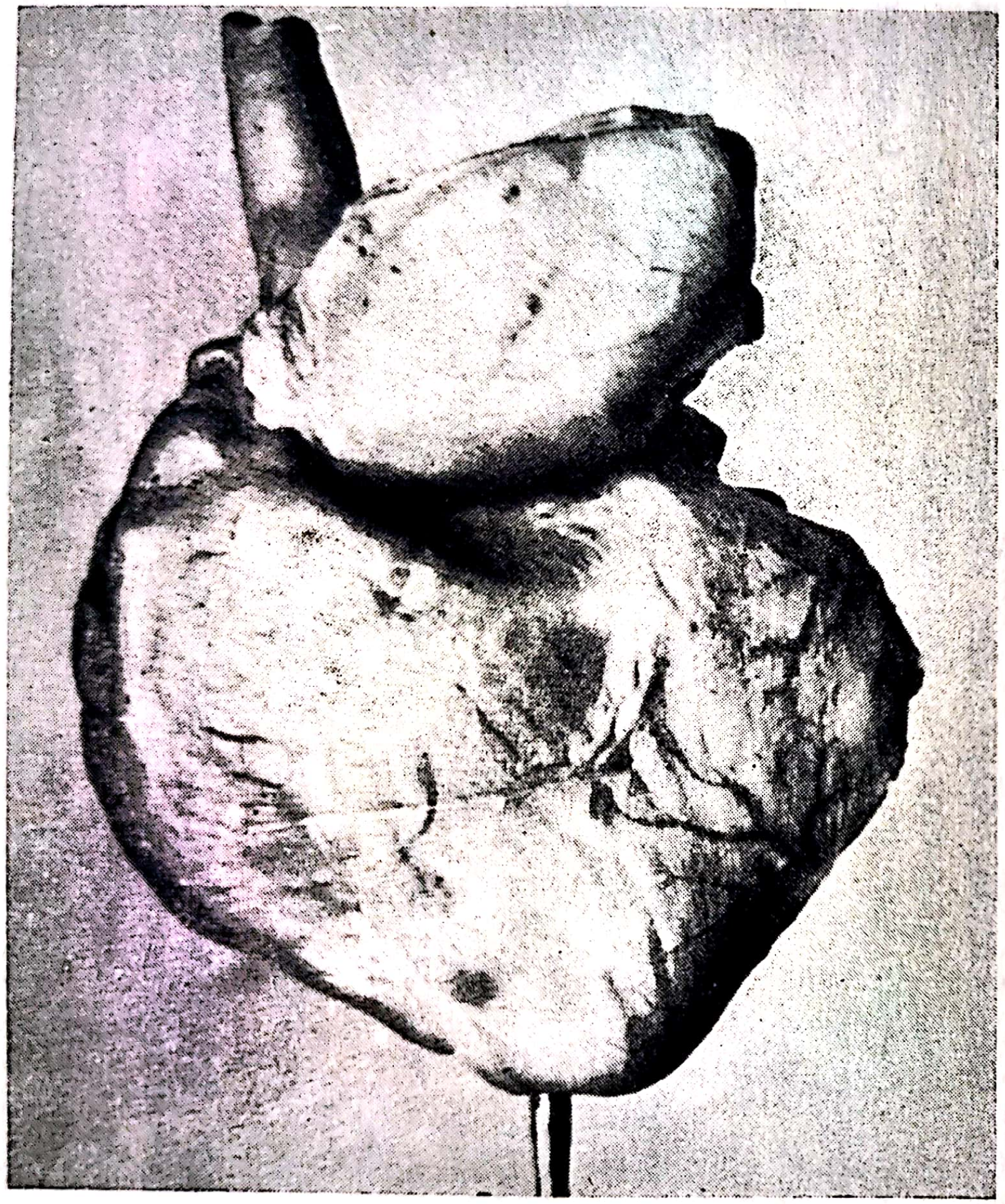

Fig. 30. — *Transpoziția vaselor mari.* Fața anterioară a inimii: aorta emerge din ventriculul drept și este situată în plan anterior față de artera pulmonară, care iese din ventriculul stîng. Miocardul celor două ventricule era egal ca grosime, și există și o comunicare interventriculară. Se mai observă, aspect neobișnuit, dilatarea marcată a porțiunii ascendente a crosei.

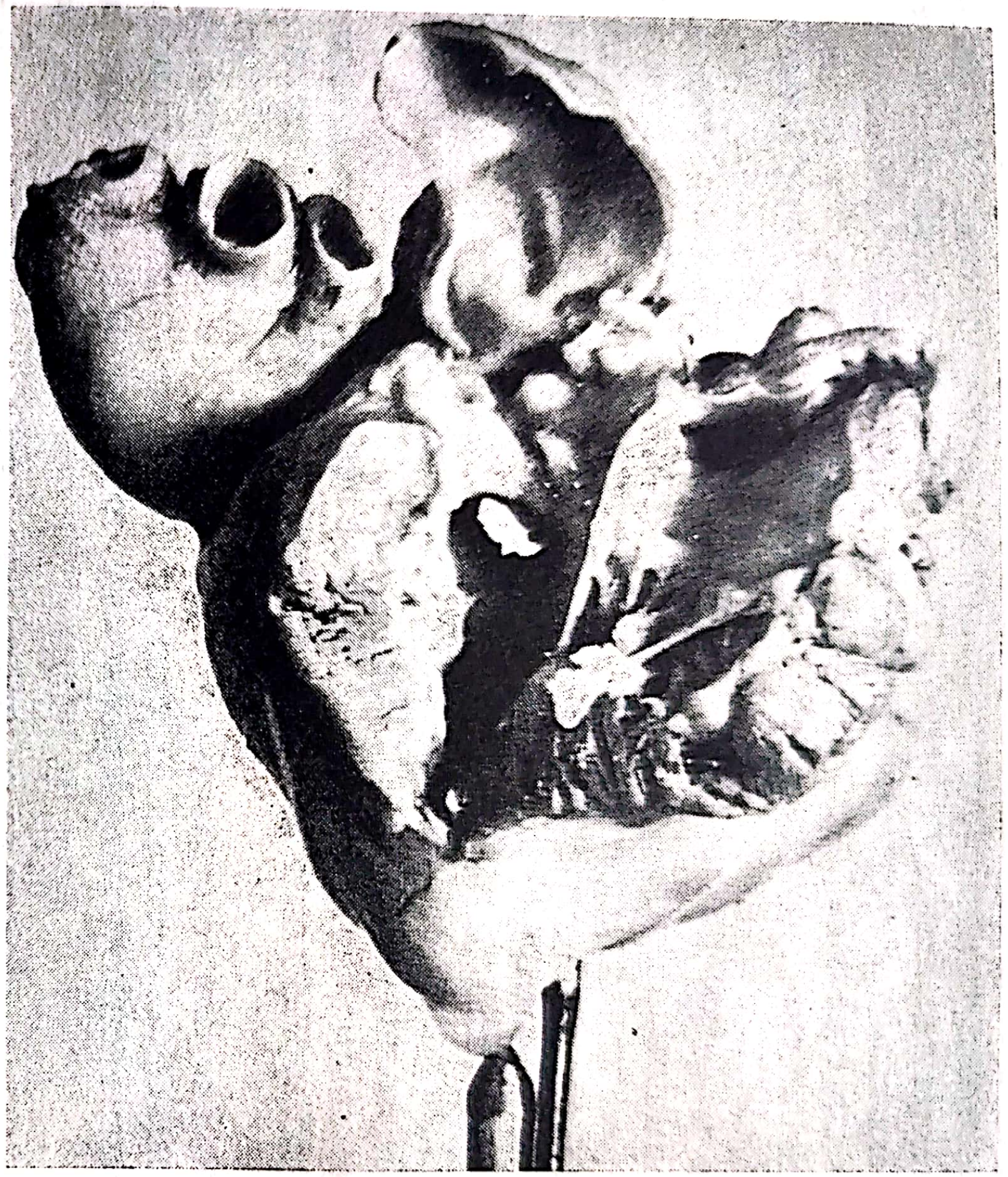

Fig. 31. — *Transpoziția vaselor mari.* Inima din figura 30, deschisă și văzută dinspre cavitățile stîngi: artera pulmonară (deschisă aici) iese din ventriculul stîng și este situată posterior față de aortă; se vede și comunicarea interventriculară largă care a făcut ca malformația să fie compatibilă cu viața pînă la vîrsta de 4 luni.

mai ales prin hipertrofia ventriculului drept. Aorta fiind situată înaintea arterei pulmonare, imaginea radiologică a pediculului vascular este mai îngustă decît în mod normal.

Această malformaţie este datorită lipsei de rotaţie a bulbului arterial al inimii embrionare.

Din punct de vedere fiziopatologic, caracteristică este cianoza intensă, căci sîngele venos trece în circulaţia mare, iar cel oxigenat în plămîni.

Dacă transpoziţia arterială coincide cu o transpoziţie a cavităţilor inimii (tricuspidă în stînga şi bicuspidă în dreapta) inima funcţionează ca un organ normal şi se vorbeşte de *transpoziţie corectată.*

### PERSISTENŢA TRUNCHIULUI ARTERIAL

Trunchiul arterial comun adevărat este o malformaţie datorită lipsei de dezvoltare a septului bulbului arterial embrionar. În acest caz, pediculul arterial al inimii este alcătuit dintr-un singur vas, larg (fig. 32), care iese din inimă în dreptul unui mare defect de sept interventricular (fig. 33) (absenţa porţiunii membranoase a peretelui). Mai rar se găsesc alte asocieri lezionale. În ceea ce priveşte emergenţa arterei pulmonare se pot observa mai multe variante: 1) artera pulmonară iese din partea proximală a vasului, sau 2) cele două artere pulmonare, dreaptă şi stîngă, se formează alăturat, dar separat, din porţiunea ascendentă a crosei, sau, în sfîrşit, 3) arterele pulmonare lipsesc cu desăvîrşire, plămînii fiind irigaţi exclusiv prin arterele bronhice (pentru această din urmă variantă, modul de formare este mai complex decît simpla aplazie de sept bulbar).

## B. STENOZA ORIFICIULUI PULMONAREI SAU TRICUSPIDEI ŞI COMUNICARE INTERATRIALĂ

Aşa cum s-a spus în paragrafele referitoare la anomaliile valvulare izolate, stenoza valvulelor pulmonarei şi cea a tricuspidei sînt în general considerate a fi consecinţa unei endocardite fetale; defectele septale asociate lor în cadrul unor sindroame patomorfice bine definite, ca triada Fallot etc., reprezintă leziuni malformative compensatorii, fără de care în unele cazuri (atrezia tricuspidei) viaţa nu ar fi posibilă.

### TRIADA FALLOT

Această cardiopatie, mult mai rar observată decît tetrada Fallot, este caracterizată prin: 1) stenoză a arterei pulmonare, aproape totdeauna a aparatului valvular al acesteia, 2) hipertrofie a ventriculului drept (consecinţa stenozei) şi 3) comunicare interatrială.

Clinic există de la început cianoză, dar ea nu este foarte intensă atîta timp cît ţine numai de oxigenarea insuficientă a sîngelui, datorită stenozei pulmonare; în general însă, în primele luni de viaţă ea se intensifică datorită sporirii tensiunii în inima dreaptă şi constituirii unui scurt-circuit veno-arterial prin defectul de sept atrial.

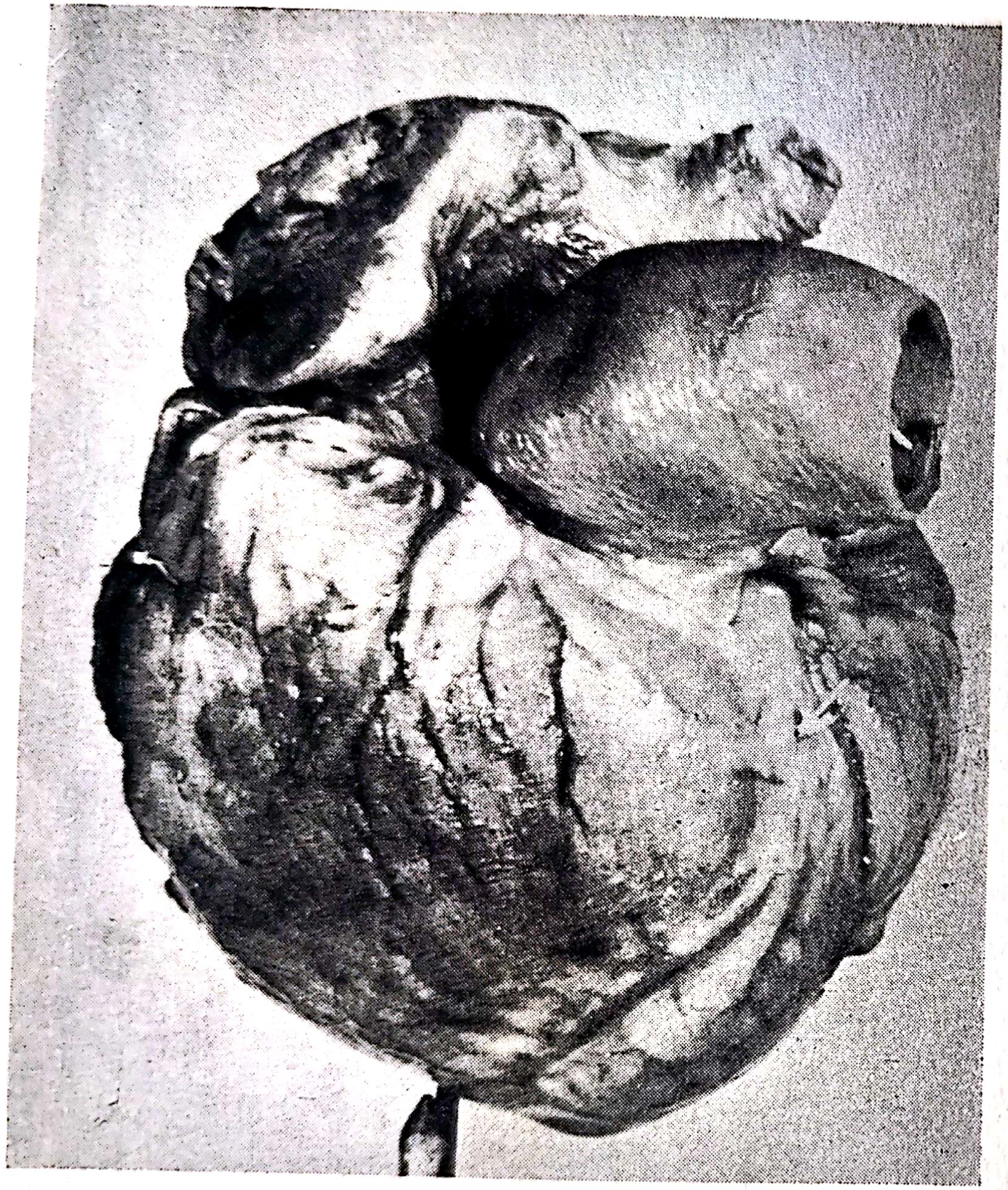

Fig. 32. — *Trunchi arterial comun.* Inima, global hipertrofiată, văzută pe fața anterioară: există un singur vas arterial mare, care pare că emerge din ventriculul drept.

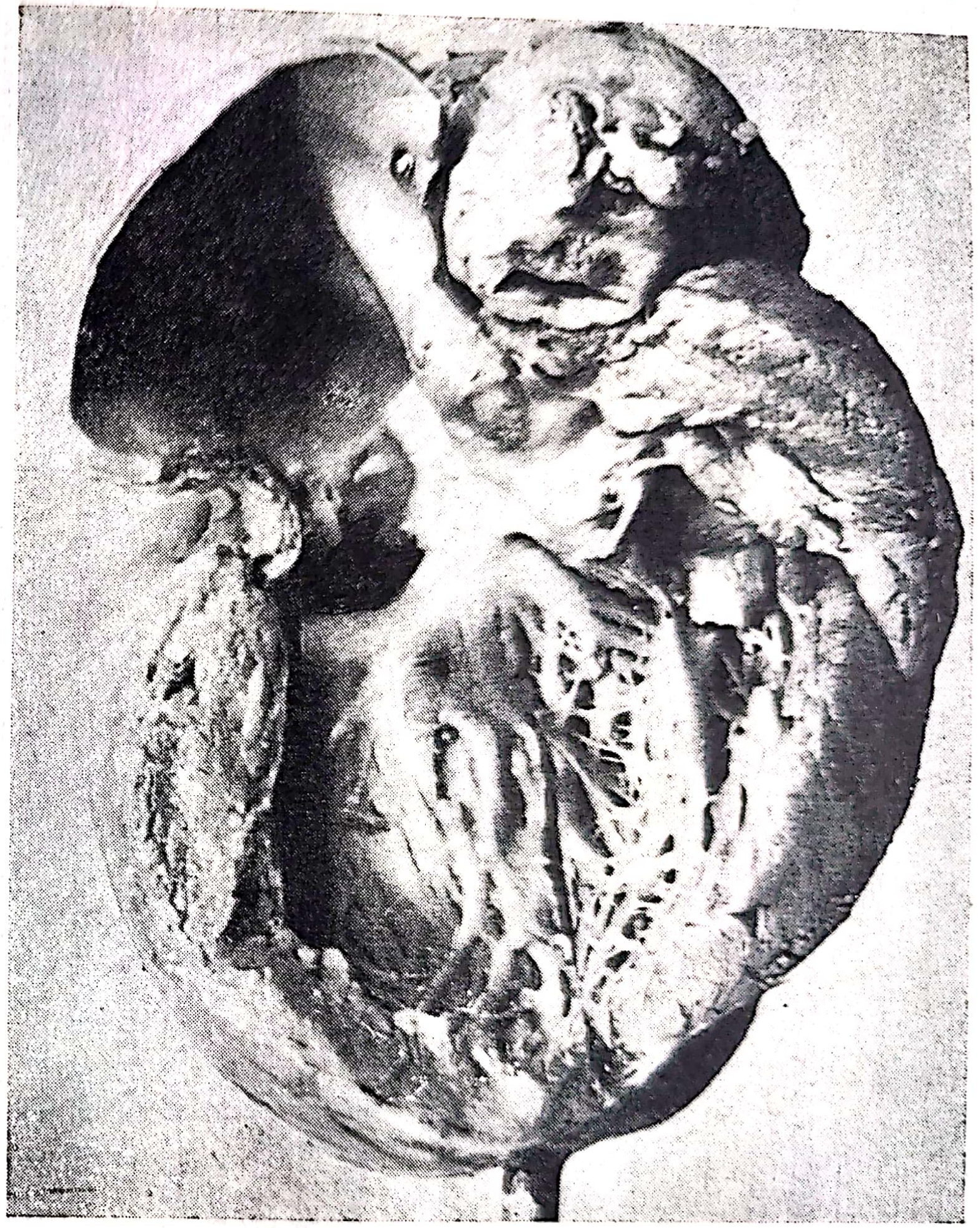

Fig. 33. — *Trunchi arterial comun.* Inima din figura 32 văzută dinspre cavitățile stîngi: sub vasul arterial (aici deschis) se găsește o comunicare interventriculară mare care, la nivelul ventriculului drept, corespunde infundibulului arterei pulmonare. Miocardul ventriculului drept era la fel de gros ca și cel din stînga și exista și o comunicare interatrială largă.

### STENOZA SAU ATREZIA TRICUSPIDIANĂ

Aceste malformații ale valvulei tricuspide se însoțesc totdeauna de hipotrofia ventriculului drept și a infundibulului arterei pulmonare și de comunicare interatrială.

Dacă orificiul este *stenozat*, dar nu absent, comunicarea interatrială este suficientă pentru a face posibilă viața. Cînd însă este vorba de *atrezia* orificiului (80% din cazuri), supraviețuirea este condiționată de existența unor alte malformații asociate: comunicare interventriculară, duct arterial permeabil.

Stenoza tricuspidiană face ca presiunea din atriul drept să fie foarte mare, realizîndu-se un scurt-circuit veno-atrial prin orificiul de comunicare interatrială, ceea ce se traduce clinic printr-o cianoză de amestec, accentuată. La dextroangiocardiogramă se vede o imagine caracteristică, cu ambele atrii dilatate (cuib de rîndunică).

În cazul atreziei tricuspidiene, prezența unei comunicări interventriculare aduce sînge în ventriculul drept (și artera pulmonară) care este mai moderat hipoplazic în acest caz. Atunci cînd septul interventricular este intact, hipotrofia ventriculului drept și a infundibulului pulmonarei sînt extreme (« atrezie funcțională» a ventriculului); în aceste cazuri, un canal arterial persistent asigură circulația în arterele pulmonare. Mai rareori, atrezia tricuspidiană este însoțită, pe lîngă malformațiile compensatorii amintite, și de transpoziția arterială, aorta ieșind în acest caz din ventriculul drept rudimentar: circulația pulmonară este bună și cianoza mai puțin intensă.

În cazurile foarte rare, și de prognostic foarte rău, în care atrezia orificiului tricuspidian nu este însoțită de comunicare interventriculară sau de persistență de canal arterial, circulația pulmonară este asigurată exclusiv de arterele bronșice dilatate.

## IV. ALTE MALFORMAȚII CARDIACE

**Anomalia Ebstein.** Această malformație a fost descrisă de Ebstein în 1866. Boala este compatibilă cu o supraviețuire chiar pînă la vîrsta de adult, iar tabloul clinic este destul de caracteristic (dispnee de efort, cianoză, crize de tahicardie paroxistică și suflu sistolic precordial). Contrar opiniilor mai vechi, afecțiunea poate fi diagnosticată cu precizie încă din cursul vieții, prin angiocardiografie și electrocardiogramă.

Morfologic, inima apare mult mărită de volum, globuloasă, mai ales prin dilatarea atriului drept. Caracteristică este malformația tricuspidiană, constînd în fuziunea și hipoplazia marcată a două sau a tuturor celor trei foițe ale valvulei, care iau aspectul unei membrane sau al unor benzi fibroase cu porțiunea bazală sudată de peretele ventriculului, astfel încît marginea lor liberă formează un orificiu de comunicare mai jos decît inelul fibros; se realizează astfel o stenoză cu insuficiență valvulară și o subîmpărțire a ventriculului. Partea funcțională a ventriculului — situată sub valvula malformată — este hipotrofică, iar partea superioară a ventriculului și atriul drept sînt mult dilatate. De cele mai multe ori, malformația valvulară coexistă cu un *foramen ovale* deschis, mai rar cu un defect mai mare de sept atrial.

Similitudinea anatomică între această malformație și atrezia tricuspidiană a făcut pe mulți autori să le considere ca reprezentînd grade diferite de anomalie în cadrul aceleiași afecțiuni.

Consecința fiziopatologică a anomaliei Ebstein este hipertensiunea din atriul drept și porțiunea atrială a ventriculului, cu constituirea unui scurt-circuit drept-stîng, dacă gaura ovală este deschisă, și deci cu cianoză cronică. Circulația funcțională pulmonară este deficitară datorită debitului sanguin redus prin artera pulmonară ce emerge dintr-un ventricul hipoplazic; consecința este dispneea de efort.

**Anevrismele sinusurilor Valsalva.** Această malformație, foarte rară, se caracterizează prin dilatarea mai mult sau mai puțin importantă a unuia sau a tuturor sinusurilor de deasupra sigmoidelor aortice. Anomalia este cel mai adesea congenitală, dar poate fi produsă și de infecția luetică sau de o endocardită bacteriană. Nu are simptomatologie proprie, dar prezența sa se traduce — atunci cînd dilatația anevrismală este de oarecare importanță — prin semne determinate de compresiunea exercitată asupra orificiilor arterelor sau venelor mari, coronarelor (infarcte) etc.

Mai frecvent se observă anevrismul sinusului drept anterior, care se extinde în jos, disecă porțiunea membranoasă a septului și proemină în ambii ventriculi. Anevrismele celorlalte două sinusuri disecă de asemenea septul interventricular; cînd în cauză este sinusul posterior, proeminența se observă în ventriculi, dar și în atriul drept, iar cînd sinusul stîng anterior este cel dilatat, proeminența se află pe fața anterioară a aortei, împingînd artera pulmonară și lărgind sacul pericardic în plan sagital, imagine ce se poate observa la examenul radiologic. Pentru celelalte variante, diagnosticul *intra vitam* nu poate fi precizat decît prin angiocardiografie.

**Anomalii ale coronarelor.** Lipsa unei artere coronare sau emergența acestor artere — mai adesea a celei stîngi — din artera pulmonară produc leziuni hipoxice ale unor teritorii din miocard, traduse clinic, la sugar, prin crize de dispnee, paloare și țipete (echivalente cu crizele anginoase de la adult), iar în electrocardiogramă prin semne coronariene. Hipoxia prelungită determină treptat degenerare a miofibrilelor și, final, dilatația și insuficiența cardiacă.

**Dilatația idiopatică a arterei pulmonare** se traduce clinic prin semne asemănătoare cu cele datorite persistenței canalului arterial. Dilatația pare să fie consecința unei hipertensiuni, de cauză necunoscută, în arteriolele pulmonare (periferia circulației mici), presiunea crescînd consecutiv și în artera pulmonară și ventriculul drept. Moartea se produce în primul an de viață, de obicei, prin insuficiența inimii drepte sau prin infarcte pulmonare datorite unor tromboze în vasele intrapulmonare.

**Anomalii venoase.** Acestea se observă mai rar decît malformațiile arteriale și pot îmbrăca diverse aspecte. *Drenarea anormală a venelor pulmonare* — cu persistența venei cave superioare stîngi, care drenează venele pulmonare direct în atriul drept sau prin intermediul sinusului coronar — este foarte rară, și compatibilă cu viața numai dacă există și comunicare interatrială; anomalia se însoțește de dilatare accentuată a atriului și ventriculului drept, apoi și a venei cave superioare. Dacă o singură venă pulmonară merge în cordul drept nu se produc fenomene fiziopatologice. *Lipsa uneia din venele cave* — inferioară sau superioară — este compensată relativ prin dilatarea venelor azigos și hemiazigos. Dacă una sau ambele *vene cave se deschid în atriul stîng*, inima dreaptă este hipoplazică; septul median trebuie să prezinte un defect pentru ca malformația să fie compatibilă cu viața.

## BIBLIOGRAFIE

1. **Abrikosov** A. I., *Anatomie patologică*, Partea specială, București, E.S.L.St., 1952.
2. **Bakulev** A. N. i **Meșalkin** N. E., *Vrojdennîe paroki serdța*, Moscova, Medghiz, 1955.
3. **Brown** J. W., **Heath** D. a. **Whitaker** W., *Ebstein disease*, Amer. J. Med., 1956, vol. 20, nr. 3, p. 322.
4. **Brühning** H. u. **Schwalbe** E., *Handbuch der allgemeinen Pathologie und der pathologischen Anatomie der Kindersalters*, vol. II/1, Wiesbaden, Ed. Bergmann, 1921.
5. **Djagarian** A. D. i **Ghevorkian** G. G., *K voprosu ob infantilnom tipe koarktații aorti*, Akușertsvo i ghinekologhia, 1955, nr. 4, p. 37.
6. **Donzelot** E. et **d'Allaines** F., *Traité des cardiopathies congénitales*, Paris, Ed. Masson, 1954.
7. **Fanconi** G. u. **Wallgren** A., *Lehrbuch der Pädiatrie*, Basel, Ed. Beno Schwalbe, 1956.
8. **Goldberger** E., *Heart diseases*, Philadelphia, Ed. Lea-Febiger, 1955.
9. **Maslov** M. S., *Boli de copii*, București, E.S.L.St., 1950.
10. **Richards** M. R., **Merritt** K. K., **Samuels** M. H. a. **Langman** A. G., *Congenital malformations of the cardio-vascular system*, Pediatrics, 1955, vol. 15, nr. 1, p. 12.
11. **Rossi Ettore**, *Herzkrankheiten im Säuglingsalter*, Stuttgart, Ed. G. Thieme, 1954.
12. **Staemmler Martin**, *Lehrbuch der speziellen pathologischen Anatomie*, vol. I/1, Berlin, Ed. Guyter, 1954.
13. **Volovik** A. B., *Bolesni serdța u detei*, Leningrad, Medghiz, 1952.

### CAPITOLUL al III-lea

# SEMIOLOGIA PATOMORFICĂ GENERALĂ
## (SIMPTOME ȘI SINDROAME PATOMORFICE)

de Prof. EMIL C. CRĂCIUN

*Un examen patomorfic valorează atît cît valorează cunoștințele de tehnică și de semiologie (în această specialitate) ale celui care face examenul.*

*Tehnica* (manuală și mecanică, de colorație etc.) trebuie lăsată, pentru economie de timp, pe seama unor tehnicieni bine pregătiți profesional; totuși, trebuie perfect cunoscută, în vederea controlului și adaptării la noi probleme.

*Semiologia patomorfică* presupune o metodă științifică de bază. Aceasta însă nu se va aplica mecanic, ci va fi în mod rațional adaptată, de la caz la caz, problemelor anatomo-clinice.

Semiologia patomorfică, întocmai ca și cea clinică, este un ansamblu rațional de investigații efectuate cu scopul de a pune în evidență diverse feluri de modificări decelabile morfologic. Punctul de plecare este morfologia normală, macroscopică, microscopică și inframicroscopică, bineînțeles, perfect cunoscute. Procedînd metodic, pas cu pas, leziunile pot fi identificate și verificate complex, spre a elucida fiecare proces morbid în diverse etape evolutive și variante anatomo-clinice.

Patologia aparatului cardio-vascular nu se poate înțelege, nici lămuri, fără un temeinic studiu patomorfic.

Ca început este necesară o rapidă enunțare a unor leziuni elementare izolate (*simptome patomorfice*, de exemplu sufuziuni hemoragice subendocardice) sau constant grupate, cu anume profilare (*sindroame patomorfice*, de exemplu hipertrofia excentrică a ventriculului).

Importanța lor practică este evidentă: culegerea corectă a simptomelor și sindroamelor patomorfice este baza metodologică a întregii patomorfii.

O investigație *macroscopică* completă a diverselor *leziuni elementare* cuprinde: prezență, conformație, anomalii, diametre, greutate, consistență, elasticitate, friabilitate, culoare, transluciditate, aspect, desen structural, conținut (sanguin etc.), minus ori plus de țesut, exsudate, depozite, infiltrate, îngroșări, corpi liberi, paraziți, neoplazii, examene extemporanee și examene complementare chimice etc. Problema fiecărui caz, ca *tanatogeneză*, este pusă de foaia de observație, diagnosticul clinic și condițiile de deces. Eventual se mai pot nota bineînțeles și alte leziuni elementare. Rezolvarea problemei depinde, în primul rînd, de calitatea tabloului de leziuni culese la necropsie.

Leziunile elementare se vor verifica fiecare în parte și unele prin altele. Ele niciodată nu apar izolat, ci se grupează în *sindroame patomorfice*. Explicarea acestor grupări este simplă: diversele leziuni elementare componente apar asociate, pentru motivul că au o cauză comună, modificînd convergent celule şi ţesuturi. De exemplu, leziunile elementare ale « endocarditei verucoase » profilează net acest sindrom şi-l deosebeşte de acela al « endocarditei ulcero-vegetante », deoarece ele diferă ca proces cauzal.

Leziuni elementare sau *simptome patomorfice* se constată în mod corespunzător şi ca *microscopie*. În acest sens, se notează : diagnosticul clinic, diagnosticul macroscopic, procedeul de fixare şi de colorare ; arhitectură ori desen de organ pe subunităţi (de exemplu : tunici vasculare) şi ţesut : desen normal sau cu predominare de parenchim ori de stromă ; colorabilitate, metacromazie, colorări specifice, reacţii histochimice, formaţii particulare (musculatura specifică a cordului etc.) ; vascularizare, inervare ; apoi pe unităţi cito-histologice : celule, nuclei pentru parenchimul funcţional şi pentru stroma funcţională (diverse fibre colorate specific), substanţa conjunctivă fundamentală ; capilare ; formaţii nervoase. La nevoie, se utilizează metode speciale : preparate proaspete, microscopie specială, colorări pentru microbi, incluzii virotice etc.

*Interpretarea funcţio-structurală*, bazată pe semiologia macro- şi microscopică, sistematic culeasă şi verificată, este singura care poate corespunde problemelor clinice şi fiziopatologice, aşa cum se pun astăzi. La fel, patomorfistul, pentru constatările şi interpretările sale, trebuie să se bazeze în mod necesar pe fapte clinice cît mai detaliate şi variate, pe evoluţia lor, pe antecedente etc.

Recapitularea succintă a diverselor simptome şi sindroame patomorfice ne va permite a evita repetarea descrierii leziunilor ce revin în diverse boli. Capitolele următoare deci, vor da precizări numai în cazul unor particularităţi caracteristice.

*Diagnosticul diferenţial patomorfic se face tocmai pe simptome şi sindroame patomorfice, corect notate şi interpretate ; de aci rezultă justificarea atenţiei ce li se cuvine.* Iar interesul de actualitate reiese limpede în cazul *colagenozelor pe organism*, al identificării *leziunilor reumatice* subacute sau cronice etc. Materialul nostru de observaţie, ca şi publicaţiile recente, arată că prea deseori se pune diagnosticul de reumatism sau mai ales de *alergie* numai pe baza unor leziuni cicatriceale ori metabolice, cu totul frecvente, ca şi pe baza unor vagi antecedente (dureri articulare etc.).

Nu se poate accentua suficient importanţa :

*a)* culegerii corecte a leziunilor elementare pe preparatul anatomic, fie piesă operatorie, fie piesă de necropsie ; este deci *imperios necesar ca acei ce practică chirurgia cardio-vasculară să procedeze cu o metodică riguroasă*, devenind buni cunoscători ai cerinţelor fundamentale în patomorfie ;

*b)* evitării oricăror artefacte, fie mecanice (prin dilacerări inutile şi intempestive), fie fizice (punerea fragmentelor în soluţii hipo- sau hipertonice), fie chimice (fixatori neadecvaţi).

*Greşeli de tehnică pe preparate proaspete sau o fixare greşită compromit definitiv rezultatele unei cercetări ştiinţifice.*

## LEZIUNI ŞI SINDROAME DIN PUNCT DE VEDERE CANTITATIV

Unele din aceste leziuni continuă pe plan patologic modul de dezvoltare al organismului ; de exemplu, hipertrofia inimii. Constituie însă nu mai puţin începuturi — sau posibilităţi — de boală, în sensul :

*a)* unei deficienţe, fie locale, fie generale, a unor formaţiuni ce nu pot asigura suprasolicitările unui ciclu fiziologic cu totul normal (pubertate, sarcină), necum al unor condiții perinormale (surmenaj neuro-muscular etc.) sau chiar patologic (afecțiuni broncho-pulmonare etc.);

*b)* unei receptivități mărite în raport cu diverse condiții patogene, așa cum a arătat Victor Babeș în caz de hipoplazie cardio-vasculară, ceea ce constituie un punct de apel pentru diverşi microbi.

Ultimul exemplu se referă la procese congenitale, însă alte leziuni de acestea sînt căpătate. Dar asemenea atrofii ori hipertrofii de cord sînt rezultatul unor interacțiuni complexe, manifestate metabolic, cantitativ. Se pot astfel separa de alte leziuni metabolice, de ordin calitativ (steatoze etc.). Separarea aceasta corespunde însă și realităților fiziopatologice. Diversele alterări metabolice calitative ale cordului sînt incomparabil mai rău tolerate decît cele cantitative. Acestea din urmă reprezintă de fapt rezultatul unor procese de *adaptare-compensare;* ele aparțin ca atare fenomenelor *perinormale.*

## LEZIUNI ÎN MINUS

**Hipoplazia cordului** este congenitală și înseamnă un cord a cărui dezvoltare nu corespunde nici vîrstei, nici dezvoltării trunchiului și membrelor. Victor Babeș a pus în lumina justă rolul nosogenetic al hipoplaziei cardio-vasculare.

Așa-numitul *cord în picătură* reprezintă un grad marcat de hipoplazie cardiacă. Greutatea sa este în medie de 200 g. Radiologic se verifică ușor reducerea de volum și forma cordului, ceea ce explică deplasarea și atenuarea șocului apexian în sistolă. În același timp, arterele au diametre și pereți cu minus de grosime, așa că, de fapt este o hipoplazie cardio-arterială. Clinicienii vorbesc de *infantilism cardiac*, subliniind doar o parte a tabloului pe organism, deoarece se mai constată, la același individ, și alte semne de dezvoltare insuficientă, de exemplu, pentru schelet, musculatură, caractere sexuale, intelect etc.

Asocierea cordului în picătură cu scleroza a fost constatată de Virchow. Foarte importante sînt observațiile aduse de Hvilivițkaia, care arată că o aortă îngustă este capabilă de o mare distensiune, ca și de Lang, arătînd că « inimile în picătură » sînt capabile de hipertrofie.

Corelații cu *status thymo-lymphaticus* nu se pot preciza, deoarece chiar acesta este greu de definit, așa cum remarcă Staemmler (1954). O asemenea corelație este negată de Mönckeberg (1924).

Diagnosticul diferențial presupune precizarea normalului.

*Volumul normal* al inimii, după Laënnec (1819), corespunde cu volumul pumnului.

Corelația aceasta exprimă implicit sinergismul funcțio-structural dintre aparatul circulator și cel neuro-motor.

*Greutate normală.* Măsurătorile făcute de W. Müller și Vierordt, dar în special de Rössle și Roulet (1932), arată pentru bărbat: 274—344 g și pentru femeie: 240—340 g, iar după ultimii dintre acești autori, în medie 318 g la bărbat și 275 g la femeie.

Noul născut și fătul prezintă o egală dezvoltare a cordului drept și a celui stîng. Cu timpul predomină din ce în ce mai mult cordul stîng.

Ponderal, după metodele folosite de W. Müller sau de Rössle, la bărbat între 20 și 50 de ani, ventriculul stîng, fără sept, cîntărește 85,5—91,8 g, iar cel drept 48,5—50,8 g (Rössle și Roulet).

*Indexul funcțional* (W. Müller, 1883) este de circa 0,55 sau 0,43—0,52, după Düll. Indexul scade la 0,2—0,3 în caz de hipertrofie a ventriculului stîng și, crește la 0,9—1—2, dacă este mult mărit ventriculul drept. Ei au luat drept cifre medii:

— 318 g la bărbat și 275 g la femeie (medii generale)
— 305 g la bărbat și 266 g la femeie între 20 și 25 de ani
— 340 g la bărbat și 300 g la femeie între 25 și 70 de ani

Cifrele tind să scadă după 70 de ani, sau chiar după 60 de ani, corespunzînd la circa 5‰ din greutatea corpului (Gewert).

Corelația între volumul inimii și tuberculoză a făcut obiectul unor minuțioase cercetări efectuate de Pfeil (1941) pe 75 de necropsii de tuberculoși. Acest autor a constatat în 5,3% din cazuri un cord mic, în 33,3% un cord normal, ca mărime, iar în 61,3% un cord mare. În acest ultim caz, indicele funcțional (W. Müller, 1883) fiind peste 0,5 înseamnă că intervenise o hipertrofie ventriculară dreaptă. Cifrele acestea corespund cu cele stabilite de Berblinger (1947), care a găsit în tuberculoză o hipertrofie ventriculară dreaptă moderată în 39% din cazuri și o hipertrofie considerabilă în alte 26% (total: 65%), prin dezechilibru tonogen.

**Atrofia cordului** (simplă) înseamnă o micșorare căpătată în caz de atrofie generală a corpului prin hiponutriție, condiții carențiale, cașexie canceroasă ori tuberculoasă, boli de lungă durată însoțite de denutriție, precum cirozele, enterocolitele cronice. Totuși scăderea cordului este relativ mai mică decît a corpului (Levine și Carr).

Clinic, percuția arată o reducere de volum. Ortodiagrama arată un cord alungit, îngust, aortă îngustă și mai lungă, diafragm coborît. (Külbs, E. Meyer).

Macroscopic. Greutatea poate scădea, la adultul normal, de la valorile medii de 318 g pentru bărbat și 275 g pentru femeie (Rössle și Roulet, 1932), chiar pînă sub 100 g, de exemplu la 79,69 g (Overzier, 1947). Forma exterioară a cordului este păstrată, dar unele reliefuri, de obicei rotunjite, tind să devină mai ascuțite. Caracteristică este șerpuirea coronarelor, deoarece acestea își păstrează lungimea, pe cînd miocardul se micșorează într-o proporție mult mai mare. Lobulii grăsoși subepicardici se veștejesc, grăsimea este înlocuită cu un țesut gelatinos, realizînd o *atrofie gelatinoasă*. Epicardul devine încrețit și opacificat. Pereții cavităților se subțiază, dar lumenul rămîne același, sau chiar se poate mări, deoarece a scăzut tonicitatea miofibrelor atrofice. Partea apicală din ventriculi devine mai ascuțită și mai îngustă, mușchii papilari se scurtează și par a aluneca în jos (Kirch, 1927). Endocardul, de asemenea, devine mai opac, mai alburiu. Coloritul miocardului, pe secțiune, este castaniu deschis, iar dacă este încărcat cu grăsime, ia un ton roșu-castaniu, ca de piele de căprioară.

Microscopic, miofibrele se îngustează, dar numărul lor de obicei rămîne același; în orice caz nu se văd semne de dezintegrare ori distrugere a miofibrelor (fig. 34). La fel, musculatura nodală, sistemul atrio-ventricular nu ajunge la atrofie (Tawara, 1906). Striațiile sînt păstrate, uneori chiar mai aparente decît normal, scăzînd cantitatea de sarcoplasmă. Dacă însă intervin tulburări distrofice (intumescență tulbure, alterare hipergranulară etc.), excesul de granule poate masca striațiile. Au intervenit, în cazul acesta, condiții care au realizat o atrofie degenerativă (Statkievici, 1894; Mönckeberg, 1924). De exemplu în atrofia de inaniție, Linzbach (1947) a găsit vacuole și edem în miofibre, ajungînd pînă la înlocuirea subtotală a miofibrei, din care nu mai rămîne decît o zonă periferică cu cîteva miofibre și puțină sarcoplasmă; focarele de distrugeri se recunosc și după înlocuirea miofibrelor cu miocite. În cordul de inaniție, Overzier (1947) a notat numai îngustarea miofibrelor.

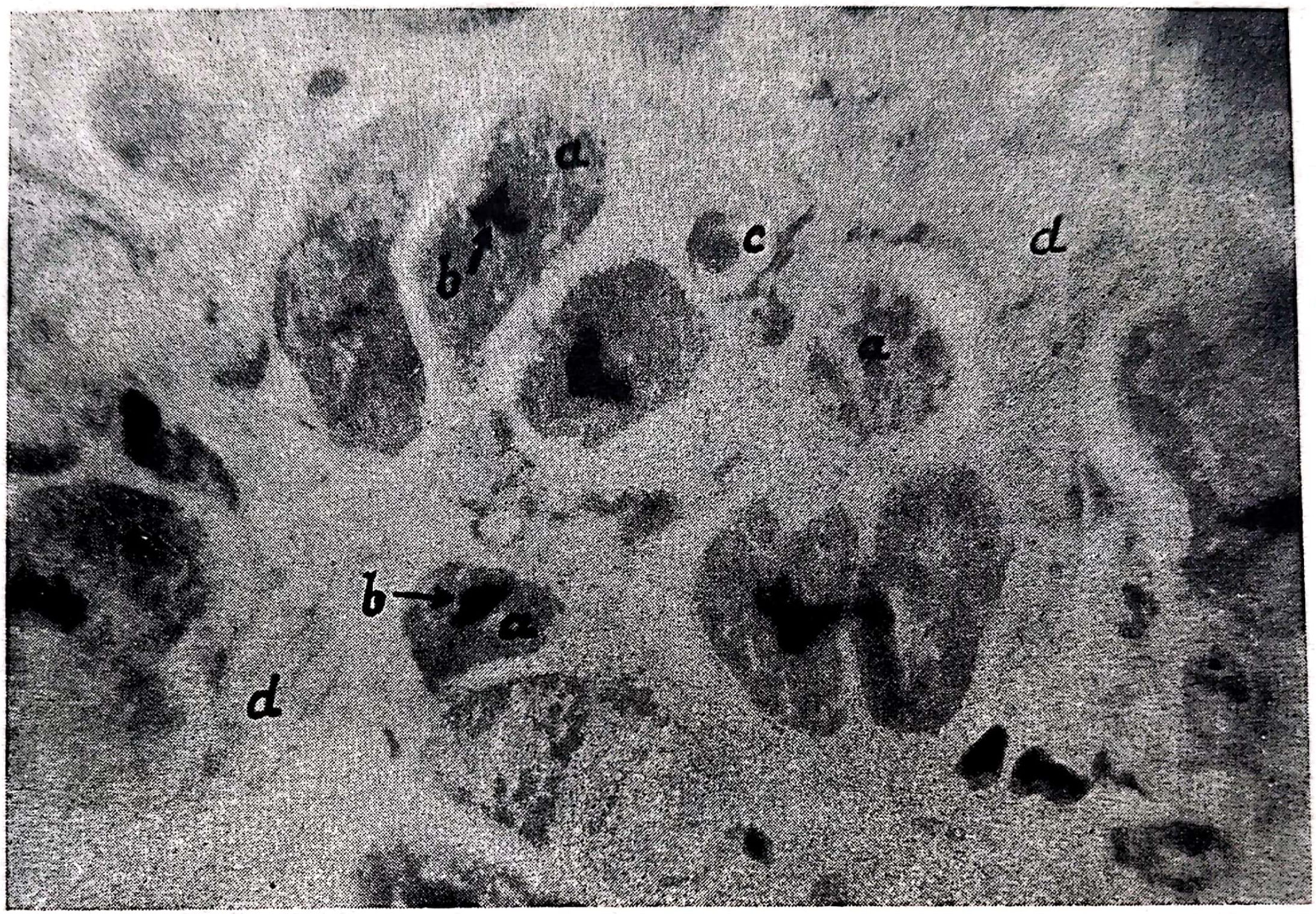

Fig. 34. — *Atrofie miocardică. a)* fibre miocardice atrofice, pe secțiune transversală; *b)* nuclei deformați și retractați în cuprinsul aceleiași fibre; *c)* capilar sanguin cu hematii; *d)* interstiții mult lărgite (ex vacuo), ocupate de fine fibre colagene, altfel normale.

Nucleii miofibrelor se împuținează prin carioliză și cariopicnoză, relativ frecvent întîlnite, pe cînd imaginile de amitoză nu se mai observă.

Pigmentul rămîne normal, cantitativ, în atrofia simplă, de acord cu constatările făcute de Böhmig (1935) și de Kobayashi (1939). Nu este obligatoriu ca atrofia să se asocieze cu pigmentarea. Mai ales la pacienții relativ tineri, în urma unei lungi imobilizări la pat prin aparate gipsate, precum și în cazul cașexiilor precoce, se poate constata la necropsie un cord atrofic fără pigmentare.

**Atrofia cafenie** a cordului înseamnă acumularea de lipofuscină. Clinica și ortodiagrama arată aceeași reducere de volum.

Macroscopic, aspectul este același ca în atrofia simplă, cu diferența coloritului, care este cafeniu închis. Microscopic se constată cantități importante de grăunți mici și egali de lipofuscină la capetele nucleului și uneori printre miofibrile (fig. 35).

Între atrofia simplă și cea cafenie se constată treceri insensibile, ultima fiind cea mai frecventă.

Morfogeneza relevă în primul rînd:

*a)* Cauze metabolice obișnuite, legate de ciclul vital. Senilitatea duce mai totdeauna la pigmentare, indiferent dacă inima a devenit mică *(cord mic senil)* sau dacă, dimpotrivă, s-a mărit notabil *(cord mare senil)*. În acest ultim caz, au intervenit condiții morbide speciale, bine precizate (mai ales emfizem pulmonar, bronșite cronice, ateroscleroza, boala hipertensivă), ceea ce reiese clar din participarea predominantă și corespunzătoare a cordului drept ori stîng, precum și din tabloul de simptome și leziuni extracardiace etc.

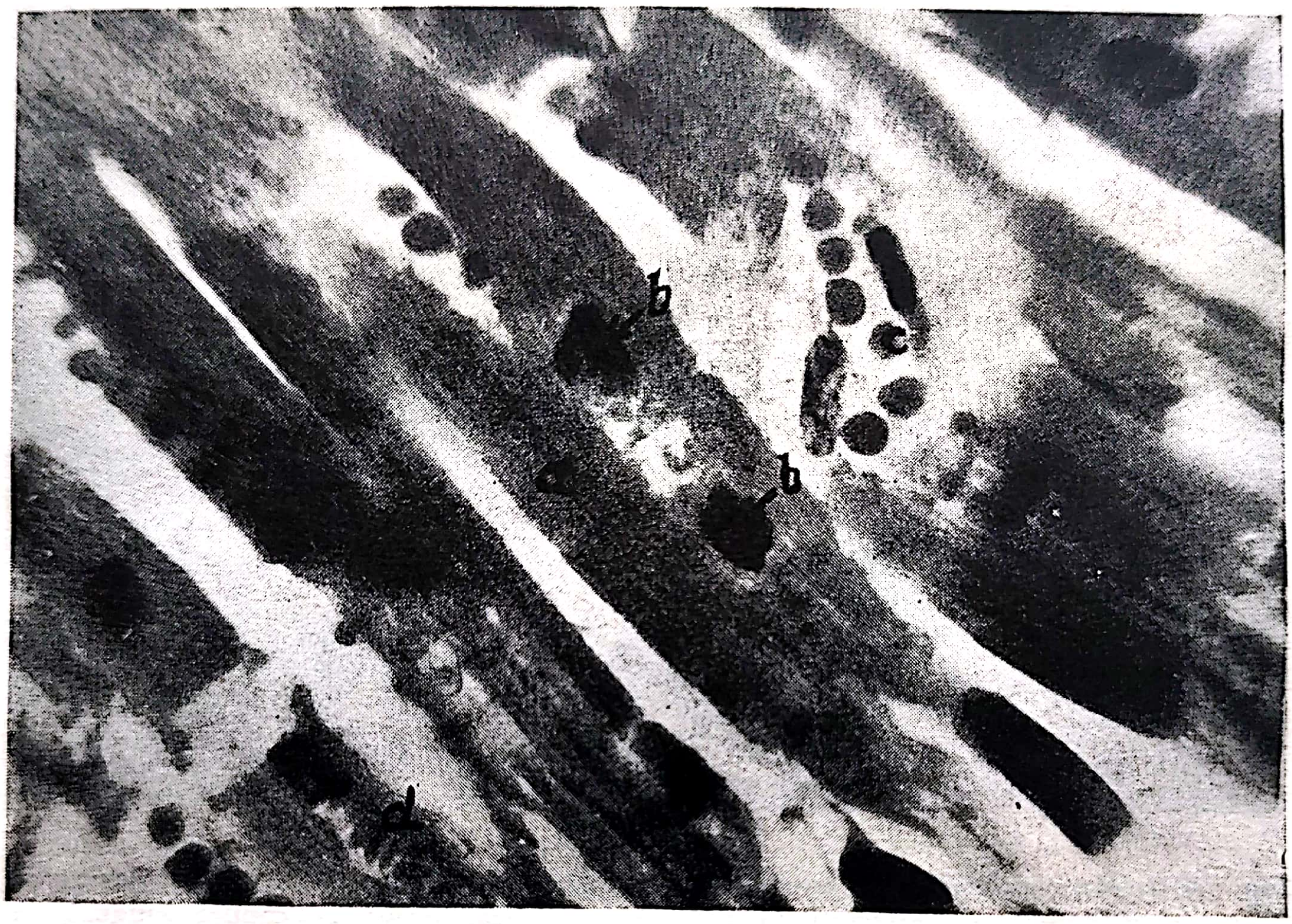

Fig. 35. — *Atrofie cafenie* (brună) miocardică. La măritor puternic se văd: *a)* miofibre, tăiate longitudinal ; *b)* nuclei în axul miofibrelor, cu numeroase granule de lipofuscină; *c)*, *d)* hemocapilare.

Atrofia cardiacă simplă sau pigmentară variază între anumite limite, dar independent de atrofia similară a celorlalte organe (Wideroe, 1911). Cordul rezistă relativ mult mai bine, ceea ce arată remarcabila sa adaptare biologică prin perinormal pînă la patologic.

*b)* Inaniția prelungită, în special lipsa unei cantități suficiente de proteine în rația alimentară, duce la atrofii viscerale diverse, cordul fiind și de astă dată relativ mai puțin interesat decît ficatul etc., dar mai atins decît encefalul. Greutatea cordului poate scădea la 195 g, la 140 g, la 134 g, fiind vorba de soldați tineri sau în etate medie (Linzbach, 1947). Valori similare găsesc Jaffé și Sternberg, Bettinger și Hülse. *Atrofia gelatinoasă* a grăsimii subepicardice este deosebit de accentuată, pe cînd pigmentarea este relativ redusă. Parenchimele prezintă deseori leziuni degenerative.

*c)* Boli grave cașectizante: cancere, în special cel de pilor, tuberculoza pulmonară mai ales cea fibro-cavitară, dizenteria amibiană, cașexii endocrine, în special cea hipofizară, supurații cronice, ciroze etc. Kaufmann (1931) a constatat la fete, în vîrstă de 14—18 ani, suferind de tuberculoză sau cancer, o atrofie a inimii, a cărei greutate scădea pînă la 100—125 g. Greutatea minimă a inimii (79,6 g), cunoscută în literatura medicală, a fost constatată la un bărbat cu tuberculoză de către Overzier.

*d)* Amiotrofia și alte atrofii progresive secundare ori primitive ale musculaturii scheletice se însoțesc de atrofie cardiacă (G. Marinescu, 1905; Berblinger și Duken, 1929; Meyenberg, 1935; Yoshida, 1940).

Nosogenetic, atrofia de cord nu se manifestă prin tulburări bine caracterizate, deoarece procesul, fiind insidios și lent progresiv, au timp să se instaleze procesele de adaptare-compensare. Hipotonia merge împreună cu o reducere a randamentului neuro-muscular etc.

Tanatogenetic, Fahr (1929) explică unele cazuri de *moarte subită* prin atrofie pigmentară înaintată a cordului.

**Aorta hipoplazică** înseamnă un lumen aortic mai strîmt decît normal; grosimea pereților este de asemenea diminuată. Aceasta spre deosebire de *aorta îngustă*, la care pereții au o grosime normală (Rössle și Roulet).

Unii autori (Kaufmann, 1931) dau importanță aortei înguste, socotind-o cauză favorizantă pentru hipertrofia și dilatarea cordului, ca și pentru ateroscleroză.

Dimensiuni mai mici ale aortei se pot observa la adolescenți, ca un semn de infantilism. Dacă același fenomen se constată la adulți, este interpretat ca parte dintr-o hipoplazie constituțională generală (Bauer, 1917).

Diagnosticul diferențial va ține seama de unele modificări ocazionale, precum: contractarea aortei în decursul rigidității cadaverice (Kaufmann, 1931; Jaffé, Sternberg) sau alungirea aortei în toracele alungit al ftizicilor (Steinert).

Modificări similare se pot găsi și pentru alte artere.

*Fenestrarea* rezultă din atrofia parțială a țesutului valvular sigmoidian. Macroscopic, se văd lacune simple în țesutul valvular, situate sub lunulă, adică sub regiunea de închidere valvulară. Nu coexistă trombi, nici îngroșări locale, nici modificări ale miocardului. Ele rămîn aclinice.

Morfogeneza se poate pune în legătură cu o dezvoltare insuficientă, dacă modificarea se constată la copii și tineri, sau cu o atrofie de inactivitate, la bătrîni ori la cașectici.

În orice caz, microscopic, nu se constată nici un fel de leziune inflamatorie în jurul acestor lacune (Lauche, 1923).

Nu au deci, nici anatomo-clinic, nici patomorfic, nici o însemnătate, deoarece nu reprezintă adevărate leziuni.

Marginea liberă a mitralei poate prezenta porțiuni oarecum scobite, împinse înspre atriu, ca mici dilatări, comparate cu cele ale unei parașute. Acestea se datoresc presiunii din ventricul.

Microscopic, în aceste cazuri, se constată atrofia marcată a elastofibrelor; uneori i se asociază și un grad oarecare de scleroză.

## LEZIUNI ÎN PLUS

**Hipertrofia cordului** (fig. 36) înseamnă o îngroșare a miocardului, care prezintă greutate și diametre crescute, consecutiv unui exces de travaliu. Această corelație funcțio-structurală este ușor de pus în evidență, analizînd condițiile nosologice ale fiecărui caz în parte.

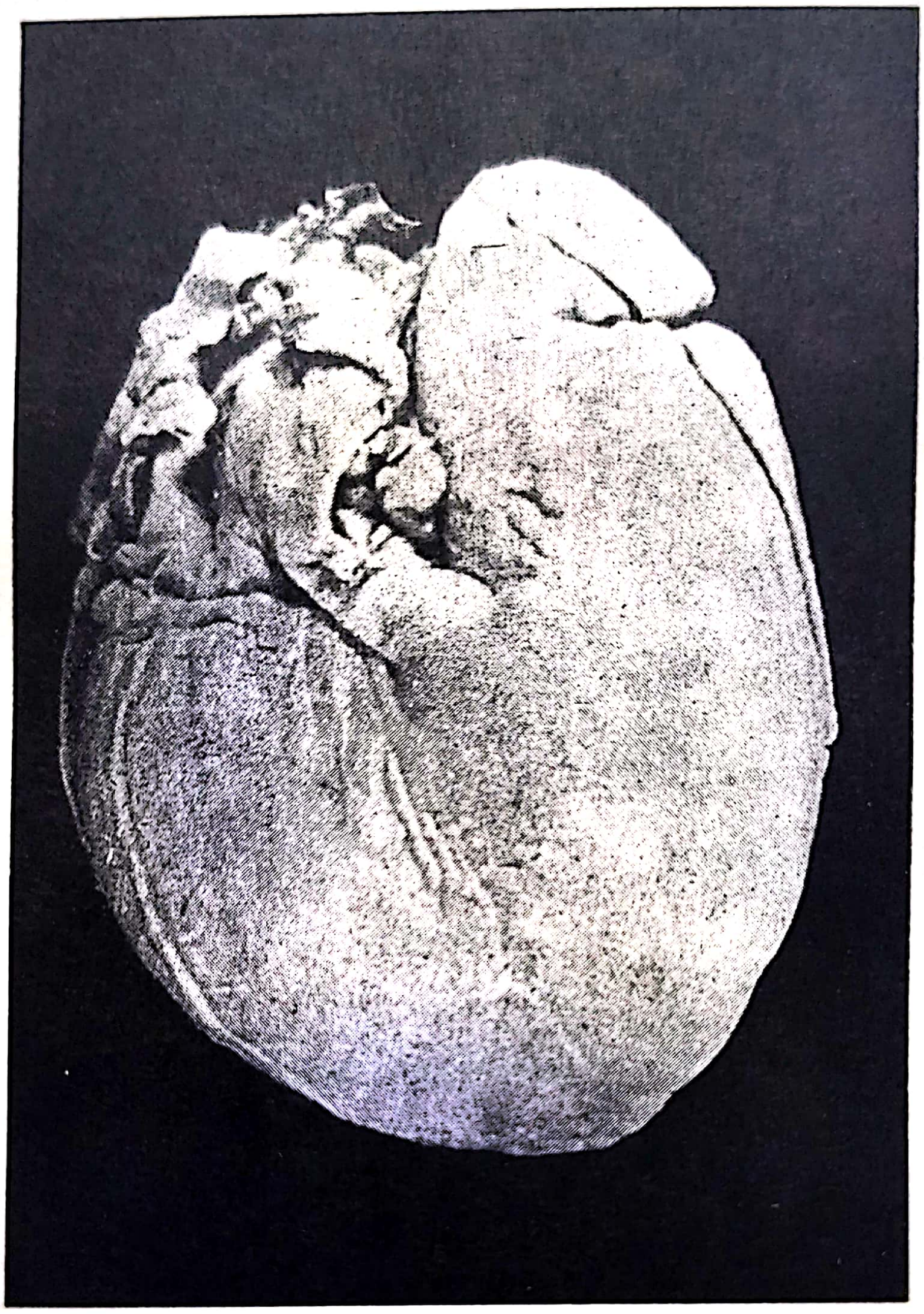

Fig. 36. — *Hipertrofie globală de cord.*

Hipertrofia miocardului, astfel înțeleasă, reprezintă un fenomen care oglindește întocmai corelația sa funcțio-structurală de bază, în sensul că se dezvoltă în exces pereții acelor cavități, și chiar numai unele porțiuni ale lor, care efectuează o activitate contractilă mai intensă.

Hipertrofia conului pulmonarei poate surveni în mod izolat la începutul constituirii unui baraj pulmonar, de exemplu la pacienții cu silicoză moderată etc.

De asemenea, în jurul cicatricelor caloase, Linzbach a constatat hipertrofia unor fibre miocardice izolate.

Macroscopic, porţiunea trabeculară a miocardului apare mai proeminentă, fiecare trabecul este mai voluminos, spaţiile interstiţiale mai adînci. La fel în atrii, fasciculele apar rotunde, groase, alungite, ca nişte vergele. Muşchii papilari, îngroşîndu-se, par mai scurţi. Deseori este hipertrofiată musculatura conurilor arteriale (aorta şi mai ales pulmonara). În caz de hipertrofie, atriile şi ventriculul drept nu se mai turtesc, dacă sînt golite de cheaguri, nici după incizare.

Davîdovski a dat un indiciu practic uşor de apreciat, despre hipertrofia ventriculului drept, prin compararea musculaturii sale trabeculare cu cea din ventriculul stîng.

Secţiunea transversală prin ambii ventriculi la unirea treimei inferioare cu cele două treimi superioare (sau la jumătatea distanţei vîrf-bază) permite a verifica îngroşarea peretelui exterior, a septului şi a stîlpilor papilari. În caz de hipertrofie marcată a ventriculului stîng, prin contrast, ventriculul drept apare ca o mică anexă tangentă, cu lumen semilunar. Aceasta din cauză că vîrful ventriculului drept rămîne încă mai sus, înapoia vîrfului ventriculului stîng, care este alungit, lărgit şi rotunjit. Invers, dacă hipertrofia priveşte numai (sau aproape numai) ventriculul drept, vîrful acestuia contribuie a forma vîrful cordului, sau chiar îl formează singur. Se pot deosebi după unii autori, trei cazuri:

1. *Hipertrofia simplă* înseamnă îngroşarea pereţilor, fără modificări de lumen; cordul este mărit, dar numai printr-un plus de grosime al peretelui.
2. *Hipertrofia concentrică* înseamnă îngroşarea pereţilor, concomitent cu o îngustare a lumenului.
3. *Hipertrofia excentrică* înseamnă îngroşarea peretelui, cu dilatarea simultană a cavităţii respective.

*Hipertrofia simplă* este greu de confirmat şi chiar de conceput, căci un exces de lucru miocardic, în condiţiile efective ale fiziologiei (la sportivi) şi ale fiziopatologiei cardiace (cardiopatii valvulare etc.), presupune implicit un volum de sînge mărit. Prin urmare, ca fenomen de adaptare-compensare, în mod necesar intervine, de asemenea, o mărire, o dilatare a cavităţii corespunzătoare.

*Hipertrofia concentrică* este discutată. Linzbach denumeşte astfel simpla hipertrofie. Miura atrage pe drept atenţia că la făt şi la nou-născut, de regulă, cavităţile apar mici în raport cu pereţii. Totuşi, aspectul semnalat de Roussy, Leroux şi Oberling (1952), în boala hipertonică, arată realitatea acestei hipertrofii concentrice. Observaţii personale confirmă existenţa acesteia, dar cu o frecvenţă relativ mică (fig. 37).

Delimitarea noţiunii cere, credem, precizarea condiţiei nosologice în care s-a constatat această hipertrofie concentrică. Sigur este însă că uneori predomină hipertrofia, iar în alte cazuri predomină strîmtarea prin spasm cadaveric.

*Hipertrofia excentrică* a cordului se poate produce uneori foarte rapid, la copii chiar în 4—6 săptămîni, în diverse procese cardio-pulmonare. La adult, mai ales în formele maligne de boală hipertensivă, hipertrofia excentrică se poate instala în cîteva luni de la debutul stadiului neurogen (funcţional, de început), Modul de comportare individuală decide, căci, în general, în atare condiţii, trebuie mai mulţi ani pentru hipertrofia apreciabilă a ventriculului stîng. Se poate ajunge de la 200—350 g, cît este normal, pînă la 1 000 g. Hipertrofia ventricului stîng în boala hipertensivă se face la început în segmentul său anterior, ceea ce dezvoltă un apex net globulos. Apoi participă şi segmentul său posterior, fapt care duce la stadiul de hipertrofie excentrică. Nu s-a dat încă o explicație satisfăcătoare pentru aceste etape lezionale în boala hipertensivă. Credem că o asemenea *stadiere topografică a hipertrofiei excentrice* pune în lumină stadierea tulburărilor hemodinamicii. Cu alte cuvinte, sectorul anterior este primul asupra căruia se repercutează efectele unei îngreuieri a propagării sîngelui ventricular. El se va adapta primul acestor noi condiții.

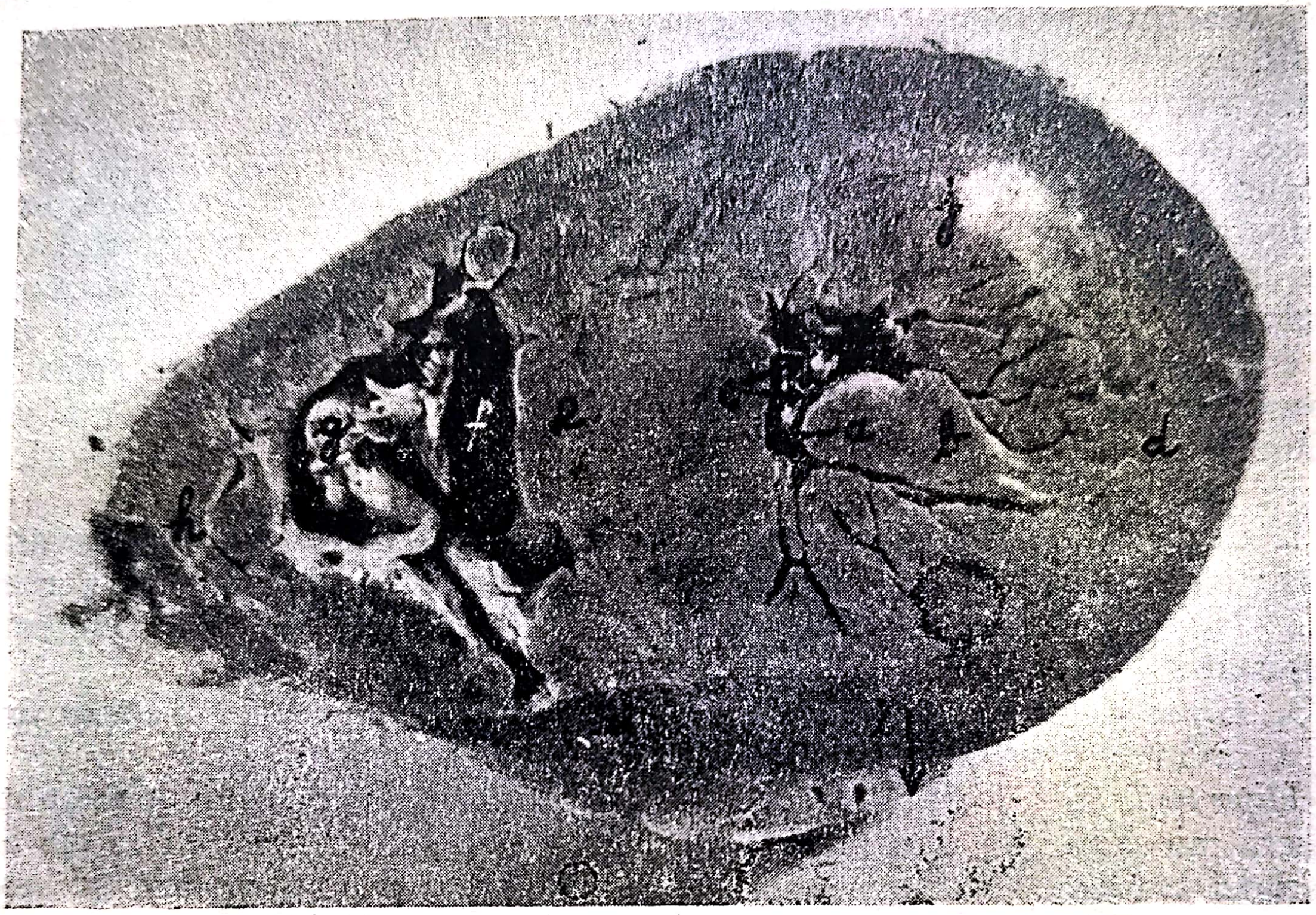

Fig. 37. — *Hipertrofie concentrică de cord. a)* cavitate ventriculară stîngă; *b)* stîlp papilar; *c)* musculatură trabeculară; *d)* perete ventricular stîng foarte mult îngroșat; *e)* septul interventricular; *f)* cavitate ventriculară dreaptă; *g)* musculatură papilară în ventriculul drept; *h)* peretele ventricular drept; *i)* pericard; *j)* scleroză focală de origine vasculară.

Dacă pe fondul unei boli hipertonice, se adaugă anumite condiții favorizante, precum excesul de lichide (7—10 l pe zi) la băutori inveterați de bere etc., se poate ajunge la o mărire excepțională, simetrică a întregului cord, cu extremă hipertrofie excentrică, așa-zisul cord bovin.

Se pot realiza diverse modalități. Astfel în *hipertrofia miocardică neurogenă* (boala hipertensivă), Smirnova-Zamkova și apoi Ivanovskaia au găsit că sînt interesate mai ales fibrele subendocardice, dar în asociere cu o fibroză interstițială. Aceasta, uneori, prezintă un caracter cicatriceal, fiind consecutivă distrugerii unor fibre miocardice prin atrofie simplă (secundară sclerozei disecante progresive) sau prin procese degenerative cu vacuolizare (Büchner). Pot interveni de asemenea procese ischemice (focare de miomalacie (Vail)), datorite leziunilor (aterom etc.) din pereții arteriali și, eventual (mai ales în formele maligne, evolutive), țesut de granulație sau chiar semne de regenerare miocardică.

*Hipertrofia de miocard nefrogenă*, dacă nu este asociată cu ateroscleroza coronarelor (ca în boala aterosclerotică), nu prezintă necrobioză diseminată ori focală a fibrelor miocardice, deci nici consecutivele cicatrice.

Într-un caz de hipertrofie a cordului, miocardul nodal se comportă altfel decît cel comun. Astfel, Tawara (1913), precum și Mönckeberg, au constatat că la un cord foarte mult mărit, fasciculul His era mult atrofiat. Trebuie de asemenea ținut seama, credem, de gradul de alterare suferit eventual de arteriolele care irigă miocardul specific.

Hipertrofia excentrică, practic cu mult cea mai frecventă, poate ajunge uneori atît de mare, încît bombarea septului înspre ventriculul drept să ducă la stenoza acestuia; rezultă așa-zisul *sindrom Bernheim*, studiat de Martini și Joselevici (1931); East și Bain (1949).

*Pseudohipertrofia* înseamnă infiltrarea grasă « lipomatoasă » interfasciculară, la pacienți cu obezitate. Leziunea aceasta este omoloagă cu pseudohipertrofia musculaturii striate în aceleași condiții. La fel intervine o pseudohipertrofie a miocardului în caz de glicogenoză (boala Gierke). Întrebuințarea termenului de pseudohipertrofie este însă total nejustificată, în caz de infiltrare neoplazică sau parazitară, de tuberculi, gome etc.

**Dilatarea** înseamnă mărirea diametrelor unei cavități, indiferent de forma acelei cavități astfel modificate, ca și de grosimea pereților cavității.

*Dilatarea miogenă*, după Moritz și Kirch, înseamnă lărgirea cavităților, corespunzînd unui miocard deficitar prin leziune; este o etapă care duce la insuficiența de cord.

Macroscopic, peretele cavității apare subțire, musculatura trabeculară din ventriculi și atrii este turtită, mușchii papilari se subțiază, fiind alungiți. Consistența miocardului este diminuată.

Dilatarea miogenă rotunjește vîrful, îl scurtează deci, așa încît inima apare mai scurtă și mai largă, globulară. Pe secțiune, se văd mușchii papilari mai aproape de vîrf, dar relativ turtiți, ca și trabeculii. Un asemenea aspect se poate vedea în caz de septico-toxemii acute. Ca tablou microscopic, s-au semnalat diverse leziuni distrofice, de obicei puțin înaintate. Dar uneori, miocardul apare normal din punct de vedere histologic.

*Dilatarea tonogenă*, după aceiași autori, înseamnă mai ales alungirea cavității, ca un semn de adaptare-compensare, în sensul unei hipertrofii prin exces de lucru.

Macroscopic, caracterele pot fi aceleași la prima vedere, ca în dilatarea miogenă, dar reliefurile miocardice sînt mai puțin turtite, iar consistența *nu* este diminuată. În plus, dilatarea tonogenă dă cordului o formă cilindrică ori tubulară, dar în același timp cordul apare torsionat în jurul axului longitudinal. Se constată de exemplu o răsucire spre stînga, în caz de dilatare tonogenă a cordului drept, așa încît fața anterioară a cordului este formată mai ales din ventriculul drept. Invers, dacă este dilatat tonogen ventriculul stîng, acesta se întinde mai mult spre dreapta, brazda interventriculară se deplasează spre plămînul drept.

Dilatarea tonogenă, fiind asociată de obicei cu hipertrofia mușchilor trabeculari și papilari, se păstrează, cel puțin în parte, caracterele hipertrofiei, sau cel puțin caractere intermediare între hipertrofie și dilatare. Aceasta din urmă, fiind mai pronunțată către vîrful ventricular, înseamnă că baza de inserție a mușchilor papilari apare mai sus situată (în raport cu vîrful cordului).

Situații intermediare între dilatarea miogenă și cea tonogenă se constată în caz de asociere a hipertrofiei și dilatației. Comparația cu leziuni pure, simple, fie de dilatare, fie de hipertrofie ajută, în caz de dubiu, la interpretarea corectă.

Atriile, potrivit condițiilor funcțio-structurale proprii, sînt mai expuse la dilatare (pînă la 0,5—1 litru capacitate) decît la hipertrofie. Dar și aceasta din urmă intervine constant, și chiar apreciabil, dacă se ține seama de gradul de proeminență a mușchilor pectinați și a altor reliefuri (inelul Vieusens, valvula Thebesius), ca și de păstrarea formei cavității atriale.

Măririle de volum ale cavităților cardiace, dacă ajung la un anumit grad, se traduc, ca simptomatologie obiectivă, atît anatomo-clinic, cît și radioscopic, deoarece topografia cordului față de diafragm și de reperele sterno-costale diferă în mod corespunzător. La cardiacii cu hipertrofie, mai ales a cordului stîng, vîrful inimii coboară pe linia axilară, deci este situat mai anterior (lipit de coaste) și mai jos. Situația este inversă în caz de atrofie ori hipoplazie, cînd vîrful se apropie de stern, deci se situează mai posterior (depărtat de stern și coaste), mai sus și mai median.

Aritmiile, precum extrasistolia, tahicardia paroxistică, insuficiența de cord, pot apare în raport cu deplasările diafragmului în caz de anume tulburări gastro-intestinale *(sindromul Roemheld)*.

*Morfogeneza* hipertrofiei de cord presupune condiții de adaptare-compensare deosebit de bune, adică în primul rînd, o bună circulație generală și locală, precum și un metabolism intens, așa cum se găsește normal la indivizii în etate mijlocie sau mică.

Primul stadiu corespunde intumescenței clare. Miofibrele încep prin a absorbi apă, apoi se lungesc și se îngroașă (Linzbach și Nieth). Fenomenele metabolice sînt însă desigur mai complexe, căci nu este aici o simplă hidropizie, ci o încărcare a miofibrei cu metaboliți, în raport cu excesul de activitate și solicitare funcțională. Afluxul hidric restabilește în miofibră concentrarea ionică, viscozitatea etc.

Hipertrofia, ca proces de adaptare-compensare, se dezvoltă simplu, progresiv, pînă ce atinge greutatea așa-zisă critică de circa 500 g. De la acest nivel în sus, hipertrofia începe a se însoți de hiperplazie, prin scindarea longitudinală a miofibrelor (Linzbach), iar nucleii pot deveni giganți (Nieth), arătînd de asemenea o remarcabilă polimorfie ca siluetă, conținut de cromatină, răsuciri, strangulări etc.

Momentul cauzal, decisiv, stimulul morfogenetic, îl reprezintă întinderea miofibrei (Weizsäcker, Kirch etc.) produsă de o rezistență crescută, fie la evacuare, fie la umplerea în exces, prin dilatare tonogenă. Aceasta a fost dovedită experimental de Kirch și colaboratori. Deoarece sîngele rezidual este cel mai abundent în conul arterial (inelele fibro-elastice valvulare menținîndu-l desfăcut), înseamnă că și întinderea miofibrelor este aici cea mai intensă. Faptul explică debutul hipertrofiei tocmai la nivelul conului aortei sau pulmonarei. Procesul cuprinde apoi întreaga cavitate ventriculară.

Sînt necesare completări asupra modificărilor structurale fine din miofibre în toate aceste condiții.

Debitul coronarian poate crește în proporție (Linzbach), dar și metabolismul, corespunzînd suprasolicitărilor, ceea ce permite de exemplu unui cord postdifteric să treacă de la dilatarea miogenă la cea tonogenă.

*Cronologia variațiilor volumetrice* cardiace se poate face, fie experimental, pe animale (Kirch și colaboratori), fie anatomo-clinic prin percuție, dar mai ales prin ortodiagramă, și alte investigații de laborator. Hiperplazia ar reclama doar cîteva săptămîni, ceea ce arată cît de precisă este reglarea de organism a concordanței funcțio-structurale.

Modificările pot fi urmărite mai demonstrativ la sportivi, deoarece aceștia, între faza de odihnă activă, cea de antrenament incipient și cea de competiții, trec de la un efort neuro-muscular (inclusiv cel cardiac) minim la cel maxim.

Dilatarea asociată și consecutivă unei hipertrofii se datorește unor condiții complexe încă incomplet cunoscute. Dock și Vivell admit că debitul coronarian devine insuficient în raport cu masa miocardică, în timp ce Russow ajunge la concluzii contrare. Cunoștințele histologice în această problemă sînt însă cu mult mai deficiente decît cele funcționale.

În hipertrofii cu dilatare, coeficientul dintre suprafață și volum a masei musculare scade (Linzbach).

Hipoxidoza experimentală produce prin deficit de $O_2$ mici focare de necroză, situate mai ales sub endocard și în mușchii papilari. Leziuni similare au găsit, printre alții, Lisa, Brack, Büchner, de Brux, în corduri hipertrofice cu tendință la insuficiență.

Electrocardiograma arată de asemenea, în mod evident, semne de suferință miocardică prin insuficiența coronariană (Korth, Reindell și Bayer, Büchner). Pe măsură ce suferința miocardului se accentuează, glicogenul scade în miofibre (Büchner).

Fosfatidele arată unele variații semnificative în miofibre (Kutschera-Aichbergen).

*Dilatarea paralitică* a cordului se prezintă ca o distensiune globulară a ventriculului stîng, în timp ce cordul drept este moderat plin de sînge. În atare condiții se poate produce un edem pulmonar acut.

*Dilatarea asfixică* a cordului, în caz de embolie voluminoasă în trunchiul arterei pulmonare, se traduce ca o extremă dilatare a ventriculului drept, cel stîng fiind aproape golit de sînge.

Dilatarea paralitică de cord, precum și dilatarea asfixică, reprezintă exemple de *dilatare acută*. Elucidarea substratului funcțio-structural corespunzător prezintă încă multe probleme de detaliu. Precizarea leziunilor este încă mai puțin satisfăcătoare. Condițiile în care se produce dilatarea acută sînt însă de așa natură, încît creează dificultăți deosebit de mari în calea unui studiu minuțios al fenomenului. Fibrilația ventriculară corespunde fazei preterminale.

## LEZIUNI ȘI SINDROAME HEMODINAMICE

### LEZIUNI ÎN MINUS

**Anemia generală a miocardului,** interesînd întregul cord, face obligatoriu parte din diversele și numeroasele tablouri morbide caracterizate ori însoțite de o formă de anemie a întregului organism. Deosebit de intense sînt leziunile în caz de anemie de tip Addison-Biermer (netratată), de leucoze, ajunse într-un stadiu înaintat, și mai ales în sarcoleucoze, așa denumite de Davîdovski și Kriukov.

Macroscopic, cordul și mai ales epicardul apar palide. La secționare, în caz de anemie intensă prin hemoragie acută traumatică, se scurge puțin sînge din diversele trunchiuri vasculare; în caz de anemii cronice, picăturile de sînge sînt mai decolorate decît normal. Microscopic, în caz de anemie posthemoragică, hemovasele sînt golite de hematii, iar în alte forme de anemii, se văd hematii hipocrome etc.

Observațiile noastre arată însă că *dovada sigură, deși indirectă, a anemiei miocardice, o reprezintă o altă leziune, și anume steatoza miocardului.* Fapt este că, macroscopic, după anemii evolutive (cronice și subacute), se constată deseori o steatoză miocardică ca pete gălbui, mai vizibile pe fața endocardică sau pe secțiuni prin miocard.

Microscopic, se constată leziuni de steatoză simplă, fără degenerare, cu acumulare de grăsimi neutre în miofibre. Prezența steatozei este importantă deoarece indică o scădere însemnată a randamentului miocardic.

Steatoza constituie în aceste cazuri consecința indirectă a unei anemii de oarecare durată și intensitate. Steatoza este un indiciu mult mai aparent decît reducerea cantității de sînge sau a celei de hemoglobină. Ambele leziuni sînt importante mai ales ca detectoare pentru hipoxie. Nu s-a subliniat suficient pînă în prezent, discrepanța dintre caracterul diseminat și discontinuu al steatozei (tigrare etc.), în aceste condiții, pe de o parte, și acțiunea cu totul generală a hipoxiei, pe de altă parte. Leziunea aceasta revelatoare se găsește în diverse feluri de anemii și poate avea sau nu un rol în tanatogeneză. Problema este dacă moartea a survenit prin anemie generală ori prin anemia miocardului, inclusiv steatoza acestuia, adică prin insuficiența miocardică. Credem că o explicație s-ar putea da, în sensul că insuficiența miocardului intervine la grade incipiente (departe de a fi totale, în comparație cu ficatul, cortexul renal etc.) de steatoză, respectiv de hipoxie. Procesul începe totdeauna în elementele tisulare cele mai solicitate și cele mai uzate funcțional, așa că la nivelul lor deficitul de oxigen se face resimțit mai rapid și mai intens. De altfel, încă nu se știe dacă *toate* fibrele miocardice participă la *fiecare* ciclu cardiac, nici dacă *întregul* miocard are o deservire circulatorie *omogenă*. Însă discrepanța dintre generalizarea hipoxiei și localizarea steatozei revelatoare miocardice pune în lumină rolul unor factori locali, precum funcționarea parțială a miocardului, prin analogie cu funcționarea parțială a rinichilor (fenomenul Trueta), plămînilor etc. Arteriolele respective se strîng sau se deschid în mod corespunzător. La anemici, instabilitatea vasomotorie este sporită, ceea ce creează condiții încă mai defavorabile și pentru circulația miocardică.

În orice caz, se știe că teritoriile miocardice vecine cu arteriolele sînt mai puțin expuse la hipoxie (și steatoză) decît cele situate terminal (în raport cu acele arteriole). Regimul circulator comandă oxigenarea în funcție de debitul efectiv al capilarelor, acesta fiind la rîndul lui în funcție de diverși factori.

Diagnosticul diferențial se va face pe baza tabloului de insuficiență miocardică.

**Anemia locală** se datorește unei ischemii coronariene. Urmările au o gravitate inegală, în raport cu gradul, viteza și ritmul ischemiei, dar și ca sediu, întindere, durată și eventual ca repetare a ischemiei coronariene. Rezultatul (local) maxim este *infarctul miocardic* (vezi boala aterosclerotică).

## LEZIUNI ÎN PLUS

**Hemoragii** punctiforme parietale (subepicardice sau subendocardice; petele Tardieu) corespund proceselor asfixice, așa cum confirmă și Sorba (1948). Apar mai deseori la nou-născut, coexistînd cu leziuni similare sub meninge, sub pleure, în timus etc. De asemenea se pot constata în caz de dispnee prelungită agonică la adulți, ca și prin intoxicația cu fosfor, cu gaz de iluminat etc. (Gey, 1924), sau în eclampsie, diateze hemoragice etc. Este vorba de hemoragii zise prin diapedeză. Întinderea lor este favorizată de fragilitatea hemocapilarelor, de o variație bruscă a tensiunii arteriale, ca și de laxitatea țesutului conjunctiv interesat.

Examenul microscopic ne arată că, pe lîngă localizarea subseroasă (ușor decelabilă macroscopic), se mai găsesc atare sufuziuni și printre miofibre.
Microscopic, se constată că s-a dezvoltat, în jurul extravazării hematice, o inflamație productivă, cu telangiectazii ale țesutului de granulație; așa că se constituie, prin depunere de pigment feruginos, mici noduli cafenii negricioși, caracteristici la examenul cu ochiul liber. Rezultă, cu timpul, așa-zisa *epicardită cronică superficială pigmentară* (Manca, 1931; Mennecke, 1933; Mussi, 1939), realizînd apoi îngroșări cicatriceale mai mult sau mai puțin strict localizate; sediul lor este mai ales pe fața anterioară a cordului. Dar pot fi și focare hemoragice primare; în acest caz lipsesc leziunile inflamatorii. În ambele cazuri se pot constitui aderențe.

**Hematoame** ca mici noduli pot proemina sub endocardul ventricular stîng, pe traiectul brațului stîng al țesutului specific atrio-ventricular comprimîndu-l, disociindu-l, chiar întrerupîndu-l.

Uneori leziunea se vede și macroscopic, alteori numai microscopic ca extravazări hematice la început apoi ca pigmentări reziduale, macrofagocitoză etc.

Tabloul clinic este caracteristic.

Cauza poate fi: *a)* alterarea pereților arteriolari sau capilari, ca în *toxiinfecții* (Staemberg, 1910); *b)* tulburări de *inervație centrală sau vegetativă*, cu manifestări de *prestază și peristază*, în sensul precizat de Ricker (1919); *c) diateze hemoragice*; *d) intoxicații hemoragipare*, prin fosfor etc.; *e)* intoleranță față de *strofantină*, *digitalină*, *aconitină* (Aschoff); *f)* contracții spasmodice în *eclampsie*, *tetanus* etc. (Ribbert, 1915); *g) traumatisme craniene*, *hipertensiune a lichidului cefalorahidian*, *encefalite*, *meningite*, *epilepsie* (Geringer, 1928); *h) iritația vagului* (Külbs și Strauss, 1933), *șoc* (Sheehan, 1940); *distonie neuro-vegetativă*.

*Importanță.* Asemenea hematoame micronodulare pot duce la moarte subită (Tendeloo, 1919), prin sediul, desimea și numărul lor, dacă nu a fost mortală chiar condiția de bază care a condus la producerea lor. Leziunea aceasta este deci deosebit de importantă și trebuie verificată atent.

**Hematoame valvulare** pot apare: *a)* pe baza unor procese de *endocardită* stinsă, ca *sechele*, plecînd de la capilare rău calibrate ale țesutului de granulație (Holsti, 1928); *b)* în dilacerări valvulare în caz de *boală hipertensivă* (Diethelm, 1923); *c)* după *traumatisme* (Kaufmann, 1921); *d)* pe valvule aparent normale. În aceste cazuri, diagnosticul diferențial se face cu *trombi*, depuși pe exulcerații valvulare, prin aspectul microscopic caracteristic, fie pentru trombi constituiți la nivelul unor ulcerații endocardice, fie ca depuneri hematice sub un endocard păstrat.

Consecința poate fi o infectare secundară în caz de procese septicemice. Hematoamele intravalvulare pot atrage depuneri trombotice dacă intervine o erodare endotelială.

**Nodulii sanguini,** așa-ziși, se prezintă la nou-născut, din punct de vedere macroscopic, ca formații submiliare, rotunde, colorate în roșu-negru, proeminînd de obicei pe fața atrială a mitralei, de obicei în număr de cel mult șase, rareori mai mulți. Se pot găsi și pe sigmoide. Luschka (1875), Parrot (1874) și Odințov (1904) considerau că ar fi *hematoame*; Berti (1898), Pepere (1909) incriminau *ectazii vasculare;* Nichols (1908) admitea *angioame*, dar Meinhardt (1908) a dovedit, pe secțiuni în serie, că este vorba de adîncituri, îmbrăcate cu endotelii, ale țesutului valvular, fapt confirmat de Jonnsson (1916) prin metoda reconstrucțiilor. Wegelin (1911) a arătat, însă, că atare noduli se pot găsi și la adult, ca o *sechelă a endocarditei*.

Evoluția acestor leziuni hemoragice depinde, în primul rînd, de cauză, apoi de întindere, dar mai ales de condițiile generale în care se află organismul. Viteza resorbției corespunde acestor condiții locale și generale.

Hemoragiile punctiforme, adică leziunile cele mai mici se resorb lesne; cele micronodulare reclamă organizare; cele mai mari dau naștere la perturbări locale variate (edem colateral etc.), ceea ce îngreuiază eliminarea lor.

Nodulii sanguini, reprezentînd deci leziuni relativ întinse, ajung la densificare, omogenizare, uneori la hialinizare, dar de obicei la organizare fibroasă, cu pigmentare reziduală.

*Importanța* variază în raport cu etiologia: *a)* simplu epifenomen, moartea datorîndu-se condiției de bază; *b)* simplă malformație (nodulii sanguini); *c)* dilacerări valvulare la pacienți cu boală hipertensivă, ceea ce creează o insuficiență traumatică valvulară, cu toate consecințele ei.

## TROMBII CARDIACI

**Trombii parietali** se dezvoltă la nivelul musculaturii trabeculare, mai ales acolo unde circulația este încetinită (urechiușa), deci mai des în cordul drept decît în cel stîng.

**Trombii liberi sferici** (fig. 38). Dacă trombul se mobilizează, liberîndu-se de perete, dar datorită volumului său este menținut în atriu, el se poate dezvolta considerabil, mai ales în atriul stîng, în caz de stenoză a mitralei. Fapt este că la necropsie se constată un tromb sferic, perfect rotunjit și neted (W. Wood, 1814; Recklinghausen, 1883; Goljajew, 1918). Un asemenea tromb trebuie deci să fie total desprins de perete, așa că prin necontenitele mișcări produse de sîngele în trecere, să ia o formă perfect sferică. Dacă s-a desprins de curînd, partea corespunzătoare este neregulată, iar suprafața încă nu a ajuns la o șlefuire completă. Atriul stîng fiind dilatat datorită stenozei mitrale, permite o dezvoltare a trombului care poate fi perfect tolerat, fiind descoperit abia la necropsie. Uneori poate fi însă cauză de moarte subită, prin astuparea mitralei. Biopsii din urechiușe pot arăta focare de aterom incipient subendocardic şi zone de necroză cu fragmentare a miofibrelor la vechi mitrali; astfel se poate explica formarea trombilor (Crăciun, 1958) (fig. 39).

**Trombii valvulari** din endocardite, joacă un rol deosebit de important. Morfogenetic, intervine staza favorizată de dilatarea cavităţii cardiace respective, inclusiv valvulopatia de bază şi modificările consecutive în hemodinamică.

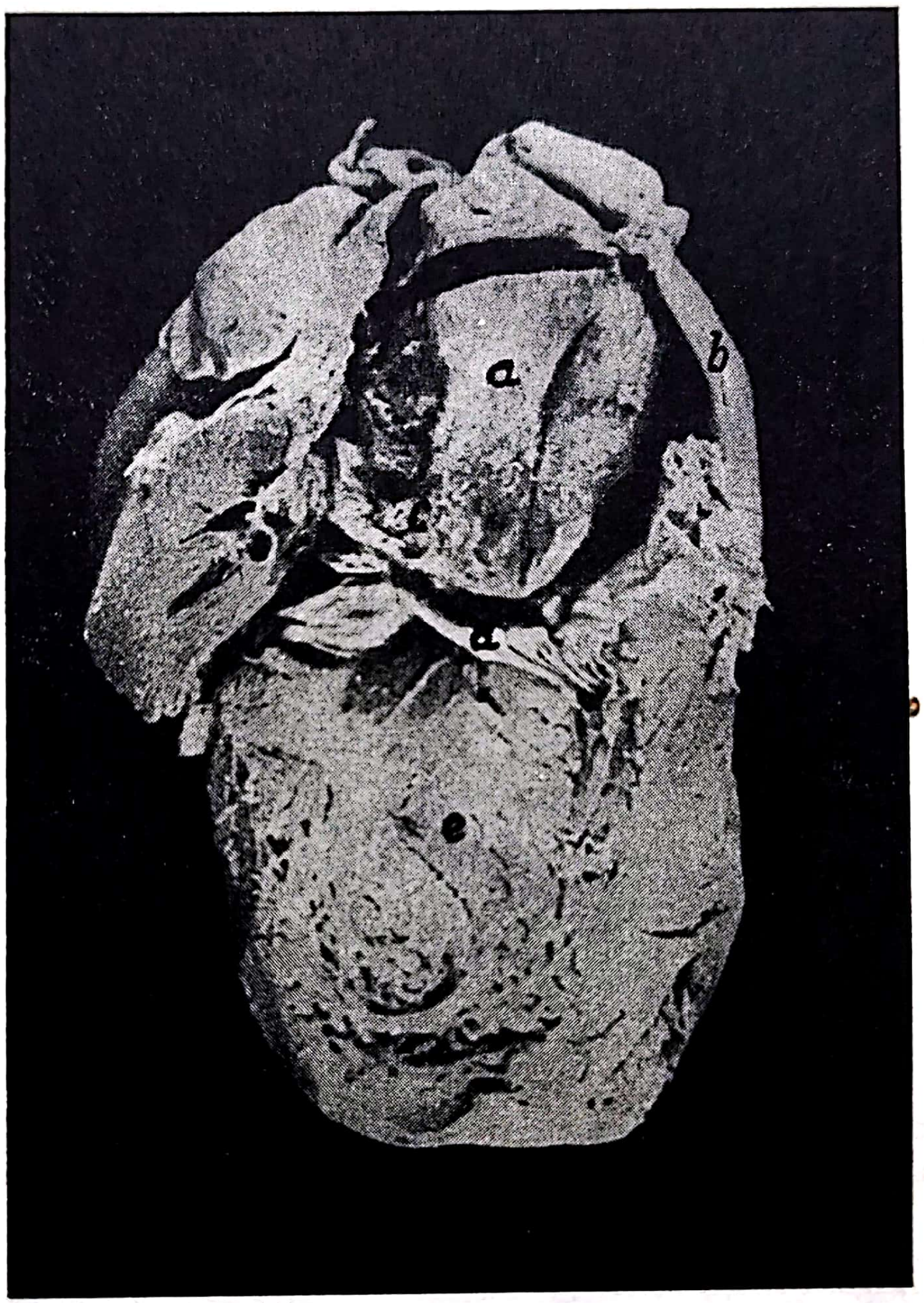

Fig. 38. — *Tromb sferic. a)* atriul stîng; *b)* perete atrial îngroşat; *c)* porţiune dilacerată a trombului; *d)* valvula mitrală; *e)* cavitatea ventriculară dilatată, mărginită de un perete miocardic îngroşat.

Se atribuie un rol important formării de vîrtejuri (Recklinghausen, 1883), care ar favoriza coagularea, creşterea şi netezirea trombului.

O primă condiţie este însă lipsa endoteliului. Acesta se descuamează ori se distruge la nivelul proceselor inflamatorii şi metabolice, precum ateromul valvular sau parietal (Crăciun, 1958), endocardite însoţite de exulceraţii. La fel, în caz de traumatisme, de exemplu rupturi de stîlpi, de valvule, precum şi în urma unor procese circulatorii ca infarcte, anevrisme etc.

O altă condiție poate fi modificarea sîngelui: coagulabilitate mărită, hiperglobulie etc.

Trombii, chiar cei sferici, încep prin depuneri parietale, ca trombi albi, formați din fibrină, leucocite și plachete (fig. 40). Acestea sînt primele elemente sanguine care se aglutinează, începînd în locurile de stază accentuată, de exemplu în adînciturile cavernoase ale musculaturii trabeculare. Filamentele de fibrină pornesc a se forma de la aceste conglutinate plachetare, crescînd prin apoziție de noi mase de plachete și fibrină. Suprafața este netedă sau uneori cu dungi. Rezultă mase globuloase, rotunjite, cel mult de volumul unei alune, dacă se dezvoltă în ventriculi; în atrii cresc relativ mai repede, umplîndu-le și destinzînd apoi lumenul atrial. Uneori lumenul atrial poate fi aproape complet umplut de masele trombotice, care încep să se formeze în urechiușe. Totuși sîngele

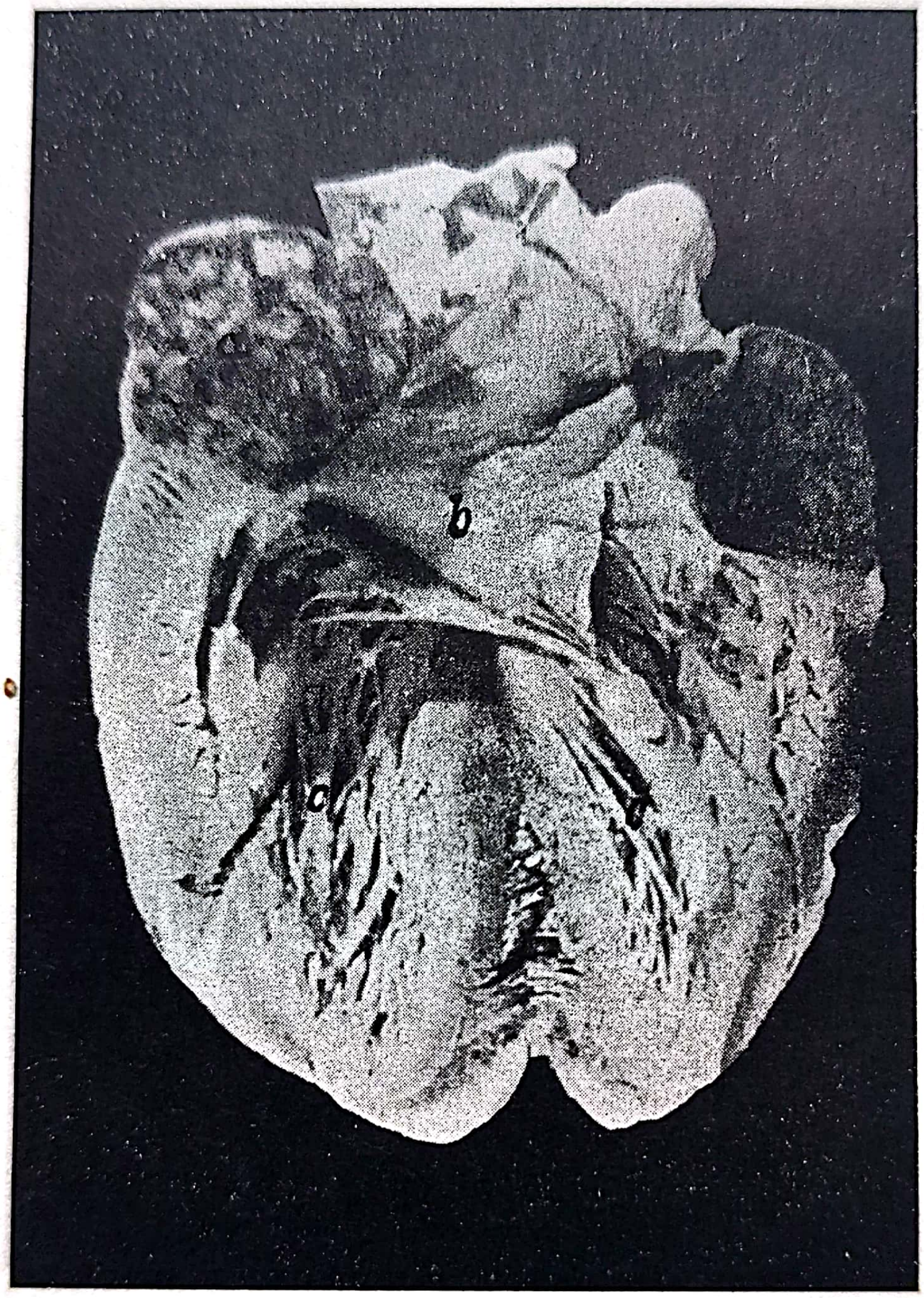

Fig. 39. — *Tromb obliterant organizat în urechiușa stîngă.* *(a, b)* valvula mitrală dilatată; *c), c')* cavitatea ventriculară stîngă dilatată.

circulă în jurul acestui obstacol fără nici un simptom clinic corespunzător. De obicei, este vorba de cheaguri mixte stratificate mai mult ori mai puțin concentric.

Modificări secundare pot interveni. Uneori, partea centrală suferă o ramoliție puriformă, un amestec de detritus proteic și gras (Virchow, 1856), cu lipofagocite.

Organizarea fibro-conjunctivă, (fig. 41 și 42) după cum s-a observat, intervine mai ales în atriul stîng, ceea ce dă uneori trombilor un colorit alburiu și o consistență dură, ca de *fibrom*. Astfel pot rezulta, microscopic, aspecte foarte apropiate de ale unui adevărat *fibrom*, sau unui așa-zis *mixom*. Dacă este vorba de un tromb parietal turtit, organizarea sa fibro-conjunctivă poate duce la un aspect de fibroză endocardică. Diagnosticul diferențial reclamă deci o deosebită atenție.

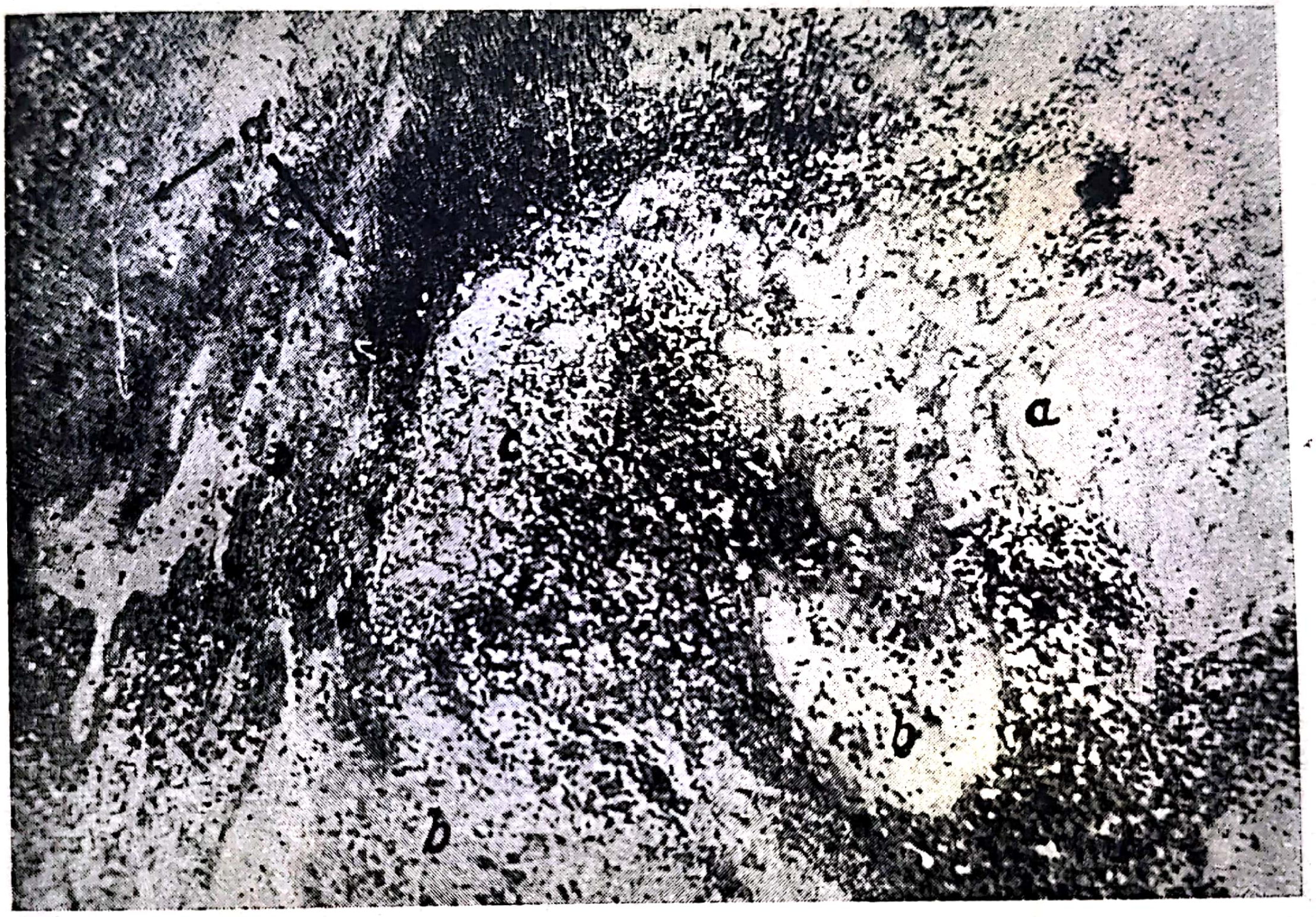

Fig. 40. — *Tromb recent.* *a)* mase fibrinoase; *b)* mase fibrinoase invadate de leucocite; *c)* aglomerări leucocitare compacte; *d)* aglomerări dense de hematii.

Importanța depinde de procesul cauzal, de obicei *o endocardită*, ca și de toleranță, care este cu totul variabilă, așa că uneori acestea pot constitui simple descoperiri de necropsie.

## TROMBII VASCULARI

Prezintă în general aceleași caractere ca și cei cardiaci. Sînt însă incomparabil mai frecvenți. Faptul se datorește: *a)* denudărilor endoteliale mult mai frecvente în artere, prin aterom, inflamații, traumatisme, procese învecinate;

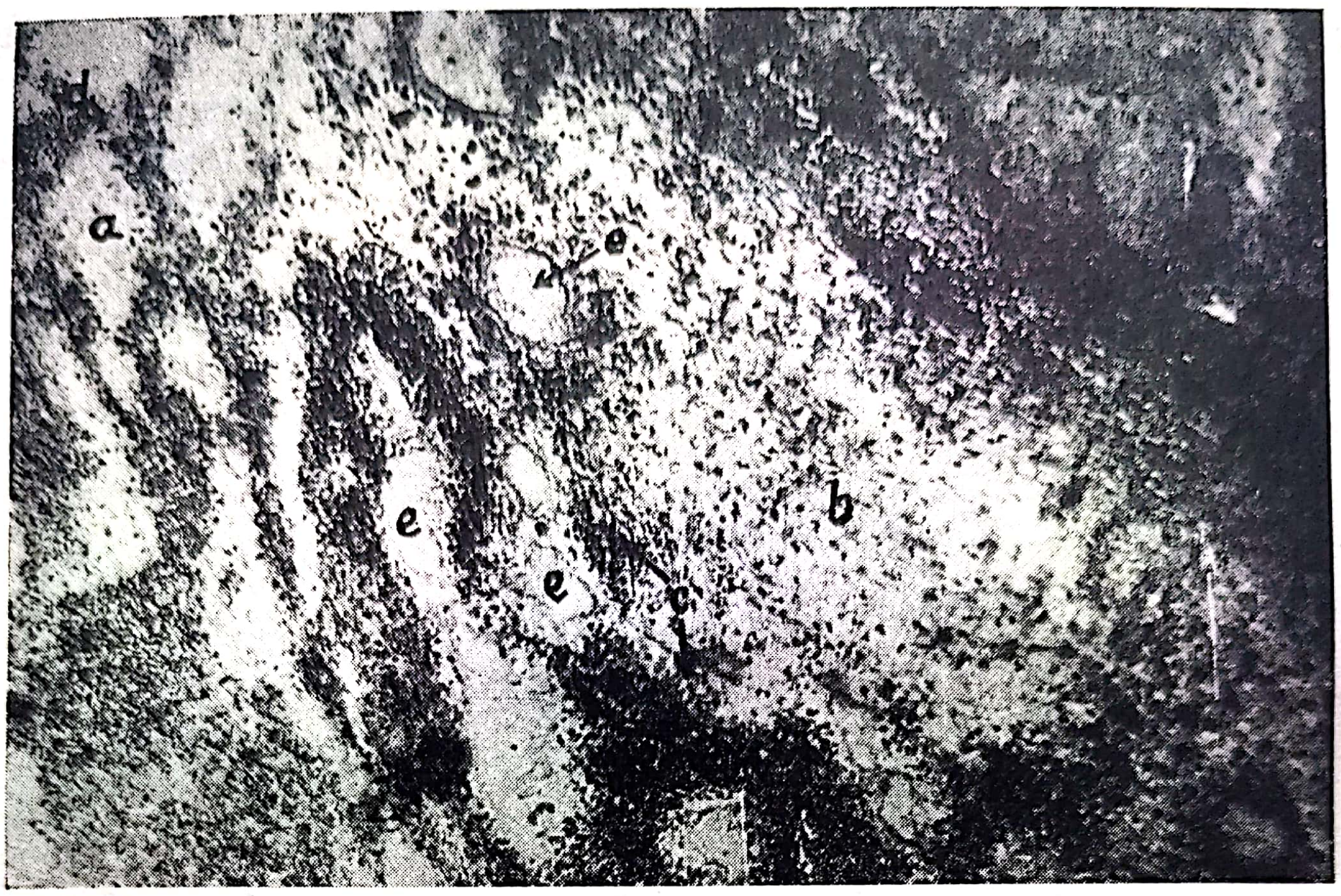

Fig. 41. — *Tromb. Aspect ce corespunde unui stadiu mai înaintat, ca organizare.* Aceeași notare ca în figura precedentă, plus: *e)* vase de neoformație, indicînd recanalizarea trombului.

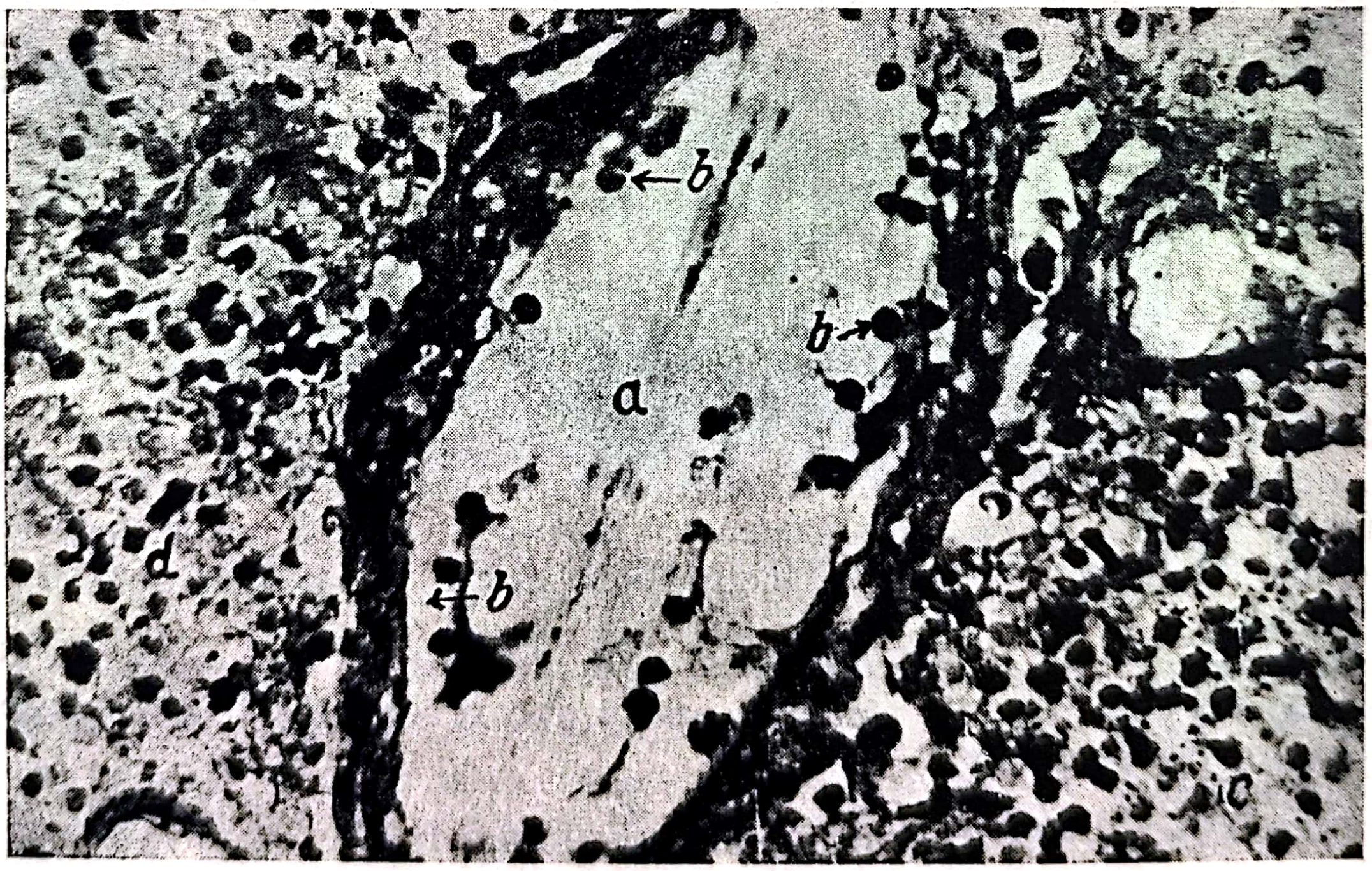

Fig. 42. — *Tromb pe cale de organizare cu vas de neoformație la măritorul puternic.* *a)* lumen, mărginit de un: *b)* endoteliu neregulat; *c)* pulberi nucleare, rezultate prin cariorexis; *d)* rețea de fibrină invadată de celule migratorii.

pentru vene şi capilare intervin mai ales infecţii şi traumatisme ; *b)* uneori condiţiilor hemodinamice favorabile: circulaţie încetinită etc. ; *c)* unor mai strînse relaţii între masa hematică şi endovas.

**Trombii parietali** se găsesc numai în vase suficient de largi. Încep cu un tromb roşu (negru), aderent la nivelul denudării endoteliale. Pot rămîne parietali (parţiali, în raport cu lumenul) sau pot oblitera progresiv întregul lumen. Procesul poate rămîne strict localizat sau se poate extinde pînă la cea mai apropiată ramificaţie vasculară. Trombul propagat are: un cap, acolo unde a început a se forma, deci unde se constată a fi aderent de perete, un corp, neaderent, căci corespunde teritoriului cu endoteliu păstrat, ca şi coada, mai subţire, a trombului. Corpul umple lumenul, coada este mai subţiată, ca un fus. Ambele sînt stratificate, cu alternanţa depunerilor hematice (devenite negre prin condensare) şi a celor albe, leuco-plachetare. Spre cap, predomină masa hematică, din ce în ce mai deshidratată şi închisă la culoare, cu cît este mai veche. Deseori trombii au un aspect hialin la început (fig. 43).

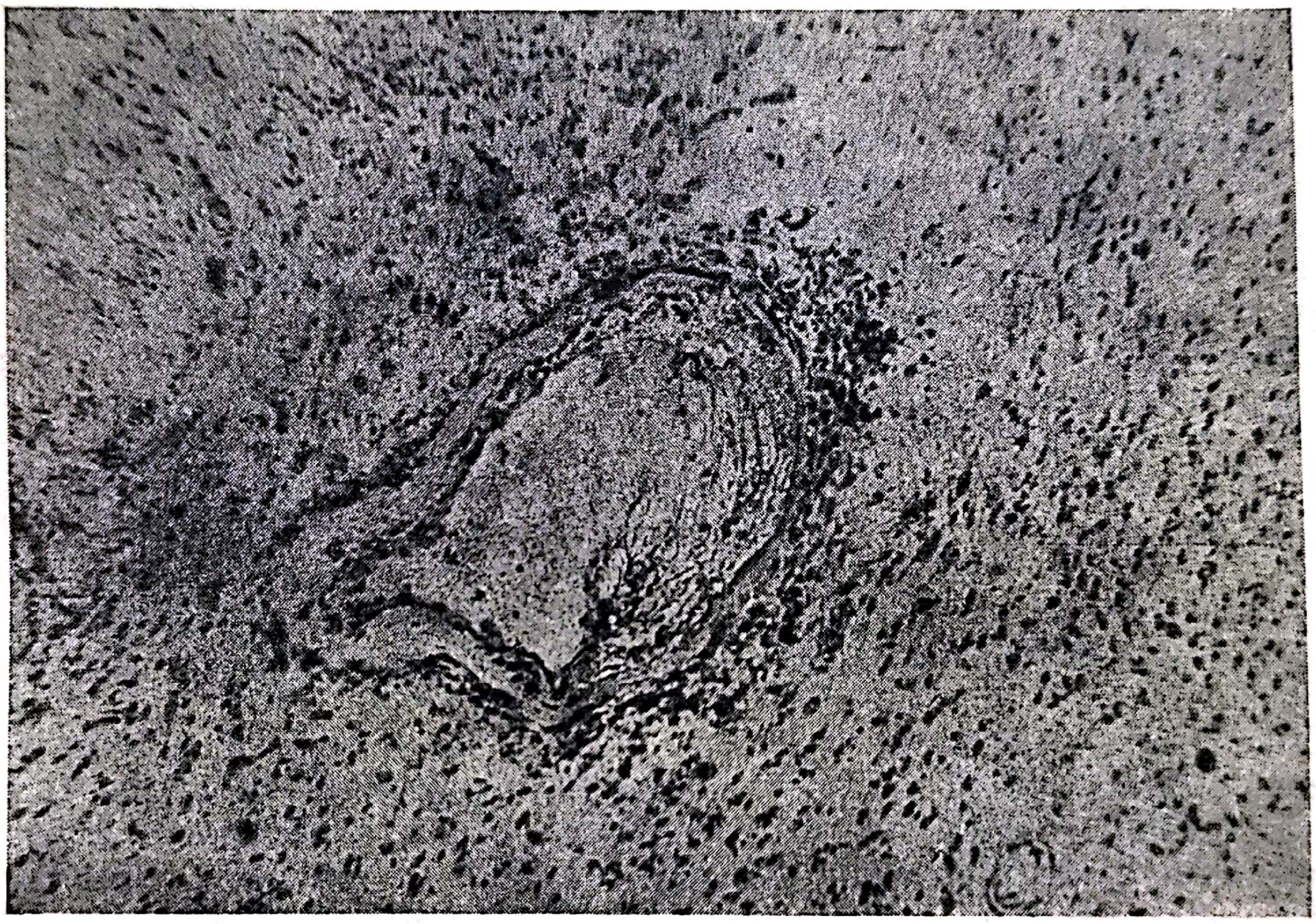

Fig. 43. — *Tromb hialin* recent într-o arteriolă din *globus pallidus;* reacţie celulară intensă adventiţială.

**Trombii totali,** astupînd întregul lumen, încep de fapt mai totdeauna parietal (afară de vasele mai mici şi mai ales în caz de traumatisme), la nivelul defectului endotelial, dar se extind repede şi umplu întregul lumen, ca o masă omogenă. Bineînţeles propagarea se poate face la fel.

*Evoluţia.* Trombii vasculari totali tind la *recanalizare*. Aceasta presupune o endotelizare, adică o îmbrăcare cu înveliş continuu endotelial a diverselor spaţii care se creează în masa trombului (prin uscare, mobilizare, fagocitoză, autoliză parțială etc.), precum și stabilirea unor comunicări prin toată grosimea trombului. Chiar multiplă, recanalizarea nu ajunge niciodată la un debit egal celui normal.

*Complicațiile* sînt: *a)* mecanice locale, tulburînd hemodinamica, în raport cu sediul, volumul etc.; *b)* mecanice la distanță, ca embolii, prin fragmentare ori autoliză incompletă; *c)* infectarea secundară; *d)* deformări vasculare favorizînd formarea unui anevrism.

Importanța depinde de: *a)* cauza inițială; *b)* eventuale complicații; *c)* repetarea procesului.

## HEMOPERICARD

Hemopericard înseamnă adunare de sînge în lumenul pericardic. După condițiile de producere, sîngele este curat sau nu.

Anatomo-clinic se poate deosebi un hemopericard acut, de origine traumatică sau accidentală, și un hemopericard cronic, de origine inflamatorie, distrofică, neoplazică etc. Leziunile diferă net.

**Hemopericardul acut** survine prin revărsarea rapid progresivă a sîngelui în pericard în caz de: *a)* plagă penetrantă care deschide cordul, coronarele ori vasele mari de la bază; sau strivire sau fractură osoasă, cu fragment de os penetrant (Revenstorf, 1903); *b)* ruperea accidentală a unui *anevrism cardiac* ori vascular, sau a unui *infarct miocardic*, mai ales în stadiul inițial (Bruckley, 1928); *c)* ruperea unei artere coronare cu aterom (Kowalczykowa, 1934) sau unei vene coronare (Pepere, 1906); *d)* o puncție sternală greșit făcută; *e)* transfuzie intrasternală, cu pătrunderea sîngelui transfuzat în sacul pericardic.

Macroscopic, sacul pericardic este moderat destins, căci nu a avut timpul necesar de acomodare. Conține circa 300 ml sau chiar mai puțin sînge. Coexistă una din leziunile cauzale mai înainte indicate. Clinic și radiologic se constată mărirea ariei cardiace și distensiunea pericardică. La necropsie, prin translucíditate, se constată un aspect mai opac și un colorit mai închis, negricios. Deschizînd sacul, sîngele, scos în totalitate cu lingura de necropsie, este măsurat și, la nevoie, examinat citologic, bacteriologic, patochimic. Dacă plaga este mică și permite doar acumularea de sînge în pericard, sîngele se revarsă pînă cînd presiunea sa hidrostatică egalează presiunea sistolică a cordului, care astfel este împiedicat de a se mai contracta. Se spune că a intervenit tamponarea cordului. Dacă sîngele se poate scurge în pleure, în afară etc., nu se constituie în mod necesar tamponarea cordului. La necropsie se constată sînge coagulat sau fluid, după condițiile de producere și după intervalul de timp scurs pînă la efectuarea acesteia.

**Hemopericardul cronic** presupune leziuni cauzale care permit doar o revărsare fracționată și lent progresivă. Astfel, se poate constitui în caz de: *a) avitaminoze*, stări pluricarențiale și mai ales în scorbut, *b) cancere* bogat vascularizate, *c) sarco-leucoze* (Davîdovski și Kriukov), ca și *leucoze*, *d) anemii* și alte *condiții hemoragipare* ale aparatului hematopoetic *e) septicemii*, *f) intoxicații*, *g) abces miocardic* (Schaps, 1904), *h) paraziți* (Romeick, 1907).

Macroscopic, caracterele (leziunile elementare) sînt aceleași ca în procesul acut, dar hemoragia, dezvoltîndu-se lent, sacul fibros are timp să se acomodeze prin dilatare, iar cordul se antrenează să se contracte în condițiile unei contrapresiuni de acest fel. Cantitatea de sînge poate ajunge la cîțiva litri (peste doi litri) (B. Fischer, 1910), fără nici un fel de tulburare din partea inimii, dar bineînțeles cu semne de compresiune proporțional crescută asupra mediastinului posterior, plămînilor și viscerelor abdominale.

Conținutul pericardic poate fi un amestec de sînge cu transsudat ori exsudat seros, puroi, cazeum etc., în legătură cu procesul de bază.

Evoluția corespunde: *a)* cauzei și modului de comportare a organismului: șoc, colaps etc., *b)* cantității de sînge pierdute, *c)* felului rupturii, care poate crește sub presiunea sîngelui, *d)* agravării leziunii cauzale.

Evoluția suficient de lentă permite intervenția chirurgicală, ceea ce presupune însă și condiții satisfăcătoare pentru aparatul circulator, absența bolii traumatice etc.

Toleranța locală și generală permit: *a)* mai rareori resorbția, dacă sîngele rămîne fluid și dacă resorbția prin hemo- și limfocapilare se poate face destul de bine, *b)* mai deseori, organizarea fibroasă cu aderențe între foițele seroasei, *c)* pigmentarea *(melanoza pericardului)*, dacă se acumulează pigment siderotic (Borst, 1897).

*Diagnosticul diferențial* se face cu pericardita hemoragică pe baza prezenței sau absenței leziunilor inflamatorii coexistente.

## HIDROPERICARD

Hidropericard se numește o acumulare de lichid clar în pericard, neinflamator, deci sărac în proteine și celule, cu reacție alcalină. Reprezintă un transsudat. Poate uneori conține mici cantități (urme) de fibrinogen, care, după extragere, se poate coagula sub formă de flocoane sau de gel apos, foarte hidratat. Citologic, conține endotelii descuamate, prezentînd vacuole simple, picături grase sau elemente limfoide și foarte rare hematii ori neutrofile.

Coloritul se schimbă în caz de boli hemoragipare (neinflamatorii), precum avitaminozele, în special scorbutul, sau în cașexia canceroasă etc. Culoarea este roșie, cu o intensitate direct proporțională cu abundența hematiilor extravazate. Lipsesc însă tonuri difuze, murdare de-a lungul venelor, ceea ce le deosebește de alterările cadaverice, cu lichid agonal sporit în sacul pericardic.

Icterul îi dă o colorație caracteristică și comparabilă, de la caz la caz, cu intensitatea icterului cutanat etc.

Cordul plutește deasupra lichidului de hidropericard (Șapoșnikov, 1897; Romberg, 1906).

Evoluția este de obicei lent progresivă, așa că sacul pericardic are timp să se dilate suficient, iar cordul se acomodează de asemenea.

Patogenia hidropericardului traduce acțiunea factorilor care intervin în diversele cazuri de edem (Klemensiewicz, 1912; Starling, 1919; Schade, 1926; Iversen, 1928; Hoff, 1949) și anume:

1) variațiile presiunii hidrostatice (Starling, 1919) din capilare, care crește în caz de stază venoasă;

2) variațiile presiunii coloidosmotice (Starling, 1919) sau oncotice (Schade, 1926), care depind de albuminele din sînge; așa că presiunea

osmotică scade în caz de hidremie crescută ca în bolile cu edem: carențe, cașexie, nefroză;

3) permeabilitatea capilarelor, ca factor favorizant;

4) modificări ale hidrofiliei țesutului conjunctiv din epicard, în legătură cu metabolismul salin și cu echilibrul acidobazic; în caz de acidoză, se produce o creștere a hidrofiliei țesutului conjunctiv.

Alți factori, de exemplu secreția activă a endoteliilor capilarelor (Heidenhain, 1896), ori a endoteliilor (Asher, 1905), rămîn a fi dovedite.

Diagnosticul diferențial. Hidropericardul nu trebuie confundat cu lichidul agonal, care este crescut în cazul în care agonia este prelungită (vezi: Artefacte cadaverice).

## LEZIUNI ȘI SINDROAME METABOLICE

### ENDOCARDOZE

Endocardoze se pot denumi, de acord cu Lange (1951), leziunile distrofice ale endocardului, în lipsa proceselor infecțioase. Se cunosc mai multe feluri de asemenea leziuni.

**Atrofia** parțială a țesutului valvular sigmoidian, care duce la fenestrare.

**Steatoza** este leziunea distrofică cea mai des întîlnită. Macroscopic, observăm pete, îngroșări și noduli turtiți, alburii sau gălbui, uneori focare ateromatoase tipice, cu detritus.

Deseori i se asociază calcinoza (depuneri de calciu), ceea ce conferă depunerilor un ton mai deschis, un aspect mai opac, o consistență mai friabilă. Apare uneori la copii, dar de obicei la adulți și în special la bătrîni. Rolul *anemiei*, *intoxicației* ori *infecției* nu este net, dar coexistă uneori cu diversele feluri de leziuni din ateromul aortic.

Sediul său, pe fața ventriculară a valvulei mitrale mari (cea mai traumatizată), condițiile generale și coexistența cu ateroscleroza, tind să arate că aceiași factori metabolici generali, hemodinamici și tisulari intervin în producerea steatozei endocardice, ca și a celei endarteriale, de acord cu Anicikov (1915). Astăzi se știe că se asociază și o distrofie protidică.

Microscopic se constată picături și granule, chiar în endotelii. Însă întocmai ca și în ateromul arterial, se găsesc picături grase inegale printre desmofibre, deci interstițial. Se mai găsesc picături grase intracelulare, în fibrocite etc. ducînd, după gradul depunerilor, dar și al distrofiei lipido-protidice, la procese necrobiotice. Acestea declanșează reacția celulară cunoscută din aterom: liză, fagocitoză, mobilizare poliblastică, proliferare fibro-celulară, hialinizare, eventual și calcificare.

Se poate vorbi, în unele cazuri cu evoluție corespunzătoare, de *aterom valvular* sau *parietal*.

**Hialinoza** se vede, macroscopic, ca o îngroșare sticloasă a endocardului unei întregi valvule sau numai a marginii sale libere; hialinoza poate interesa și endocardul parietal. Aici, ca și în restul aparatului circulator, această distrofie reprezintă o supra-încărcare cu materiale proteice neidentificate, a unor teritorii din desmogel (substanța fundamentală conjunctivă) și desmofibre

(fibre conjunctive), deosebit de receptive pentru atare produse metabolice aduse de sînge.

Microscopic, desmofibrele apar lărgite, omogenizate, mai puțin flexuoase. Desmocitele, adică fibrocitele, sînt mai puțin vizibile, uneori lipsesc cu totul în acel teritoriu. Alteori coexistă leziuni degenerative în desmogel, precum edem mucoid, depuneri ateromatoase etc., ceea ce intensifică reacțiile celulare pînă la hiperplazie și țesut de granulație.

**Amiloidoza** este un proces rareori întîlnit (Ziegler), de obicei ca parte din amiloidoza generalizată.

**Paraamiloidoza** (Picchini și Fabris, 1930) face parte dinparaamiloidoza miocardului și chiar a întregului perete cardiac (Staemmler, 1950).

Microscopic se văd depuneri globuloase în stratul subendocardic profund. Miocardul este de obicei atins în caz de paraamiloidoză endocardică (în 23 din 28 cazuri după Strauss, 1933). Mai rareori, depunerile se fac la nivelul valvulelor și cordagiilor tendinoase, sub formă de rețele în limfaticele subendocardice (M. B. Schmidt).

**Calcinoza** reprezintă depuneri de calciu, ca o etapă înaintată a unor procese distrofice mai mult ori mai puțin strict locale. Cel mai frecvent, observațiile arată cum calciul se depune consecutiv endocarditelor mitrale, la nivelul sclerozei inflamatorii deja hialinizate de un timp relativ lung, deci în teritorii cu o nutriție profund alterată. La sigmoidele aortice, Mönckeberg (1904) distinge, ca etapă inițială, pornind de la inserția valvulară spre marginea liberă: *a)* o scleroză neinflamatorie, localizată subendocardic, deci superficial; *b)* o scleroză inflamatorie, dar propagîndu-se de la aortă, localizată mai profund, chiar lîngă scheletul fibros; se poate urmări, de altfel, continuitatea leziunilor pe fața aortică a sigmoidelor, mai ales că depunerile de calciu sînt relativ importante.

Caracteristică, pentru scleroza neinflamatorie, este integritatea marginii libere valvulare (Giese, 1932). Apar tardiv, către 60 de ani, mai ales la bărbați.

Anatomo-clinic poate rezulta o stenoză aortică, care uneori poate duce la moarte subită (Clawson, Noble și Lufkin, 1938). Originea reumatică nu poate fi exclusă, mai ales dacă antecedentele pledează în acest sens. Pot fi însă și procese coexistente, mai ales la pacienții cu o etate mai înaintată.

În special ateromul mitralei, prin ulcerare, poate duce la depuneri trombotice, urmate de organizare fibro-conjunctivă, hialinizare, calcificare și embolii. Rezultă că aspectul local, ca și cel general, fac realmente greu diagnosticul diferențial între sechele de endocardită și procese distrofice simple, fără reumatism, mai ales că leziunile caracteristice ale acestuia tind a se atenua cu timpul.

Calcinoza inelului fibros de la baza mitralei a fost studiată de Dewitzky (1910), Hortolomei (1957).

Calcinoza secundară sclerozei, sau ateromului, se poate produce de asemenea la vîrful mușchilor papilari, pe cordagiile tendinoase, pe unii trabeculi miocardici.

Osificări la nivelul valvulelor cardiace se pot găsi ca leziune metaplazică încă mai înaintată, corespunzînd, nu unor solicitări mecanice, ci modificărilor distrofice evolutive.

Microscopic se găsesc, la început, minime granule de calciu, intens colorate în albastru-violet închis cu hemateina, ușor dizolvate de acizi, dînd și alte reacții histochimice pentru calciu. Cu timpul se formează depuneri mai voluminoase, uneori liniare. În caz de aterom valvular, depunerile sînt încă mai neregulate, corespunzînd distrugerilor. În condiții presenile ori senile, depunerile de calciu exprimă în primul rînd dereglări metabolice generale, precum și alterările tisulare locale.

**Scleroze elasto-colagene** hipertrofice subendocardice (fig. 44) circumscrise se prezintă macroscopic sub forma unor îngroșări alburii, netransparente, situate de obicei în regiuni deja afectate de procese inflamatorii (scleroze limitate) sau traumatice (scleroze difuze), dar și la nivelul unor trabeculi miocardici apexieni (minime tromboze parietale vindecate calos). Abundența fibrelor elastice pledează pentru o hipertrofie consecutivă distensiunilor sau presiunilor de origină hemodinamică (Staemmler, 1954). Alteori, ele se dezvoltă consecutiv proceselor inflamatorii (Herxheimer).

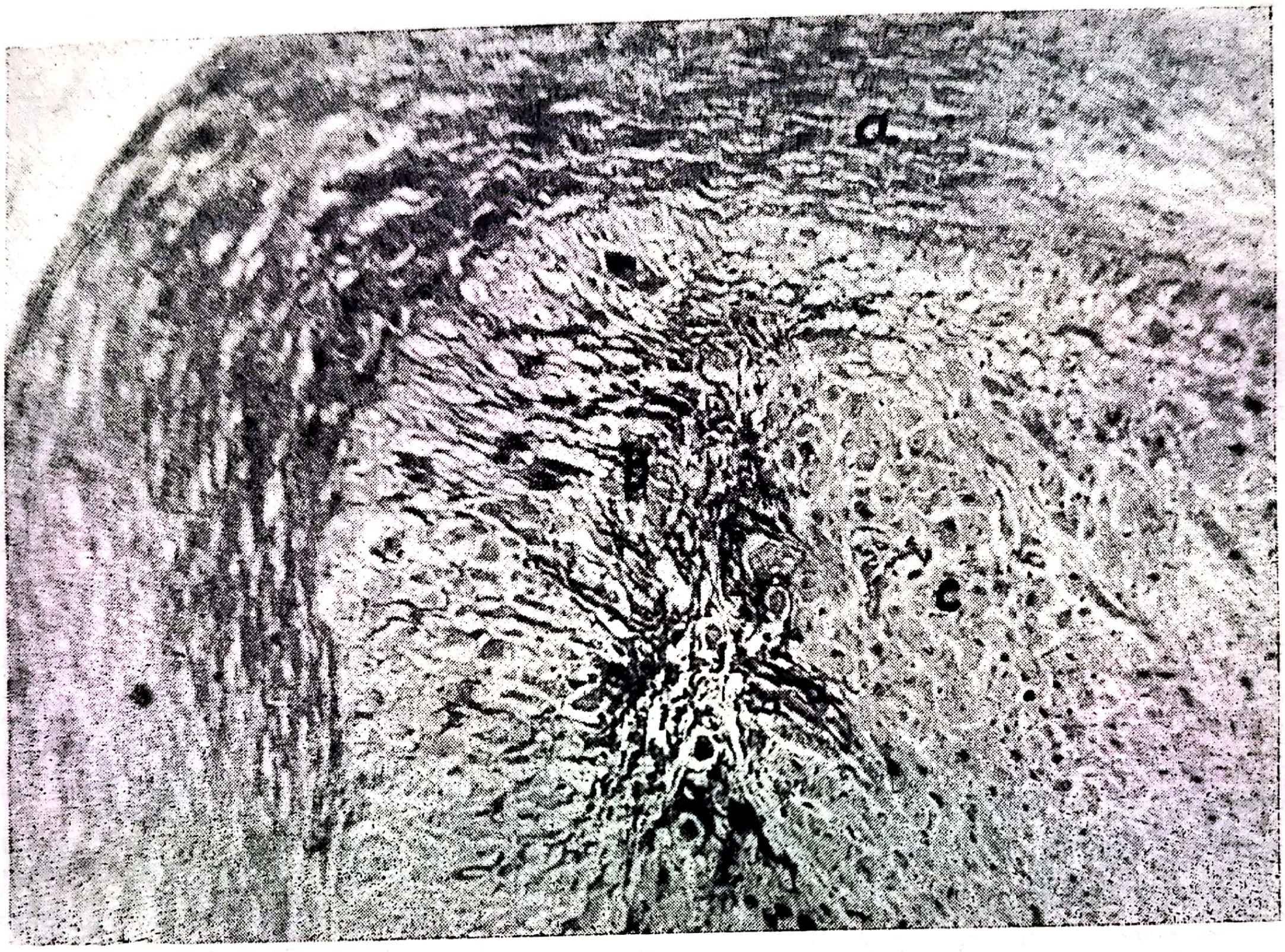

Fig. 44. — *Stîlp papilar înconjurat de scleroză subendocardică.* *a)* scleroză subendocardică; *b)* scleroză acelulară disociind fibrele miocardice; *c)* fibre miocardice secționate transversal, cu nuclei inegali ca volum și colorație (anizocarie).

În *insuficiența aortică* se dezvoltă, fie calozitățile de șoc ale undei retrograde sanguine, fie așa-zisele *valvule Zahn*, situate sub sigmoide, cu concavitatea în sus, ca mici adîncituri ale endocardului. Deformările toracice grave (prin tuberculoză vertebrală, cifo-scolioză rahitică etc.) supraîncarcă hemodinamica ventriculară și duce la atare scleroze.

**Excrescențele Lambl** se pot găsi pe sigmoidele aortice la persoane trecute de 60 de ani, sub forma unor mase viloase sau filiforme. Învelișul endotelial acoperă arborizații elasto-colagene, eventual ajunse la alterare hialină ori fibrinoidă (Magarey, 1949). Originea lor este nesigură: trombotică după Ribbert (1924), inflamatorie după Böhmig (1950).

Caracteristic este faptul că se inseră pe nodulul Arantius al sigmoidei aortice posterioare, lipsind de obicei, la acest nivel, orice leziuni inflamatorii. Cilotti (1930) le interpretează ca procese netumorale de reparare a unor rupturi valvulare urmate de depuneri fibrinoase.

## MIOCARDOZE

Este denumirea propusă de Staemmler (1954) pentru toate modificările miocardului produse prin tulburări locale sau generale metabolice.

### ATROFII DE MIOCARD

Înseamnă o micşorare a masei miocardice, cu reducerea miofibrelor ca lungime, grosime şi număr, deci o *atrofie de cord.*

### PROTEINOZE CANTITATIVE

Propunem a se denumi proteinoze distrofiile datorite unor tulburări ale metabolismului proteic local (miocardoze etc.) ori general, în cadrul unor anume procese morbide.

Se pot deosebi pe de o parte hipo- şi hiperproteinoze, ca leziuni cantitative şi pe de altă parte disproteinoze, ca leziuni calitative. Acestea pot fi identificate uneori prin anume coloraţii, de exemplu amiloidoza, sau prin aspectul şi caracterele lor fizice şi tinctoriale, precum hialinoza. Dar cele mai multe disproteinoze rămîn să fie identificate biochimic şi histochimic în viitor.

Proteinozele propriu-zise se referă deci numai la un plus ori minus de proteine din citoplasmă. Atare variaţii sînt obligatoriu legate de modificări coloidale şi de modificări ale hidratării citoplasmice.

Deocamdată lipsesc procedee histochimice de identificare a proteinelor din citoplasmă. Singurul test este colorabilitatea slabă ori intensă, cu aspect granular mai mult sau mai puţin dens şi omogen. Microscopia electronică poate aduce aci esenţiale completări.

Proteinozele miocardice nu diferă de cele din restul organismului decît în măsura în care patologia cardiacă se profilează aici prin unele trăsături caracteristice.

Etio-patogenia proteinozelor este multiplă: *a)* anoxia, în infarctele de miocard, hipoxia în anemii; *b)* toxiinfecţii, precum difteria, scarlatina, tifoida, septicemii etc.; *c)* intoxicaţii; *d)* avitaminoze, mai ales în beri-beri, dar şi în alte stări carenţiale şi mai ales în cele pluricarenţiale; *e)* tulburări endocrine, în sindromul şi boala Addison etc.; *f)* razele X etc.

Asemenea corelaţii, verificate pe un întins material de necropsie, arată că este vorba de o alterare. Gradul acesteia diferă după procesul cauzal şi după gradul de interacţiune al factorilor generali, regionali şi locali.

## Hipoproteinoze

**Intumescența clară** înseamnă o hidratare în exces a fibrelor miocardice, un edem intracelular (caracteristică este lipsa de vacuole, în care s-ar putea acumula lichid). Este deci o hipoproteinoză relativă, prin hidropizie celulară (Crăciun, 1943).

## Hiperproteinoze

Hiperproteinoze se pot considera deocamdată alterările în care se constată citoplasma mai intens colorată, datorită unui plus de fază granulară, prin alterări coloidale diverse.

Macroscopic, aspectul variază în raport cu gradul leziunii (care se poate verifica histologic). Descrierea ce urmează se referă la gradul cel mai intens al procesului.

Se constată, prin transparența endocardului sau pe secțiune paralelă cu suprafața, ori prin sept, o decolorare difuză ori pătată, deoarece mioglobina este oarecum diluată prin lichidul care destinde miofibrele prezentînd această leziune (la care se pot adăuga și modificări interstițiale datorite aceluiași proces cauzal). Totodată aspectul devine tulbure, mai puțin translucid, ca de carne ținută în apă fierbinte. Consistența scade, deoarece s-a alterat profund textura citoplasmică; miocardul pare veșted. Friabilitatea crește prin modificările coloidale.

Microscopic se constată trei stadii, inegale ca gravitate:

1. **Intumescența tulbure** reprezintă un sindrom patomorfic caracterizat printr-un ansamblu de leziuni elementare coordonate morfogenetic: *a)* exces de fază granulară în miofibre, poate de coacervate, așa cum se exprimă cercetătorii sovietici; miofibrele apar mai late decît normal; *b)* natura proteică se dovedește prin dispariția acestor granule după aplicarea unor soluții slab acide sau alcaline (1%), deoarece granulațiile proteice se transformă în acid- și alcaliproteine, care sînt mai solubile decît proteinele simple în excesul de acid ori alcali care nu a fost legat de proteine. Nu se știe dacă aceste granule sînt preformate, reprezentînd coalescența ori intumescența unor adevărate structuri citoplasmice, sau dacă ele se produc și apar prin chiar procesul de intumescență tulbure, ca un « dezamestec » coloidal sub formă de picături. Egalitatea lor pledează însă pentru contopire de granule submicroscopice, ori ca intumescența granulelor preexistente.

Intumescența tulbure este cea mai frecventă alterare distrofică a miocardului. Nu ajunge însă de obicei decît la grade relativ slabe, în comparație cu ficatul, cu rinichiul etc., deoarece toleranța miocardului este simțitor mai mică. Cu alte cuvinte, miocardul devine insuficient încă de la începutul acestui proces distrofic. De asemenea, cordul poate fi relativ mai tîrziu atins de această proteinoză decît alte viscere, în condițiile unei tifoide, unei septicemii etc., deoarece echilibrul său trofic, circulator și funcțional sînt printre cele mai bine asigurate. Se consideră că este doar un proces distrofic simplu, deoarece nucleul *nu* este lezat iremediabil prin picnoză, liză, rexis. Este deci posibilă revenirea la normal a echilibrului coloidal, deoarece o dată cu dispariția excesului de granule după aplicarea de acizi ori alcaline diluate, reapar nucleii cu caractere perfect normale.

2. **Alterarea hipergranulară** diferă de intumescenţa tulbure doar prin resorbţia sau eliminarea apei, aşa că miofibrele apar cu grosime normală, dar cu exces de granule. Se poate deci considera ca o etapă mai înaintată a acestei proteinoze.

3. **Degenerarea hipergranulară,** etapă încă mai înaintată, este asociată unor alterări nucleare degenerative, împreună cu pierderea striaţiilor etc.

Aceste diferite etape distrofice sînt însă de obicei asociate în acelaşi cord. Coexistenţa lor în diferite miofibre vecine subliniază importanţa factorului metabolism, dar şi a factorului funcţional la nivelul fiecărei miofibre. Bineînţeles, dacă numeric şi prin *biometrie*, se constată că predomină intumescenţa tulbure, înseamnă că insuficienţa miocardică a survenit mai precoce decît dacă predomină degenerarea hipergranulară sau alte perturbări coloidale. Toate acestea constituie pentru patologist indicii semnificative de boală gravă.

*Diagnosticul diferenţial* trebuie făcut în primul rînd cu *artefactele cadaverice*, care încep tocmai cu alterări coloidale asemănătoare, ducînd la tulburarea fibrelor miocardice, aşa că pe secţiune aspectul poate fi înşelător de asemănător.

## PROTEINOZE ASOCIATE

Acestea sînt de fapt cele mai frecvente, datorindu-se leziunilor concomitente de hidratare, steatoză, glicogenoză etc. Asocierea, pe plan patologic, prelungeşte şi amplifică asocierile biochimice pe plan normal, protidele tisulare fiind de obicei asociate cu glucide ori cu lipide sub formă de glucoprotide, lipoprotide. În plus, leiofilia ori leiofobia coloizilor proteici, suferind tulburări patologice, concomitent se modifică obligatoriu gradul de dispersiune coloidală. Implicit apa este legată (leiofilie) sau eliberată (leiofobie).

## PROTEINOZE CALITATIVE (DISPROTEINOZE)

Se cunosc următoarele varietăţi:

1. **Infiltrarea şi degenerarea mucoidă,** denumită şi bazofilă sau cianocromă, a fost descrisă de Hewit, Haumeder (1935), Liebegott (1936), Umeda (1941). Miofibrele cardiace conţin un material ce se colorează albăstrui cu hematoxilina, sînt intens pozitive la coloraţii pentru glicogen şi la coloraţia Feyrter (1952) pentru incluzii, după constatările făcute de Elster (1952) şi Schön (1952). Acest ultim autor admite natura lipidică sau hipoprotidică a depunerilor, iar Linzbach (1947) şi Doerr (1949) vorbesc de substanţe asemănătoare cu heparina, prezente în 38% din cazuri. Este sporită în cordul mixedematoşilor (Schultz, 1921; W. Dietrich, 1941; Fischer şi Mullingan, 1943; Doerr şi Holldack, 1948; Brewer, 1951).

2. **Alterări vacuolare** cu două varietăţi : *a) simplă* cu vacuole rotunde, avînd conţinut incolor, crescînd prin contopire, poate interesa atît miofibrele comune, precum şi pe cele specifice (Mönckeberg, 1924); *b) degenerativă* arată în plus degenerări şi distrugeri nucleare. Ambele leziuni vacuolare se asociază,

așa că, în asemenea cazuri, miofibrele sînt rărite, fragmentate pînă la dispariție (fig. 45).

Cauza acestor distrofii vacuolare pare a fi deseori lipsa de oxigen, așa cum se vede mai ales la marginea infarctelor de miocard, în zona de necrobioză (Martin, Loevenhart și Bunting, 1918; Kettler, 1939; Pichotka, 1942; Müller și Rotter, 1948; Grundman, 1950). Dar metabolismul hidric are coordonate încă mai complexe, deoarece cordul

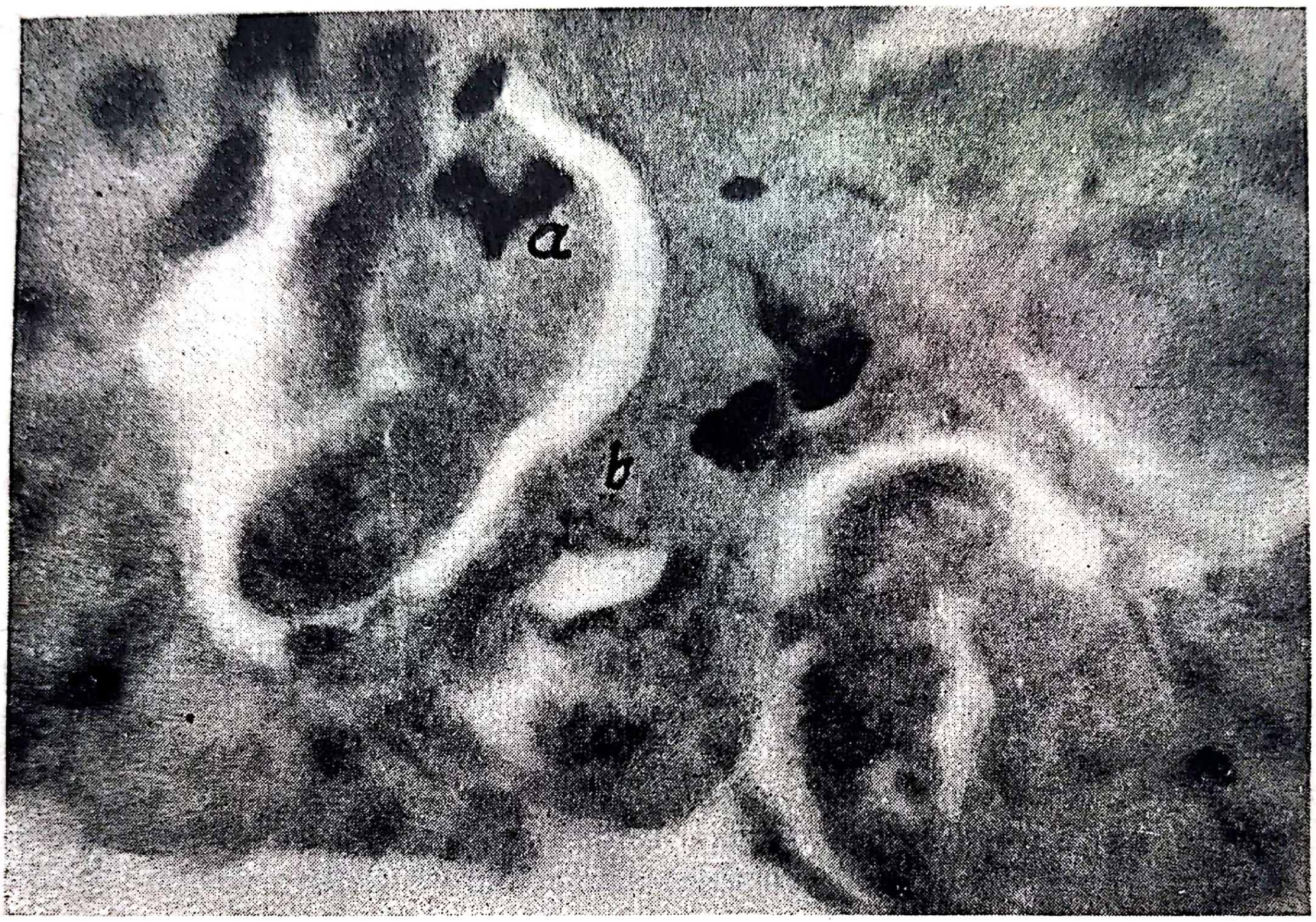

Fig. 45. — *Distrofie hidro-proteică în fibrele miocardice. a)* nuclei retractați și deformați, pe cale de picnoză; *b)* fibre miocardice cu desen pătat, din cauza vacuolizării și acumulării inegale de sarcoplasmă.

în beri-beri prezintă miofibre intumescente, cu vacuole, ajungînd la sarcoliză, la distrugere a miofibrelor (Dürck, 1913; Wenckebach, 1934; Scribo și Lueckner, 1949).

Semnificativ, din punct de vedere morfogenetic, este faptul că procesul rămîne circumscris la anumite teritorii din citoplasmă, care au suferit deci o alterare selectivă, cu dezintegrare (degenerativă) a structurilor corespunzătoare. Teritoriile vacuolizate se elimină sau nu, în raport cu dinamica lezională a acelui țesut. Aceste caractere permit diagnosticul diferențial cu intumescența clară.

3. **Degenerarea omogenă cu fragmentare** a miofibrelor se vede ca fragmente omogene, amorfe, neregulat dispuse, cu întrerupere a continuității, sarcolema fiind de asemenea ruptă. Corespunde degenerării ceroase de tip Zenker din rabdomiofibre. Cauza este toxiinfecțioasă, ca în difterie etc. Este asociată cu steatoza în miofibre. Corespunde însă de asemenea necrozei de coagulare ischemică și anoxică, deoarece se vede constant în periferia infarctelor de miocard.

Leziuni asemănătoare, ca efecte nocive ale razelor X, au fost descrise de Karlin și Moghilnițki (1932), Bartsch și Wachner (1937), Engelmann (1934) (fig. 46 și 47).

4. **Amiloidoza** miocardului este asociată cu cea a endocardului. Arterele coronare și mai ales ramurile lor sînt de obicei singurele atinse.

5. **Paraamiloidoza** diferă de amiloidoză prin: *a)* colorabilitatea inegală și inconstantă cu procedeele obișnuite pentru amiloid; *b)* absența bolilor care duc de obicei la amiloidoză, adică a supurațiilor prelungite; *c)* organele care de obicei sînt încărcate cu amiloid, adică ficatul, rinichii, splina, rămîn acum integre.

Este deci vorba, în paraamiloidoză, de o localizare aproape exclusiv cardiacă. Clinic, paraamiloidoza se manifestă sub forma de insuficiență cardiacă (Koller, 1937), bloc parțial (Budd, 1934), sau prin tulburări cardiace diverse (Eisen, 1946) în 54% din cazuri.

Macroscopic, cordul este mărit: 460 g și 350 g (Kalbfleisch, 1940) sau 500 g (Staemmler, 1954). Consistența este mărită, ceea ce poate duce la o confuzie cu cordul din boala hipertonică, dar elasticitatea dură, ca de cauciuc vulcanizat, este caracteristică, ca și aspectul sticlos pe secțiune, translucid, uneori slăninos (amestec de lipide; Babeș, 1921) Depunerile din endocardul atrial și de pe valvule pot forma plăci rigide, proeminente.

Microscopic, se constată depuneri omogene în endomiziu; miofibrele nu sînt atinse; uneori apar doar atrofice, iar alteori chiar hipertrofice, ca proces compensator.

Etio-patogenia ține seamă de faptul că paraamiloidoza nu interesează strict și exclusiv cordul, căci pot să mai participe: artera pulmonară, vena cavă (L. Budd, 1934), măduva osoasă, unii mușchi scheletici și limba (Koller, 1932) buzele (Koletzky și Stecher, 1939), musculatura intestinală și cea bronșică (Staemmler, 1954).

Proteinemia rămîne însă normală; lipsesc de asemenea modificări în sensul unui exces de plasmocite (Meyenburg, 1946; Hoffmann-Egg, 1945). Se cunosc însă și cazuri cu disproteinemie (Hegglin, 1952). Toate aceste constatări trebuie însă raportate la tabloul clinic de bază.

6. **Hialinoza cicatricelor** (valvulare etc.) corespunde unui proces distrofic propriu colagenului densificat. Hialinoza vîrfului mușchilor papilari se constată foarte deseori în cordul senil și presenil, ca fenomen în legătură cu *braditrofia* unor anume țesuturi și formații ca acestea, dar de asemenea în legătură cu alterări coloidale, denumite *histeresis*.

7. **Intumescența și necroza fibrinoidă** sînt legate de colagenoze. După cercetările noastre, intumescența fibrinoidă corespunde unei necroze de coagulare aflată în primul său stadiu, cel de constituire a unui gel glicoproteic. Din punct de vedere al structuralității fizico-chimice, s-au liberat astfel macromoleculele glicoproteice de apa lor de imbibiție.

Totodată intervin modificări ale mucopolizaharidelor, precum și ale aminoacizilor. Într-o oarecare măsură intervin deci și modificări ale apei de constituție. Din gelul glicoproteic, faza lichidă se separă relativ repede, dată fiind întinderea relativ mică a teritoriului coloidal ajuns la coagulare (gelificare). Rezultă astfel într-un al doilea stadiu, în jurul unora din noduli, o infiltrare edematoasă, disociind stroma. Pe măsura resorbției apei, coagulatul devine tot mai dens, așa că

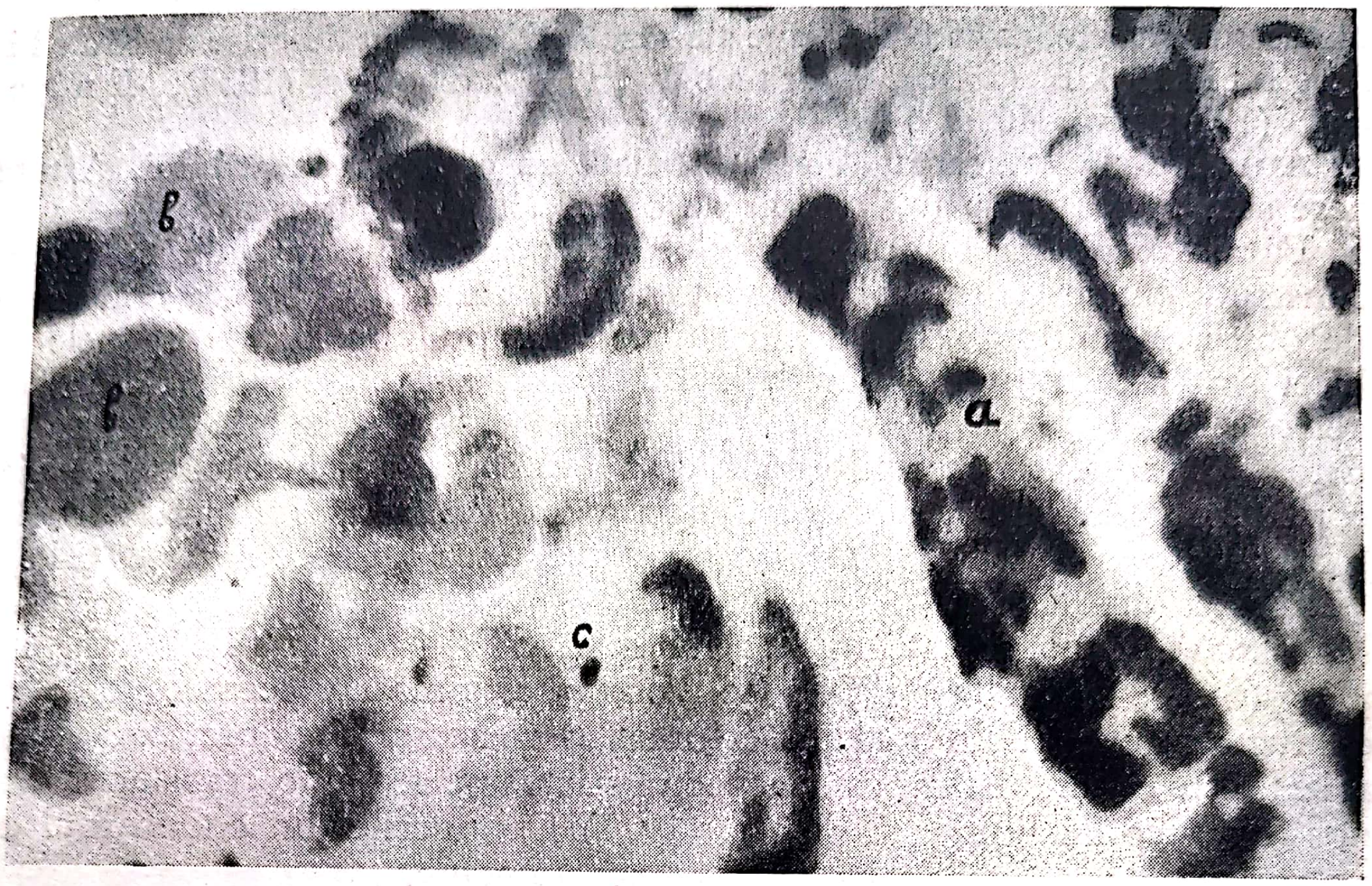

Fig. 46. — *Distrofie hidro-proteică.* *a)* fibre miocardice degenerate, prezentînd blocuri hialine de necroză prin coagulare, nucleii au dispărut; *b)* fibre miocardice degenerate, cu resturi nucleare; fibrele sînt tumefiate, fără striații; *c)* nuclei picnotici în endomiziu.

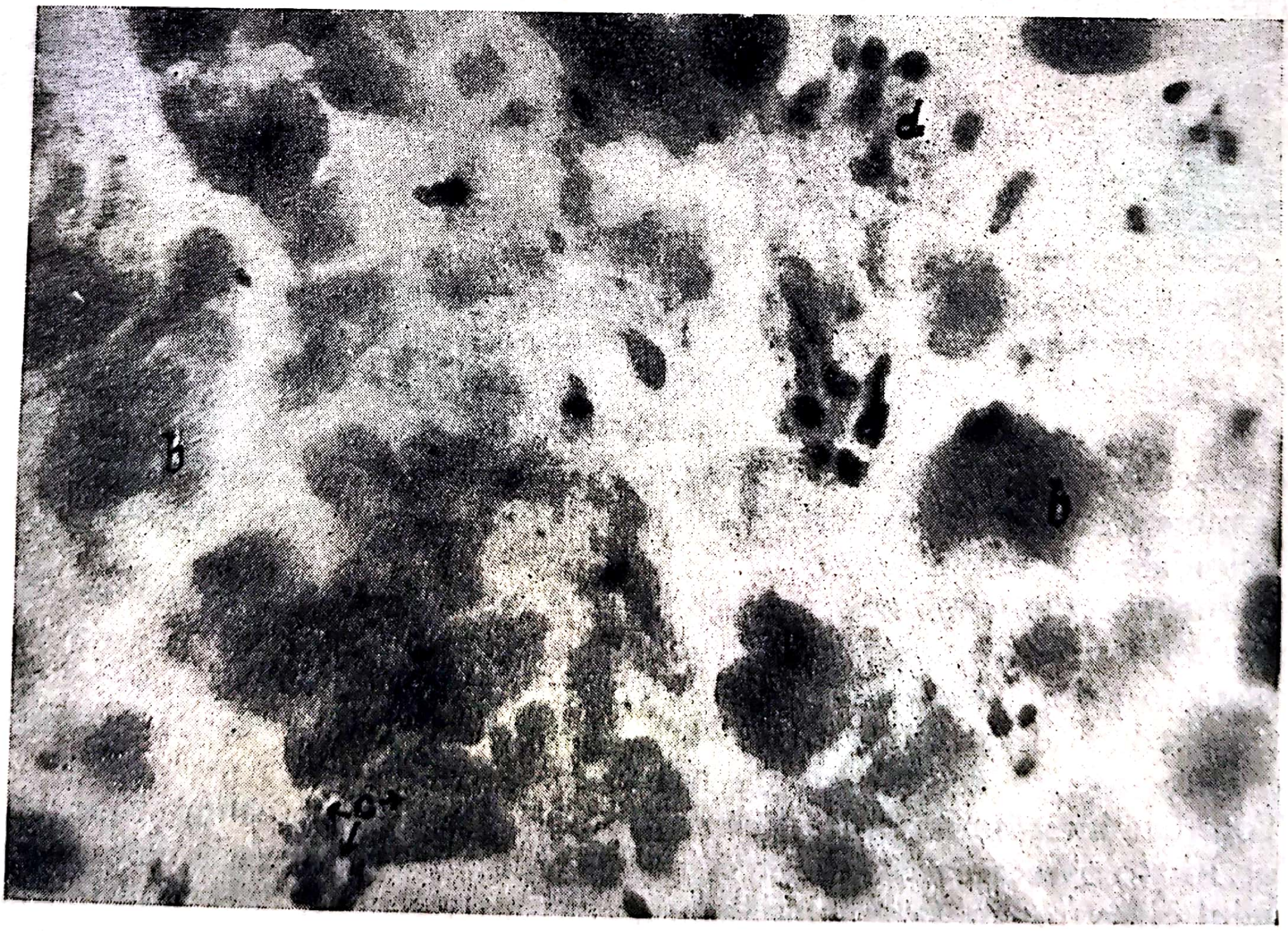

Fig. 47. — *Distrofie hidro-proteică.* *a)* fibre miocardice omogenizate și hipercrome, ajunse la necroză de coagulare; *b)* miofibre pe cale de liză; *c)* granulații protido-calcare în interstiții și pe miofibre; *d)* celule migratorii.

resorbția sa se va face din ce în ce mai lent. În acest al treilea stadiu leziunea este denumită *necroză fibrinoidă*.

Această stadiere se poate reconstitui și descifra lesne în cazuri evolutive, comparînd diverși noduli reumatici, de vechime diferită. În acest fel se pot explica unele discrepanțe, în constatările aparent divergente, ale unor autori ca G. Ricker (1903) și V. T. Talalaev (1923), pe de o parte, și ale altor autori ca Meyer, pe de altă parte. Primul consideră că intumescența fibrinoidă reprezintă o lichefiere a colagenului. Constatarea aceasta pare a se referi la al doilea stadiu al procesului. Secundul descrie un edem mixomatos, care precede formarea granulomului reumatic. În ultimul timp, studiind, printre altele, nodulii reumatici cu ajutorul metodei Hotchkiss-Mc. Manus, se pot constata caractere de coagulat. Minuțioase cercetări în acest sens au fost efectuate de A. I. Strukov (1957) și de Orlovskaia (1958). Atare modificări par a corespunde stadiului al treilea.

În linii mari, evoluția unui nodul reumatic constituie un exemplu, o variantă, de necroză prin coagulare, dar de proporții microscopice. O atare micronecroză reproduce leziunile evolutive ale unui infarct anemic neinfectat, precum se prezintă de obicei cel de miocard. Infarctul miocardic într-un prim stadiu, de gel proaspăt, prezintă o intumescență netă apreciabilă. Macroscopic, urmează resorbția de apă și de constituenți lichefiați, ceea ce reduce masa infarctului. Iar coagulatul rămas este încercuit de un țesut de granulație (aseptic, de obicei) bogat în neocapilare, histiocite, fibrocite, macrofage (și neutrofile, mai ales la început). Dacă are dimensiuni mici, poate fi total resorbit. Un proces analog se poate constata la organizarea trombilor aseptici. Cheagul recent este foarte hidratat, moale, elastic. Cheagul vechi este uscat, relativ dur, friabil. Înlocuirea lui cu țesut cicatriceal este în funcție, printre altele, și de dimensiunile trombului.

Diferențele de constituție cito-histologică între nodulii reumatici și infarctul de miocard ori trombi pe cale de organizare corespund diferențelor de constituție fizico-chimică. Acestea comandă intervenția diferențială a enzimelor necesare. Intervin deci, la anumite stadii, anumite celule, solicitate și stimulate funcțional, exprimînd un anume proces de adaptare.

Ca ipoteză de lucru, credem că se poate pune problema condițiilor patochimice specifice, capabile să determine coagularea (necrotică) fibrinoidă. Specificitatea lor, probabil tot de natură enzimatică, ar putea explica specificitatea compoziției coagulatului mucopolizaharidic, ca și a reacției histiocitare, lipsită în mod cu totul caracteristic de macrofage.

## GLICOGENOZE

Se numesc acele condiții morbide în care apar tulburări ale metabolismului glucidic local ori general și se manifestă morfologic prin depozite anormale și prin leziuni caracteristice, în țesuturile unor pacienți cu anume procese morbide.

Normal, miocardul conține glicogen, dar acesta se poate liza extrem de rapid, în proporție de 90%, încă din primele minute după moarte (Grunke, Schumann și Boehm, 1938). Așa că lipsa sau scăderea glicogenului miocardic nu poate fi interpretată ca o leziune. De obicei este scăzut în caz de hipertrofie cardiacă (Costa, 1929); însă este relativ abundent la nou-născut

(Blume, 1934). Dispare în inaniție, fibrele nodale rezistînd cel mai mult timp (Berblinger, 1912; Mönckeberg, 1924).

Moartea zisă timică este atribuită, de Bomskov (1942) dispariției glicogenului din miofibrele țesutului nodal.

Șocul insulinic produce dispariția glicogenului miocardic, dar și o alterare hialină a miofibrelor, după Meessen (1940), fapt confirmat de Tannenberg (1939) și contestat de Negri (1942), Hadorn și Walthard (1939). Moartea prin șoc insulinic este atribuită de Akert (1950) unei *« insulin-miocardoze »*.

Tabloul morbid identificat de Gierke (1929) ca glicogenoză și caracterizat prin acumularea unor considerabile rezerve de glicogen în diverse țesuturi și organe, poate uneori să intereseze cu predilecție cordul (Putschar, 1932). Așa-zisa hipertrofie idiopatică de cord descrisă de Creveld (1933), se datorește de obicei unei asemenea acumulări de glicogen. De asemenea, așa-zișii noduli de rabdomiomatoză corespund unor atari depuneri de glicogen (Ohlsen și Cooper, 1941), ceea ce nu șterge însă caracterul tumoral propriu acestor leziuni hiperplazice. Macroscopic, cordul este mult mărit ca greutate, ca diametre și ca grosime. Poate prezenta, în cazuri extreme, un aspect sticlos și un colorit mai palid. Consistența este crescută.

Microscopic, miofibrele cardiace apar îngroșate, omogenizate, sub forma unui tub cu lumen central. Miofibrilele nu sînt însă distruse. Striația transversală și cea longitudinală sînt păstrate. Sarcolema apare net. Se văd picături inegale, uneori voluminoase, de glicogen în sarcoplasmă. Miofibrele țesutului nodal pot fi în special afectate (Wolff, 1936). Lipsesc alte leziuni distrofice din miocard, precum steatoza etc.

În restul organismului, pe lîngă depuneri analoage de glicogen, Siegmund (1938) a găsit o hipertrofie a insulelor Langerhans, ceea ce însă a fost interpretat, nu ca proces primar, ci ca o reacție de adaptare-compensare de origine neuro-vegetativă.

Histochimic, este de reținut că în aceste cazuri cu totul speciale, glicogenul rezistă neașteptat de bine la fixatorii apoși obișnuiți, nefiind nevoie de fixatori speciali, ca alcoolul absolut sau fixatorul Marinescu-Minea (90 ml alcool rectificat + 10 ml formalină). Faptul acesta credem că se datorește, fie unor cenapse glicoprotidice atipice, adică unei forme speciale de glicogen, cu componenta proteică distinctă, fie lipsei fermenților autoglicogenolitici, fie unei « specificități de grup » a colorației cu carmin Best, aceasta colorînd de asemenea unele substanțe foarte apropiate chimic de glicogen. Cercetări personale, încă nepublicate, pe leziuni inflamatorii, pe tumori umane și experimentale, leziuni de regenerare în diverse țesuturi, inclusiv nervii, leziuni encefalice (idioția amaurotică etc.) pledează pentru o interpretare în acest ultim sens, așa că *se poate face o deosebire între glicogen* și *glicogenoizi, pseudoglicogen*. În ambele cazuri, colorabilitatea la carmin Best este aceeași. Glicogenoizii diferă de glicogen prin aceea că: *a)* nu dispar spontan în lipsa unei fixări rapide, speciale; *b)* rezistă în mod variabil la acțiuni hidrolizante; *c)* distribuția tisulară este deosebită, în sensul unor localizări preferențiale; *d)* tabloul anatomo-clinic diferă.

*Aceste fapte de observație tind să arate, contrar celor admise, că diversele leziuni cu acumulare de materiale Best-pozitive nu constituie, din punct de vedere patobiotic* *și histochimic, un grup omogen, deoarece, pe lîngă glicogenul propriu-zis, se pot deosebi glicogenoizi, a căror natură rămîne de precizat.*

Pot interveni, de asemenea, în oarecare măsură, procese patochimice în sensul unei glicofaneroze (Crăciun, 1929).

Patochimic, dozînd glicogenul în boala Gierke, se poate constata că reprezintă 30% din reziduul uscat (Wolff, 1936).

### LIPIDOZE

Propunem a se denumi acele condiții morbide în care tulburări ale metabolismului lipidic general și local se manifestă morfologic ca depozite anormale și ca leziuni caracteristice, în țesuturile unor bolnavi cu anume procese morbide. Steatoza corespunde încărcării cu grăsimi neutre; iar în cazuri rare, poate interveni o lipidoză propriu-zisă, cu acumulare de lipide.

Miofibrele normale nu conțin nici un fel de substanțe sudanofile ori osmiofile, afară de lipofuscină.

Prezența grăsimilor decelabile în miofibrele cardiace prin colorații histologice constituie o leziune (Aschoff, 1897, 1919). Grăsimile se pot doza biochimic, deci ele sînt prezente, dar mascate de proteinele miocardice, ca cenapse lipo-protidice, așa că grăsimile pot fi puse în evidență numai folosind anume procedee. Aceasta constituie o lipofaneroză (Borcher, 1917). În aceleași condiții, cordul ajuns la autoliză cadaverică se colorează în roșu-cafeniu șters, dar nu prezintă picături grase. Așa că Mönckeberg consideră că grăsimile se prezintă: *a)* sub formă stabilă, legate fiind de proteine, și *b)* sub formă labilă, de origine alimentară.

Macroscopic, steatoza miocardului nu este niciodată atît de abundentă și de generalizată (la întregul cord), în comparație cu ficatul. Se constată că cel mai des este atins stratul subendocardic. Prin transparența seroasei se văd puncte, pete și dungi gălbui, formînd un desen caracteristic, denumit tigrare și datorit unor depuneri grase puțin întinse. Alteori însă, depunerile sînt mai abundente și confluează ca pete neregulate, vizibile, fie prin endocard, fie, chiar prin epicard. Steatoza și anemia miocardului sînt deseori simultan prezente.

Depunerile grase se asociază însă, mai ales dacă ating un anume grad ca intensitate, cu alte distrofii, în special cu cele din grupul proteinozelor, după cum a stabilit Victor Babeș (1889, 1921). În acest caz, consistența miocardului scade, friabilitatea crește, aspectul devine tulbure, coloritul tinde la tonul frunzelor de toamnă.

Microscopic, pe preparatul necolorat, se văd granule foarte refringente printre miofibrile, fie cu un aranjament în șiruri longitudinale, fie mai ales în sarcoplasmă, cu un aranjament neregulat, fie cu predominanță perinucleară. Numărul și volumul granulațiilor ori a picăturilor grase oglindește intensitatea procesului. În cazuri extreme, nucleul și striația transversală pot fi mascate și acoperite. Nuclei și striații reapar însă după aplicarea liposolvenților.

Steatoza diferă, după cum arată observațiile, de la o miofibră la alta, ceea ce subliniază rolul uzurii funcționale a miofibrelor, în raport cu alternanțe funcționale, distanțarea de endocard și de hemocapilare.

Steatoza simplă corespunde unor procese morbide care nu ajung pînă la lezarea nucleului, pe cînd în steatoza degenerativă (septicemii etc.), nucleul este profund și iremediabil lezat.

Morfogenetic, *nu* este vorba de transformarea proteinelor în grăsimi, așa cum admitea Virchow, ci de o infiltrare grasă, grăsimea provenind, sau din cea alimentară, sau prin mobilizarea depunerilor grase din organism; lipofaneroza intervine ca o simplă punere în evidență a grăsimii preexistente în cenapsele lipoproteice din miofibre, fie ca lipo-proteine, fie ca particule coloidale.

*Patochimic*, prin metode analitice, intoxicația cu fosfor poate crește cantitatea grăsimilor miocardice în reziduul uscat de la 11% la 26% (Krehl, 1892; Dibble și Gerrard, 1938).

*Etio-patogenic*, steatozele se pot produce în caz de:

*a)* Anemii hipocrome suficient de prelungite, chiar dacă nu sînt deosebit de intense. Depunerile grase sînt evident mai pronunțate în caz de anemie Addison-Biermer, în leucozele cronice, în mieloftizii etc.

*b)* Toxiinfecții, de grad variabil, dar suficient de prelungite sau de intense. Steatoza este mai abundentă în stări septicemice și subsepticemice, apoi în scarlatină și difterie.

*c)* Insuficiența miocardică, indiferent de condițiile inițiale: cardiopatii mio-valvulare, boala hipertonică, emfizem pulmonar, afecțiuni pleuro-pulmonare, bronșite cronice, silicoza (Masshoff, 1942) disendocrinii, ca diabetul, boala Addison etc., deformări toracice rahitice, tuberculoză etc.

*d)* Intoxicații profesionale sau accidentale cu fosfor, arsenic, plumb, cloroform, alcool, ciuperci.

*e)* Hipoxii prin rarefacția oxigenului în aerul respirat, prin intoxicație cu CO sau cu $ClO_3K$.

*f)* Hipoxii și anoxii locale de origină coronariană, deci în ateroscleroza coronariană, fie la marginea infarctelor miocardice, fie alteori ca simple focare diseminate de abiotrofie progresivă, dar fără infarctizare sau necroză.

*g)* Lipemii exagerate, în tulburările de alimentare și nutriție, în atrofia galbenă acută de ficat, în nefroza lipidică etc. Alimentarea în exces cu grăsimi nu duce la steatoză miocardică (Wegelin, 1913), ceea ce arată importanța factorilor metabolici generali și locali, în sensul unui echilibru metabolic deosebit de marcat și ferm.

*h)* Perturbări în activitatea fermenților lipolitici și glicolitici, ca parte din tulburări metabolice complexe.

Hiperlipidemia, realizată în xantomatoza generalizată, nu se asociază cu depuneri lipidice, nici în fibrele miocardice, nici în interstițiul lor. Se formează însă focare xantomatoase sub endocardul parietal și mai ales sub cel valvular, în pereții vaselor și sub epicard (Wolff, 1934; Franz, 1936; Siegmund, 1938).

Tezaurismozele influențează variabil miocardul și structurile sale (Giampalmo, 1951).

Atrofia grăsimii subepicardice, eventual cu înlocuire sero-gelatinoasă, se observă ca o parte a proceselor de atrofie miocardică, în special la bătrîni sau în caz de edem de foame etc.

*Boala Winkel* se manifestă la nou-născut, prin icter, cianoză și hemoglobinemie; moartea se produce prin colaps cardiac. Necropsia arată o steatoză degenerativă în ficat și cord. Etio-patogenic se bănuiește a fi vorba de o toxi-infecție cu colibacil.

*Boala Buhl*, observată de asemenea la nou-născut, se manifestă clinic prin cianoză și insuficiență cardiacă. Cauza este o infecție pornită de la ombilic (Rothler, 1911) sau din intestin (Lucksch, 1913). Leziunile au fost studiate de Crăciun (1937) pe cazuri identificate clinic de H. Slobozeanu.

Histo-fiziopatologic, prezența steatozei miocardice este doar un indiciu că activitatea enzimatică este insuficientă sau că miofibrele primesc mai puțin oxigen, ca în caz de anemie hipocromă. Cu alte cuvinte, nu grăsimea însăși este leziunea sau tulburarea, ci mecanismul, prin deficiența căruia s-a acumulat acel depozit gras.

*Diagnosticul diferențial* este ușor de făcut pe baza constatărilor macro- și microscopice.

**Lipomatoza cordului** înseamnă o supradezvoltare a depunerilor grase subepicardice, survenind în caz de tulburări ale metabolismului lipidelor, ca de exemplu în obezitate. Macroscopic, volumul cordului poate crește de 2—3 ori. Exteriorul se prezintă cu totul caracteristic: franjuri și lobuli pediculați atîrnă pe marginea dreaptă sau deasupra șanțului atrio-ventricular, ori la vîrf, avînd o lungime de circa 1 cm. Epicardul face cute groase, gălbui. Grăsimea acoperă cea mai mare parte din suprafața exterioară a cordului, uneori pătrunde chiar și sub endocard. Miofascicule disociate de grăsime se văd mai ales prin transparență la urechiușe și la atrii, luînd un aspect de dinți de pieptene, dacă peretele atrial este privit în zare. Coexistă de obicei un oarecare grad de hipertrofie excentrică a cordului.

Microscopic grăsimea se depune *numai* în endomiziu și perimiziu printre miofascicule și miofibre, dar *nu* în cuprinsul lor, sau sub sarcolemă. Așa că lipsesc leziunile propriu-zise ale miofibrelor.

Histofiziologic, prezența depunerilor grase interstițiale înseamnă un balast inert, care supraîncarcă travaliul miocardic. Din această cauză, dar mai ales prin chiar condițiile de producere, lipomatoza cordului duce cu timpul la insuficiență cardiacă.

Etio-patógenic, lipomatoza cordului, în afară de obezitate, mai apare la băutorii de mari cantități de bere (cordul tip München) sau de vin (cordul tip Tübingen). În aceste cazuri intervin, pe lîngă hipervolemie, alcoolismul cronic care scade oxidările, precum și travaliul mult mărit al pompei cardiace, care trebuie să manevreze mari cantități de lichid, ajungînd la 10—15 litri de bere pe zi sau chiar mai mult. Deseori se mai adaugă ateroscleroza coronară (Hirsch, 1901), precum și scleroza inevitabil legată de hipertrofia miocardului.

Ficatul gras coexistent, produs pe același fond de alcoolism, observat de Fahr (1911), agravează și mai mult tabloul nosologic.

Tanatogenetic, cazuri de moarte subită pot surveni în caz de lipomatoză cardiacă (Corrigan, 1890; Pasquali, 1950). La necropsie însă, în cazuri mai vechi, se constată de asemenea o friabilitate crescută, un aspect tulbure, un colorit palid gălbui. Aceste constatări corespund unor proteinoze ori lipoproteinoze sau uneori unei simple atrofii. În atare condiții, cordul era în iminență de insuficiență. Uneori se poate găsi o ruptură de miocard, ocazionată de un efort chiar minim (tuse, mișcări forțate), de emoție sau chiar în somn (Denst, 1932). Marginile rupturii apar zdrențuite.

## TULBURĂRI ALE METABOLISMULUI MINERAL

Metabolismul mineral nu prezintă decît relativ rari și mici abateri față de normal, ceea ce tinde să arate că echilibrul trofic și funcțional este excepțional de bine controlat pentru miocard.

**Calcinoza** (sau calcificarea) se prezintă de obicei ca etapă a unui proces *distrofic*, de exemplu la nivelul unui infarct miocardic cicatrizat și hialinizat. Depunerea de calciu se face pe un teritoriu mai restrîns decît cel cicatriceal, a cărui duritate crește în special dacă este interesată toată grosimea peretelui. Staemmler (1954) a observat totala latență a unui astfel de infarct calcificat, chiar la ECG, la un pacient de 43 de ani (dar nu se făcuse derivarea parietală toracică). Circa 10% din infarctele miocardice ajung la calcinoză (Brean și colaboratori, 1950). Uneori se produce chiar osificare (Finestone și Geschickter, 1949).

Macroscopic, se constată pete și regiuni mai palide, albe-gălbui, dure, în cuprinsul unui vechi infarct cicatriceal, cu forma rotunjită. Sediul subendocardic poate corespunde unei interesări a țesutului nodal, notate de Ceelen (1919). Calcinoze cu aceleași caractere se pot observa și în afară de infarcte (Mönckeberg, 1924). La nou-născut, poate fi vorba de o calcinoză postinflamatorie (B. Fischer, 1911), dar și neinflamatorie (Diamond, 1932).

Microscopic, de obicei, calcinoza prinde omogen mase de fascicule fibroconjunctive; uneori se observă că depunerile calcare depășesc necroza și produc disocierea miofibrelor, la marginea infarctului.

Etio-patogenic, uneori intervin tulburări generale metabolice, ca în intoxicația prin sublimat (Tilp, 1912; Rütter, 1929), plumb (Langerhans, 1902), toxine microbiene (B. Fischer, 1911) sau în colecistită ulceroasă (Mönckeberg, 1924).

**Metastaze de calciu** se pot produce în caz de hipercalcemie, fie în lezările intense ale scheletului, fie în tulburări de concentrare ale vitaminei D (Hedinger, 1907; Siebenmann, 1909; M.B. Schmidt, 1913; Bolman, 1940; Gose și Arons, 1949). Coexistă depuneri de calciu în rinichi, plămîni, peretele gastric și în pereții vasculari. Intervin mai ales, ca moment etio-patogenic, nefropatii. Cazul studiat de M. Staemmler se referă la o femeie de 60 de ani cu adenoame voluminoase pe cele patru paratiroide, suferind și de osteodistrofie fibroasă generalizată.

Macroscopic, se constată pete gălbui tulburi și o creștere a consistenței, cu friabilitate net mărită.

Microscopic, depunerile de calciu se găsesc în endomiziu, dar fără leziuni ale miofibrelor.

Histochimic, impregnarea cu nitrat de argint (procedeul Kossa) pune în evidență fine granule egale.

**Hipocalcemia** poate produce edem și dezintegrare necrotică, (Grundner-Culemann, 1952), dar aici hipocalcemia trebuie înțeleasă ca indiciul unor tulburări patochimice mult mai complexe.

**Sideroza** poate surveni, în miocard, la pacienți suferind de hemocromatoză (Preiswerk, 1905; Doerr, 1950).

Un tablou cu totul particular, denumit **miocardie** (Laubry) sau *sindrom endocrino-hepato-miocardic* (Donzelot, 1936; de Gennes și Germain, 1940; Heim de Balsac și Vandour, 1941), se prezintă ca depuneri siderotice la nivelul unor proliferări de țesut conjunctiv de tipul cirozei pigmentare (Oswald, 1942; Tucker, Moss și Williams, 1948). Depunerile pigmentare se însoțesc de procese degenerative.

## ARTERIOZE

Propunem a se numi arterioze leziunile metabolice ale pereților arteriali, privind protide, lipide, glucide, minerale, hidratare. La nivelul lor se constată, în mod caracteristic: *a)* excesul sau lipsa unor metaboliți normali; *b)* prezența unor metaboliți anormali; *c)* modificări de structură sau colorabilitate, indicînd perturbări importante sau chiar grave ale proceselor metabolice; *d)* modificări de agregat ori stare fizică în raport cu procese enzimatice etc.

Dovada acestor leziuni se face prin reacții tinctoriale sau histochimice, prin metode fizice. Determinarea se face deocamdată numai din punct de vedere calitativ. De asemenea se pot aprecia doar pentru unele leziuni, în linii mari, unele deviații cantitative importante. Ceea ce aceste metode de laborator pierd ca precizie cantitativă, recuperează ca precizare a sediului citohistologic al leziunii metabolice.

Structura și compoziția biochimică a pereților arteriali în condiții normale servește ca martor pentru diverse feluri de leziuni. Acestea se referă la endotelii, desmocite sau fibrocite (inclusiv celulele stelate Langhans), leiomiofibre și histiocite; apar la desmofibre sau fibre conjunctive, elastofibre și retofibre; interesează constant desmogelul, adică substanța fundamentală conjunctivă, inclusiv substanța cromofilă mucoidă.

Histo-fiziologic, teritoriul parietal deservit de *vasa vasorum* are un regim metabolic relativ bine echilibrat, ca orice țesut vascularizat. Dimpotrivă, treimea internă a mediei și endovasul reprezintă structuri braditrofe, deoarece sînt deservite doar prin difuziune. Aceasta se face prin endotelii, printre diversele structuri intercelulare, traversînd desmogelul. Intervin deci factori multipli și variați, ca presiunea sanguină, permeabilitatea endoteliului, viscozitatea și hidrofilia desmogelului, tensiunea superficială și puterea de absorbție a coloizilor tisulari, precum și diverse alte procese fizico-chimice. Condițiile acestea sînt cu totul diferite de cele din adventiție și din cele două treimi externe ale mediei.

Tulburările și leziunile metabolice diferă ca natură patochimică: steatoza, proteinoze etc. Ele pot fi simple ori asociate. Ca durabilitate, se împart în reversibile și ireversibile. Ca urmări, ele evoluează cu și fără dezorganizarea peretelui vascular.

Faptic, ele întotdeauna sînt asociate, căci pe lîngă o leziune metabolică principală, mai intervine, fie edemul interstițial, fie o modificare coloidală sau minerală.

### STEATOZE

Steatoze arteriale se găsesc relativ deseori, reprezentînd practic cele mai importante leziuni metabolice vasculare. Trebuie deosebită steatoza simplă (zisă superficială în publicațiile germane) de cea degenerativă, ateromatoasă.

Ele diferă ca leziuni microscopice și ca evoluție, dar mai ales ca semnificație nosologică (fig. 48).

Macroscopic, în ambele cazuri, la început se văd puncte, pete, dungi, noduli și plăci, caracterizate prin coloritul lor gălbui. Dimensiunile lor variază cu vasul atins, cu vechimea leziunii și cu viteza procesului.

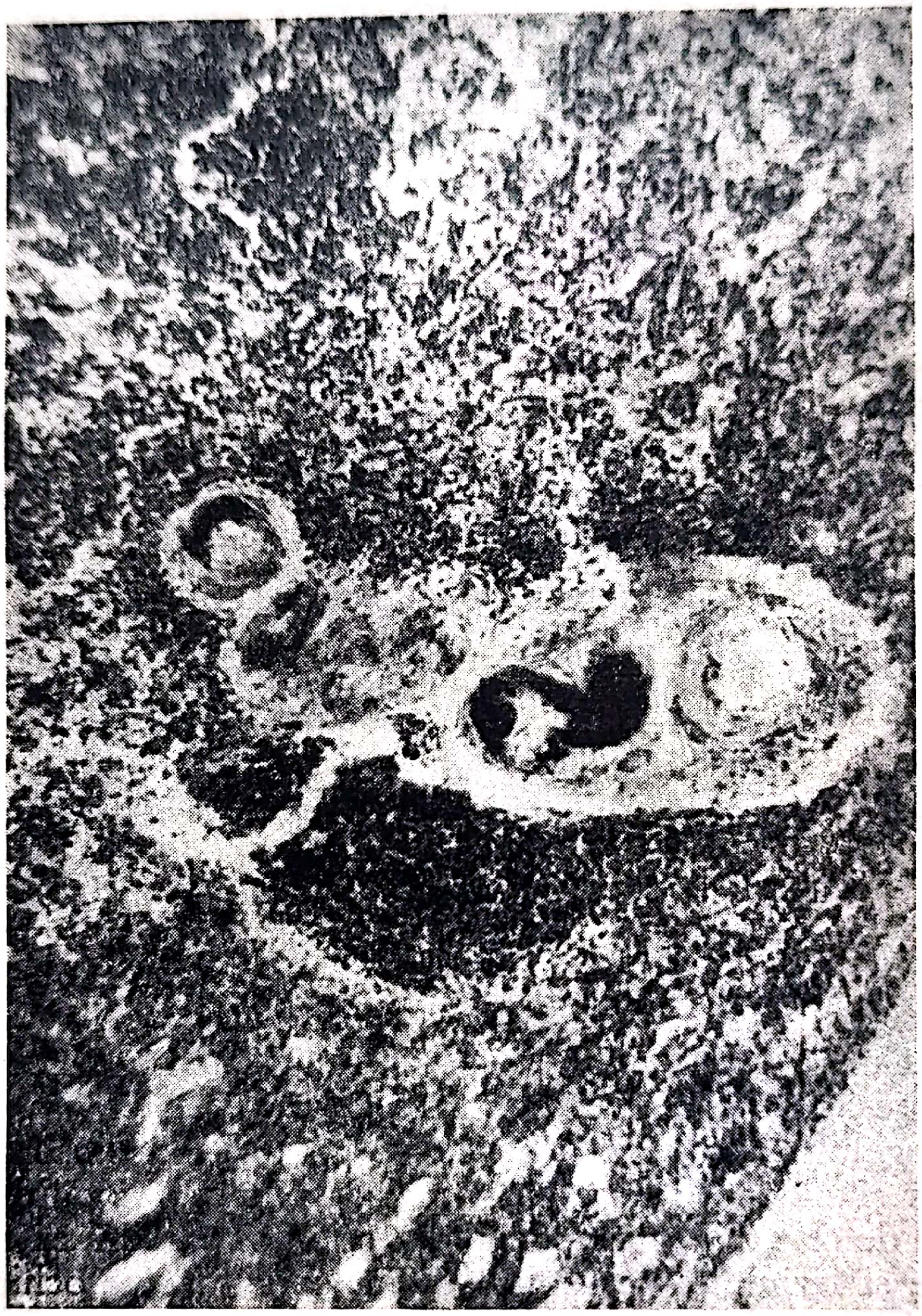

Fig. 48. — *Steatoză în pereții unei arteriole splenice.*

Sediul de predilecție al steatozei este intima, mai rareori media; în adventiție, nu se cunoaște.

Microscopic, coloranții pentru grăsimi (Sudan III, roșu scharlach, sulfat de albastru de Nil, acid osmic etc.) arată în ambele cazuri, fie granule, fie picături de diverse dimensiuni. Tonul difuz al colorației (fără granule sau picături) poate însemna prezența unor grăsimi extrem de fin divizate sau un defect de tehnică.

Sediul steatozei poate fi celular (endotelii, celule stelate Langhans, lipofagocite) sau intercelular. Deosebirea este că în aterom predomină leziuni degenerative lipidice și protidice.

*Evoluție*. Factorii locali și generali se oglindesc deci în aspectul și mai ales întinderea acestor depuneri. Rezultă astfel deosebiri importante, căci steatoza simplă se poate resorbi, pe cînd cea degenerativă de obicei parcurge toate etapele bolii aterosclerase.

Leziunile încep în straturile cele mai superficiale din intimă, fără nici o reacție celulară ori fibrilară. Un stadiu mai înaintat se însoțește de o disociere edematoasă a straturilor subendoteliale. Acestea apar mai groase, mai clare, însă fără hiperplazie de celule ori fibre.

Într-un stadiu încă mai înaintat, steatoza superficială a intimei poate fi urmată de steatoză profundă a intimei, situată chiar la limita acesteia înspre limitanta elastică internă, iar uneori imediat dincolo de limitantă, în media. Coloranții pentru grăsimi arată un ton roșietic difuz, corespunzînd unor foarte fine granulații și picături grase. Histo-fiziologic, aceste sedii ale steatozei pun în lumină rolul limitantei elastice. Condițiile braditrofice, mai sus indicate, par să ajungă aici la un nivel relativ ridicat, pe care tocmai hipoxia și neoxidarea grăsimilor îl pune în evidență.

Steatoza simplă se poate găsi, la copil și la adult, mult mai frecvent decît se crede, dacă este căutată sistematic (Zinserling, 1913). Poate reprezenta singura leziune, fie în intima aortei, coronarelor, carotidelor sau sub endoteliul valvulei mitrale etc.

*Semnificație*. Procesul acesta, cu totul superficial și limitat la intima, nu reprezintă obligator începutul aterosclerozei (Marchand, 1904; Jores, 1916; Ribbert, 1918; Lubarsch, 1920; Hueck, 1920; Kaufmann, 1931; Saltikov, 1936). Constituie steatoza superficială a intimei, apărînd, la sugar în legătură cu alimentația și echilibrul nutriției. Acumulările acestea sînt total reversibile. Ele pot fi găsite cu aceleași caractere și la adult.

*Patochimia* arată un amestec de grăsimi neutre și de lipide, predominînd colesterolul. Proveniența grăsimilor este hematogenă (Hueck, 1920; Aschoff, 1921; Anicikov, 1924).

*Morfogeneza* poate fi diferită, de la caz la caz. Se admite că depunerile se fac de obicei în legătură cu o hipercolesterolemie alimentară. *Lipoidfaneroza* (Büchner, 1950) poate de asemenea interveni, în sensul că particule coloidale grase devin aparente prin coalescența lor. Un al treilea mecanism ar fi steatoza determinată de tulburări de permeabilitate a endoteliilor, cu hipoxie locală, cu modificări ale presiunii arteriale, ale eliminării metabolitelor și lichidelor interstițiale, în raport cu modificări ale proteinelor.

*Etio-patogenia* toxi-infecțioasă nu este dovedită (Faber, 1912; Mönckeberg, 1915; Ribbert, 1918). La aceleași concluzii ajunge, printre cercetătorii sovietici, Zinserling (1925). Hipertensiunea arterială poate interveni (Klotz, 1911). Originea procesului este deci practic întotdeauna pur metabolică.

*Consecințe*. De obicei procesul este reversibil, în sensul că, nefiind distrugeri, nu sînt declanșate procesele cicatriceale legate de aterom. Excepțional însă descuamarea endoteliilor steatozice este urmată de eliminarea structurilor subiacente ajunse de asemenea la steatoză. O asemenea exulcerație (uzură grasă, după Virchow, 1956) favorizează producerea de trombi și eventual de embolii mortale (Kaufmann 1931).

**Steatoza mediei** se poate observa la arteriole cerebrale și renale. Gradul leziunii este variat, ajungînd uneori la o steatoză degenerativă a miofibrelor, urmată de dezintegrarea lor și eventual de o ruptură zisă spontană. Aorta de asemenea poate ajunge la steatoză a mediei.

Semnificația rezultă pînă la un punct din chiar tabloul local. Această leziune survine uneori în asociere cu steatoza superficială a intimei, deci în condițiile unei distrofii puțin întinse. Dar mult mai deseori survine în asociere cu ateromul și cu ateroscleroza. Problema se leagă în acest caz de integrarea aparatului cardio-vascular în metabolismul general, în cadrul bolii aterosclerоase.

*Diagnosticul diferențial*: caracteristică este lipsa de necroză grasă, de distrugeri tisulare importante și ulcerații întinse, precum și a reacției consecutive, ducînd la cicatrice, calcificare, ectazii etc.

## PROTEINOZE

Propunem a se denumi proteinoze tulburările metabolice ale peretelui arterial, interesînd proteinele. Primele tulburări cunoscute în acest sens au fost cele de tip amiloid și hialin. Abia mai recent s-a dat atenție unor leziuni mai puțin înaintate, dar și acestea în legătură cu ateroscleroza (Rössle, 1933; Bredt, 1944; Holle, 1943; W. W. Meyer, 1948; Sinapius, 1950).

Dificultatea punerii în evidență a altor proteinoze prin metode histochimice adecvate se face resimțită și de acestă dată. Singurele caractere obiective rămîn deci încă unele variații de colorare, ceea ce corespunde, cel puțin în parte, unor modificări ca densitate, agregat și hidrofilie a coloizilor proteinici.

Asocierea proteinozelor cu steatozele, lipidozele și cu tulburări de hidratare subliniază, pe de o parte, importanța practică a proteinozelor, dar pe de alta crește greutățile de tehnică și de interpretare. Toate aceste leziuni își așteaptă o descifrare electronmicroscopică și histochimică.

Morfogenetic, chiar și aceste simple condiții arată rolul posibil al proteinozelor în arterite, adică în procesele inflamatorii. Asupra acestei corelații cauzale a insistat în special Bredt (1942).

Se pot deosebi mai multe feluri de proteinoze:

1. **Edemul albuminos** al intimei a fost studiat în special de Holle (1943), W. W. Meyer (1948), și Sinapius (1950).

Macroscopic, se vede ca o îngroșare a intimei. Aceasta apare mai translucidă, cu un ton alburiu sau albăstrui. O nuanță gălbuie arată asocierea cu steatoza. Consistența, la început gelatinoasă, este variabil crescută, după vechimea leziunii.

Microscopic, intima are un aspect poros caracteristic, prin disocierea desmofibrelor și retofibrelor. Acestea apar uneori scindate. Totodată se schimbă colorabilitatea și, probabil, compoziția lor, deoarece coloranții pentru fibrină arată un rezultat slab pozitiv. Sînt deci tranziții spre intumescența fibrinoidă; uneori după W. W. Meyer (1948), s-ar forma chiar fibrină, ceea ce nu s-a confirmat. Densitatea celulelor este la început păstrată, apoi ele se înmulțesc, dar totodată se mai constată semne de distrugere celulară.

*Evoluția* este variabilă, în raport cu acțiunea cauzelor patogene. Procesul este reversibil la început. Apoi, repetîndu-se și intensificîndu-se rezultă distrugeri şi neoformări de celule, precum şi de fibre, aşa că se constituie cu timpul cicatrice. De asemenea, steatoza şi lipidoza asociindu-se uneori, începe astfel procesul de aterom şi de ateroscleroză.

*Morfogeneza* se leagă de tulburări iniţiale de permeabilitate endotelială, după Schürmann (1933), care vorbeşte în acest caz de dishorie. Urmează trecerea plasmei din sînge în intimă: plasmoforeză sau hemoplasmoforeză (W. W. Meyer, 1948).

Nu s-a studiat încă rolul unor modificări de hidrofilie a elementelor fibroconjunctive subendoteliale, sau a tensiunii sanguine, ori a compoziţiei sanguine şi nici mai ales a factorilor neuro-hormonali.

2. **Intumescenţa fibrinoidă** se poate constata în intimă, dar şi în media. Numele corespunde coloraţiei asemănătoare cu a fibrinei la procedeul azan, dar nu la fuxelină (metoda Weigert).

Se poate însă aminti că nici una din aceste coloraţii nu este specifică; rezultatul depinde mai ales de densitatea structurală, de hidratarea (Quellung) şi de concentrarea proteinelor (Bahrmann, 1937, W. W. Meyer, 1948).

*Trebuie mai ales amintit că intumescenţa fibrinoidă se poate întîlni frecvent, cu sedii şi condiţii histo-fiziologice diverse*, precum în pereţii arteriali (inflamaţii, reumatism); împreună cu leziuni identice în miocard, valvule cardiace, în tendoane, capsule şi ligamente articulare, aponevroze, sinoviale; se constată de asemenea la limita trofoblastelor în placentă, în ţesutul care delimitează ulcerul gastric, în scleroza renală malignă, în pancreas, în periarterita nodoasă, boala Winiwarter-Bürger, în endoflebita hepatică obliterantă, în trombarterita pulmonară, în vecinătatea gliomelor, în stroma acestora, ca şi a altor tumori; de asemenea la periferia infarctelor.

Afanasieva (1949) a găsit la 73 din 118 copii în etate între 2 luni şi 18 ani, cu tuberculoză pulmonară, necroza simplă şi cea fibrinoidă a pereţilor vasculari, în asociere cu alte leziuni nespecifice.

Impregnarea teritoriului de intumescenţă fibrinoidă cu argint arată uneori, dar inconstant, fibre argentafine (Klinge, 1933).

Morfogenetic, Bahrmann (1937) o consideră ca stadiul înaintat al unui proces de intumescenţă, iar W. W. Meyer (1948) ca o infiltrare cu fibrină; mai poate fi însă rezultatul unei necroze cu infiltrare secundară prin proteine plasmatice.

Caracterul distrofic al leziunii reiese din corelaţiile amintite cu tulburări ale proteinelor tisulare ori hematice, în legătură cu procese locale ori generale, precum şi cu concentrarea acestor proteine normale ori patologice, uneori catabolice.

3. **Hialinoza** (fig. 49 şi 50) se poate recunoaşte, macroscopic, numai la vasele mari; de exemplu, aorta cu ateroscleroză sau cu leziuni sifilitice prezintă de asemenea plăci hialine. Ele sînt proeminente, dure, translucide, cu un colorit alb-albăstrui şi aspect de sidef. Pe arteriole, hialinoza nu se vede macroscopic, dar se prezintă microscopic cu totul caracteristic prin aspectul omogen al unei îngroşări, interesînd, nu elemente izolate, ci o anume grupare de fibre colagene. Mai bine-zis, în cazul arterelor, întreaga serie de fibre colagene, pornind de la endoteliu spre adventiţie par că se contopesc într-o singură masă anhistă, ştergîndu-se orice structură intermediară, cu excepţia cîtorva rari nuclei. Desmofibrele sau fibrele colagene, cînd sînt contopite, ocupă însă un teritoriu mai vast, fie înspre lumen, fie în afară. Intima şi media se contopesc. Rezultă un strat gros, colorat omogen cu orice colorant acid, dar într-o nuanţă mai

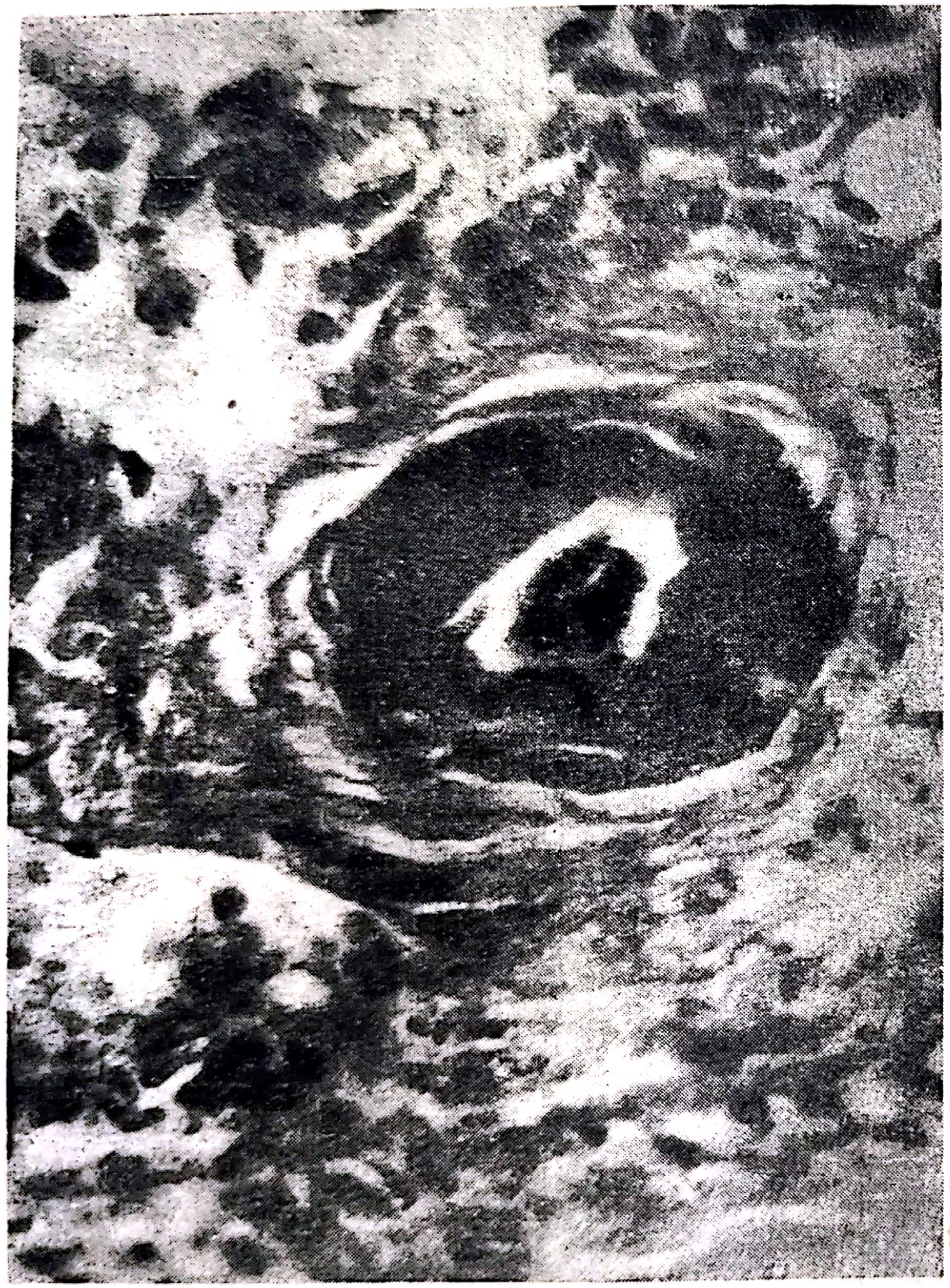

Fig. 49. — *Hialinoză intensă, cu dezvoltare concentrică, interesînd o arteriolă din suprarenale, fără tromboză.*

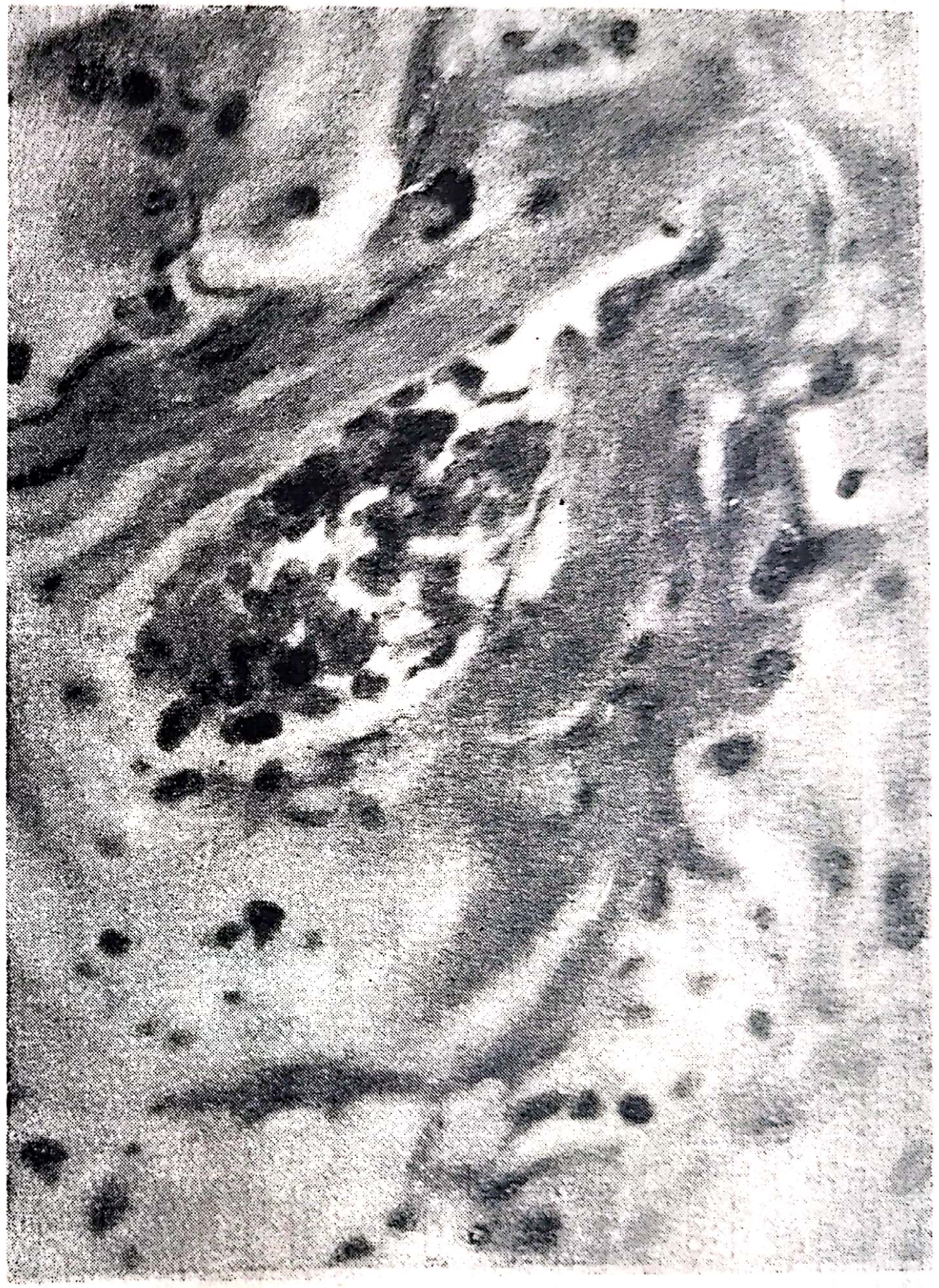

Fig. 50. — *Hialinoză intensă, cu dezvoltare excentrică fără stenoză, nici tromboză, interesînd o arteriolă.*

spălăcită, formînd falduri și cute groase, foarte slab ondulate și dînd astfel impresia unei structuri rigide. Cercetările noastre arată însă că impregnarea argentică permite individualizarea unor linii de clivaj și unor spații neregulate dispuse printre masele hialine.

Alterarea interesează în bloc desmogelul și desmofibrele; elastofibrele și retofibrele nu se mai pot individualiza; desmocitele devin foarte rare. Observațiile noastre tind să arate că desmocitele se atrofiază pe măsură ce desmogelul este înlocuit cu desmofibre, ceea ce realizează condiții braditrofice, favorabile hialinizării.

Acest proces afectează mai des și mai intens artere, precum aorta, iliacele, coronarele; apoi cele splenice, pancreatice ori cerebrale; apoi arteriolele, precum cele aferente glomerulare, uneori cele din mușchii striați. La fel sînt lezate venele mari și mijlocii, în special. De asemenea multe alte structuri fibro-colagene suferă hialinizarea. În primul rînd, orice cicatrice arterială, miocardică, ori valvulară tinde la hialinizare. Faptul acesta situează de la început hialinoza printre denaturările patochimice cele mai frecvent realizate, fie pe țesutul de granulație, care organizează orice distrugere tisulară (din structurile aparatului circulator, ca și din orice alt țesut), fie pe cicatricele deja formate. La fel, aderențele pericardice în caz de *pericardită constrictivă*, ca și pahipericarditele fără aderențe, dar nu mai puțin plăcile epicardice se încarcă de obicei cu hialin. În afară de aparatul circulator, leziunea se întîlnește în serozite, poliserozite (aspectul de glazură), în *corpora albicantia* din ovar, în fibroleiomioame, mai ales în cele de uter. Apare sistematizat în bazalele tubilor renali (nefroscleroza arteriolară) dar și în bazalele adenoamelor mamare, tiroidiene, prostatice, salivare, în adenocarcinomul gastric, și în orice alte tumori conjunctive ori epiteliale, în regenerările abortive, în simple calozități traumatice, în remanieri osoase, în lipogranulom etc.

*Histo-fiziopatologie.* Observațiile noastre subliniază importanța echilibrului metabolic, funcțional și structural. Ele ne conduc la concluzia că unele țesuturi colagene și regiuni colagene din organe (de exemplu cordul) prezintă, în condiții normale și perinormale, un anumit grad, fiziologic, de tahitrofism, adică de metabolism activ și intens. Aceleași unități funcțio-structurale pot trece, în condiții patologice, la braditrofism, adică la un metabolism încetinit. În acest ultim caz, diversele etape intermediare ale aportului, depunerilor, folosirii și eliminării metaboliților, se desfășoară acum ca și cînd rezultă un exces de metaboliți nefolosiți, atenuîndu-se tahitrofismul; cînd excesul local de metaboliți nu se mai poate reduce cantitativ, apare depunerea de hialin. Aceasta este semnul noului echilibru intervenit, cel braditrofic. Rezultă că excesul local, dezvoltîndu-se mereu în sensul unei acumulări și concentrări, duce la o inundare proteică a interstițiilor. Depozitele acestea ajung la o coagulare în masă, realizîndu-se tocmai caracterele hialinozei. Au intervenit desigur și alterări calitative, de ordin metabolic general. Fapt este că depunerile de hialin corespund unor procese de metabolism general și local redus, care se pot acomoda cu o componentă așa de inertă.

Braditrofismul arterei respective se manifestă simultan prin: 1) rarefierea și chiar dispariția nucleilor, ceea ce permite identificarea dispariției desmocitelor și a miofibrelor; 2) dispariția elastofibrelor și retofibrelor; 3) contopirea desmofibrelor și desmogelului în masa hialină; 4) uneori tendința la încărcare cu calciu; 5) proveniența din leziuni distrofice premergătoare, precum edemul albuminos şi intumescenţa fibrinoidă; 6) asocierea cu steatoza şi ateromul; 7) caracterele unui proces ireversibil.

*Etio-patogenia şi morfogeneza* sînt încă necunoscute. În orice caz, etatea nu reprezintă o condiţie decisivă, căci Herxheimer (1917), Makontschny (1923), Hesse (1934), au descris hialinoza arteriolelor splenice la tineri. Constatări similare se pot face în boala hipertonică, în hemoragiile cerebrale (Scholtz, 1938; Neuburger, 1932).

4. **Amiloidoza** are caractere comune cu hialinoza, de care diferă prin: *a)* relativa raritate; *b)* identificarea prin reacţii colorante caracteristice; *c)* depunerea sistematizată şi progresivă în toate desmofibrele, retofibrele şi elastofibrele unei arteriole, dar şi a tuturor structurilor de orice fel, pe fibre ale organelor care ajung de obicei la amiloidoză, adică ficat, rinichi, splină, suprarenale; *d)* o etio-patogenie semnificativ legată de anume condiţii anatomo-clinice cronice, precum supuraţii îndelungate; *e)* depunere în jurul hemocapilarelor, în media arterelor musculare şi arteriolelor, iar în arterele mari mai ales interesînd *vasa vasorum*; *f)* atrofia miofibrelor intercalate etc.

5. **Paraamiloidoza,** dimpotrivă, interesează mai ales artere mari, precum artera pulmonară (Staemmler, 1936).

6. **Infiltrarea mucoidă** se caracterizează prin: *a)* coloraţia metacromatică cu tionină, cresil violet etc.; *b)* sediu în partea profundă a intimei arterelor mari şi în partea superficială a mediei lor; *c)* semnificaţie neclară, însă nu este patologică (Cellina, 1931; Holzinger, 1934), deci net deosebită de hialinoză ori amiloidoză; *d)* poate fi sporită (Holle, 1943) în legătură cu formarea de noi fibre, sau scăzută în procese patologice, prin edemul albuminos (Sinapius, 1950); *e)* pare a corespunde acumulării de plasmă sanguină în interstiţii, dînd desmogelului noi caractere fizice, ca aspect gelatinos ori intumescenţă, precum şi coloraţii asemănătoare cu ale substanţelor mucoide; *f)* în unele cazuri de rupturi « spontane » de aortă, se constată o dispariţie de elastofibre şi o acumulare de asemenea material mucoid (Gsell, 1928; Erdheim, 1929).

7. **Elacinoza** este o tulburare metabolică frecvent găsită în arterele din uter şi ovare, în raport cu procesele menstruale, cu gestaţia, scleroze de involuţie, atrezia foliculară. Apar deci în condiţii de dezechilibru endocrin a ţesuturilor respective, indiferent de vîrstă (Woltke, 1900, Szasz-Schwarz, 1903; Paukow, 1907; Sohma, 1908). Vasele colabate şi sinuoase, aşa cum se constată după involuţia unui corp galben, arată asemenea depuneri, începînd sub endoteliu şi mergînd în afară, sub forma unui material granular, filamentos sau masiv.

Caracteristică este colorarea particulară, lesne de recunoscut, cu coloranţii pentru elastică, deşi patochimic unele coloraţii (hematoxilina etc.) tind să arate că este vorba de o compoziţie diferită. Această leziune se mai constată în tegument, la bătrîni sau în jurul canalelor galactofore.

## NECROZA

**Necroza** înseamnă dezorganizarea funcţio-structurală acută a pereţilor arteriali, manifestată la început prin lipsa de colorabilitate a teritoriului necrotic, urmînd o serie de transformări catabolice, care duc la dezintegrare, apoi la resorbție și la organizare. Acest șir de procese presupune intervenția factorilor locali și generali ai organismului, în interacțiune cu factori exogeni.

Necroza pereților arteriali se constată în numeroase feluri de procese acute inflamatorii, trofice, tumorale etc. La nivelul infiltratelor tuberculoase sau a supurațiilor, ca și a infarctelor, se pot urmări diverse modalități patomorfice. Staemmler (1944) a constatat necroza treimii interne a mediei la nivelul unei embolii femurale (bărbat de 40 ani), pe cînd celelalte două treimi externe erau păstrate, fiind irigate de *vasa vasorum*; din contra, într-un caz de anevrism disecant, separînd adventiția de medie, aceasta se necrozase în cele două treimi externe (rămase fără *vasa vasorum*), pe cînd treimea internă a mediei și intima, hrănite prin difuziune, nu erau necrotice.

Semnificativ este faptul că injecțiile cu adrenalină (Josué, 1903) și degerarea (Judmaier) produc necroze, chiar dacă gradul de vasoconstricție la care se ajunge nu este total. O hipertonicitate prelungită a peretelui vascular, ca și modificarea condițiilor metabolice locale, duc la diversele stadii ale necrobiozei (Hueper și Rother).

În asfixie, la nou-născuți, se constată necroze ale coronarelor (Gruenwald); la fel în colaps (Meessen), în leziunile prin torotrast (Retter), în artera pulmonară în caz de cardiopatii congenitale (Old și Russel).

**Necrobioza** corespunde unor condiții ducînd la același rezultat, dar evoluînd mai lent, ceea ce permite țesuturilor arteriale oarecare modalități de adaptare.

În arterele ligaturate se păstrează uneori un tonus permanent, împreună cu staza, ceea ce determină tulburări grave de difuziune a lichidelor interstițiale, urmate de necrobioză și înlocuirea cicatriceală. Astfel, arterele ombilicale (Schallock și Jankovici) pot ajunge fie la fibrozare totală și transformare într-un cordon fibros, parte hialinizat, fie la păstrarea lumenului, pe segmente. În caz de fibroză, musculara se contractă, curentul circulator se oprește, intima și media ajung în cîteva zile la o disociere progresivă prin edem albuminos, cu dispariția nucleilor și cu vacuolizarea și steatoza citoplasmei, inclusiv a miofibrelor; granule hipercrome la hemateină pot fi « pseudo-calciu ». Necroza parietală se constituie între timp, ducînd fie la înlocuire fibroasă simplă, fie la calcificări parțiale. În cazul păstrării lumenului, intima și media trec de la edem albuminos la hiperplazie fibro-elastică, deseori cu hialinizare, cu alterare elacinică a elastofibrelor noi sau vechi, precum și cu infiltrate limfopoliblastice și histiopoliblastice mai ales în adventiție. Se constituie astfel aspecte amintind periarterita nodoasă.

La închiderea altor trunchiuri arteriale (canalul Botal etc.) modificările parietale sînt în general aceleași; în proporție cu lumenul redus, deci cu factori hemodinamici, se dezvoltă leziuni necrobiotice și distrofice corespunzătoare structurilor locale. Lipsa de oxigen duce la un metabolism de asfixie, la permeabilitatea anormală și exagerată a endoteliului, ca și a desmogelului, apoi la necrobioză și la înlocuirea în parte cicatriceală, în parte de remaniere a structurilor parietale (Swensson, Szabo și Horvath, Blumenthal).

*Importanța* necrobiozei rezultă printre altele și din constatarea unor rupturi spontane ale arterelor mari.

## RUPTURI SPONTANE ALE ARTERELOR MARI

Rupturi spontane ale aortei şi altor artere mari. Se numesc spontane acele rupturi pentru care nu se poate incrimina o cauză importantă, ci numai un traumatism minim, un efort în limite normale sau uşor peste normal. Calificativul « spontan » se foloseşte din lipsa altuia mai just, care să sublinieze disproporţia dintre cauză şi efect. Această nepotrivire între denumire şi fenomene este cu atît mai stringentă, cu cît, de fapt, dacă se face un examen macroscopic şi microscopic suficient de minuţios, se găsesc, practic, întotdeauna, leziuni în pereţii acelor artere, aşa cum reiese din cele ce urmează.

Importanţa practică a acestor constatări este cu atît mai mare, cu cît se invederează astfel atenţia ce trebuie acordată unui diagnostic precoce al leziunilor arteriale, fapt care ar permite o profilaxie raţională a acestor accidente.

*Aorta* în atare cazuri poate prezenta leziuni parietale variate, clinic latente, precum: anevrism disecant, aortită acută supurată (Merkel), aortită acută posttifică cu anevrism acut, aortită specifică, uneori ateroscleroză.

Macroscopic, prezintă aspectul caracteristic de ruptură transversală, pe o porţiune din circumferinţa vasului, a intimei, ca şi a tunicilor subiacente.

Microscopic, se constată tabloul de leziuni corespunzătoare.

Importanţa anatomo-clinică şi medico-judiciară este evidentă. Reiese totodată importanţa unui examen patomorfic făcut în modul cel mai riguros.

## CALCINOZE

Calcinoze se numesc depuneri calcare în interstiţii şi uneori pe fibre (fig. 51). Depunerile nu interesează niciodată structuri vii (Klotz), ci aflate în necroză sau în necrobioză, deseori lipidică. Originea este distrofică, adică hematogen-alimentară (exogenă) sau hematogen-metastatică (endogenă).

Depunerile se fac sub formă de granule fine şi rotunde; alteori, granulele sînt mari şi neregulate, iar uneori chiar ca blocuri, porţiuni inelare sau plăci.

Histochimic se pot identifica depunerile calcare prin: *a)* dizolvare în acid clorhidric cu degajare de bule gazoase de bioxid de carbon; *b)* formarea cristalelor caracteristice de gips sub acţiunea acidului sulfuric; *c)* reacţia Kossa: secţiunile sînt puse într-o soluţie de nitrat de argint 1—1,5%, la lumină puternică timp de 5 minute — 2 ore, apoi sînt spălate cu apă distilată; se aplică un colorant nuclear; granulaţiile de argint fosforic apar în negru; Roulet constată că reacţia nu este cu totul specifică, dar în practica curentă, este total satisfăcătoare; *d)* coloraţia intens albastră cu hematoxilină corespunde calciului, dar şi altor substanţe (pseudocalciul), astfel că reacţiile histo-chimice sînt cu totul necesare.

Morfogenetic se deosebesc calcinoza distrofică (cu varietăţile ei) de cea metastatică.

1. **Calcinoza distrofică** apare pe baza unei tulburări distrofice premergătoare, precum steatoza sau mai ales hialinizarea. Chiar acest fapt înseamnă atît succesiune ori asociere, cît şi o anume topografie. Fapt este că depunerile de calciu se fac uneori la nivelul cicatricelor hialinizate din intima aortei ori altor artere mari şi medii, iar alteori se fac la nivelul steatozei, fie profundă, la frontiera dintre intimă şi medie, fie superficială, în focarele de aterom subendotelial.

Examenul microscopic, făcut sistematic, mai arată de asemenea destul de frecvente depuneri în media aortei, ca fine acumulări granulare decelabile histochimic, pe cînd macroscopic nu s-ar putea cu nimic bănui această distrofie. Chiar tineri (de la 15 ani în sus) pot prezenta asemenea depuneri (Ribbert, 1918; Faber, 1912; Farkas şi Fasal, 1929; Hesse, 1926).

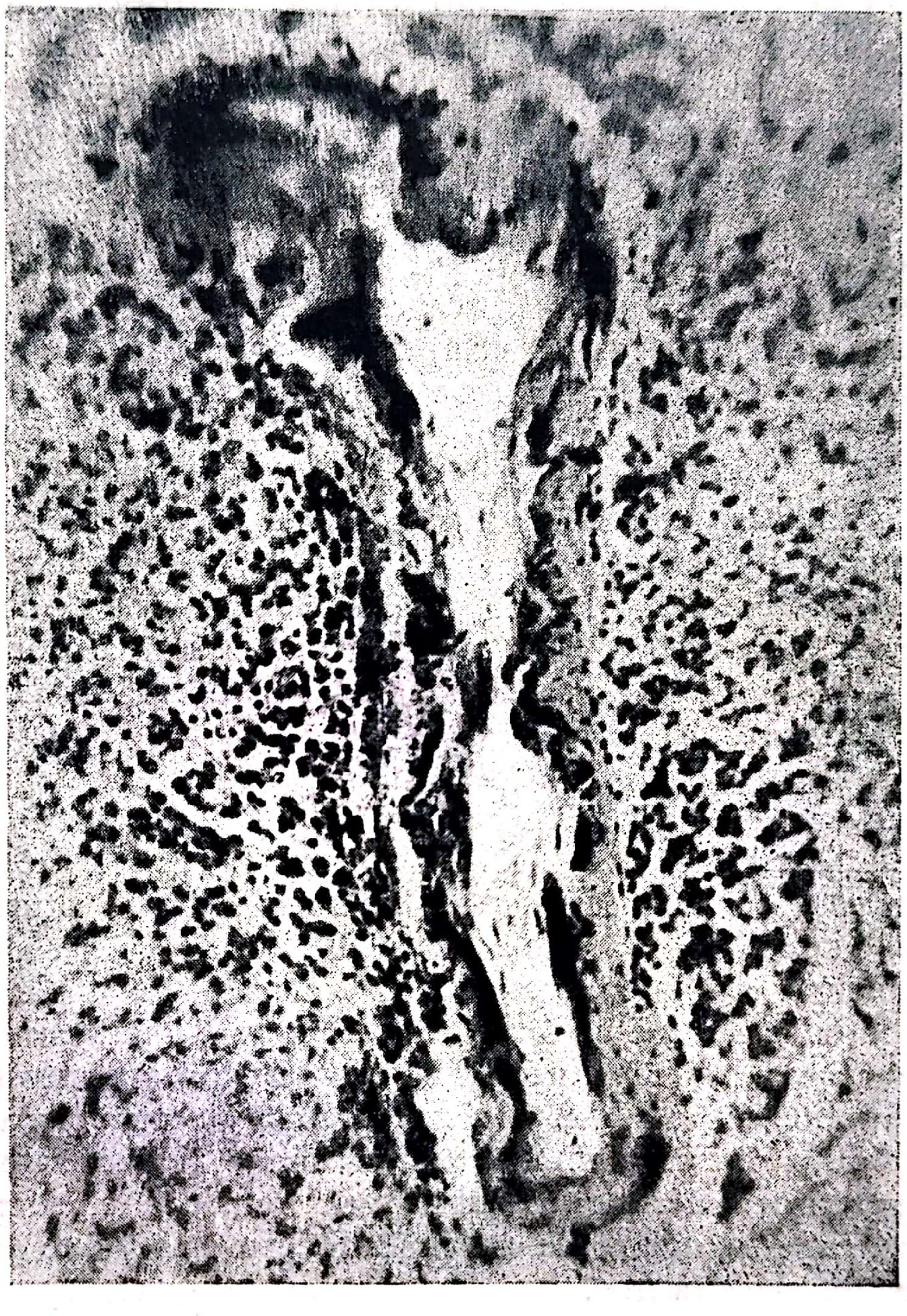

Fig. 51. — *Calcinoză într-o arteriolă splenică.* Hematoxilina colorează intens fibrele hialinizate şi calcificate.

2. **Calcificarea mediei** (Mönckeberg) se face interstiţial (deci pe desmogel), prinde de la început elastofibrele, care dispar, pe cînd miofibrele rezistă mai mult timp. Survine mai ales la bărbaţi; are predilecţii pentru arterele mijlocii, de tip muscular ale membrelor inferioare; este cu totul deosebită de aterom şi ateroscleroză, care se desfăşoară în intimă. Faptul că artera poplitee este cruţată de obicei (Oberndorfer, 1911) indică rolul factorilor mecanici loco-regionali.

*Morfogenetic*, se atribuie « îmbătrînirii » coloizilor și tulburărilor de circulație interstițială un rol decisiv, implicit factorilor de organism, reflectați la nivelul diverselor țesuturi ajunse receptive prin braditrofism etc.

Calcificarea mediei se poate obține *experimental* prin adrenalină la iepuri (Josué, 1903; Fischer-Wasels, 1905; Falo, 1938), începînd cu o necroză focală. Diverși agenți care pot realiza o acidoză în organism duc la același rezultat. Este considerată ca fiind totodată distrofică, dar și metastatică. Calcificări congenitale în media arterelor și arteriolelor, fără leziuni parietale prealabile, au fost găsite de către Iff (1931), la un prematur de 8 luni, care a murit îndată după naștere. Cazuri similare au publicat Baggenstoss și Keith (1941), la zece copii în vîrstă între 2 zile și 2½ ani, patru dintre ei avînd leziuni renale; Andersen (1945) a observat leziuni similare la un nou-născut, a cărui mamă primise în exces vitamina D. Pînă în 1946, Lingmark și Murray au adunat 17 cazuri din literatură.

3. **Calcinoza metastatică** se observă la oameni în vîrstă, care au luat în exces vitamina D; astfel de cazuri au fost publicate de Schmidtmann (1930), Herzenberg (1929), Hückel (1929), Putscher (1929) și Gerlach (1936).

*Osteodistrofia fibroasă*, cu tumori în paratiroidă, poate da metastaze calcare în pereții arteriolelor și bazalelor tubilor renali (Staemmler, 1954). Observații similare au publicat Assmann (1934) și Petersen (1940).

Atare deplasări ale rezervelor calcare din schelet se mai pot observa în caz de boli renale (Hasse, 1935), precum și în anume tulburări metabolice asociate cu acidoza (Linzbach, 1942).

Encefalul, în special, este adeseori sediul unor asemenea depuneri de calciu, de exemplu în arteriolele din nucleii de la bază, la cei intoxicați cu CO (Herzog, 1920) sau la cei cu encefalită epidemică (Dürck, 1921), precum și în cornul Ammon, sau în vecinătatea glioamelor (boala Sturge-Weber); la centenari (Crăciun și V. Mareș, 1958).

Afinitatea pentru derivați calcari este manifestată de unele proteine și de alți coloizi din pereții arteriolelor din teaca Virchow-Robin, sau din alte formațiuni expuse la aceeași nutriție încetinită, pentru care s-a propus numele de braditrofism. Cauzele acestei afinități mărite tocmai pentru circulația cerebrală (Fraenkel, 1909; Altschul, 1937) rămîn a fi precizate.

**Sideroza** pereților arteriolelor pulmonare, renale etc., se poate constata în hemosideroză, ca și în siderozele exogene. Sideroza se poate asocia cu depunerile de calciu și de grăsime.

## LEZIUNI INFLAMATORII

Cardite și cardio-vasculite sînt extrem de des întîlnite, așa că sindroamele patomorfice inflamatorii prezintă o deosebită importanță practică. Ele pot interesa diversele părți ale aparatului cardio-vascular. Trebuie expuse în parte, pentru motivul că diagnosticul diferențial se face pe măsura identificării fiecărei leziuni ori grupări de leziuni.

Se va începe cu cele mai frecvente și deci, practic, cele mai importante leziuni inflamatorii din cord și vase.

# ENDOCARDITE

## ENDOCARDITE VERUCOASE

**Sediul valvular** este cel mai cunoscut şi mai important. Caracterele sînt identice, indiferent că se dezvoltă, ca de obicei, pe mitrală (fig. 52 şi 53), sau pe aortă (fig. 54 şi 55), sau pe ambele, şi, mai rareori pe tricuspidă ori pulmonară.

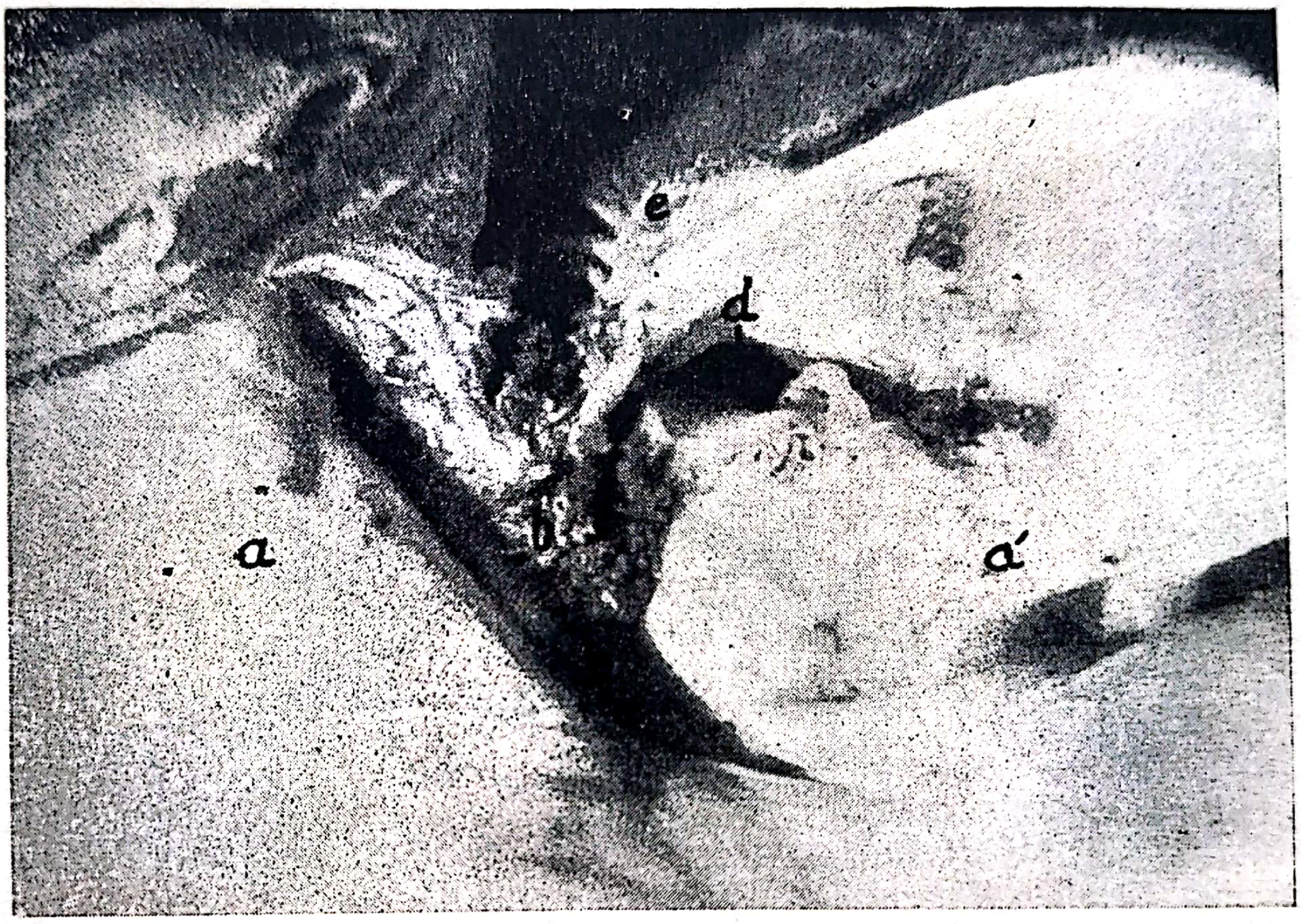

Fig. 52. — *Endocardită acută verucoasă (simplă) a valvulei mitrale. a)* valvule privite dinspre atriul stîng; *b)* mase verucoase recente; *c)* cută valvulară; *d)* orificiul mitralei; *e)* secțiune prin stîlpii musculari ai mitralei şi, în continuare, prin peretele ventricular.

La suprafața endocardului valvular, în zona de contact şi închidere (lunula), se constată mici mase, egale, globuloase, izolate ori suprapuse, pe unul sau mai multe rînduri. Volumul lor nu trece de mărimea unei gămălii de ac. Luciul seroasei este pierdut la nivelul lor. Au un colorit alburiu sau roz palid, un aspect opac, consistență fermă. Sînt uscate şi friabile la început. Rezultă pericolul că orice manipulare neatentă, chiar numai atingerea, tamponarea sau un curent mai puternic de apă, să le desprindă uşor de pe endocard. Acesta, în locul astfel denudat, apare fără luciu şi exulcerat. Pierderea de substanță este cu totul superficială, apărînd mai net în caz de edem valvular. Alteori nu se vede lipsa de țesut, ci doar aspectul mat, fără luciu, ca şi cînd o porțiune din masa verucoasă (talpa ei fibrinoasă) ar fi rămas aderentă la endocard, acoperindu-l. Cu timpul, la cazurile ceva mai vechi, micii noduli se turtesc, opacitatea lor se schimbă în transluciditate, adezivitatea creşte, ajung să facă corp cu marginea valvulară, ce apare îngroșată neregulat, cu boseluri. Pe acestea se pot forma însă alte verucozități în cazurile evolutive, prelungite ori recurente.

Microscopic, tabloul este cu totul caracteristic.

*a)* Verucozitatea constă din mase, filamente, straturi și blocuri de fibrină, cuprinzînd nuclei de leucocite neutrofile. Pe material cu totul recent, se mai constată aglutinări de plachete. Hematii, normal colorabile încă sau parțial lizate, dacă sînt prezente, corespund tonului roșietic deja constatat cu ochiul liber. Colorații speciale pentru fibrină lasă unele porțiuni mai șterse, acolo unde fibrina este amestecată cu alte proteine sau începe a se liza.

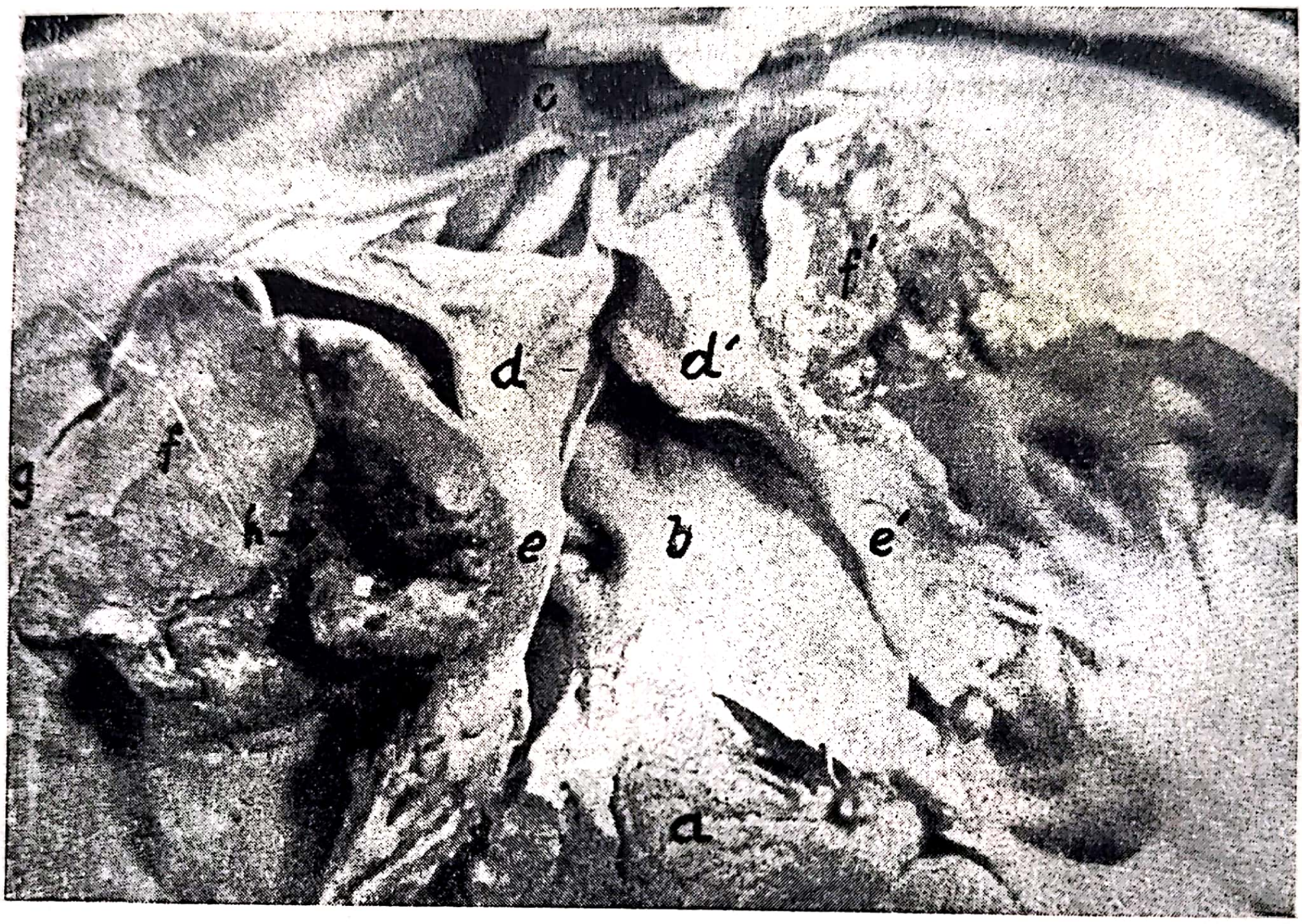

Fig. 53. — *Endocardită subacută vegetantă evolutivă a valvulei mitrale.* *a)* secțiune prin peretele ventricular stîng; *b)* regiunea subvalvulară; *c)* atriul stîng; *d)*, *d')* secțiune prin valvula mitrală; *e)*, *e')* secțiune prin cordagiile valvulare lipite prin fibrină; *f)*, *f')* masă fibrinoasă formată între secțiunea cordagiilor și *g)* pe peretele ventricular; *h)* vegetații mici, recente. Depunerile de fibrină s-au făcut pe fața inferioară a mitralei, pe cordagii și pe pereții ventriculari.

*b)* Baza de implantare a acestor microtrombi corespunde unor microexulcerații. Lipsește stratul endotelial și parte din stratul fin-fibrilar, zis lax, subiacent. Pe margini, endoteliile rămase formează un mic guler bazei trombilor sau se insinuează parțial printre depunerile de fibrină, emițînd prelungiri dințate.

*c)* Țesutul valvular subendotelial, chiar sub o verucozitate recentă, prezintă leziuni alterative relativ înaintate și complexe: edem, desmogel omogenizat, hialin, uneori « fibrinoid », prelungindu-se la oarecare distanță în interstițiile fibrelor vecine. Se mai văd numeroase histiopoliblaste amiboide, fibroblaste fuziforme, cu citoplasmă ușor bazofilă, net conturată, deplasîndu-se prin *cito-*

*listezis*, adică prin simpla alunecare, fără modificare a formei şi fără pseudopode, printre coagulatele proteice neregulat stratificate. Lipsesc practic granulocite. Se mai văd rare macrofage (cu puţine vacuole) şi rare limfopoliblaste, cu nucleu caracteristic: mic, rotund, tachicromatic.

*Evoluţie.* Masa verucozităţilor are deci constituţia histologică a unui tromb aseptic. Evoluţia este cea corespunzătoare şi se poate urmări, comparînd verucozităţile recente cu altele mai vechi, bineînţeles, dacă fiziopatologic condiţiile generale şi locale sînt suficient de apropiate.

Endoteliul începe a participa activ. Stratificarea sa din simplă, devine uneori dublă; polaritatea endotelială, din lamelară, devine cilindro-cubică; poate lua aspect palisadic în porţiunile net hiperplazice. Reactivarea sa se vede şi din colorabilitate: slaba coloraţie a nucleului devine hipercromie, citoplasma plată şi hialină ajunge rotunjită şi densă. Unele endotelii proemină, trec de linia tectorială şi se descuamă; altele trec sub endoteliul vecin dublîndu-l; în sfîrşit altele pătrund în masa trombotică cu o mişcare de *citolistesis*, întocmai ca fibrocitele, dar cu prelungiri polare plate, dinţate, amintind aspectul pe care-l iau mezoteliile în culturi, *in vitro*, de seroase cardiace embrionare.

Stratul subendotelial arată celule divers configurate şi colorate, avînd caracterele unei intense reactivări histiogene, realizînd o « nelinişte celulară » caracteristică: anizocitocromie, anizocitoză, anizocitotopie, anizocariotopie, anizocariocromie, anizocarie (E. Crăciun, 1944). Procesul este mai ales local, histiogen. Aportul hematogen este practic absent, limitîndu-se la rare leucocite (şi derivatele poliblastice sau resturile lor), din masele trombotice. De reţinut că mobilizarea, reactivarea şi hiperplazia fibrocitelor, histiocitelor şi chiar a endoteliilor depăşeşte larg defectul endocardic. Dar aglomerarea maximă este în jurul exulceraţiei, care deci a declanşat acest proces.

Evoluţia se poate urmări pe etape, care diferă de la un loc la altul, dar care parcurg acelaşi ciclu.

Etapa iniţială constă în organizarea pur celulară a trombilor, prin invadarea acestora de către celulele indicate mai sus, formînd şiruri continui sau grupări neregulate.

Etapa următoare este marcată de neoformări fibrilare, începînd cu retofibrele argentafine (Suarez-Lopez, 1939). Procesul de reticulinfibroză se face inegal de rapid şi de intens, în raport cu eliminarea maselor de fibrină. Acestea suferă fie autoliza, fie acţiunea leucocitelor, fie acţiunea elementelor histiogene polivalente din profunzime. Dar topirea enzimatică este eficace şi rapidă numai dacă nu au intervenit între timp modificări coloido-chimice ale fibrinei, individualizabile morfologic ca hialinizare.

Etapa mai tîrzie este cea a colagenizării cicatriceale, care se desfăşoară aici întocmai ca în organizarea oricărui material trombotic aseptic.

*Morfogeneza* începe deci ca o minimă uzură superficială endocardică. Dar aceasta declanşează, prin intermediul maselor trombotice, o reacţie histiogenă disproporţionat de puternică şi difuză. Fapt este că, în loc de cicatrice minime, întocmai ca şi exulceraţiile, se ajunge la un proces fibroplastic difuz, care cuprinde toată marginea liberă a valvulei şi toată profunzimea valvulei, deci practic, întreaga sa întindere. Aşa că, în stadii încă mai înaintate se constituie un ţesut de granulaţie cu neocapilare, care pornesc din reţeaua hemocapilarelor normale (existente în special de la baza valvulelor; A. A. Maximov, 1929), ducînd

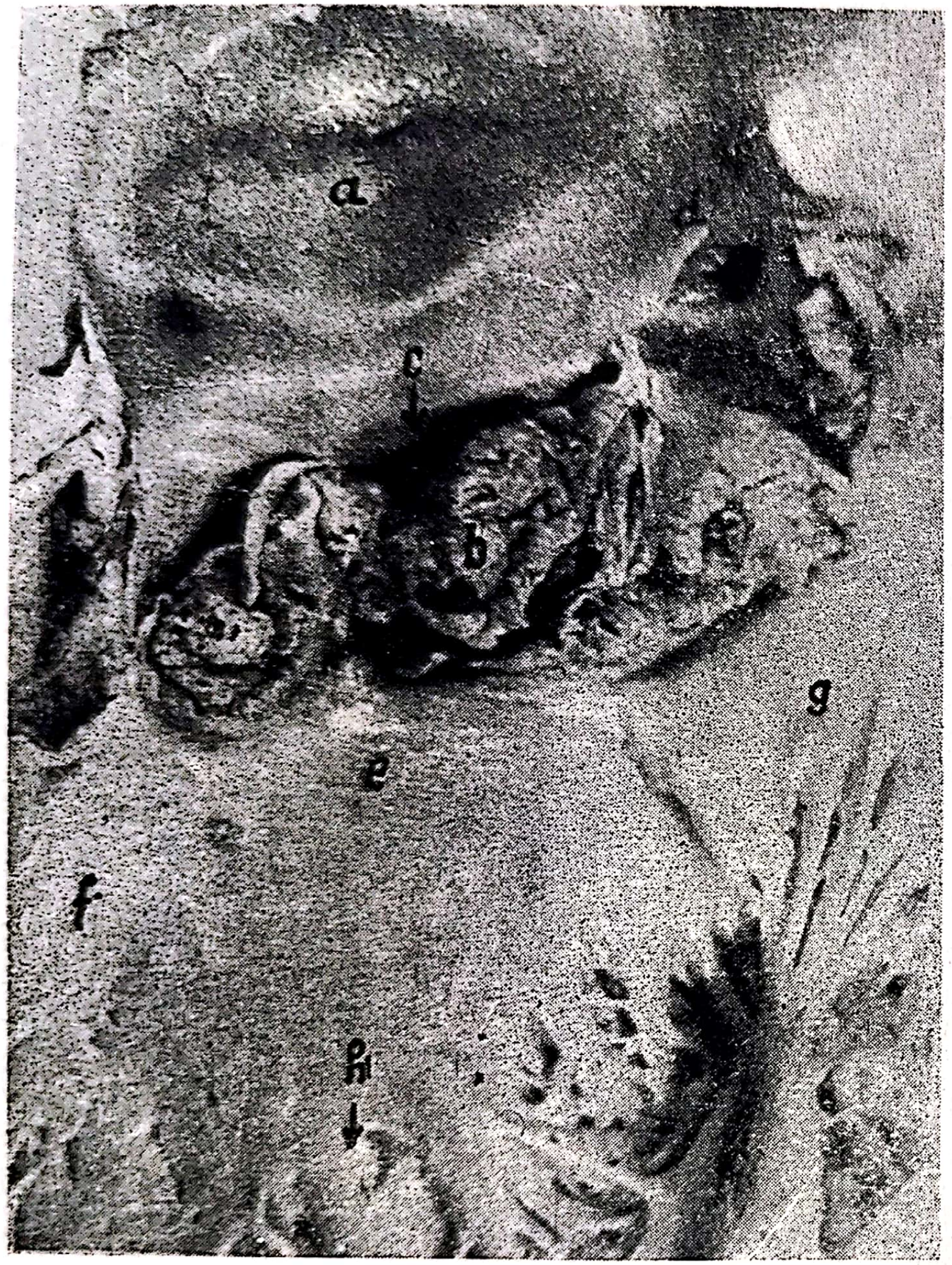

Fig. 54. — *Endocardită acută sigmoidiană aortică. a)* originea aortei uşor ectaziată; *b)* mase vegetante recente pe sigmoidele aortice; *c)* sinus Valsalva; *d)* originea coronarei stîngi; *e)* endocard subvalvular cu: *f)* îngroşări; *g)* mitrala cu cordagii şi stîlpi fără leziuni; *b)* cavitatea ventriculară stîngă, notabil alungită.

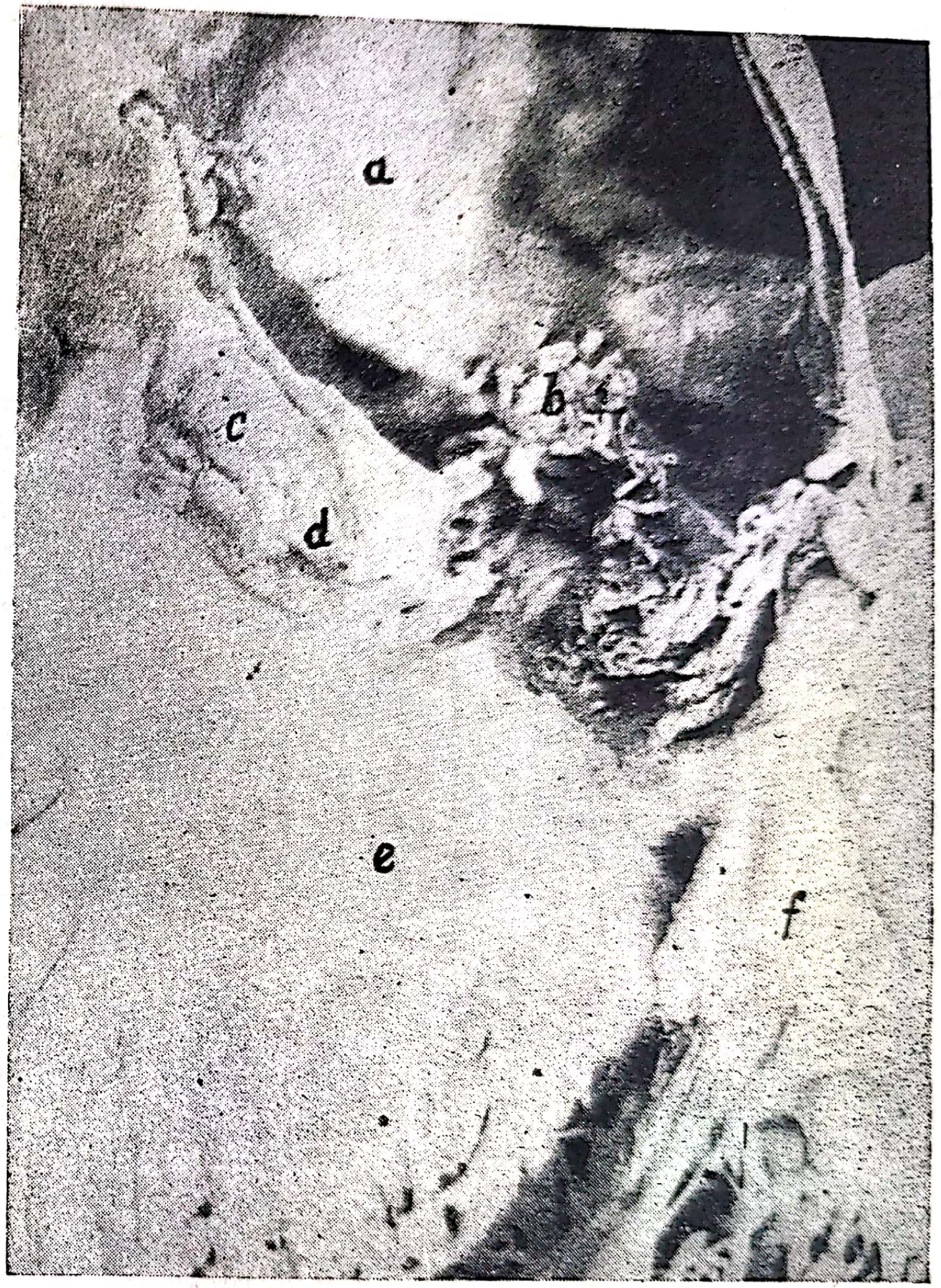

Fig. 55. — *Endocardită acută sigmoidiană aortică. a)* originea aortei; *b)* mase vegetante recente; *c), d)* valvulă sigmoidă fără vegetaţii, dar cu infiltraţie ateromatoasă; *e)* conul aortei, adică regiunea subsigmoidiană a ventriculului stîng; *f)* valvula mitrală cu cordagii normale şi stîlpi normali.

la o vascularizare deseori nebănuit de bogată. Aceasta este ușor de recunoscut dacă se aplică procedee speciale pentru punerea în evidență a rețelei de hemocapilare prin injecții, așa cum a făcut A. Maximov (1929). Se ignorează în general această bogată capilarizare a mitralei, chiar acolo unde nu sînt fibre musculare.

Cu alte cuvinte, ciclul reactivării conjunctive, o dată declanșat în condițiile nosologice ale acestor endocardite, nu se oprește deci la repararea minimei pierderi de endotelii. Dimpotrivă, procesul devine *invadant și mutilant*, dezorganizînd mai întîi așa de precisa arhitectură funcțională a endocardului, deoarece distruge stratul elastic, înlocuindu-l cu țesut scleros, care prinde apoi teren încă mai profund în scheletul fibros al valvulei, retractîndu-le și deformîndu-le în mod caracteristic.

*Bacteriologic*, endocardita verucoasă se comportă de obicei negativ. Ea se poate găsi mai ales în boala reumatismală. De asemenea se constată în uremie, cașexia canceroasă, tuberculoză cu sau fără caractere locale de granulom tbc. Se poate găsi și în cazuri de infecții în care examenul bacteriologic a fost pozitiv. Germenii se pot colora uneori și în trombi sau la suprafața lor.

Endocardita verucoasă reprezintă forma caracteristică, dar *nu* specifică de endocardită reumatismală.

**Sediul cordal** este mai rar decît cel valvular, pe care îl însoțește. Cu alte cuvinte, o endocardită verucoasă cordală, ca localizare unică, nu se cunoaște, nici în stadiul acut, nici în cele consecutive sau este extrem de rară. Toate caracterele indicate se aplică bineînțeles și verucozităților cordale.

**Sediul parietal** coexistă însă de obicei cu sediul valvular, eventual și cu cel cordal. Legătura dintre aceste localizări este limpede, mai ales cînd ele stau față în față. Astfel se pot constata verucozități ale valvei mitrale mari, asociate cu o localizare identică pe septul interventricular la înălțimea vîrfului acelei valve. Poate deci interveni o propagare prin contact, la distanță. Aceasta se poate găsi mai ales în caz de proces asociat pe mai multe valvule.

O propagare din aproape se poate constata de la mitrală la sigmoidele aortice în caz de leziune mitro-aortică, sau, mai rar, de la tricuspidă la pulmonară.

Sînt însă și cazuri cu localizare parietală în atrii ori ventricule, care nu se pot explica prin mecanismele descrise și care arată că localizarea parietală se poate constitui independent de cea valvulară, și uneori chiar în absența acesteia.

*Evoluția și morfogeneza* sînt aceleași ca pentru localizarea valvulară.

Pe nedrept unii autori consideră ca endocardită parietală, masele de fibrină depuse la nivelul unui infarct miocardic. Fibrina se depune din cauza necrozei și distrugerii endoteliului seroasei interne (sau externe) a cordului. Invadarea leucocitară este în aceste cazuri doar un fenomen perinecrotic, la fel cu țesutul de granulație și cu organizarea fibro-conjunctivă terminală, eventual cu aderențe pericardice.

## ENDOCARDITE VEGETANTE SAU POLIPOASE

Ele se pot găsi cu aceleași localizări ca și cele verucoase. Endocarditele vegetante diferă de cele verucoase: *a)* prin volumul depunerilor trombotice, care sînt mai proeminente mai inegale, mai neregulat dispuse; *b)* prin relativa abundență a maselor fibrinoase; *c)* prin organizarea lor, care se face mai lent şi mai incomplet, din cauza volumului; *d)* dar mai ales prin originea lor, relativ frecvent microbiană în comparaţie cu endocarditele verucoase, acestea fiind de obicei de natură reumatică.

### ENDOCARDITE ULCERO-VEGETANTE

Reprezintă leziuni extrem de intense produse de un proces microbian hipertoxic, de tipul septico-pioemic, acut ori supraacut, ceea ce dă diverselor leziuni caractere distructive, net deosebite de endocarditele verucoase şi vegetante.

Constituirea şi evoluţia leziunilor arată că este vorba de o anergie.

Caracteristic este însă tipul de leziune ulcero-vegetant (vezi endocardita în septicemii acute) şi mai ales tendinţa la necroză, ulceraţii, anevrisme acute, perforaţii, distrugeri de valvule, dezinserare de cordagii şi valvule, perforare de sept etc. Coloritul maselor trombotice corespunde uneori germenului cauzal: ton gălbui în caz de stafilococ auriu (Netter, 1886). Felul endocarditei este în funcţie de interacţiunea micro- şi macroorganism. Dacă procesul evoluează extrem de repede, ceea ce corespunde unei forme hipertoxice, nu se mai dezvoltă nici un fel de vegetaţii trombotice. Se constată doar, pe endocardul valvular, un detritus proteic cu endotelii descuamate, neutrofile picnotice şi enorme cantităţi de germeni, aproape în cultură pură (Kaufmann). În cazul formei ulcero-vegetante, masele fibrinoase abundente se datoresc, nu vreunei acţiuni antimicrobiene, ci liberării masive de produse litice şi de trombochinază la nivelul ulceraţiilor terebrante. Forma verucoasă ori polipoasă poate fi doar o formă ulcero-vegetantă foarte recentă, care însă nu a ajuns decît la microulceraţii, acoperite numai cu microvegetaţii din lipsă de timp. Semnificativ este, în atare cazuri, tabloul de embolii şi infarcte septice în tot organismul, cu degenerare grasă, proteică etc.

Microscopic în loc de ulceraţii, ca în endocardita reumatică, se găsesc ulceraţii pe fondul unei necroze de coagulare, depunerile trombotice sînt mai friabile şi difluente decît cele din endocardita reumatică, conţinînd colonii confluente de microbi, de unde pornesc embolii septice. Predomină histoliza cu sfaceluri încărcate de colonii microbiene şi detritus pioid, uneori cu micro-abcese în miocardul vecin, înconjurate de sufuziuni hemoragice şi edem septic.

## MIOCARDITE

**Miocardita reumatică** va fi descrisă la capitolul: Aparatul cardio-vascular în boala reumatismală.

**Miocardita seroasă** (comparată cu hepatita seroasă) a fost descrisă de Rössle (1923) în tireotoxicoze şi boala Graves-Basedow. Coexistă leziuni în parenchim (steatoză, vacuolizări, dispariţia glicogenului, uneori lipoliză) prin modificări metabolice generale şi locale, deoarece miofibrele sînt despărţite de hemocapilare prin edem. Parenchimul miocardic nu mai este deservit local de capilarele sale, aşa că se ajunge la o « deparenchimizare ». În caz de arsuri cutanate intense (Foester, 1907; Zinck, 1938), de insolație (Schleussing, 1945), rezultă leziuni similare cu cele prin histamină (Galtani, 1942).

**Miocarditele nesupurate** vor fi expuse ca parte din unele procese septicemice acute și din alte procese infecțioase, ca și din boli infecto-contagioase.

**Miocardite supurate** fac parte din tabloul septico-pioemiilor.

## PERICARDITE

Pericarditele sînt inflamații de obicei exsudative ale sacului pericardic. După felul exsudatului distingem:

**Pericardita sero-fibrinoasă** care va fi descrisă la capitolul: Aparatul cardio-vascular în boala reumatismală.

**Pericardita purulentă** (sero-purulentă, sero-fibrino-purulentă, cu sau fără adaos de sînge) poate începe ca atare, sau prin transformarea unui exsudat sero-fibrinos.

Macroscopic, se prezintă cu un aspect tulbure lăptos, uneori cu o îngroșare (aspect cremos); coloritul este gălbui sau alburiu, uneori verzui, după agentul cauzal, sau roșietic-cafeniu, prin adaos de hematii și derivatele lor.

Țesutul pericardic este îngroșat de edemul inflamator tulbure interstițial, iar alteori se formează microabcese, mai ales sub epicard. Pe seroase, puroiul se îngroașă la consistența fibrinei (care eventual precede). Pericardul ia aspectul unei membrane groase, rigide, înconjurînd o cloacă de puroi.

Microscopic, predomină neutrofilele, uneori ca mici flocoane prin aglutinare, față de endotelii descuamate și poliblaste. Se mai constată: picnoză, citoliza globulelor de puroi, picături grase și detritus proteic. Persistența procesului piogen în această cloacă se explică prin topirea purulentă a țesutului de granulație mereu format pe seama epicardului, extrem de bogat în hemocapilare, care se trombozează sau se rup, contribuind astfel la piogeneză. Predomină macrofage, lipofage și fibroblaste, ceea ce delimitează fibro-conjunctiv cloaca purulentă.

Evoluția, potrivit factorilor locali și generali, este fie spre întreținerea piogenezei, fie spre resorbție. La aceasta ajută capilarele din teritoriile pericardice mai puțin alterate, începînd cu detersiunea constituenților lichizi ori lichefiați. Materialul rămas se îngroașă prin inspisație (Virchow; adică prin deshidratare progresivă), ia aspect dens, uneori pseudocazeos sau cretos. Transformarea grasă nu ajută resorbția. Materialul prea dens rămîne închistat.

Diagnosticul diferențial cu o tuberculoză fibro-cazeoasă se face pe prezența ori pe absența granulațiilor tuberculoase, adenopatiei, altor localizări pleuro-pulmonare etc. Dacă fibroza predomină, înseamnă că resorbția, efectuîndu-se larg, tot reziduul proteic și lipoproteic a fost lizat între timp. Este posibilă o extensiune din aproape în aproape, sau prin limfatice, către pleure, mediastin și înspre abdomen, mai rareori prin planurile cutanate ori pleuro-pulmonare spre exterior.

Asociații microbiene (V. Babeș, 1883) pot de asemenea interveni, ducînd la transformarea putridă simplă, sau gangrenoasă cu sfacele și cu bule de gaz, a exsudatului și a țesuturilor învecinate.

Miocardul suferă prin contactul cu toxinele și catabolițiii ce se resorb fără întrerupere din cloaca purulentă ori putridă. Rezultatul poate fi la început infiltrația, apoi degenerarea granulo-proteo-grăsoasă; uneori se poate produce scleroza mutilantă nesistematizată. În aceste condiții poate surveni moartea subită.

## PNEUMOPERICARD

Înseamnă o colecție gazoasă în cavitatea pericardică, produsă prin traumatism. Se dezvoltă rareori. Aerul vine dinafară sau din pleură; alte proveniențe (stomac etc.) sînt excepționale. Am observat un asemenea caz în urma unei hernii transdiafragmatice a stomacului, cu strangularea și necroza porțiunii de stomac herniate în torace. Consecutiv s-au dezvoltat un pio-pneumopericard și un pio-pneumotorax stîng. Pneumopericardul mai poate fi cauzat de infecții locale sau vecine cu germeni gazogeni.

Anatomo-clinic se datorește unor leziuni precum: *a)* plagă penetrantă toracică; *b)* traume închise, ruptura sacului pericardic producîndu-se de obicei la nivelul nervului frenic (Peter, 1938); se asociază des cu pneumotoraxul; *c)* traumatism endotoracic prin corp străin înghițit, sau prin eschile ori vîrfuri osoase în caz de fractură; *d)* cale falsă deschisă prin esofag sau prin ulcerarea unui cancer infiltrînd de asemenea pericardul, sau înghițirea unui fragment de os etc.; *e)* cale falsă deschisă dinspre stomac, în caz de ulcer perforat cu perigastrită, cancer infiltrant, abces subfrenic sau abces hepatic; *f)* gangrenă pulmonară (Tilp, 1943); cavernă tuberculoasă (Langer, 1931; Lyons 1939); abces pulmonar, cancer pulmonar; *g)* exsudate putride în pericard, sau pleură, peritoneu, cu propagare secundară.

Disocierea fibrelor sacului pericardic de bule de gaz se cheamă *pneumatoză pericardică.*

## ARTERITE NESPECIFICE

Arteritele nespecifice formează un grup încă insuficient definit din punct de vedere al clinicii leziunilor și etio-patogeniei, precum și a interacțiunilor posibile.

*Importanța arteritelor.* Judecînd după observațiile clinice, arteritele sînt relativ rare. Judecînd însă după leziunile descoperite la un examen patomorfic sistematic, pe material de necropsie, frecvența lor este mult mai mare.

Arterele mijlocii și mici (ca și capilarele) ajung mai totdeauna la trombozare. Noțiunea de trombarterită marchează deci, *nu* natura deosebită a procesului, ci interacțiunea perete-conținut în anume relații spațiale.

Incongruențele acestea se explică prin faptul că arteritele — și arteriopatiile în general — nu atrag atenția decît prin tulburări hemodinamice, ca și prin dureri legate, fie de interesarea nervilor din adventiție, fie prin ischemie, sau în sfîrșit, prin unele simptome generale ori locale. Însă foarte numeroase arterite și arterioze nu ajung la obliterare, nici nu dau naștere la embolii. Ele rămîn necunoscute clinic și chiar patomorfic, dat fiind că nu se face, practic niciodată, un examen sistematic al tuturor ramificațiilor arteriale la necropsie.

De altă parte însă, teoretic, este greu de admis, că tot mai numeroasele arterite și arterioze identificate clinic, ca și diversele procese hematogene, cu tabloul lor uneori destul de zgomotos, sînt singurele afecțiuni arteriale. Din contra, faptele de observație arată că în afara acelor tablouri anatomo-clinice, ca și în afara sediilor cunoscute ca lezate în fiecare din acele cazuri, mai pot exista și alte tipuri sau localizări de leziuni. Atare procese rămîn deocamdată latente, nefiind accesibile metodelor prezente de investigație științifică.

*Etio-patogenie.* Inflamațiile arterelor mari și mijlocii se împart de obicei în endo-, mezo- și periarterite. Caracterul morfologic, descriptiv al acestei clasificări este confirmat de condiționarea metabolică a pereților arteriali. Intima și treimea internă din media își asigură metabolismul prin simplă difuziune dinspre lumen, iar restul mediei și adventiția, prin *vasa vasorum.* Chiar dacă, la arterele mai mici, difuziunea dinspre lumen tinde să deservească întregul perete, adventiția nu este mai puțin solidară, prin spațiile lacunare, cu interstițiile organelor vecine.

Solidaritatea metabolică și funcțională pe plan normal, fie cu lumenul, fie cu periadventiția, se continuă și pe plan patologic, deoarece noxele folosesc una sau alta din aceste căi, după condițiile lor de acțiune. Deși ambele propagări sînt hematogene (mai bine zis sanguine), noxele venite prin lumen sînt cu totul distincte de cele venite prin capilarele și spațiile adventiției, de exemplu aortita sifilitică în contrast cu ateromul aortic etc. Deosebirile dintre cele două căi de acces și propagare sînt desigur importante, deoarece numai prin intervenția lor, același vehicul sanguin duce la rezultate net deosebite. Pot interveni: viteza undei sanguine (șocul sistolic), diferențele de concentrare în oxigen și metabolite, microtraume interne prin variațiile de presiune saguină, prin travaliul de resort al intimei și prin cel contractil al mediei, corelații neurovegetative inegal de active.

Fapt este că unele contaminări microbiene, parazitare sau virotice par a se realiza prin lumen, iar altele prin adventiție. La arterele mari se constituie astfel tablouri distincte anatomo-clinice. Morfogeneza leziunilor va fi cea corespunzătoare, ca stadii incipiente. Dar în stadiile consecutive, unitatea funcțio-structurală a pereților arteriali tinde să se realizeze însă și ca leziune, sub forma unei panarterite, într-un interval de timp, și cu modalități mai mult sau mai puțin particulare fiecăruia din procesele morbide.

### CAPILARITE

Acestea se pot găsi în foarte numeroase boli infecțioase și infecto-contagioase precum în tabloul leziunilor etichetate ca: miocardită după gripă, poliomielită, encefalite, scarlatină, streptococii nesupurate, gonoree, tifos exantematic etc.

## ALTERĂRI CADAVERICE

### ALTERĂRI ALE CORDULUI ȘI VASELOR

Pericardul poate să nu mai conțină de loc lichid, ceea ce înseamnă un proces de evaporare intensificată prin căile respiratorii, mai ales în caz de emfizem pulmonar sau de pneumotorax, de chisturi aeriene ale plămînului etc. În asemenea condiții, unele porțiuni ale pericardului apar gălbui-uscate, pergamentate. Descuamarea cadaverică poate ocaziona o tulburare a lichidului din pericard, asociată cu pierderea luciului normal şi caracteristic al seroasei.

Coloritul roşiatec se datoreşte hemolizei cu « hiperdiapedeză » a globulelor roşii trecute prin pereţii hemocapilarelor alterate cadaveric şi ajunse la o permeabilitate mărită. Dat fiind că acest proces începe de-a lungul capilarelor şi precapilarelor şi mai ales a venulelor, traiectul subepicardic al acestora apare la cadavru ca dungi, pete şi reţele roşii-vinete, care tind la verde şi albăstrui-negru.

Coloritul lichidului pericardic traduce, prin urmare, alterările spontane parcurse în cadavrul pe cale de putrefacţie mai mult sau mai puţin înaintată.

Miocardul participă la *rigiditatea cadaverică*, fapt care se recunoaşte prin ascuţirea vîrfului şi indurarea în special a ventriculului stîng. Rigiditatea cadaverică se constituie la 1—2 ore de la deces (Strassmann, Fuchs, Volhard, Aschoff). În asemenea condiţii este greu de a preciza dacă moartea a survenit în sistolă sau în diastolă. Fiziopatologic, pe date experimentale, se admite că moartea se produce întotdeauna în diastolă (Rothberger, Eckstein). Ultimele contracţii se observă la atriul drept (Foersterling). Martini şi Skell precizează nodul atrio-ventricular ca *ultimum moriens*. Contracţii postmortale izolate pot apare în diverse regiuni ale cordului (Polstroff).

Necropsia, făcîndu-se la 12—20 de ore de la deces, de obicei se constată că ventriculul stîng este aproape total golit de sînge, ca în sistolă, iar cel drept se află pe jumătate plin, aşa-zisa semidiastolă. Dacă sîngele rămîne încă necoagulat în atriul stîng, de aci poate trece în ventriculul stîng, după ce dispare rigiditatea cadaverică. Aceasta poate lipsi sau poate dura foarte puţin, în caz de steatoză masivă a miocardului prin intoxicaţii cu fosfor, cu cloroform, de septicemie, ajungîndu-se foarte repede la putrefacţie (W. Koch).

Relaxarea cadaverică aduce cordul la o consistenţă scăzută şi o dilatare mijlocie a cavităţilor.

Atriul şi ventriculul drept conţin de la început mult sînge, ca efect al contracţiilor musculaturii netede din vene şi artere. Situaţia aceasta trebuie luată în consideraţie la diagnosticul diferenţial cu o dilatare acută a inimii.

Prin putrefacţie şi difuziune mărită, sîngele poate dispare din cavităţile cardiace.

Dimensiunile aortei şi arterei pulmonare, ca şi ale arterelor cu oarecare calibru pot scădea la cadavru prin efectul rigidităţii cadaverice (Kaufmann, 1931; Jaffé, Sternberg).

Dilatarea miogenă, suprapusă diverselor grade ale hipertrofiei miocardice, poate să le mascheze uneori, mai ales dacă necropsia se face la oarecare timp de la deces, în relaxarea cadaverică, eventual chiar cu un oarecare grad de autoliză cadaverică.

Diagnosticul diferenţial trebuie făcut cu dilatarea acută a inimii consecutivă unei lipo-proteinoze asociate.

Macroscopic, pigmentul sanguin, ieşit prin autoliză din hematii, colorează valvulele. Miocardul este pătat, murdar, cu bule de gaz, friabil. Alterări cadaverice se mai constată simultan în toate ţesuturile şi viscerele. În plus, începutul procesului de autoliză, reiese clar din coexistența petelor hipostatice și în special a petelor cadaverice. Se mai constată și modificări autolitice încă mai înaintate în creier, stomac, intestine etc.

Microscopic, colorabilitatea nucleilor și structurilor fine se pierde în măsura progresului autolizei.

## CHEAGURI CADAVERICE

Se pot distinge mai multe feluri de cheaguri cadaverice.

**Cheagurile cruorice.** Macroscopic, cheagurile sînt roșii-negricioase, moi, elastice, friabile la o tracțiune mai intensă; nu aderă la perete, dar sînt prinse între trabeculii musculari; sînt relativ moi și intens hidratate. Ele reprezintă produsul unei coagulări rapide; predomină în agoniile scurte (Tandeloo, 1917).

Microscopic, se constată o țesătură de fibrină laxă, grupată în jurul aglutinatelor de plachete; conțin multe hematii și leucocite, precum și abundentă serozitate. Dacă se retractă, elimină ser sanguin în cantitate relativ mare. În leucoze, seamănă cu o peltea de smeură.

Toxicologic, este importantă culoarea cafenie a cheagurilor cruorice în caz de producere de methemoglobină prin intoxicație cu clorat de potasiu. Cheagurile sînt colorate în roșu, în intoxicații cu CO; uneori în această intoxicație pot lipsi cheagurile, sîngele rămînînd fluid.

**Cheagurile cadaverice de fibrină** au colorit alburiu sau gălbui, aspect translucid slăninos, sînt mai elastice; consistența lor variază după cantitatea de ser pe care-l conțin; devin oarecum friabile în caz de amestec cu numeroase plachete și leucocite. Coloritul devine gălbui-verzui în caz de icter, verzui în leucoze, roșiatic prin hemoliză. Reprezintă o coagulare mai lentă a fibrinogenului din plasmă, după ce s-au depus hematiile. Sînt abundente în agonia prelungită.

**Cheagurile cadaverice stratificate** constau dintr-o parte cruorică inferioară și alta slăninoasă superioară, corespunzînd decubitului dorsal în care se afla cadavrul (Felix, Marchand).

**Cheagurile cadaverice mixte** se pot întîlni în vasele mari etc. Formarea cheagurilor cadaverice fibrinoase, cu aspect slăninos, înseamnă că hematiile s-au depus înainte de a începe coagularea fibrinogenului. Procesul acesta este bineînțeles intensificat în caz că viteza de sedimentare a hematiilor (VSH) este crescută sau, cu alte cuvinte, dacă stabilitatea hematiilor este scăzută. Asemenea modificări intervin în sarcină, infecții, uneori în boala canceroasă (Fahreus, 1918; Linzenmeier) etc.

La necropsie, prin urmare, se pot constata cheaguri slăninoase mai abundente în caz de accelerare a VSH. În anemii, numărul de hematii fiind scăzut, se produce de asemenea o accelerare a VSH (Reiche, 1929).

Cheagurile pot lipsi în caz de moarte prin asfixie, afară însă de cazurile cu hiperinoză, adică de exces de fibrinogen în sîngele circulant, sau la gravide (Harberda, 1927; Kaufmann, 1931).

*Diagnosticul diferențial* se face cu trombii care reprezintă rezultatul unei coagulări *intra vitam*. Vechimea relativ mare a acestora explică unele modificări survenite între timp, prin resorbția serozității, alterările hematiilor și fibrinei etc. Pentru aceste motive, trombii sînt de obicei friabili, uscați pe suprafață și pe secțiune, suprafața lor este neregulată, deoarece a fost în contact cu sîngele circulant; aderă la perete acolo unde a început procesul coagulării vitale, deoarece lipsa endoteliului de protecție a favorizat coagularea. Culoarea diferă după componente; este negricioasă, acolo unde predomină hematiile și alburie acolo unde predomină leucocitele, amestecate ori nu cu plachete.

Sînt importante aceste caractere diferențiale mai ales în caz de tromboză și embolie a arterei pulmonare (Rist, 1912; Ribbert, 1916; Beneke, 1916; Möller, 1922).

## BIBLIOGRAFIE

1. Abrikosov A. I. și Strukov A. I., *Anatomia patologică*, București, Ed. medicală, 1955, (partea I) și 1956 (partea a II-a).
2. Babeș V. și Babeș A., *Anatomie patologică specială*, București, 1922.
3. Barié Ernest, *Maladies du cœur et de l'aorte*, Paris, Ed. Vigot, 1912.
4. Blumgart L. H., Schlesinger J. M. a. Zoll M. P., *Angina pectoris, coronary failure and acute myocardial infarction*, J. Amer. med. Ass., 1941, vol. 116, nr. 2, p. 91.
5. Crăciun E. C., *Endocardites malignes des sigmoïdes pulmonaires*, Soc. Méd. Hôp., 1923, t. V, nr. 7.
6. — *Probleme patomorfice și patobiotice în problema bolilor reumatice și colagenozelor*, în *Lucrările congresului național de științe medicale 5–11 mai 1957. Comunicările Secțiunii de medicină internă și chirurgie*, Ed. Acad. R.P.R., 1957.
7. Davîdovski I. V., *Patologhiceskaia anatomia i patoghenez zabolevanii celoveka*, Moscova, Medghiz, 1938.
8. — *Problemele localizării și patologiei organelor în lumina concepțiilor lui Secenov, Pavlov, Vvedenski*, în *Studii și cercetări de morfopatologie*, București, Ed. medicală, 1955.
9. Iliescu C. C. (sub redacția), *Endocardita lentă*, București, Ed. stat pt. lit. științ., 1953.
10. Lang-Belonogova N. S., *Boala hipertensivă* în *Bolile inimii și ale vaselor (Experiența medicinii sovietice în Marele Război pentru Apărarea Patriei 1941–1945)*, București, Ed. medicală, 1954.
11. Letulle M., *Anatomie pathologique*, t.I, Paris, Ed. Masson, 1931.
12. Mac Callum W. G., *A textbook of pathology*, Philadelphia, Ed. Saunders, 1952.
13. Niculescu I. T., *Problema interoceptorilor*, în *Probleme de neurologie*, București, Ed. medicală, 1955, p. 216.
14. Niculescu St., *Histopatologia vaselor pulmonare în cursul tuberculozei pulmonare*, în *Reuniunea de cardiologie*, București, 1955, p. 109.
15. Staemmler M., *Herz und Gefässe*, Berlin 1954.
16. Vaquez H., *Maladies du cœur*, Paris, Ed. Baillière, 1928.

### CAPITOLUL al IV-lea

# APARATUL CARDIO-VASCULAR ÎN BOALA REUMATISMALĂ

## (ENTITATEA PATOMORFICĂ ÎN REUMATISM)

de Prof. EMIL C. CRĂCIUN

Capitolul acesta se află în plină transformare. Au intervenit metodici noi, fapte noi, concepții noi. Verificarea lor este încă în curs. Expunerea caută să redea pe cît posibil această reluare, cu date noi, a unei boli al cărei studiu s-a dovedit așa de fecund în noi orientări și importante aplicări practice.

Boala reumatismală, ca proces morbid al întregului organism, pune probleme anatomo-clinice de ansamblu, care decurg din procesul de fond al poliartritei asociate cu endocardita, începînd de la Bouillaud și de la Sokolski. Problemelor patomorfice propriu-zise li s-a dat importanța bine cunoscută de la Aschoff (1904), Talalaev (1922), Klinge (1929), Klemperer (1954). Cercetătorii sovietici (Abrikosov, M. A. Skvorțov, Agheicenko etc.) au adus importante contribuții în elucidarea proceselor morfopatologice din cursul bolii reumatismale. Cele precedent expuse, ca sindroame patomorfice, vor permite acum o expunere centrată pe nosologie, înțeleasă, fie și numai cu resursele actuale, histo-fiziologic.

## CARDITA ÎN REUMATISM

Prin această noțiune se poate numi ansamblul proceselor inflamatorii ale miocardului, seroaselor și vaselor, sale făcînd parte din tabloul de boală reumatismală. Localizarea primară predomină însă anatomo-clinic mai totdeauna în endocard, foarte rar în pericard, excepțional în miocard. Localizarea primă endo- eventual pericardică, antrenează totdeauna, cu timpul, participarea și a miocardului. Dar afectarea primă a acestuia duce obligatoriu, cu timpul, la o insuficiență circulatorie, chiar dacă seroasele, și în special aparatele valvulare rămăseseră indemne de leziuni organice.

### ENDOCARDITE ACUTE

Acestea constituie un tablou anatomo-clinic, căruia îi corespund macroscopic leziuni prezentînd:

*a)* tipul cu verucozități mici, avînd sediu valvular, parietal, cordal;
*b)* tipul cu verucozități mari, zis vegetant (fig. 56) sau polipos;
*c)* tipul latent (subendocardita, Crăciun);

*d)* tipul fără verucozități — leziune atipică (Königer, 1903; Klinge, 1931; Lieber, 1933; Gross și Friedberg, 1936); ar interveni o «insudare» fibrinoasă subendotelială, sau intumescența fibrinoidă, interesînd interstițiile, nu numai din marginea liberă, ci din întreaga valvulă. Numele corect ar fi, credem, acela de valvulită interstițială, înțelegînd-o ca localizare primară și unică.

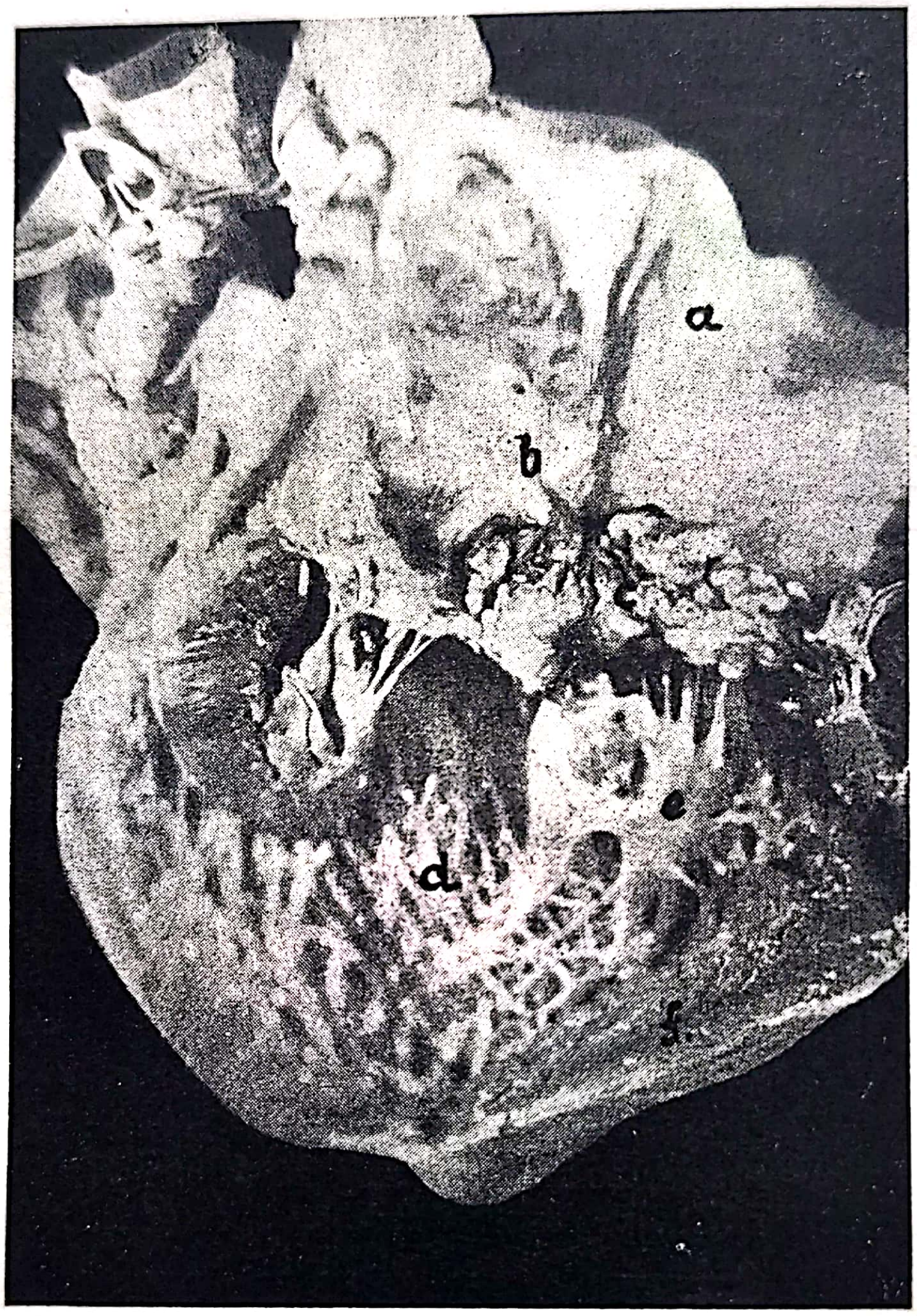

Fig. 56. — *Endocardită vegetantă ducînd la stenoză cu insuficiență mitrală (boală mitrală). a)* atriul stîng; *b)* valvula mitrală cu: *c)* mase vegetante; *d)* cavitatea ventriculară stîngă; *e)* stîlpi papilari cu cordagii încă normale, ceea ce indică un proces relativ recent; *f)* miocardul.

Mult discutate sînt endocardita fetală și cea seroasă.

**Localizarea verucoasă valvulară și cordală, ca și cea polipoasă,** au fost deja descrise (vezi: Semiologia patomorfică). Reamintim că procesul începe cu leziuni nodulare valvulare interstițiale (fig. 57), urmate de exulcerații endoteliale, care atrag depuneri trombotice (plachete + leucocite + fibrină) fără hematii și fără microbi.

Coincidența unor stadii diferite ale leziunilor nodulare reumatice, dar mai ales constituirea leziunilor nefocale reumatice, în asociere cu distrofiile secundare ale țesutului valvular, contribuie la polimorfismul leziunilor. Cu alte cuvinte, valvulita reflectă de asemenea condițiile vascularizării locale, simțitor mai puțin dezvoltată ca în miocard sau sub endocardul parietal, precum și textura fibroasă, densă, cu puține histiocite, a valvulei mitrale. La nivelul

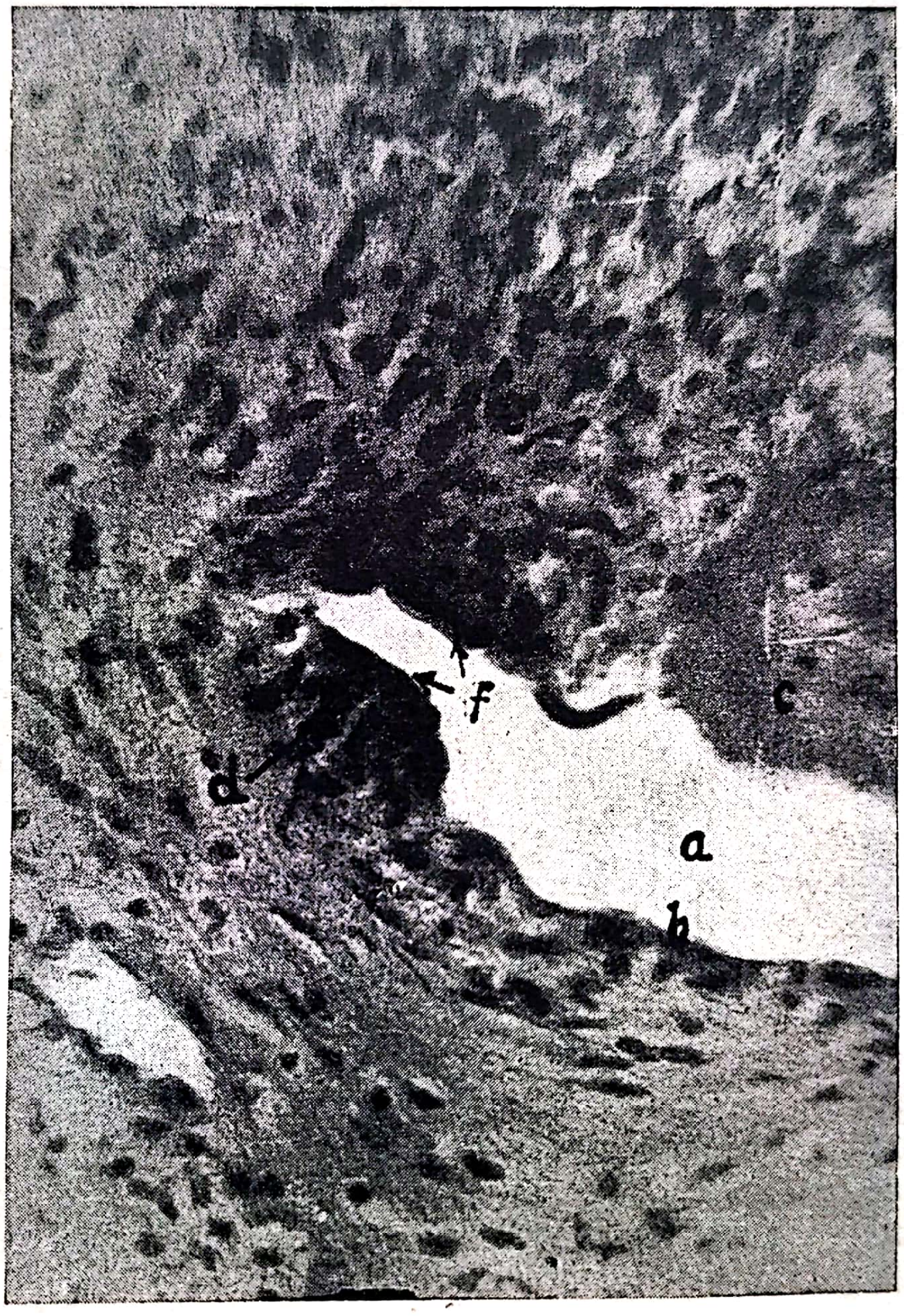

Fig. 57. — *Infiltrat reumatic focal sub endoteliul valvular.* *a)* lumen ventricular; *b)* stratul endotelial încă păstrat al endocardului; *c)* depozit fibrinos, la nivelul unei distrugeri de endoteliu; *d)* mic nodul Aschoff-Talalaev, subendotelial, fără centru necrotic, la inserția parietală a valvulei; *e)* infiltrat focal histio- și limfopoliblastic, fără polimorfonucleare; *f)* endoteliu cu citopicnoză pe cale de descuamare.

sigmoidelor aortice, mobilizarea histiocitară se face încă mai deficient. Fibrociţii participă în număr relativ mai mare la formarea infiltratelor interstiţiale.

**Localizarea verucoasă parietală** în atriul stîng al endocarditei verucoase a fost observată de Claude şi Levaditi (1923), Mac Callum (1924), Glahn (1926), Shaw (1929), Klinge (1931), Lieber (1933), Glahn şi Pappenheimer (1935), Gross (1935).

Pe biopsia din urechiuşa stîngă la 73 de bolnavi selecţionaţi în vederea comisurotomiei, S. Papadopol şi colaboratori (1955) constată în 19 cazuri endocardită reumatică subacută cu noduli tipici, faţă de 5 cazuri cu endocardită limfatică subacută, şi faţă de 51 de cazuri de endocardită cronică sclerogenă.

Microscopic, nodulii reumatici se găsesc profund sub endocardul parietal, cu centrul lor necrotic caracteristic; uneori se constată numai zone de necroză fără reacţie celulară în jur. Forma leziunilor corespunde interstiţiilor alungite.

*Diagnosticul diferenţial* are în vedere faptul că leziuni reumatice tipice nu se găsesc în endocardul valvular, ci numai în interstiţiile miocardului (Mac Callum, 1924).

Aşa că, de acord cu Klinge (1931), se poate conchide că aspectul macroscopic, adică localizarea verucozităţilor pe marginea liberă a valvulelor, răspîndirea lor largă în număr relativ mare, dar mai ales leziunea din endocardul parietal atrial, conferă totuşi endocarditei reumatice un aspect particular chiar dacă fiecare leziune în parte seamănă cu cele *ne*reumatice.

*Important mai este faptul, credem, că se constată microscopic o disproporţie între defectul endotelial, relativ restrîns, şi participarea subendotelială, mult mai întinsă şi durabilă, ceea ce corespunde unui proces sistematizat.* Existenţa acestuia se verifică prin concomitenţa leziunilor miocardice, pericardice, periarticulare, tendinoase etc. Rezultă că endocardita, în aceste condiţii, constituie doar aspectul local dintr-un proces mult mai întins, chiar generalizat.

Asemănările cu alte endocardite se datoresc, în primul rînd, unui factor funcţional hemodinamic, pe cît de important, pe atît de puţin specific.

Deosebirile faţă de alte endocardite provin mai ales din caracterul sistematizat, din răspîndirea mult mai întinsă a leziunilor valvulare, cordale şi miocardice în procesul de boală reumatismală. Rezultă acele retracţii şi deformări cu totul caracteristice pentru cardiopatiile valvulare reumatismale.

**Endocardita latentă** (fig. 58) reprezintă un stadiu incipient, căci este de fapt o subendocardită, aclinică. Rămîne de proporţii microscopice, deoarece nu întrerupe endocardul, ceea ce suprimă posibilitatea depunerilor trombotice. Se constată că procesul se limitează la *a)* noduli reumatici caracteristici, dar cu dimensiuni moderate; *b)* infiltrate nenodulare; ambele prezintă aspectele stadiale indicate. Nu s-a insistat destul asupra vecinătăţii cu endocardul, nici asupra celulelor endoteliale corespunzătoare, care sînt uneori mai intens colorate, mai înalte, mai apropiate şi mai numeroase în acelaşi interval, cu aspect palisadic. În plus, pe secţiunile în serie, apar, sub regiunea cu aspect palisadic sau în apropiere, unele elemente situate mai profund, imediat dedesubt, cu acelaşi desen nuclear şi citoplasmic, dar mai mici, oarecum contractate: sînt endotelii nou formate în exces şi rămase sub celelalte. Decisiv pentru evoluţia procesului este că nu se constată nici un fel de distrugeri ale endoteliului, care, dimpotrivă, este mai gros, palisadic şi, pe alocuri, bistratificat (Crăciun, 1943).

*Evoluție.* În special, cînd nodulii reumatici sînt mai voluminoși, și mai ales dacă au un centru necrotic mai întins, acesta poate ajunge așa de superficial, încît endoteliul care-l acoperă suferă citopicnoză, citoliză și descuamare. La acest nivel, dar numai în caz de ulcerație, începe a se depune « exsudatul » de plachete, fibrină etc. Așa că numai în acest caz leziunea, din histologică, devine anatomică cu verucozități trombotice și eventuale consecințe clinice (embolii etc.).

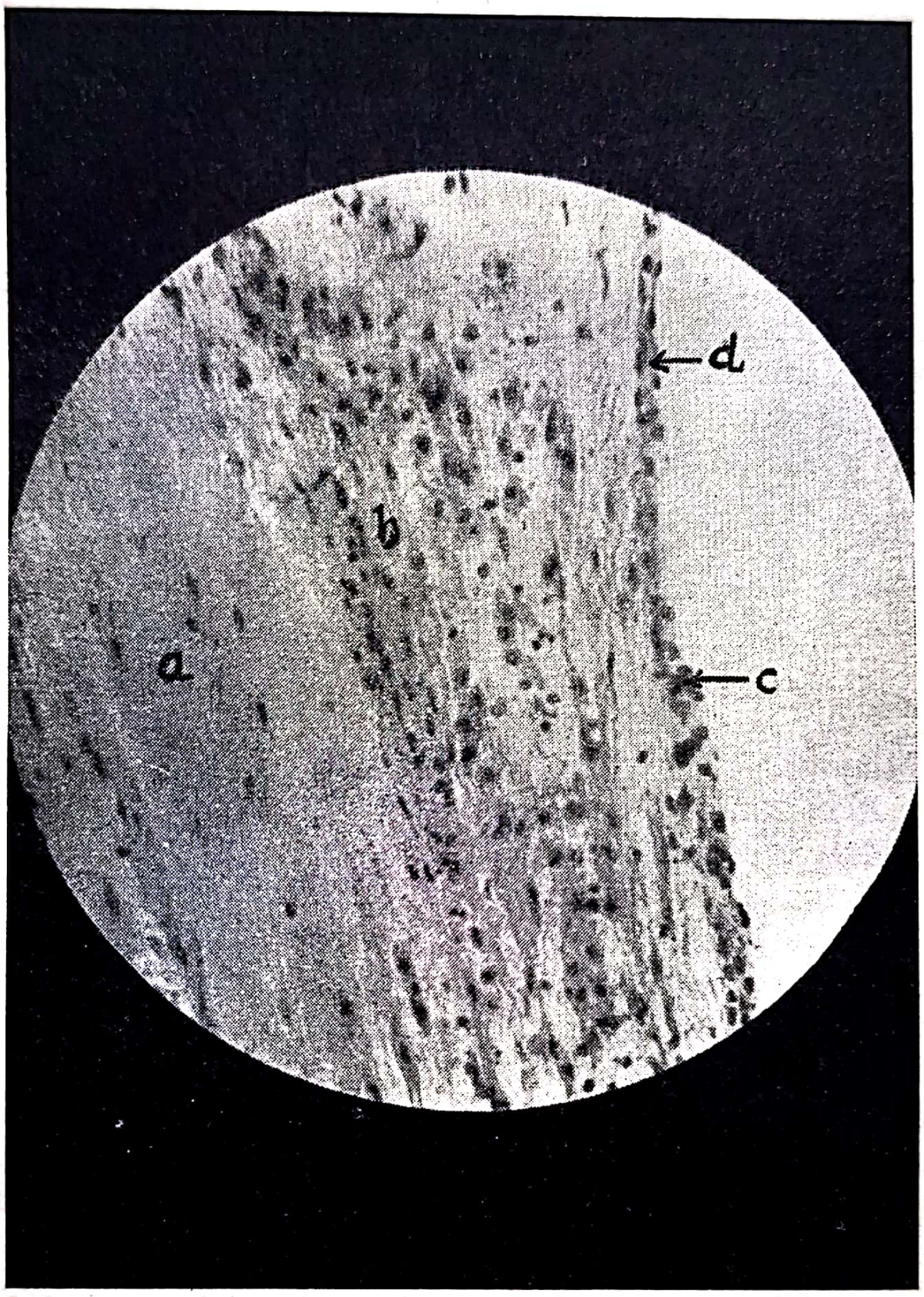

Fig. 58. — *Endocardită latentă în tifosul exantematic. a)* fibre miocardice cu interstiții normale; *b)* endocardul profund cu infiltrate relativ dense, formate de histiopoliblaste mari cu citoplasmă hipercromă și limfopoliblaste mici; *c)* endocardul superficial, cu proliferare și infiltrate poliblastice; *d)* endocard normal.

Prezența acestor leziuni parietale latente explică, printre altele, producerea trombilor în lumenul urechiușelor (N. Hortolomei, E. Crăciun, T. Ghițescu, E. Malițchi și M. Zaharia, 1958), așa cum se constată peroperator și la necropsie.

Noțiunea de endocardită latentă a fost propusă de Crăciun (1943) în legătură cu tifosul exantematic și confirmată de Avtsin (1956). Noțiunea aceasta se poate însă aplica și unor leziuni din procesul reumatismal, precum și endocarditelor de altă origine.

**Valvulita interstițială**, așa-zisa endocardită valvulară fără verucozități (eventual și cordală), mai puțin cunoscută, diferă net, bineînțeles, de valvulitele verucoase ori vegetante. Cu ochiul liber, valvula, în cazurile incipiente, arată o îngroșare mai pronunțată către marginea liberă; pe secțiune aspectul este gelatinos și transluciditatea mărită, în contrast cu suprafața exterioară, al cărei luciu prezintă modificări (pete alburii, mai opace), mai mult ori mai puțin aparente.

Se găsesc leziuni situate profund, depășind zonele cu modificări endocardice. Ca leziuni inițiale (și marginale, depășind « endocardita ») se văd sub endocard focare de intumescență mucoidă, disociere fin fibrilară a fibrelor colagene; apoi degenerare, necroză și fragmentare fibrinoidă a fibrelor colagene. Fibrocitele locale arată leziuni degenerative pînă la citoliză. Se formează un infiltrat granulocitar și limfo-monocitar hematogen, mai abundent în straturile superficiale. Aceste leziuni corespund stadiului alterativ (prim) în comparație cu nodulul reumatic. Numai într-o etapă mai înaintată se constată, pentru valvulele mitrale, un aflux (slab) de histiopoliblaste venite din interstiții și din jurul capilarelor, dar mai ales din adventiția arteriolelor situate la oarecare distanță de marginea liberă a valvulelor, către inserția lor pe inelul fibros. Se mobilizează însă relativ mai multe fibrocite.

Histiopoliblastele infiltrează spațiile dintre fibrele colagene, formînd șiruri și grupe de elemente voluminoase, uneori cu aspect epitelioid, prin presiune reciprocă în spații înguste. Pe măsură ce se relaxează însă arhitectura valvulară (prin fibrorexis, fibroliză și desmoliză), infiltratele se pot aduna în grupe mai dese, dar totuși simțitor mai rare decît sub endocardul parietal. Predomină cu mult contingentul fibroblastic, avînd ca efect elaborarea cicatricei retractile, înglobînd mase amorfe de coagulate proteice greu de resorbit (neintervenind la timp, nici liza, nici macrofagia). Urmează încărcare cu hialin sau calcar.

Valvulita interstițială, prin urmare, prezintă o intumescență fibrinoidă în desmogel, ca o masă omogenă sau foarte fin granulară. Mobilizarea și proliferarea celulară sînt precoce și relativ intense. În scheletul valvular fibros se pot găsi noduli reumatici tipici (Gross și Friedberg, 1936) sau imagini « cel puțin » asemănătoare nodulilor reumatici (Kugel și Ebstein 1928; Staemmler, 1954); predomină uneori elemente limfoide. Spre deosebire de verucozitățile trombotice, localizarea nodulilor este profundă, la oarecare distanță de endoteliu, (Coombs, 1909; Clawson, Bell și Hartzell, 1926; Clawson, 1931; Gross și Friedberg, 1936).

Dimpotrivă, Böhmig și Klein (1953) nu au găsit localizările interstițiale profunde; dar acești autori subliniază o localizare încă mai profundă, interesînd chiar inelul fibros de la baza valvulelor. Apoi, procesul trece în stratul spongios profund al endocardului, iar la nivelul comisurilor se continuă de la o valvulă la alta. În felul acesta se constituie leziunile care prepară aderențele dintre valvule.

*Endoteliul valvular se comportă diferit după sediul său*: *a)* cel situat la nivelul lunulei, adică a zonei de închidere, dacă este descuamat ori distrus total și se formează eroziuni ori microulcerații, devine un punct de apel pentru formarea microtrombilor caracteristici pentru endocardita verucoasă; *b)* la oarecare distanță de zona de închidere, în dreptul focarelor mucoide și fibrinoide subiacente, endoteliul ia aspectul palisadic. În felul acesta se constituie mase verucoase spre baza valvulelor sau spre cordagii.

## ENDOCARDITE CRONICE FIBROPARE

Termenul acesta înseamnă procese inflamatorii cronice evolutive, ajunse la etapa fibropară. Aceasta, spre deosebire de cardiopatiile valvulare (ori parietale) care sînt leziuni fibropare deplin constituite și reprezintă rezultatul unei inflamații, aceasta fiind deja stinsă. De fapt, sînt mult mai frecvente aceste « patii » ca sechele postinflamatorii, decît endocarditele fibropare propriu-zise, adică încă evolutive.

**Localizarea valvulară.** O adevărată endocardită cronică valvulară presupune dispariția leziunilor microscopice de inflamație acută ori subacută, inclusiv exsudatul ori insudatul fibrinos și infiltratul cu neutrofile; presupune de asemenea trecerea la etape fibro-celulare, dar totodată presupune persistența unor semne de procese inflamatorii, fie la suprafața, fie în profunzimea valvelor, eventual pînă la inelul fibros, ca și în miocard. Ar fi deci un proces inflamator, care pe de o parte elaborează noi exsudări ori infiltrate de tip cronic, iar pe de altă parte, noi cicatrice. Or, tocmai aci stă dificultatea de interpretare, încă nerezolvată. Stadiile înaintate ale inflamației exsudative schimbă doar componența exsudatului, resorbindu-se edemul (eventual fibrina) și leucocitele, cu persistența, apoi cu predominanța, chiar exclusivitatea poliblastelor histiogene. Dar persistența reziduală, indefinită, a unor atare « infiltrate cu celule rotunde » sau « cu celule embrionare » (două denumiri, pe cît de comode, pe atît de greșite), nu înseamnă de loc inflamație cronică. Trecerea de la subacut la cronic și apoi la rezidual se face gradat și insensibil, depășind resursele morfologiei descriptive. Aceeași problemă se pune cu aceleași rezerve, pentru diversele inflamații zise cronice din encefal, apendice, amigdale, colecist etc. Demonstrativ în special este exemplul acelor inflamații stinse clinic de mult timp, dar care încă mai arată « manșoane » de celule inflamatorii în jurul arteriolelor și venulelor, adică tocmai în spații disponibile relativ întinse, în direcția în care se îndreaptă curentul de « limfă » interstițială.

Problema este cu atît mai spinoasă, pe teren pur morfologic, cu cît în marea majoritate a endocarditelor, cele reumatice, nici nu arată semnele clasice ale inflamației acute, chiar dacă (așa cum arată observațiile noastre de la prosectura Filantropia) decesul a survenit în cursul pirexiei, la o etate tînără, în plin acces de poliartrită și cardită reumatică hipertoxică.

Iar leziunile de endocardită din *sepsis lenta*, corespund, *nu* tipului subacut, încă mai puțin cronic, ci numai celui acut (cercetări efectuate împreună cu Meste ș și nepublicate). Este un proces iterativ acut, prin extensiune locală sau metastatic, cu totală deosebire între leziunile vechi ajunse la scleroză hialină și cele actuale.

Clinic, s-a rezolvat de mult problema acelor cazuri la care nu mai rămîn decît *sechele*, reprezentînd *cardiopatia valvulară* etc. Leziunile sînt și aici cu totul clare și concordante. Ele arată scleroză deplin constituită. Totuși, multiplicînd cu atenție preluarea fragmentelor, atît din leziunile principale, cît și din vecinătatea lor, se pot găsi infiltrate poliblastice. Nu reprezintă decît aspecte reziduale, de acord cu clinica, VSH, hemograma etc.

**Localizarea parietală.** Pe nedrept se menționează o « endocardită fibropară » la nivelul unui infarct cicatrizat, chiar dacă peretele este împins în afară, chiar dacă se formează, ca într-un anevrism cardiac (mai ales cu denudări endoteliale), depuneri trombotice.

Nu se cunosc stadiile de început și deci natura unui proces precum « fibroza parietală cicatriceală » descrisă de Nauwerk, Ribbert, Renaud (1934), Puddu și Magrassi (1937), Comeau (1937). Macroscopic s-a găsit o fibroză cu elastoză densă, cu aspect opac și cu hipertrofia excentrică a ventriculului stîng. S-a mai invocat o supraîncărcare a circulației. Însă evoluția aclinică a întregului proces (care este o simplă descoperire de necropsie), precum și lipsa oricăror informații asupra leziunilor inițiale, justifică menținerea în suspensie a acestei probleme.

Neclară este de asemenea « *fibroza difuză a endocardului, la sugari și în prima copilărie* » (fig. 59 și 60). A fost considerată de unii autori ca rezultat al unei endocardite fetale ori congenitale, iar de alții ca o malformație. Asocierea cu rahitismul pe de o parte, coexistența unor infiltrate inflamatorii, pe de altă parte, sau dimpotrivă, lipsa unor astfel de infiltrate tind să arate că pot interveni condiții cu totul variate, ca nosogenie.

Sediul superficial subendocardic al leziunii și extensiunea sa, pun în pericol mai totdeauna țesutul specific de conducere, așa că ECG se constată importanța tulburării în acest sens (Dordick, 1951; Haase și Weber, 1952).

Fibroelastaza poate surveni și la adult, așa cum s-a constatat într-un caz recent provenit din clinica medicală de la spitalul Brîncovenesc studiat clinic de Galea și Mincu, iar histopatologic de Crăciun, Stănciulescu și Zaharia (1958). Diagnosticul diferențial trebuie făcut cu o infecție cu poartă de intrare pulmonară, cu un proces endocardic bine definit (endocardită parietală), și mai puțin cu infarctul miocardic.

## ENDOCARDITA RECURENTĂ

În reumatismul cardio-articular specific (Danielopolu) leziunile recurente prezintă unele aspecte anatomice caracteristice (tipul verucos etc.). Se dezvoltă de obicei fie ca tip verucos, corespunzînd procesului reumatic clinic, hemoculturile fiind negative, fie ca tip vegetant sau ulcero-vegetant, hemoculturile fiind pozitive pentru streptococul *viridans* sau streptococul hemolitic A.

Succesiunea mai mult sau mai puțin rapidă în timp, a proceselor reumatice și nereumatice, la nivelul endocardului, unde ele pot fi mai lesne de identificat patomorfic și bacteriologic, poate explica leziunile mixte ori intermediare, semnalate și de către Rubin Popa (1955), la nivelul arterelor. Aci însă nici chiar condițiile morfogenetice locale nu permit totdeauna o diferențiere netă a originii reumatice sau nereumatice a leziunilor.

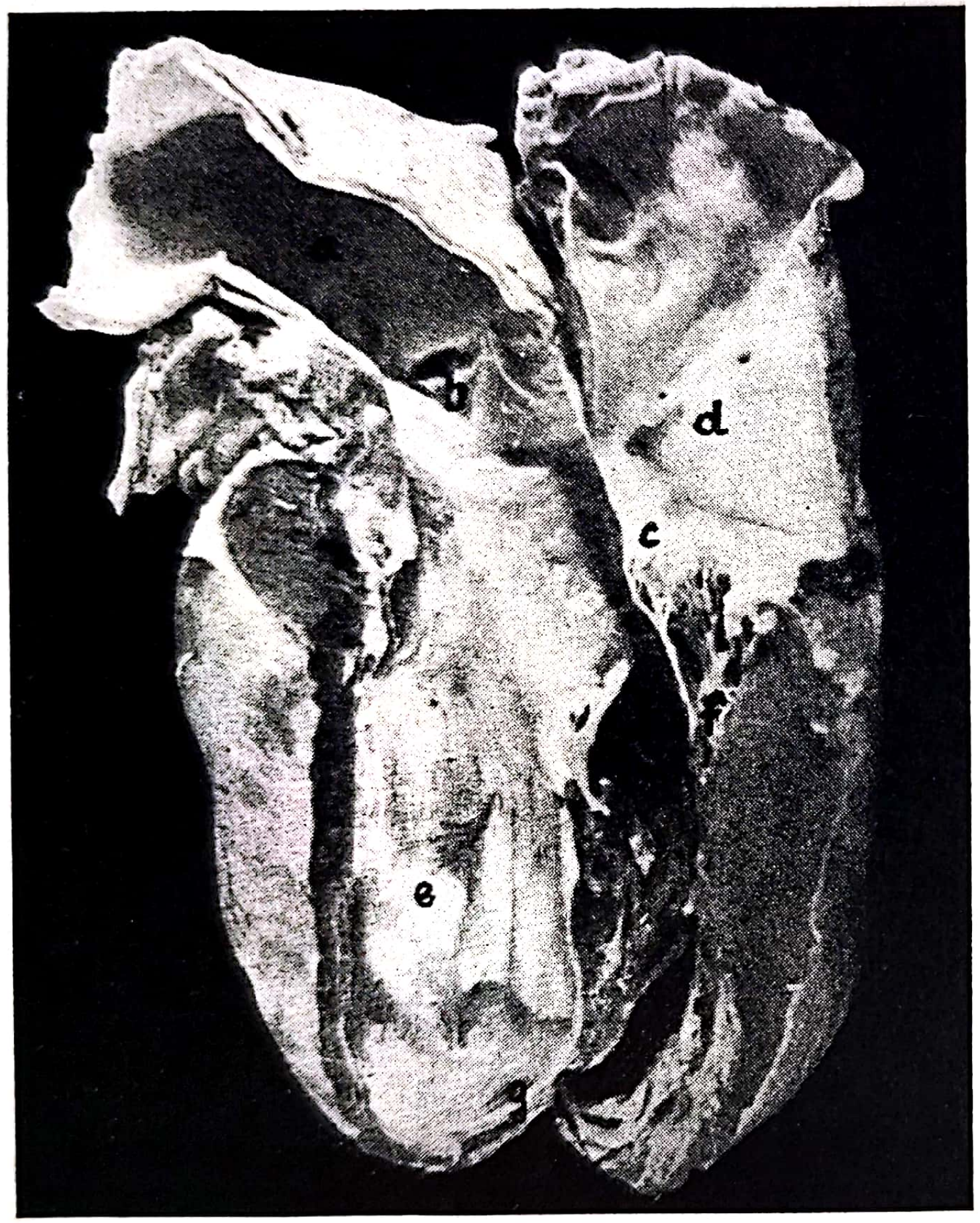

Fig. 59. — *Fibroelastoza difuză a endocardului.* *a)* aorta; *b)* sigmoide; *c)* mitrala; *d)* atriul stîng; *e)* cavitatea ventriculului stîng; *f)* stîlp alungit al mitralei, avînd baza de inserție situată mult deasupra vîrfului, ceea ce arată o alungire și dilatare a ventriculului stîng; *g)* secțiune a endocardului ventricular stîng, mult îngroșat, albicios, acoperind și reliefurile musculaturii trabeculare.

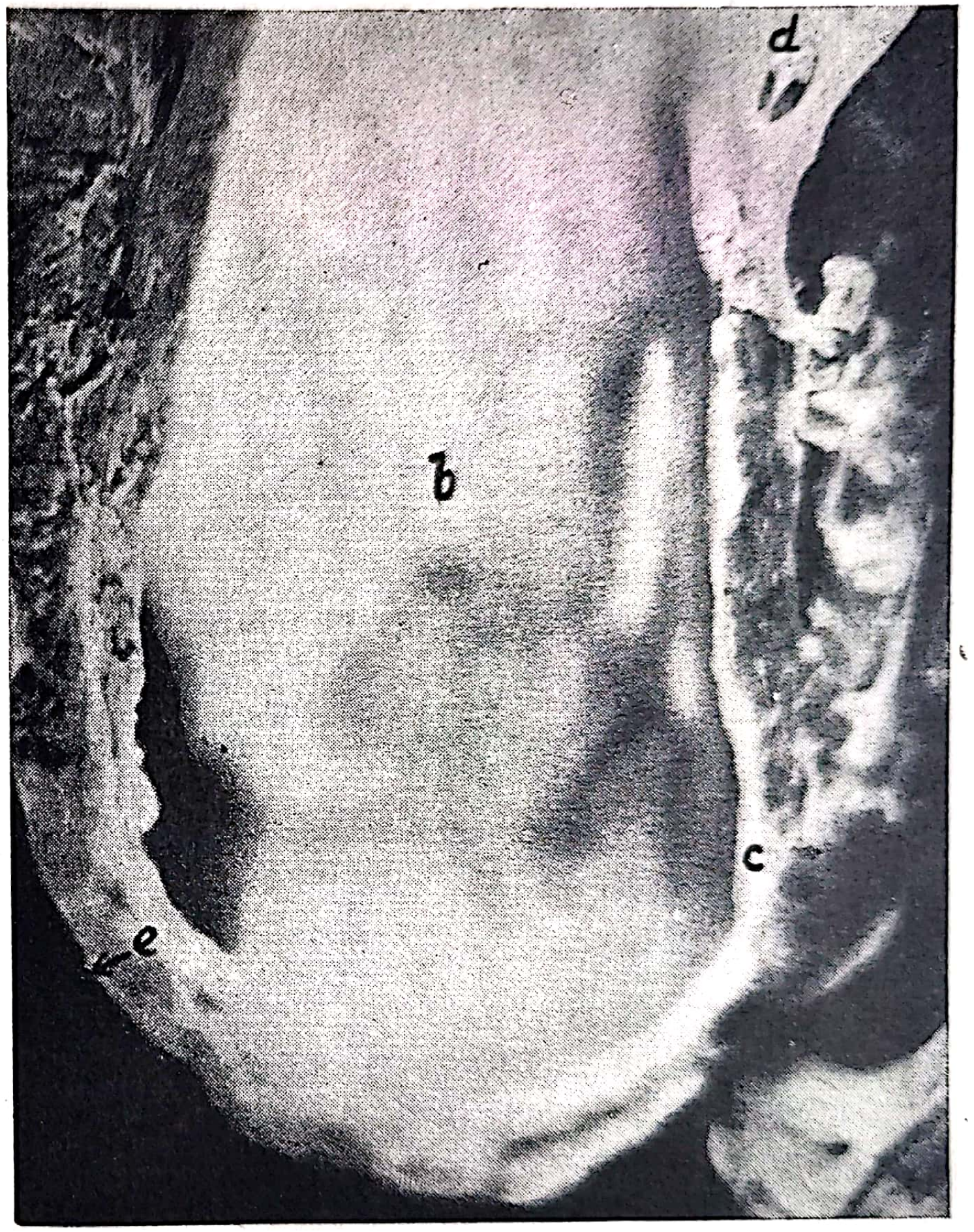

Fig. 60. — *Fibroelastoza difuză a endocardului.* *a)* perete ventricular stîng; *b)* cavitatea ventriculară; *c)* endocard mult îngroșat; *d)* resturi de musculatură trabeculară, atrofiată adusă la nivelul endocardului; *e)* pericard.

## MIOCARDITA

Aschoff (1904) are meritul de a fi identificat noduli reumatici specifici din miocard (fig. 61). Talalaev (1922), Klinge (1929) au adus contribuții importante. Goodhart (1879), Bret (1890) notaseră leziunile infiltrative din miocard. Confirmarea a venit unanim și larg de la Geipel (1906), Fraenkel (1912), Fahr (1921), Albertini, (1931 și 1933), Gross și colaboratori (1934), Geronne (1936), Strukov (1947), Griffth (1947).

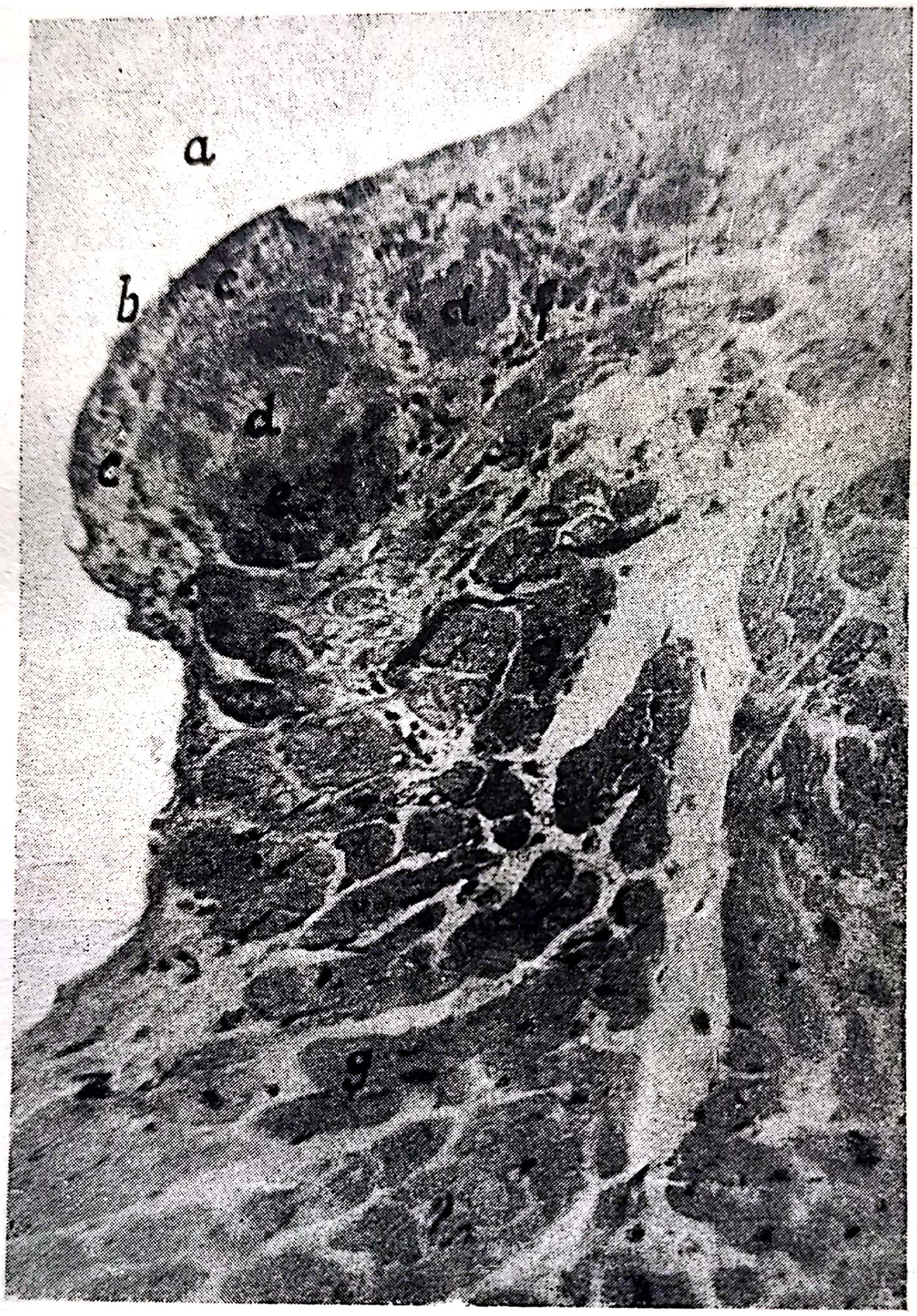

Fig. 61. — *Noduli reumatici recenți.* *a)* lumenul ventricular stîng; *b)* stratul endotelial al endocardului; *c)* strat fibrolamelar subendotelial, infiltrat cu limfopoliblaste; *d)* necroză fibrinoidă, cu: *e)* celule Aschoff; *f)* infiltrat mai profund cu limfopoliblaste; *g)* fascicule de fibre miocardice, separate prin interstiții normale.

*Macroscopic*, întregul cord este mărit și dilatat; culoarea este cafenie-roșiatică, presărată eventual cu mici pete, abia vizibile (noduli reumatici); moartea poate surveni de la început (Crăciun şi colaboratori, 1933; Quinlan, 1942). Se cunoşteau doar 17 cazuri (Garber, 1933) cu localizare exclusiv miocardică.

*Microscopic*, nodulii se prezintă cu trei aspecte, adică în trei stadii evolutive:

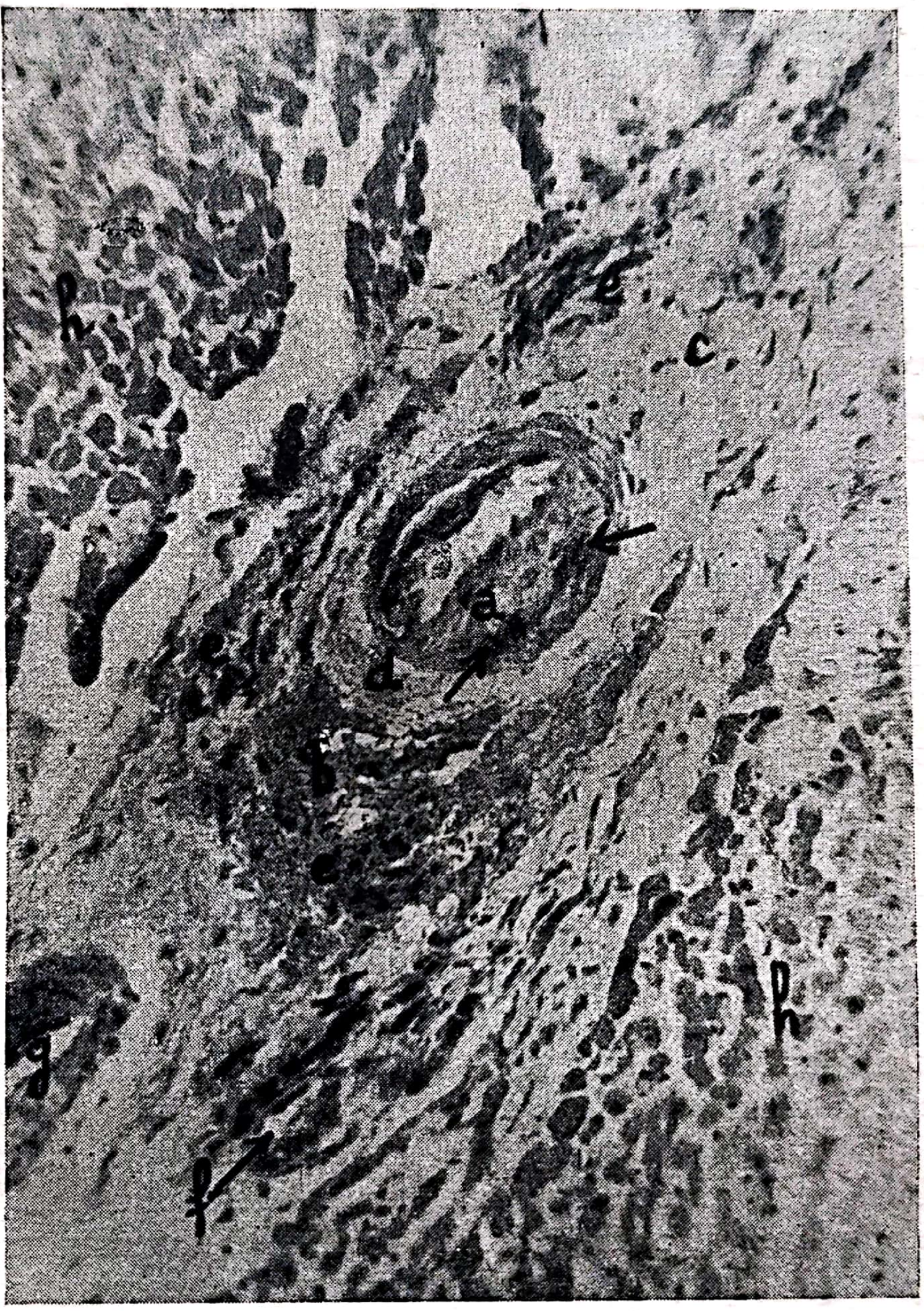

Fig. 62. — *Stadiul de intumescenţă şi necroză fibrinoidă.* Endoteliul apare normal în jurul unui lumen secţionat transversal. *a)* zonă de alterare fibrinoidă, disociind fibrele şi determinînd spre adventiţie (săgeţi) aglomerări de histiopoliblaste cu nuclei mai intens coloraţi; *b)* material fibrinoid dens şi abundent; *c)* reţea desmofibrilară normală; *d)* sau disociată edematos; *e)* stoluri limfoide, poate cu început de noduli Talalaev-Klinge; *f)* o venulă, într-un teritoriu cu mobilizare de histiopoliblaste mari hipercrome, dispuse lax (infiltrat reumatic nenodular); *g)* arteriolă aparent normală; *h)* fibre miocardice cu aspect normal.

1. *Stadiul de intumescenţă şi necroză «fibrinoidă»* (fig. 62) sau, după Talalaev şi Klinge, infiltratul precoce. Apare interstiţial sub formă de focare

în jurul vaselor, sub endocard, sub epicard, în valvule, țesutul specific de conducere atrio-ventricular, stîlpi, cordagii tendinoase etc. Ca sedii de predilecție notăm: pereții ventriculului stîng, atriului stîng, septul interventricular, mușchii papilari. Frecvența lor este mai mare în caz de evoluție febrilă acută, după accese recente, în recăderi. Desmogelul se umflă, ia un aspect omogen și se colorează slab la azan. Caracteristic este faptul că leziunea se vede ca acelulară. Edem colateral intens, reacție celulară minimă în jur. Apar net fibre argentafine și conjunctive (Bahrmann, 1937). Fibrina lipsește practic întotdeauna (Gross și Ehrlich, 1934). Totuși, W. W. Meyer (1950), ca și Böhmig și Klein (1953), admit un exsudat, nu fibrinos, ci « fibrinoid ».

Desigur că termenul de fibrinoid este criticabil ca neprecis. *Dată fiind lipsa unei colorații specifice și mai ales lipsa neutrofilelor, credem că nu există exsudat fibrinos. Nu se cunoaște nici un exsudat fibrinos în bolile acute febrile fără granulocite neutrofile. De fapt, exsudatul fibrinos nu constituie o leziune elementară, sau un simptom patomorfic, ci un sindrom patomorfic, din care neutrofilia locală (și generală) face parte integrantă.*

2. *Stadiul de granulom*, de infiltrat celular în jurul necrozei fibrinoide, se caracterizează prin: celule rotunjite sau ovale, histiocitare, după desenul lor cromatic, și ușoara polimorfie a nucleilor, cu tendință la celule voluminoase, gigante, de tip Aschoff (fig. 63, 64 și 65). Citoplasma lor, bazofilă după Bracht și Wächter (1909), *este de fapt amfofilă* sau hipercromofilă, căci la colorația cu hematoxilină-eozină apare în violet, nu în albastru.

Arhitectonica granulomului diferă ca formă și volum: *a)* după forma și întinderea interstițiilor unde se dezvoltă; lîngă arteriole relativ voluminoase, granuloamele au aranjament lax, constau din 6—10 rînduri paralele de celule, fiind separate net atît de adventiția arterială, cît și de miofibrele vecine; sub endocard și lîngă arteriole mici, nodulii au celule puține; în pereții atriali, noduli prelungi și înguști (W. G. Mac Callum, 1924); *b)* după gradul de evoluție: cu timpul scade abundența « fibrinoidului »; la fel scad și histiopoliblastele, care au disociat și resorbit « fibrinoidul » ori resturile colagene; *c)* după modul de reacție a desmofibrelor, care în reumatismul hipertoxic, se lizează (fibroliză); *d)* după variabila stratificare periferică de limfopoliblaste.

Histiopoliblastele (fig. 66) pot lua aspect epitelioid, dacă citoplasma lor este destul de abundentă și clară, ceea ce oferă unele asemănări cu leziuni tbc.

3. *Stadiul fibrozării progresive.* Rezultă cicatrice caracterizate prin sediul interstițial și prin forma alungită (pe secțiune în lungul miofibrelor). Predomină fibrocitele. Sînt rare fibrele argentafine, limfopoliblastele și histiopoliblastele. Desmofibrele apar mai neregulate și groase, ca într-o cicatrice inflamatorie.

Ținînd seama de toate aceste variante arhitectonice, cu Gross și Ehrlich (1934), nodulii se pot împărți în tipul: *a)* cu celule mari; *b)* cu celule mici; *c)* cu aranjament sincițial ori reticular, tipul polarizat, tipul în mozaic (celule variate dispuse neregulat); *d)* tipul fibrilar, cu o participare nulă a fibrelor elastice și musculare.

Caracteristică este deci localizarea în *septurile conjunctive*; adică în vecinătatea vaselor. Reprezintă *miocardita interstițială nodulară specifică din reumatism.*

Histochimic, cercetări mai recente (Klemperer, 1941, 1950; Justin Besançon, Favens și Landells, 1954; Strukov, 1956; Orlovskaia, 1958 etc.) au arătat că reacția Hotchkis-Mac Manus pune în evidență mucopolizaharide (MPZ) colorate în roşu, eliberate la nivelul fibrelor colagene şi a substanţei fundamentale, atinse de *intumescenţă fibrinoidă*. Aceasta pare a corespunde unor leziuni relativ recente, aşa că MPZ, încă fluide, disociază fibrele şi fibrilele conjunctive, ceea ce la coloraţiile obişnuite, apare ca un edem.

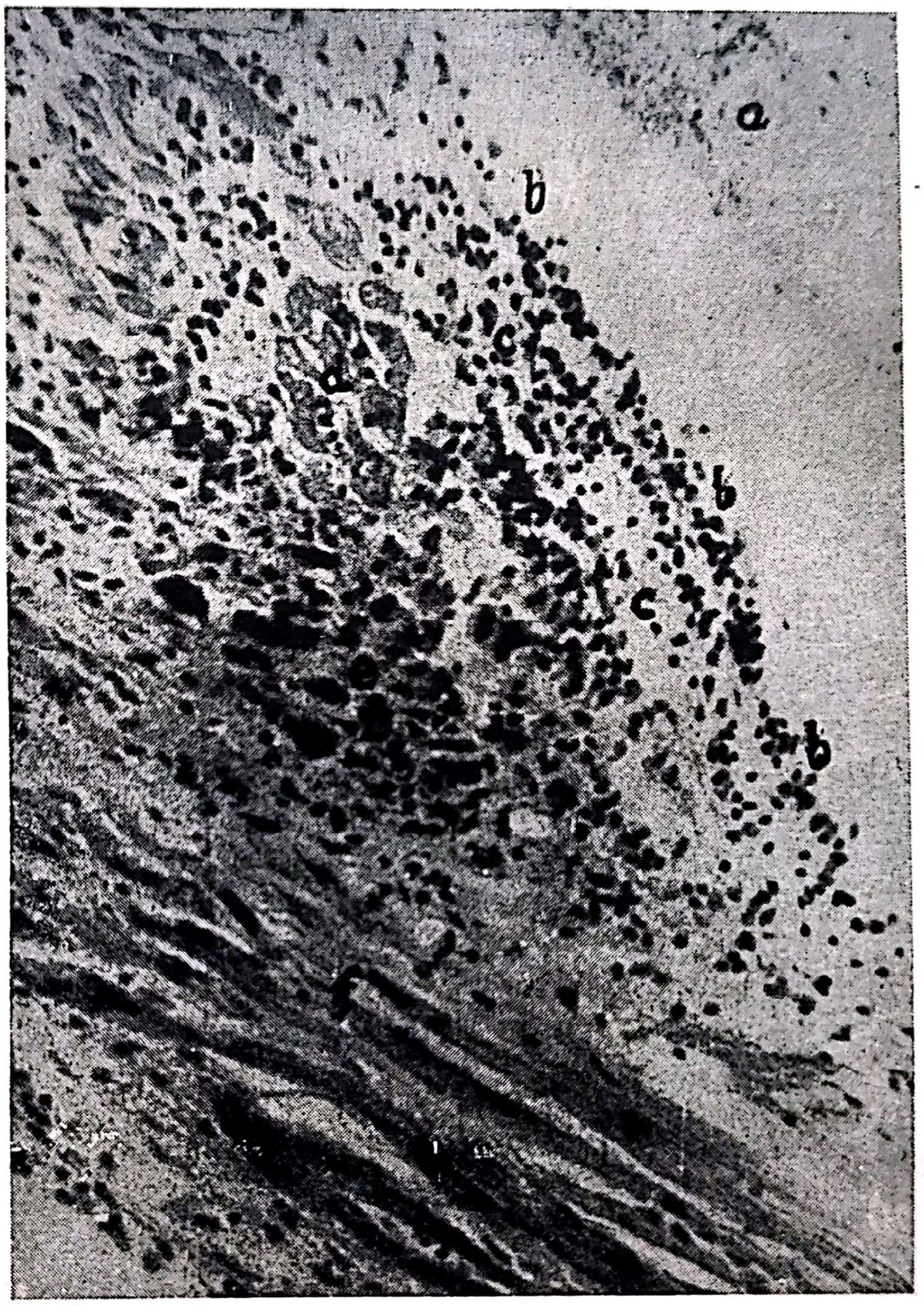

Fig. 63. — *Nodul reumatic recent.* *a)* depozit fibrino-hematic, desprins mecanic de pe endocard; *b)* limita superficială a endocardului, al cărui endoteliu a dispărut; *c)* infiltrat limfopoliblastic subiacent, disociind fibrele conjunctive fine subendoteliale; *d)* material fibrinoid pe cale de resorbţie; *e)* celule Aschoff; *f)* fibre miocardice.

Intumescenţa fibrinoidă este reversibilă, pe cînd *degenerescenţa fibrinoidă* corespunde unei coagulări a MPZ. Coagulul se fragmentează, constituindu-se necroza fibrinoidă, ca mase ori blocuri colorate în roşu-cafeniu. Reacţia granulocitară perinecrotică durează puţin timp şi este înlocuită cu reacţia caracteristică, limfoidă şi histiocitară.



Fig. 64. — *Noduli reumatici deplin constituiți. a)* fibre miocardice; *b)* resturi de material fibrinoid; *c)* celulă gigantă Aschoff; *d)* celule Aschoff mai mici; *e)* infiltrate limfopoliblaste.

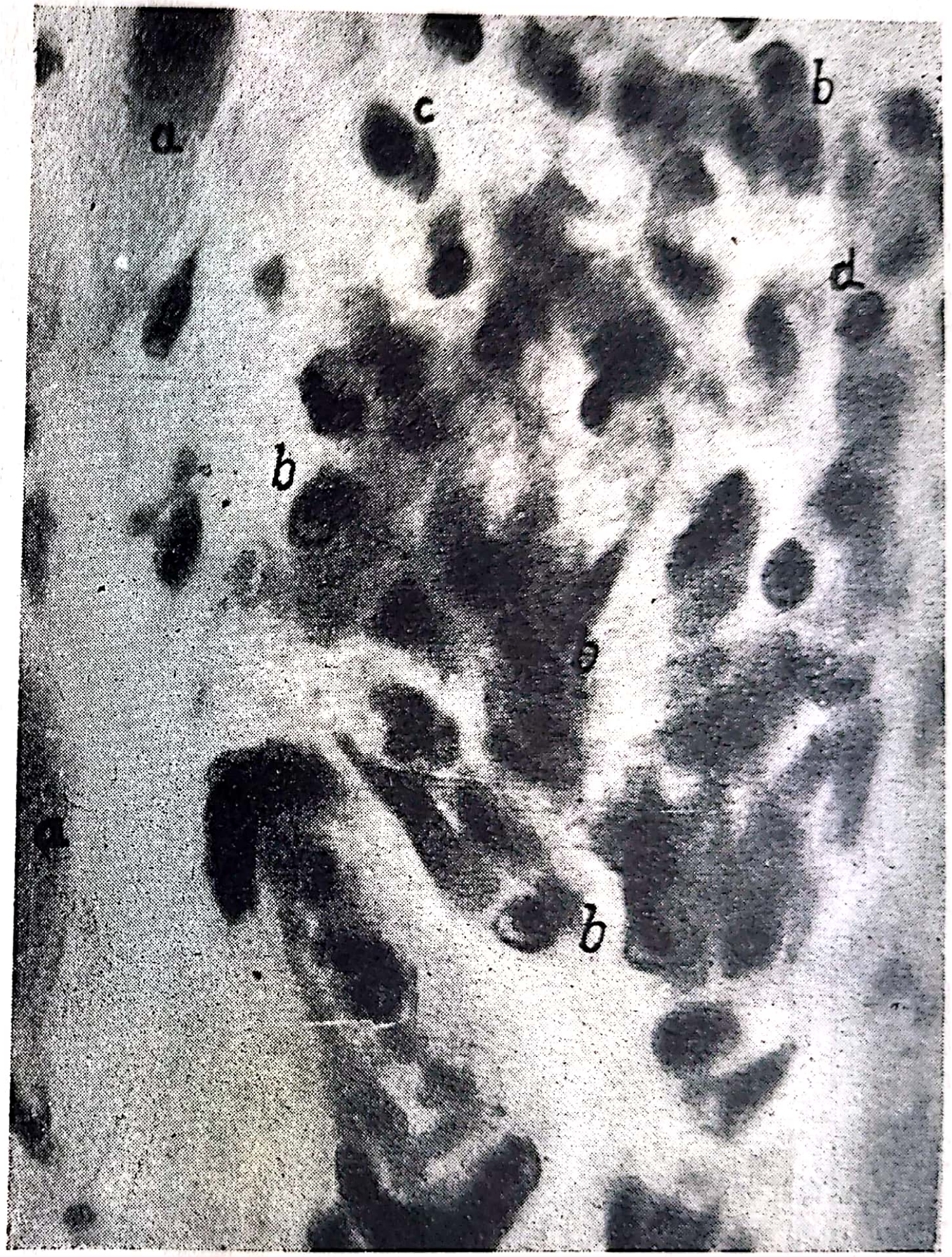

Fig. 65. — *Nodul Aschoff-Talalaev, după resorbția aproape totală a necrozei fibrinoide. a)* fibre miocardice; *b)* histiopoliblaste tip Aschoff de diverse mărimi; *c)* limfopoliblast; *d)* limfocit.

Lewkowicz (1939) foloseşte numele de *reumatocite* pentru elementele histiocitare mari de tip Aschoff din nodul reumatic.

Leziunile reziduale cardiace pot fi aproape total evitate în tratamentul modern cu steroizi (V. C. Kelley, 1954). Dispar mucopolizaharidele (MPZ) depolimerizate, care invadează difuz interstiţiile şi fibrele conjunctive.

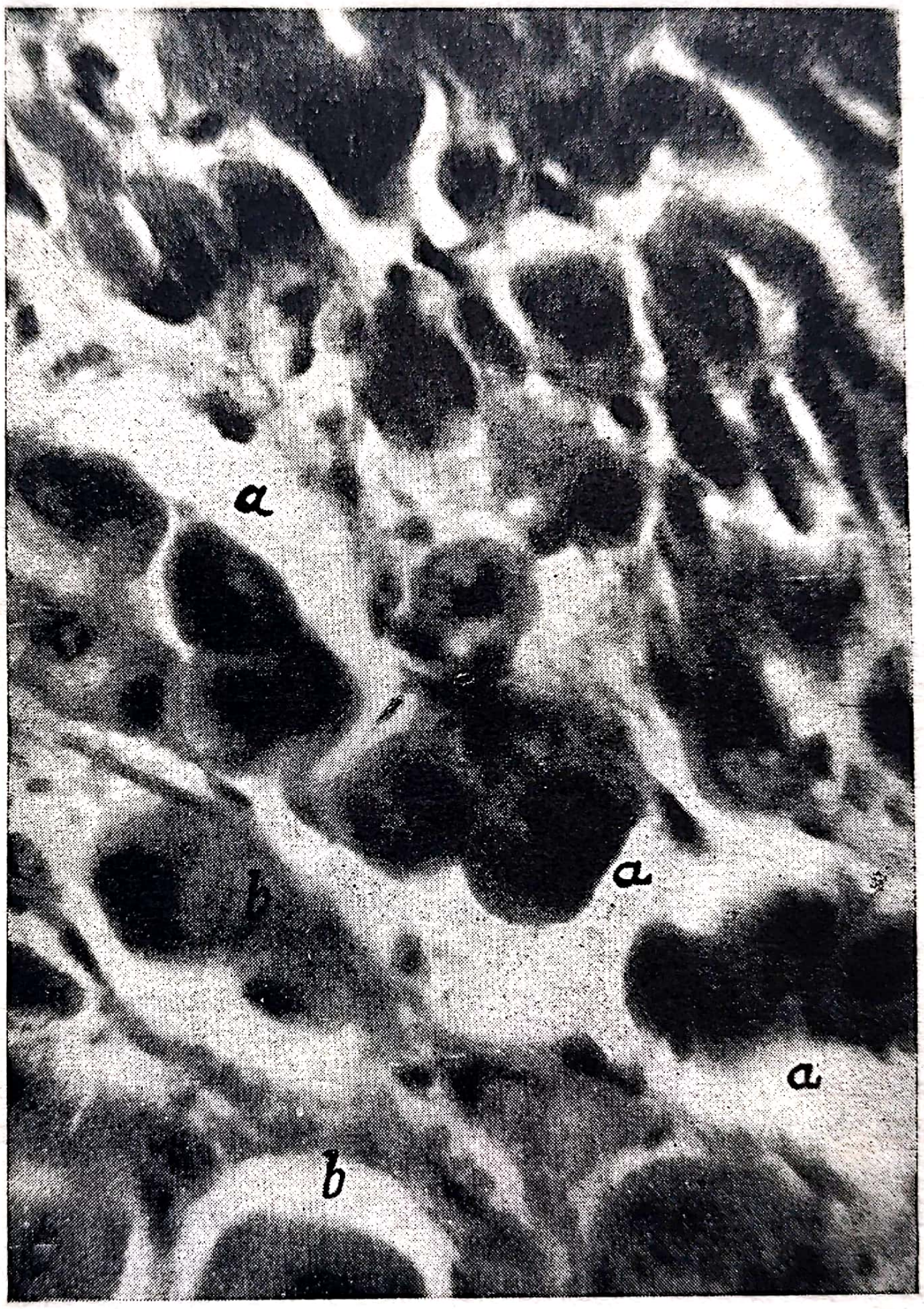

Fig. 66. — *Nodul reumatic. a), b)* histiopoliblaste care iau prin compresiune reciprocă, aspectul de elemente epitelioide.

Însă nici în miocard, şi nici în alte ţesuturi şi organe, răspunsul patomorfic în reumatism nu se limitează la aceşti noduli interstiţiali. Intervin uneori alţi factori capabili de a intensifica procesul morbid, căci în cazuri evolutive şi recidivante, apar leziuni chiar ale *fibrelor miocardice*, mult mai importante din punct de vedere fiziopatologic. Se constituie astfel un tip special de leziuni, identificate de către Letulle, Besançon şi M. P. Weil, de Witheman şi Estlake. Aceşti autori au constatat o aşa-zisă *miocardită* *mioblastică în noduli şi în plaje.* Aceste leziuni nodulare interesează deci, nu numai interstiţiile ca noduli reumatici, ci chiar şi parenchimul miocardic. Consecinţele vor fi simţitor mai grave.

În materialul nostru de prosectură, am constatat mioblaste în miocarditele care însoţesc endocarditele verucoase recurente. Unii noduli, mai voluminoşi, interesează de asemenea fibrele miocardice vecine. Se constată aici, ca leziune culminantă înlocuirea fibrelor miocardice prin aşa-zisele mioblaste. Cu alte cuvinte, pe teritoriul fibrelor miocardice, care îşi pierd striaţiile, apar celule relativ mai mici, distincte, fiecare conţinînd un nucleu înconjurat cu o citoplasmă anhistă. Pot rezulta şi mioblaste gigante, de tip Geipel, cu mai mulţi nuclei. Atare leziuni se dezvoltă consecutiv distrugerii sarcolemei şi hiperplaziei regenerativ-abortive a nucleilor fibrelor miocardice. Mioblastele simple sau gigante (de origine parenchimatoasă), diferă net de celulele Aschoff simple (bazofile) sau gigante.

Acelaşi caracter nodular şi aceeaşi origine parenchimatoasă îl mai prezintă nodulii *pseudogomulari*, descrişi de Huguenin, Albot şi Foulon.

Miocardul poate prezenta uneori (în 18 din 22 cazuri) leziuni degenerative (Saphir şi Langendorf, 1953); sînt mici focare necrotice, înconjurătoare de elemente ce corespund histio- şi limfopoliblastelor; mastocitele sînt foarte rare. Atare leziuni pot influenţa randamentul miocardic încă mai mult decît nodulii interstiţiali. Din descriere, s-ar părea totuşi că este vorba de noduli cu predominanţa necrozei asupra infiltratului perinecrotic.

Prin urmare, în condiţii clinice care indică o intensitate mărită şi o durată prelungită a procesului morbid, ţesutul conjunctiv nu mai este singurul atins, agresiunea putîndu-se extinde uneori şi la fibrele miocardice.

Electrocardiograma, în atare cazuri, pune în evidenţă tulburări miocardice intense şi durabile.

Numai că leziunile nodulare nu sînt singurele. Centrîndu-se atenţia însă pe studiul extensiv al leziunilor nodulare, au fost pierdute din vedere alte *leziuni nenodulare*, deja cunoscute. Astfel, de exemplu, miocardita descrisă de Krehl (1890), Romberg (1894), Poynton (1899), figurată de Norman Moore (1899). Este adevărat însă, că înşişi aceşti autori apreciază miocardita descrisă de ei ca banală şi irelevantă. Fapt este că nu i s-a mai dat nici o importanţă.

Dimpotrivă, cercetările noastre ajung la altă interpretare. Se constată *infiltrate nenodulare* în interstiţii sub *formă de stoluri celulare mai mult sau mai puţin compacte şi continue, diseminate. Caracteristic este că ele constau, calitativ, din aceleaşi poliblaste histioide sau limfoide, ca şi nodulii reumatici.* Uneori aceste leziuni nefocale conţin de asemenea elemente mari histioide, cu citoplasmă hipercolorată şi aspect epitelioid, precum şi celule gigante Aschoff. Alteori predomină poliblaste limfoide, cu nucleu mai mic şi mai întunecat.

*Caracteristic este aranjamentul mai lax, fără limite precise, şi mai ales fără necroză centrală.*

Caracteristic de asemenea este faptul că atare leziuni nefocale apar mai ales în vecinătatea vaselor, înconjurîndu-le, parţial ori total, însă la oarecare distanţă. Infiltratul este dispus în şiruri oarecum concentrice şi paralele, aşa că histiopoliblastele, cu citoplasma lor net colorată şi limite precise, iau un aspect semilunar sau navicular, puse cap la cap, sau în prelungire. Uneori se văd doar grupe izogenetice de două poliblaste, cu nucleul caracteristic mare, ușor dințat sau eșancrat, cu nucleol unic, voluminos, foarte aparent; sau limfopoliblastele perivasculare alternează cu histiopoliblastele; sau elementele limfoide sînt singurele prezente. Citopicnoza (nucleu și protoplasmă) interesează histiopoliblaste izolate, oarecum individual și selectiv lezate, printre altele cu aspect viguros, tipic colorate. De reținut și faptul că infiltratele sînt situate în *adventiția venulelor sau arteriolelor*, așa că nici arhitectura pereților vasculari, nici hemodinamica nu au suferit vreo modificare apreciabilă.

Referitor la relațiile dintre leziunile nodulare și cele nenodulare, urmărind, pe secțiuni în serie, *asemenea stoluri (trainées) celulare, se poate verifica totala lor independență în raport cu nodulii propriu-ziși.* La fel, pereții capilarelor și arteriolelor sau venulelor corespunzătoare nu prezintă nici un fel de alterare ori modificare vizibilă, întocmai ca și fibrele conjunctive ori miocardice vecine.

De reținut este caracterul încă mai lax al infiltratelor subendocardice și în special al celor subepicardice; în primul caz sînt relativ mai frecvente histiopoliblastele, iar în ultimul, limfopoliblastele.

Uneori, pe materialul nostru, leziunile *nenodulare din miocard întrec simțitor cantitativ și ca frecvență, leziunile nodulare propriu-zise, ceea ce subliniază importanța lor teoretică și practică.*

Cu alte cuvinte, deși la prima vedere, aceste leziuni nenodulare interstițiale par mai puțin caracteristice, ele sînt calitativ identice și uneori cantitativ mai întinse decît leziunile nodulare. S-ar putea deci spune că *nodulii Aschoff, Talalaev sau Klinge reprezintă leziunea tipică în diversele sale etape, iar infiltratele nenodulare reprezintă leziunea atipică. Ambele sînt însă la fel de specifice în raport cu procesul cauzal, deci la fel de importante pentru diagnosticul diferențial mai ales pe biopsii din urechiușa stîngă* (Crăciun, 1958).

Confirmarea naturii reumatice a acestor leziuni atipice din reumatismul cardio-articular specific se face doar pe considerente clinice, neputîndu-se deocamdată folosi, ca pentru leziunile atipice din tuberculoză sau din sifilis, punerea în evidență a agentului cauzal, sau probe serologice ori inoculări experimentale. Însă componența lor citologică, precum și coexistența leziunilor nodulare și nenodulare, confirmă specificitatea acestora din urmă.

*În legătură cu probele de dispermeabilitate a hemocapilarelor*, este necesar de a studia și aspectul lor la nivelul leziunilor cardiace ori extracardiace. Deocamdată lipsește orice confirmare patomorfică a unor asemenea tulburări de permeabilitate, care ar trebui să ducă la o miocardită seroasă.

Hemocapilarele sînt pline cu hematii, dar conturul lor este perfect linear, de o deplină claritate și precizie, direct lipite, întocmai ca normal, de fibrele miocardice. Nu se constată nicăieri nici un fel de revărsări pericapilare. De asemenea, interstițiile și septurile sînt cu totul libere de extravazate. *Pe materialul nostru nu am constatat niciodată leziuni de miocardită seroasă. Nici nu am văzut figurate atare leziuni.*

Venulele apar uneori ectaziate, ca niște mici lacuri sanguine, fiind pline cu hematii bine păstrate. Uneori însă predomină leucocite, limfocite, elemente monocitoide mici, dar uneori predomină net neutrofilele. Hematiile și leucocitele au contur net și colorație normală; ele apar libere, fără nici o alterare (început de tromboză etc). Toate aceste elemente nucleate corespund, date fiind caracterele precedent indicate, unui proces de resorbție. Lipsa neutrofilelor din noduli și din leziuni nefocale, în comparație cu alte leziuni specifice bine cunoscute, poate fi deci, teoretic cel puțin, pur aparentă, adică neutrofilele ar putea trece în afara capilarelor, dar, grație mișcărilor active și rapide ce posedă, ar reintra ușor în capilare.

Date fiind aceste constatări patomorfice, intumescența fibrinoidă pare să rezulte din procese coloidale și patochimice, interesînd desmogelul și desmofibrele, cu punere în libertate a apei de imbibiție, eventual și a celei de constituție, adică o *hidrofaneroză*. O analogie s-ar putea face cu intumescența infarctelor anemice imediat după constituirea lor, cu separarea serozității dintr-un cheag sanguin etc.

*Cronologia procesului reumatic*, după Talalaev (1923, 1929), Klinge (1930), Gross și Ehrlich (1934). Procesul ar evolua în trei faze:

— faza I, exsudativă se constituie în circa 14—20 de zile;

— faza a II-a, proliferativă reclamă 20—90 (180) de zile;

— faza a III-a, cicatriceală începe după 40—180 de zile.

Nodulii reumatici tipici se găsesc după 20—40 zile (Talalaev, 1923; Klinge, 1929).

Luînd ca reper proba de dispermeabilitate a hemocapilarelor, Valdman (1955) distinge:

*a)* etapa trofică, pregranulomatoasă, corespunzînd edemului mixomatos descris de V. T. Talalaev, precum și endoteliozei necomplicate cu endocardită;

*b)* etapa granulomatoasă care, după M. A. Skvorțov (1939) poate fi lentă;

*c)* etapa exsudativă, cu manifestări clinice accentuate acute, subacute sau cronice;

*d)* etapa organică cu modificări fibroase sclerozante.

## MORFOGENEZA ENDO-MIOCARDITELOR

Morfogeneza endo-miocarditelor a dat ocazie la numeroase și diferite interpretări. Acestea se pot grupa după tendința lor de a sublinia, fie deosebirile morfologice, fie concordanțele anatomoclinice.

Punctul de plecare al acestor discuții a fost însăși geneza nodulilor reumatici, adică a *miocarditei reumatice*.

Distrugerea endotelială este considerată de Kaufmann (1922), Albertini (1948), Staemmler (1954), ca primă leziune în devenire a endocarditelor, cauza fiind microbiană sau toxică. Distrugerea, progresînd, atacă țesuturile subendoteliale. Urmează, pe de o parte, depuneri trombotice, iar pe de altă parte, proliferarea țesutului de granulație plecat din valvulă, avînd rol de organizare a maselor trombotice.

Altă concepție este enunțată de Coombs, de Vecchi (1924), Clawson (1951), punînd în primul rînd alterări subendoteliale. De fapt, Holsti arătase că sub endoteliu, normal ca aspect, se pot găsi procese inflamatorii, care secundar duc la distrugerea endoteliului, dar și la producerea unui țesut de granulație cu neovase etc. Gross și Friedberg găsesc o alterare eozinofilă a țesutului conjunctiv. La fel, Siegmund (1933) consideră că motivul formării tromboendocarditei stă în reacțiile mezenchimului nediferențiat din straturile subendoteliale. Aceste reacții ar fi consecutive modificărilor de acumulare și de resorbție mai intensă ale endoteliilor de bordură, favorizate de procese septice prelungite ori recidivante. Experimental, asemenea condiții se pot reproduce prin injecții repetate de coloranți vitali, de proteine și de microbi omorîți (Siegmund, 1933). Procese alergice, ducînd la același rezultat *(intumescență fibrinoidă)* au fost invocate de Königer (1903), de Klinge (1931).

Prima leziune, fiind deci o alterare a țesutului conjunctiv subendotelial, urmează secundar alterarea și descuamarea endoteliilor, exulcerația se acoperă cu plachete, leucocite și fibrină, apoi cu alte endotelii venite din vecinătate; ele pot atrage microbi, dar și noi depuneri trombotice.

*Marile celule histioide, cu citoplasmă amfofilă (la hematoxilină-eozină și la Giemsa) și nu bazofilă, cum se spune curent, reprezintă un tip special adaptat resorbției materialului necrotic fibrinoid. Devierile metabolice din reumatism sînt deci suficient de caracteristice pentru a determina forme celulare specifice, precum celula Aschoff.* O incongruență rămîne de lămurit din partea apărătorilor necondiționați ai colagenozelor. Pe drept, acei autori constată prezența necrozei fibrinoide în diverse leziuni și chiar în condiții perinormale, care nu au nici o legătură cu boala reumatismală (G. Ricker, 1903). Dar pe de altă parte se admite, ca dovedit, că celule și noduli reumatici nu se găsesc decît în reumatism. Această incongruență pare să arate, credem, că în plus de necroza fibrinoidă, mai intervine un factor propriu și specific pentru boala reumatismală, egal de specific cu celula și nodulul Aschoff, care nu sînt altceva decît tocmai efectul funcțio-structural al acestui factor. Mai bine zis, lucrurile se petrec ca și cînd, nu necroza fibrinoidă ar fi cauza celulelor și nodulilor Aschoff, ci toate trei aceste leziuni ar avea o cauză comună și anume, un factor imunobiologic, cu efecte morfogenetice, propriu bolii reumatismale. Fapt este, că pentru diagnosticul diferențial al leziunilor reumatice, se pune bază, *nu* pe necroza fibrinoidă ca atare, ci pe noduli și celule Aschoff (inclusiv necroza).

*Așa cum ne arată cu prisosință anatomia patologică generală — care în fond nu este decît o patomorfie comparată cito-histologic — leziunile distrofice sînt mai puțin specifice decît cele proliferative.* Discrepanță, care se poate explica prin faptul că leziunile distrofice sînt mai direct legate de ambianța loco-regională, decît leziunile proliferative, acestea fiind oarecum individualizate prin felul particular de reacție organismică a diverșilor bolnavi, adică a reactivității generale sub acțiunea agentului cauzal.

Faptul că celulele mari sau gigante Aschoff cu aceleași caractere, se găsesc în septurile conjunctive din miocard, precum și în epicard sau aponevroze (Wätjen, Tilp, Darré și Albot, 1925) arată, așa cum am subliniat din 1933, că nu este vorba de miofibre. Faptul că nodulii sînt deseori situați periarteriolar subliniază rolul celulelor mezenchimale nediferențiate (Maximov, 1901) sau « leucocitoide» adventițiale (Aschoff, 1904), de acord cu cercetările recent făcute de V. A. Valdman (1952). Însă Aschoff (1904), Geipel (1906), Mönckeberg (1924) etc., mai incriminează celule locale, adică celule conjunctive, alterate. Observațiile noastre pledează în același sens. Miofibrele pot și ele interveni în anume cazuri (Letulle, 1912; Huguenin, 1930). *Celulele Aschoff din reumatism pot fi considerate ca poliblaste. Cu alte cuvinte se constată, în sensul vederilor lui Maximov, pentru* *aceste celule, multiple origini posibile, realizînd un același tip de celule mari hipercromatice. Prin urmare, noile condiții metabolice generale și locale proprii bolii reumatismale, indiferent de gradul evolutiv, anterior realizat de acele diverse celule și țesuturi, pot conduce la un același aspect morfologic.*

Se poate deci pune din nou în lumină, pentru boala reumatismală, principiul general de acțiune morfogenetică a ambianței, aceasta modificînd metabolismul, iar metabolismul, la rîndul său, imprimînd celulelor și țesuturilor noua morfologie corespunzătoare.

Semnificația patobiotică generală a leziunilor nodulare și mai ales a celor difuze din reumatism (fiind cele mai frecvente și întinse) reiese astfel clar. *Poliblastoza aceasta locală nodulară, la nivelul necrozei focale, amplifică și face mai evidentă o poliblastoză de fond, generalizată, traducînd anumite devieri metabolice proprii bolii reumatismale.*

În plus, participarea caracteristică a histiopoliblastelor arată că sectorului histiocitar îi revine un rol deosebit de important în reumatism.

Hartmann (1954) constată o afinitate crescută pentru pironină a celulelor de origine conjunctivă, în stadiile precoce de hialinoză și amiloidoză, dar la fel și în boala reumatismală și parareumatismală, în sarcoidoză, glomerulonefrita acută. În aceste stadii, apar celule pironinofile în ficat, splină, rinichi, sistemul reticulo-endotelial, crește producerea de anticorpi, precum și gamaglobulina în ser, paralel cu depunerea amiloidă, aceasta făcîndu-se primar și nu secundar, ca după supurații. Afinitatea crescută pentru pironină nu este însă specifică pentru aceste mari poliblaste din nodulii reumatici, deoarece Rubin Popa (1955) a constatat-o pentru celulele neoplaziilor maligne.

Morfogeneza leziunilor endocardice a stimulat cercetările, care au făcut legătura dintre boala reumatismală și infecțiile de tip exsudativ.

Böhmig (1934—1935), Böhmig și Krückeberg (1934—1935), Böhmig și Klein (1953), consideră că depunerile de fibrină încep întotdeauna sub endoteliul valvular, denumindu-l « insudat »; că nu există trombi, ci numai un detritus celular amestecat cu fibrină; că acestei (sub-) endocardite fibrinoase îi precede întotdeauna o endocardită seroasă. Părăsirea noțiunilor, pînă acum clasice, a defectului endotelial, ca și a trombului, este concluzia la care tind a ajunge Böhmig și colaboratorii săi.

Allen (1939), Allen și Sirotta (1944), Staemmler (1954) au găsit, în endocardita verucoasă, depuneri masive de fibrină sub endocard.

Discuțiile sînt în curs asupra acestor constatări și interpretări.

*Histochimia* arată că în nodulii reumatici au intervenit două tulburări esențiale și anume:

1) fibrele colagene devin argentafine mai întîi și apoi dispar prin fibrorexis și fibroliză;

2) concomitent se constată prezența unei substanțe proteice granulare, zisă fibrinoidă, care dă o reacție intens pozitivă pentru mucopolizaharide (MPZ).

Enzimatic se confirmă prezența și individualitatea celor două substanțe, care pot fi separat extrase și anume colagenul este extras prin colagenază, iar materialul granular-fibrinoid prin tripsină.

*Microscopia cu contrast de fază* permite constatări importante.

Se recunosc ușor elementele caracteristice voluminoase histiocitare, nu fibroblastice, care constituie infiltratele reumatice. Procesele pseudopodice, pe care le prezintă sînt dovada participării lor active la boala reumatismală. Tratamentul cu hidrocortizonă acţionează direct şi specific asupra acestor elemente caracteristice, care îşi retrag pseudopodele, se rotunjesc, iar citoplasma lor ia un aspect granulat.

*Microscopul electronic* arată că substanţa conjunctivă fundamentală interfibrilară (desmogelul) prezintă la nivelul leziunilor un aspect net granulat. Acest aspect dispare la animale adrenalectomizate, sau tratate cu dioxicortonă ori cu hialuronidază (Kellgren, 1954).

Studiind radiografic *structura macromoleculară* a ţesutului conjunctiv în comparaţie cu histochimia (MPZ), Kellgren (1954) a constatat că fibrele conjunctive degenerate fibrinoid devin amorfe, tumefiate, împletite, fragmentate, pierzîndu-şi structura fibrilară. Acest autor conchide că s-a distrus complexul colagen-polizaharid normal, colagenul distrugîndu-se şi dispărînd, iar polizaharidul luînd o formă insolubilă, aşa cum apare la coloraţia pentru mucopolizaharide. Dacă dispare mucopolizaharidul şi persistă doar colagenul, ţesutul lezat ajunge la ramolire.

Trebuie amintit că G. Ricker (1901) a arătat cu mulţi ani înainte, anume legături dintre degenerarea fibrinoidă şi lichefierea fibrelor ţesutului conjunctiv.

*Histofiziologic*, cercetările, recent inaugurate de Meyer (1950), arată că gradul de viscozitate a substanţei fundamentale indică gradul polimerizării lungilor lanţuri de mucopolizaharide, de obicei ridicat, corespunzînd, normal, unui gel dens. Dacă acesta, prin depolimerizare, se apropie de sol, spaţiile intermicelare cresc şi, ca un indiciu, substanţa fundamentală se poate colora cu albastru Evans (Gersh, 1951). Pierderea plasticităţii ţesutului conjunctiv, în caz de senescenţă, corespunde polimerizării mucopolizaharidelor din substanţa fundamentală (Catchpole, 1950). Pe de altă parte, punerea în evidenţă a factorului de difuziune, identificat de Duran Reynals, 1928, în anume extracte tisulare ori microbiene, pare a indica intervenţia unei acţiuni enzimatice. Dar faptul acesta rămîne de dovedit pentru substanţa fundamentală conjunctivă (Kellgren, 1952), ca şi o eventuală activitate secretoare corespunzătoare a fibrocitelor (Gersh, 1949). Cu alte cuvinte, intervenţia hialuronidazei nu poate încă explica procesele patologice din ţesutul conjunctiv, mai ales că aşa-zisa hialuronidază atacă de asemenea condroitin-sulfaţii (K. Meyer, 1940). De altfel, polimerizarea se poate efectua spontan cu timpul, iar dislocarea legăturii glucozaminice înseamnă mai mult decît o simplă depolimerizare.

Păstrarea elasticităţii ţesutului conjunctiv este în funcţie de acţiunea hialuronidazei (Hartmann, 1954).

Intervine de asemenea calitatea metabolismului proteic (G. Teilum, 1954); hialin şi amiloid se pot depune în ţesuturi în 17 din 28 cazuri de reumatism (studiate necroptic), dar semne clinice de amiloid se pot găsi foarte rar (1 din 7 cazuri uşoare). Experimental, cortizonul ajută depunerea de amiloid, iar acidul ascorbic o diminuă, aşa că insuficienţa acestuia implică vindecarea (şi formarea corespunzătoare de acid hialuronic).

Morfogeneza nodulilor reumatici pune deci în lumină un fenomen nou, şi anume *reversibilitatea fizico-chimică a structurilor fibro-colagene*: unele devin din nou argirofile (precolagene), sau chiar prezintă caracterele substanţei mucoide.

Este deci o desfăşurare inversă faţă de histogeneza (embriogeneza) normală, în decursul căreia formaţiile conjunctive conţin tot mai puţin gel mucoid şi tot mai multe fibre precolagene şi apoi fibre colagene.

Morfogeneza leziunilor reumatice oglindeşte rezultanta dintre: *a)* acţiunea factorilor agresori, precum tulburările trofice, microtraumatismele interne mai intense la muncitorii manuali; *b)* acţiunea factorilor de apărare-adaptare-compensare ai organismului, sub forma regenerării tisulare, cu metaplazia condroidă a ţesutului conjunctiv cicatriceal nou format etc; *c)* scăderea activităţii centrilor nervoşi, care, prin cortexul suprarenal, conduc procesele anabolice tisulare, aceasta de acord cu scăderea 17-cetosteroizilor, fapte constatate de L. Justin Besançon şi A. Duval (1954).

*Factorul traumatism extern sau intern, aşa de important în morfogeneza leziunilor reumatice, este revelatorul susceptibilităţii lezionale a ţesuturilor interesate de reumatism, deci a modificărilor tisulare altfel latente, efectuate funcţio-structural încă mai înainte de orice manifestare clinică.*

Faptele de observaţie, aşa cum reies din arhitectonica şi dinamica leziunilor miocardice, ne conduc la interpretarea, *că nu în desmofibre, ci în desmogel încep şi se amplifică acele tulburări şi leziuni, care sînt particulare pentru reumatism.* Studiul analitic al înlănţuirii morfogenetice este relativ greu de făcut pentru ţesutul conjunctiv lax, al cărui desmogel nu este colorabil, nici nu apare structurat la microscopia optică, deşi microscopia electronică dezvăluie şi aci rolul proeminent al arhitectonicii macromoleculare. Dimpotrivă, la nivelul cartilajelor articulare există un desmogel uşor de studiat cu metodele curente şi anume substanţa cartilaginoasă fundamentală. Nu sîntem însă de acord cu omologarea făcută fără rezervă de unii autori, între leziunile din cartilaje şi cele din ţesutul conjunctiv obişnuit. De altfel, chiar din descrierile publicate, reies unele discrepanţe, care nu pot fi minimalizate şi asupra cărora vom reveni.

Arhitectura cu fibre dense şi strînse a pereţilor arteriali, cu puţine celule printre fibre, modifică aspectul leziunii focale arteriale reumatice, în sensul că necroza mediei nu mai provoacă decît un aflux infiltrativ, nu perinecrotic, ci periarterial, excentric, prezenţa lumenului vascular nepermiţînd decît cel mult o proliferare în palisadă a endoteliilor intimei. Consecutiv, rezultă o tendinţă la scleroză, focală sau nefocală, datorită infiltratului periarterial. Acesta însă, de fapt, corespunde în linii mari tocmai mobilizării histiocitare perivasculare deja semnalate la nivelul miocardului, cu diferenţa că, în jurul arterelor, infiltratul este mai dens, mai bine delimitat, în legătură cu scleroza cicatriceală.

Localizarea de predilecţie a leziunilor reumatice în cord şi în anumite organe, recte în anumite sectoare ale ţesutului conjunctiv, arată importanţa acţiunii factorului cardiac etc. şi complexului anatomic. Anume este vorba de acţiunea microtraumatismelor interne. Acestea pot fi diverse, precum uzura zonei de închidere a valvulelor cardiace, în comparaţie cu uzura cartilajelor unor anume articulaţii, uzura seroasei pericardice în raport cu grilajul costal, uzura seroaselor peritendinoase, sau a ţesuturilor juxta articulare în raport cu planurile dure osteo-capsulare; la fel pentru *galea aponevrotica.*

*Modul de acţiune al microtraumatismelor interne cuprinde pe lîngă agentul respectiv, susceptibilitatea la traumatizare a diverselor ţesuturi.* De exemplu, copiii, prezintă o susceptibilitate mărită. La aceştia intervin atît activitatea locomotorie mai vie, precum şi instabilitatea neurovegetativă, determinînd reacţii relativ puternice, în etapa de imatură dezvoltare a funcţiilor de coordonare nervistă.

Importanţa *factorului tisular* mai reiese din predilecţia cu care se localizează procesele reumatice la nivelul unor cute, proeminenţe şi altor neregularităţi de pe valvule şi cordagii cardiace, sau sinoviale articulare şi peritendinoase etc.

Factorul tisular local, subliniat de Kraevski (1946), contribuie în mod simţitor la deosebirile care se pot constata, pentru cord, articulaţii etc. în componenţa şi configuraţia leziunilor reumatice.

Importanţa *factorului hemodinamic* rezultă din faptul că în cordul drept, presiunea crescînd mult la pacienţii cu persistenţa canalului arterial, se dezvoltă o endocardită verucoasă a sigmoidelor pulmonare, însă această leziune dispare dacă acestor bolnavi li se face ligatura canalului persistent, ceea ce readuce cordul la normal.

*Sistemul reticulo-endotelial se comportă într-un mod necaracteristic, în limfoganglioni, splină şi ficat*, aşa cum am accentuat încă din 1933, căci arată doar o hiperplazie moderată a celulelor reticulo-endoteliale, inclusiv a celor stelate din ficat.

Prin urmare, tocmai sistemul fiziologic activ al ţesutului conjunctiv nu participă la *procesul reumatic cu leziuni apreciabile*. El participă însă din punctul de vedere al activităţii metabolice. Proba cu roşu de Congo arată că acest sistem este blocat în reumatism, avînd o capacitate redusă de acumulare pentru acest colorant vital. Fapt este că indicele la copii reumatici este de circa 90%, deci cu 21% peste valoarea normală, scăzînd paralel cu alte semne de ameliorare, dacă tratamentul este eficace (Gudovici, 1950).

Cercetările acestui autor sînt deosebit de importante, deoarece astfel începe a se da un fundament biologic constatărilor precedent amintite referitoare la depuneri de hialin şi de amiloid în boala reumatismală. Astfel reies destul de clar unele trăsături distinctive ale tulburărilor metabolice în această boală. Dar trebuie semnalate unele divergenţe. Apropierea ce rezultă astfel de amiloidoză şi paraamiloidoză, adică de distrofii printre cele mai caracteristice ale ţesutului conjunctiv, este cu atît mai importantă cu cît intumescenţa fibrinoidă, în sensul vederilor lui G. Ricker (1903), reprezintă o lichefiere a colagenului. Trebuie însă remarcat că necroza fibrinoidă considerată drept caracteristică pentru reumatism, reprezintă, dimpotrivă, o coagulare, avînd consecinţe morfogenetice mult mai durabile decît colicvaţia. La fel, depunerile de amiloid corespund unei densificări a coloizilor, unei coagulări degenerative.

Problema modificărilor macromoleculare din diversele componente ale ţesutului conjunctiv constituie deci astăzi punctul central, adus în discuţie de diverşi autori. Metodica folosită în toate aceste cercetări, suferind ameliorări continue, desigur că, într-un viitor apropiat, se vor putea obţine rezultate încă mai clare şi mai convingătoare.

La concluzii mult discutate ajung Böhmig şi colaboratori (1934, 1953), studiind unele modificări endocardice la nou-născuţi suferind de distrofii diverse. Permeabilitatea modificată a endoteliului duce la acumularea unui edem sărac în proteine, sau a unui exsudat hematogen. Autorii aceştia au interpretat, rînd pe rînd, procesul ca « reacţii de endocard », apoi ca inflamaţie seroasă, ca « insudat » fibrinos în stratul subendotelial. Proeminarea verucoasă a acestuia produce discontinuități endocardice, fapt care duce la depuneri trombotice și organizare. Cît timp endoteliul este intact nu se depun trombi pe valvule.

Puterea sporită de resorbție a celulelor conjunctive, după cercetările recente (Siegmund, 1950), se datorește tulburărilor neuro-vasculare în rețeaua de irigație valvulară.

Debutul profund, interesînd de asemenea dispozitivele inelare de inserție ale valvulelor, este constatat de Gross și Friedberg (1936). Faptul este de acord cu distribuția nodulilor reumatici în orice sediu al țesutului conjunctiv.

În unele cazuri, așa cum relevă Allen (1939), Allen și Sirotta (1944), Staemmler (1954), pe valvule se găsesc verucozități, care constau din mase fibrinoase dar acestea sînt învelite într-un fel de stratificare elasto-colagenă, reprezentînd restul de endocard. Macroscopic, asemenea verucozități nu se desprind lesne de pe valvulă, iar la suprafața lor se pot depune alte mase trombotice. Astfel că se poate pune întrebarea, dacă este vorba aci de endocardită reumatică incipientă, sau dacă este o simplă endocardită verucoasă propriu-zisă. Dar dacă, așa cum s-a notat în cazul descris de Staemmler (1954), au lipsit orice manifestări reumatice, înseamnă că procesul poate avea o altă bază nosologică.

Înlănțuirea leziunilor trebuie făcută, credem, în sensul interacțiunii dintre: *a)* masa circulantă a sîngelui, ca sistem extrem de instabil, dar și ca vehicul de diferiți agenți patogeni; *b)* endoteliul valvular, avînd rolul de membrană de interfază, exercitînd rolul său dublu protector, apărînd atît sîngele de coagulare, cît și peretele cardiac ori vascular de pătrunderea agenților patogeni (microbi, toxine etc.) vehiculați de sînge; *c)* factorii generali care reglează permeabilitatea endoteliilor (ca interfază), sau receptivitatea țesutului conjunctiv subendotelial, ca parte din sistemul conjunctiv, dar și ca sinergidă strîns dependentă de endoteliu și de miocard, sau stărilor imunobiologice, sau metabolismului general ori local, sau răspunsului la diverse medicații.

Depunerile trombotice presupun întreruperea endoteliilor. Stadiile următoare sînt în mod necesar legate de organizarea fibro-conjunctivă a acestui material străin, care este depozitul trombotic.

Modul cel mai demonstrativ de producere al verucozităților pare să fie cel al verucozităților din *uremie*, debutul fiind endotelial. Procesul evoluează extrem de simplu, de obicei în puține zile, așa că nu mai este timp să se constituie un țesut de granulație. Întreaga înlănțuire este deci surprinsă la începutul devenirii sale. Se constată trombi fibrino-placheto-leucocitari, practic fără nici o organizare, inserați la nivelul unei ulcerații endoteliale, dedesubtul căreia țesutul subendotelial arată edem, intumescență și mobilizare histiocitară și desmocitară. În condițiile unei uremii prelungite, uneori se pot observa începuturi de organizare la baza vegetațiilor. Fie că evoluția este acută, fie că este subacută, întregul proces s-a dezvoltat pe un țesut endotelial și subendotelial, aparent cu totul normal. Exemplul acesta constituie însă o simplă analogie, deoarece boala reumatismală posedă cu totul alte coordonate generale și locale.

*Endocardita cașexiei canceroase* este de asemenea primară, dezvoltîndu-se pe valvule încă nelezate. Leziunea începe în endotelii, progresînd apoi în profunzime. Ar fi necesare însă aci, metodici mai moderne cu privire la microbii greu cultivabili, eventual invadînd un organism cașectizat.

*Endocarditele verucoase simple*, nemicrobiene, ca în reumatism, se constituie la fel.

*Endocardita lentă*, precum și cea *recurentă*, nu permit, deocamdată, a preciza dacă debutul leziunilor este endotelial ori subendotelial.

*Endocardita ulcero-vegetantă* se produce de asemenea pe valvule normale, încă nemodificate, în condițiile unei septicemii acute. Germenii respectivi, de obicei streptococi, se depun de obicei deasupra valvulelor, unde se dezvoltă masiv. Leziunea inițială este doar o întrerupere de endotelii; urmează necroza mergînd în profunzime, prin acțiunea directă a microbilor și toxinelor. Dacă procesul evoluează hipertoxic, nu mai este timpul necesar pentru formarea trombilor. Leucocitele sînt mai ales hematogene. Reacția celulară locală este secundară și deseori abia schițată.

Dificultatea majoră în interpretarea leziunilor anatomo-clinice, constă în faptul că debutul lor nu are o dată certă din punct de vedere clinic, nici pentru « subendocardita » seroasă, nici pentru endocardita reumatică. Evoluția insidioasă și etapele suprapuse se pot bănui din modul desfășurării clinice, ca și din aspectul leziunilor.

Încheind, s-ar putea spune că în problema morfogenezei endocarditelor apare net, încă o dată, discrepanța dintre metodele statice de investigare științifică, evident (și dovedit) inadecvate pentru elucidarea dinamicii leziunilor.

*Modalitatea trombendocarditei* este clar dovedită în cazul unor « endocardite » verucoase, patomorfic tipice, precum cele din uremie (evoluție acută), unde nu este vorba de colagenoze.

*Modalitatea subendocarditei evolutive*, la nivelul unor noduli reumatici (sau necrozei fibrinoide), în imediata vecinătate a endoteliului, este de asemenea o realitate dovedită de preparatele histologice.

Modalitatea « insudării fibrinoase subendoteliale » încă nu a fost suficient documentată faptic la omul adult. Teoretic, în favoarea acestei ipoteze, pledează puterea de difuzie a componenților plasmatici prin grosimea endoteliului.

Referitor la insudație, trebuie amintit că, în endocardita verucoasă, procesul endocardo-valvular este calitativ același cu procesul miocardic interstițial, iar sindromul patomorfic al endocarditei valvulare nu poate fi separat de sindromul patomorfic al miocarditei la același bolnav, ambele constituindu-se și evoluînd ca părți ale bolii reumatismale.

*În plus, nosologic, este de remarcat, la copii mici, discrepanța între extrema frecvență a endocarditei zise seroase și lipsa faptică a bolii reumatismale. Lipsa tabloului clinic de poliartrită, de rinofaringită, de proces febril, la copii care au decedat cu manifeste tulburări din grupul distrofiilor și tulburărilor de nutriție, este un fapt pe care interpretarea nosologică și patogenică nu-l poate trece cu vederea.*

Böhmig afirmă că endocardita ulcero-vegetantă este doar o recidivă a celei seroase. Afirmarea decurge logic din concepția edificată de acest autor, dar rămîne unica de acest fel.

Morfologia de moment, a unei reacții subendocardice care se resoarbe total, căci nu se traduce prin nici o cardiopatie valvulară, nu se poate impune asupra nosologicului. Rămîne de asemenea de dovedit că într-adevăr, după o endocardită seroasă (care *nu* lasă urme), se poate dezvolta cu timpul o altă endocardită de orice fel, fie la copil, fie la adult.

## PERICARDITA

Pericardita reumatică se identifică prin noduli reumatici caracteristici (Coombs, 1911; Wätjen, 1909; Mönckeberg, 1924). Necroza fibrinoidă a fost identificată în aceste leziuni de Klinge (1933).

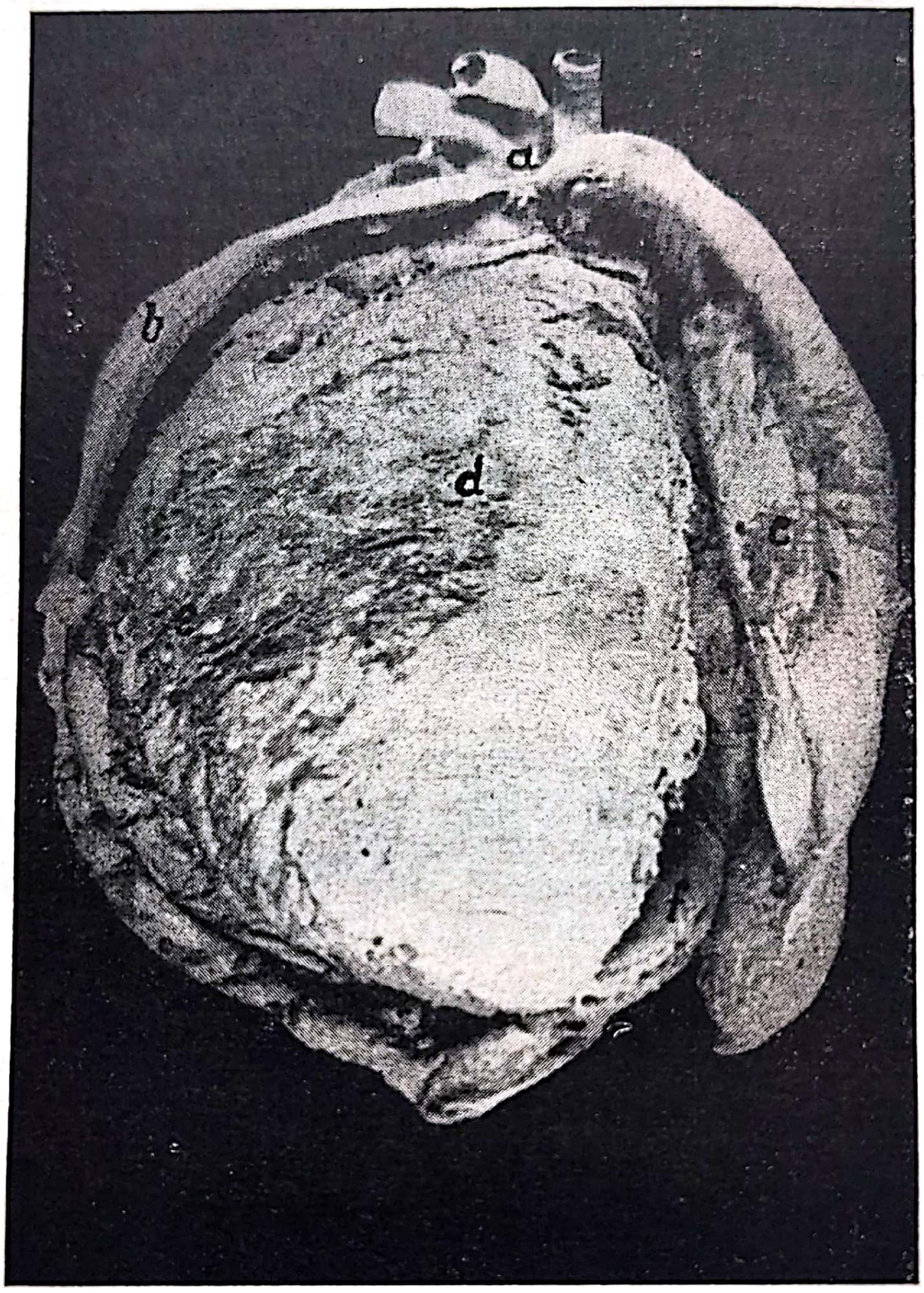

Fig. 67. — *Pericardită sero-fibrinoasă acută. a)* pedicul arterial; *b)* sacul fibros pericardic apare îngroșat, prin: *c)* depuneri fibrinoase confluente relativ subțiri, pe fața parietală; *d)* depuneri fibrinoase confluente, acoperind aproape total epicardul; *e)* exsudat fibrinos remaniat; *f)* cavitatea pericardică mărită, prin acumulare de serozitate.

*Macroscopic*, la început se găsește exsudat sero-fibrinos; apoi scleroză și aderențe.

Exsudatul sero-fibrinos face și aci parte dintr-un sindrom patomorfic evolutiv, care începe, ca orice inflamație acută, cu hiperemie și edem inflamator în stratul subseros; apoi lichidul acesta trece în cavitatea pericardului, unde se separă fibrina sub formă de granule, filamente, mase globulare ori fîșii și pseudomembrane. Depunerea de fibrină începe în unele regiuni, unde luciul seroasei dispare, căci endoteliul se descuamă și se mobilizează. Coagulatul se întrețese cu straturile superficiale ale seroasei, care, dacă este ușor răzuită cu dosul cuțitului, apare uscată, ca orice coagulat de fibrină (fig. 67).

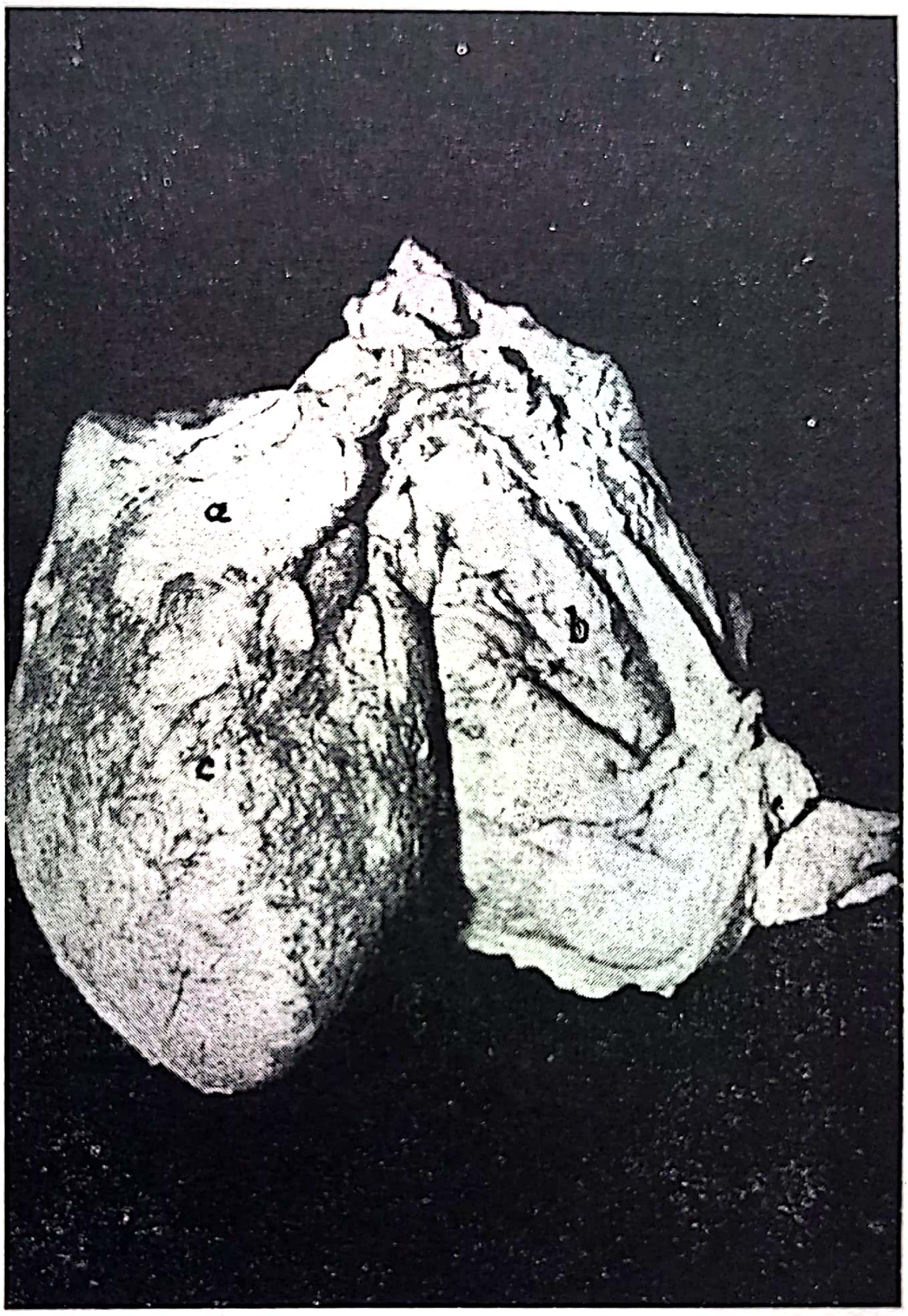

Fig. 68. — *Pericardită subacută pe cale de organizare. a)* conul pulmonarei; *b)* sacul fibros al pericardului, acoperit cu depuneri fibrinoase; *c)* epicardul acoperit cu aceleași depuneri, pe cale de organizare.

Depunerile de fibrină corespund ca abundență volumului de lichid, concentrației sale și efectului sistolic, deci, mai ales, în regiunile cele mai mobile (vîrful și ventriculii). Cînd este puțin lichid, cele două foițe pericardice, încărcate cu fibrină, se mișcă destul de strîns una față de alta, rezultînd aspectul de dune de nisip (sau tartine unse cu unt și deslipite). Dacă lichidul este abundent, suprafețele fibrinoase rămîn la distanță, fiind reunite prin filamente scurte (aspect vilos scurt, ca dosul limbii de pisică) sau lungi (dinți de pieptene). Printre depunerile albe de fibrină, pot apare puncte sau pete roșiatice, acolo unde țesutul de granulație, cu hemocapilarele sale inegal calibrate, ajunge la suprafață.

Pe măsură ce fibrina încă nelizată se învechește, ea devine galbenă, translucidă, omogenă, elastică : se « hialinizează ».

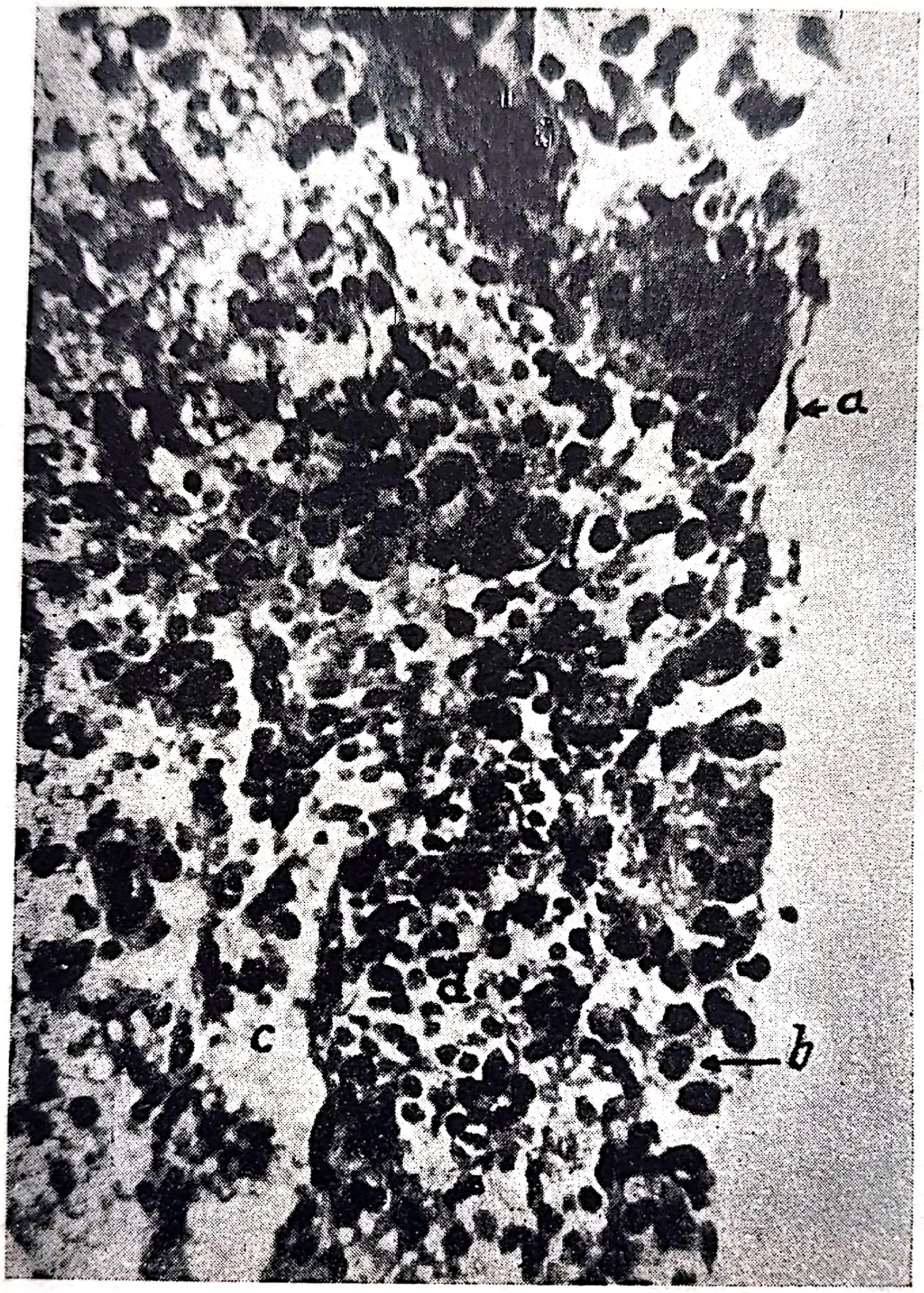

Fig. 69. — *Serozită reumatismală hiperplazică.* Epicard. *a)* stratul endotelial păstrat numai pe mici porțiuni, din cauza descuamării intense; *b)* grupe de celule hipercrome, avînd caractere de poliblaste histioide, luînd aspect epitelioid; *c)* hemocapilare ectaziate; *d)* abundente extravazate hematice, edem difuz.

Exsudatul poate ajunge la 1—1,5 litri; culoarea și tulburarea sa corespund elementelor componente (fibrină, endotelii descuamate, leucocite și hematii) ca și alterării lor.

*Microscopic*, pericardita a fost studiată amănunţit de Friedberg şi Gross (1936), care au constatat: 1) descuamarea şi proliferarea endotelială, uneori cu formaţii pseudotubulare; 2) infiltrate cu celule cu citoplasmă abundentă; 3) noduli reumatici situaţi profund, mai ales în cazurile recente 4) vascularizare în exces şi infiltrate inflamatorii în ţesutul epicardic; 5) leziuni ale vaselor epicardice, intumescenţa endoteliului, hiperplazia elasto-musculară a intimei, îngroşări ale adventiţiei (Gross, Kugel şi Ebstein, 1935); 6) leziuni ale ţesutului lipo-conjunctiv subepicardic (Darré şi Albot, 1935).

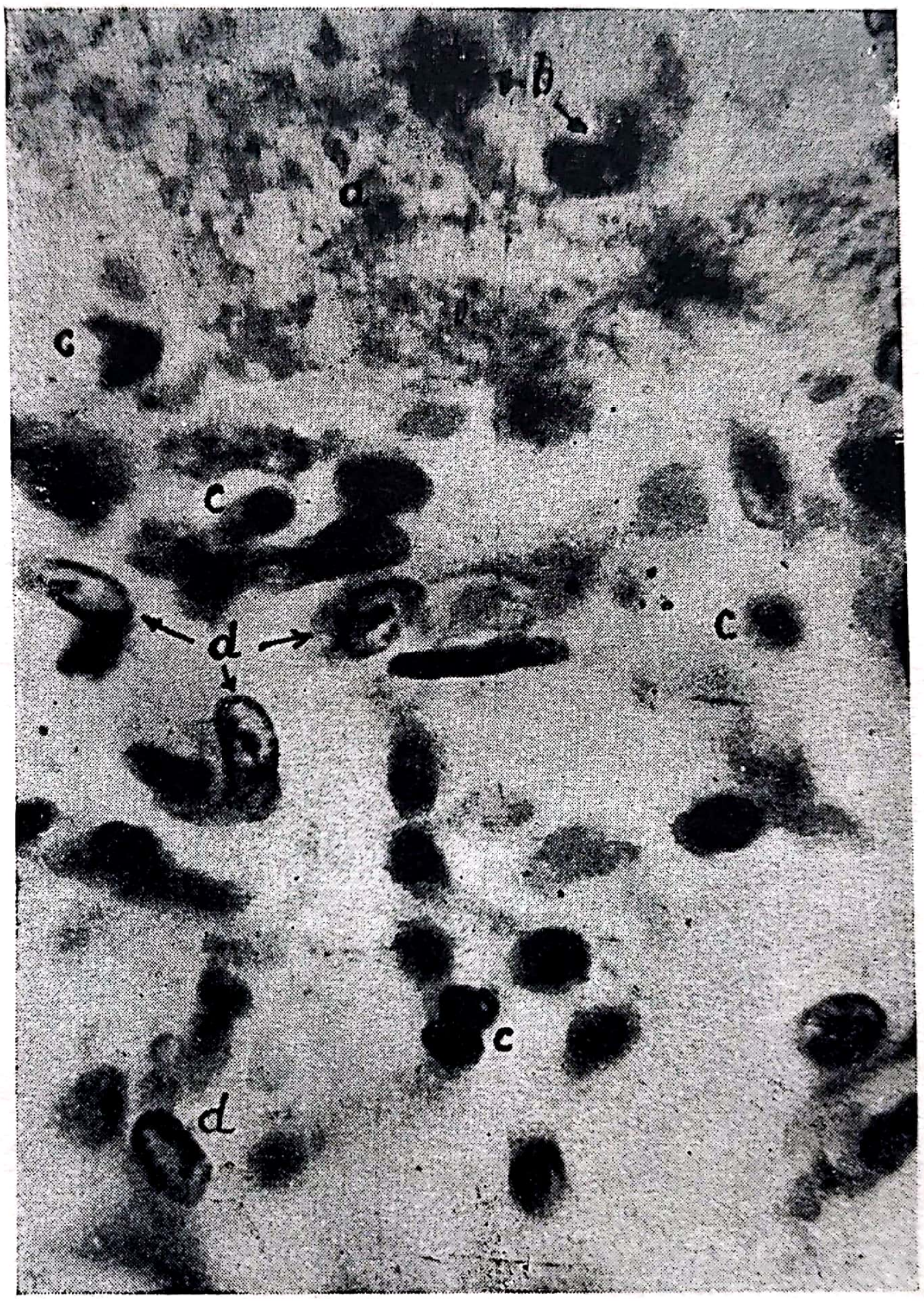

Fig. 70. — *Serozită reumatismală*. Epicardul ventricular. *a)* material fibrinos înconjurat de: *b)* histiopoliblaste, avînd rol de macrofage şi *c)* limfopoliblaste; *d)* celule Anicikov: un aspect distinct de celule alungite cu nuclei clari, veziculari, ovoizi sau piriformi, în biscuit, cu incizuri liniare sau adînc scobite; membrana nucleară este net aparentă, bazicromatina este însă adunată, fie ca granule alipite de membrana nucleară, fie ca o aglomerare centrală, în jurul şi în intervalul a 2—3 nucleoli axiali.

Microscopic, exsudatul, pe lîngă fibrină, mai arată pe lamă : *a)* celule hematogene (predomină neutrofile în etapa acută sau în recăderi) ; *b)* celule histiogene, mai ales endotelii cu intumescență tulbure, cu vacuole și cario-citoliză ; *c)* hematii, în raport cu lezarea hemocapilarelor (sînt abundente în tuberculoză, cancer, avitaminoze) ; *d)* eventual, microbi (absenți în reumatism).

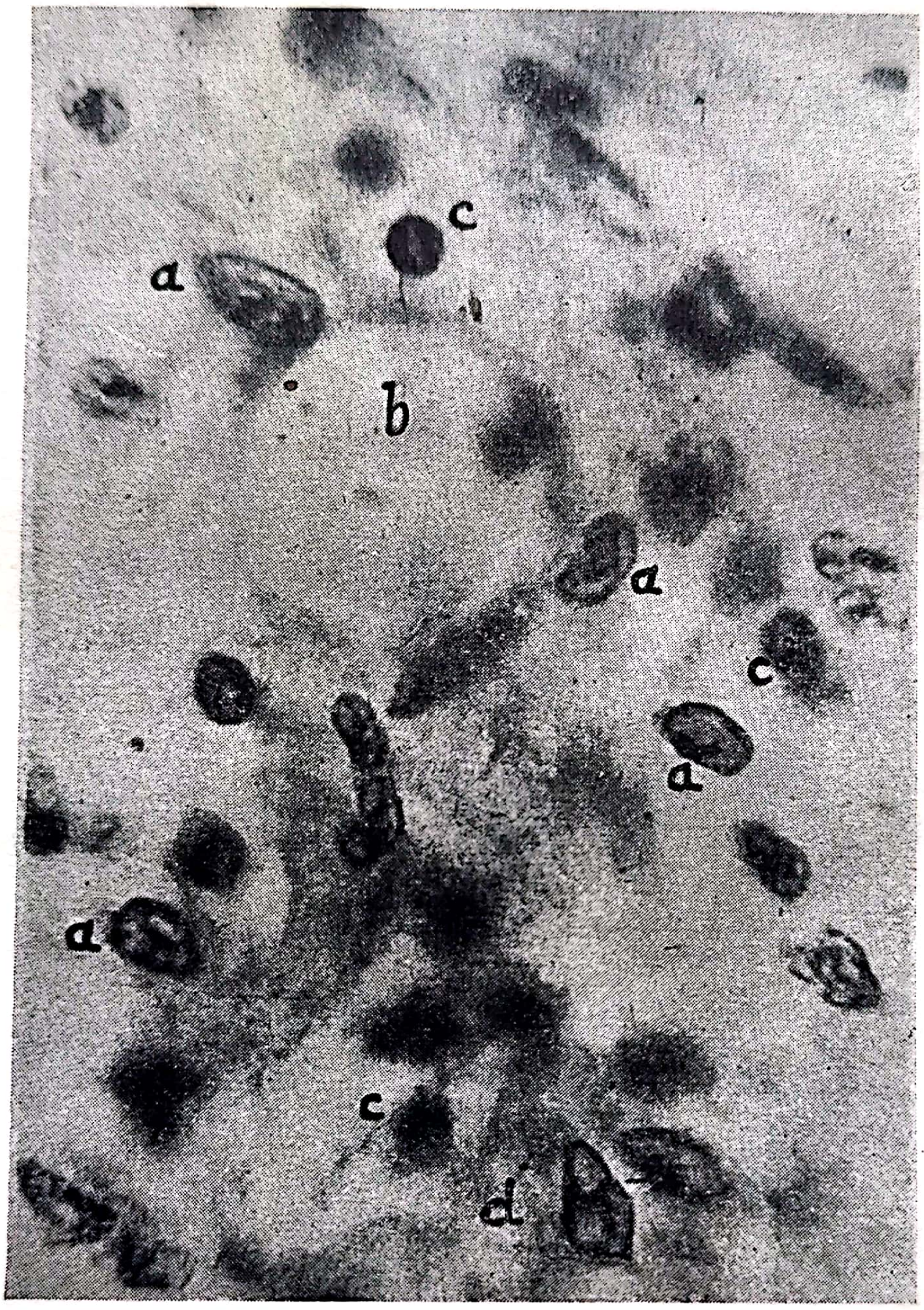

Fig. 71. — *Serozită reumatismală.* Epicard. *a)* Celulele Anicikov *nu* au relații cu: *b)* celulele grăsoase, încă prezente, cu aspect normal și total inerte; *c)* poliblaste limfoide; *d)* nucleii pot uneori lua un aspect particular, prin dispunerea bazicromatinei ca fine pelicule liniare în jurul unor vacuole intranucleare.

Secțiunile histologice prin fibrină și epicard arată : *a)* endoteliul uneori este acoperit de fibrină, alteori o acoperă ; poate arăta hiperplazie cu elemente hipercrome, cubice și cilindro-cubice așezate uneori palisadic ; aspecte pseudotubulare sau chistice dacă «endotelizează» interstițiile fibrinei ; *b)* sub endoteliu : edem, uneori cu fibrină (colorabilă prin metode specifice), neutrofile la început, apoi histiocite şi limfocite, care, după 2—3 zile, se transformă în histiopoliblaste şi limfopoliblaste ; plasmocite şi macrofage mai ales în stadii subcronice şi cronice ; hemocapilare dilatate, rupte sau trombozate ; *c)* miofibre superficiale, disociate de edem inflamator, care conţine neutrofile şi poliblaste, mai ales în jurul precapilarelor (fig. 68, 69, 70, 71, 72 şi 73).

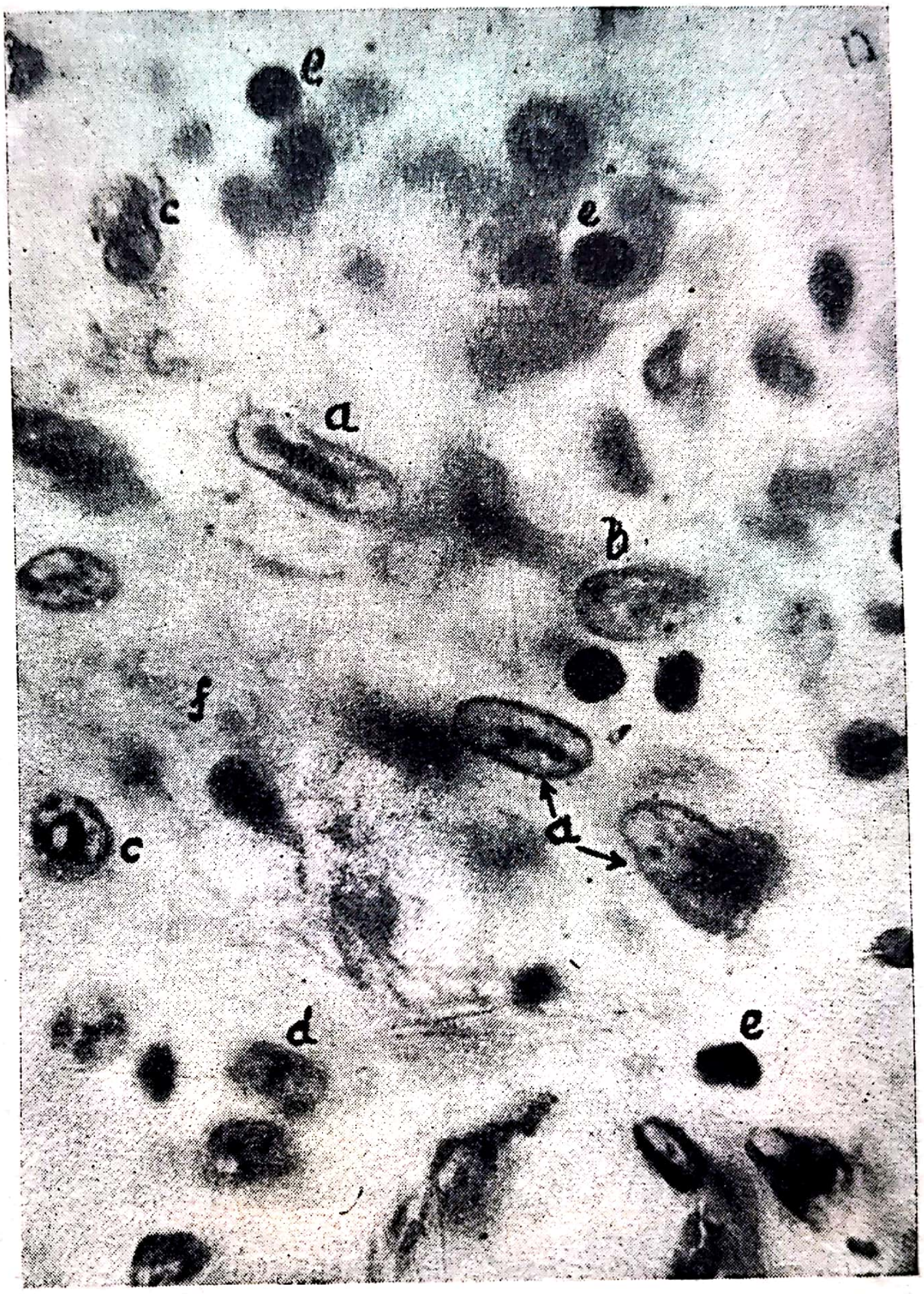

Fig. 72. — *Serozită reumatismală.* Epicard. *a)* Aspectul cel mai caracteristic al celulelor Anicikov cu nuclei clari, ovoizi, ca o bară centrală, axială, de bazicromatină. Aceşti nuclei baraţi prezintă la mişcarea vizei micrometrice prelungiri liniare, legînd bara centrală de membrana nucleară, uneori cu punţi de bazicromatină din loc în loc sau bara este curbată, ori transversală; *b)* acelaşi tip de nucleu veziculos, dar cromatina nu mai apare sub formă de bară, ci ca granule dispersate; *c)* cromatina se vede ca perete de vezicule; *d)* cromatina apare ca o bară transversală, ecuatorială; *e)* limfopoliblaste; *f)* rest de exsudat fibrinos.

*Diagnosticul diferenţial* se face în raport cu stadiul evolutiv şi cu modificările suferite între timp de exsudat : 1) cu lichidul pericardic normal (5—20 ml), clar, gălbui, ușor filant; 2) cantitatea sa crește în caz de agonie prelungită, pînă la 50—100 ml, dar simultan se mai constată și alte semne apărute în aceleași condițiuni; 3) cu un transsudat simplu sau hidropericard: de obicei este mai abundent;

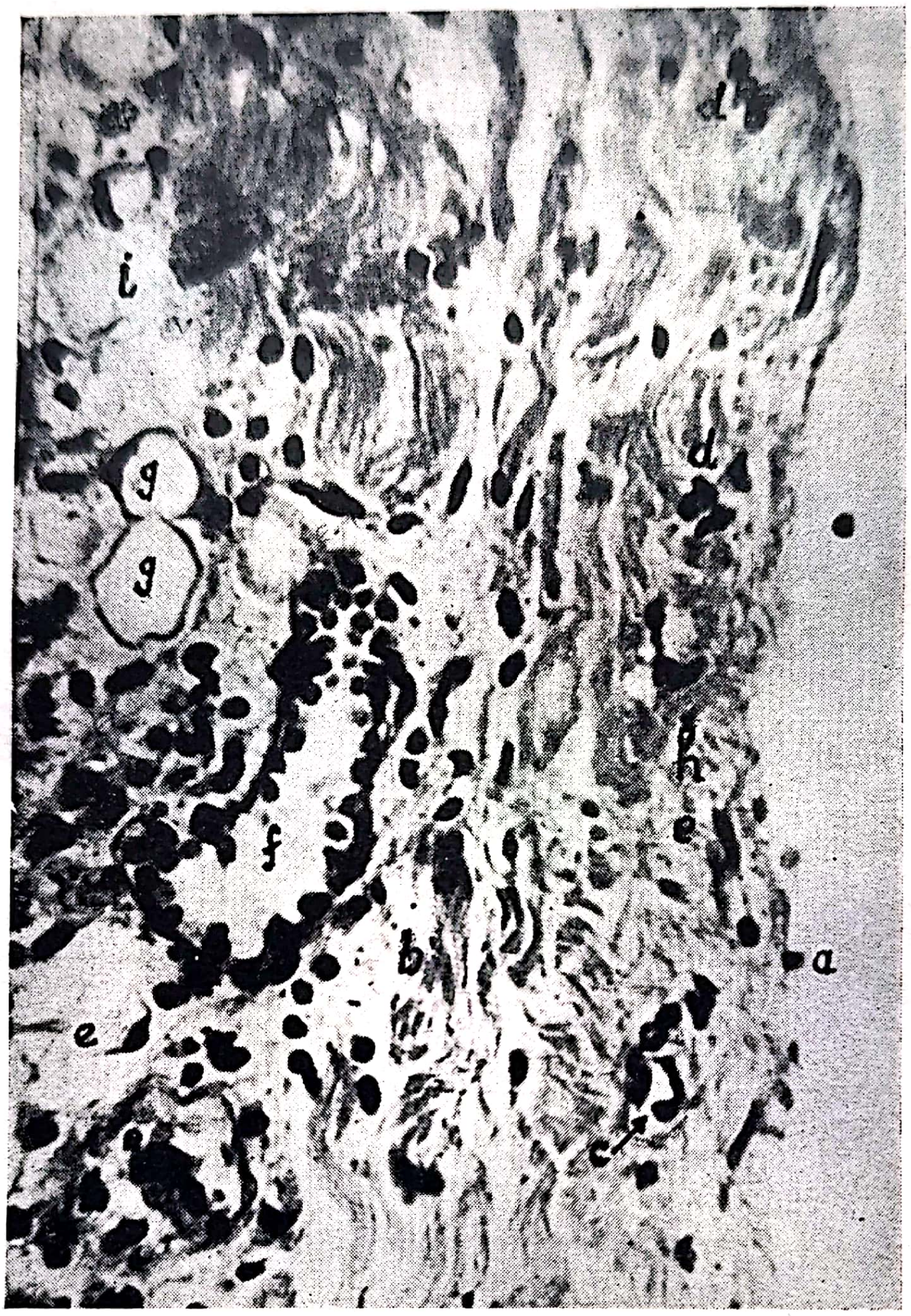

Fig. 73. — *Serozită reumatismală.* Epicard. *a)* Elementele rămase din descuamarea aproape totală a învelișului endotelial; *b)* pachetele de desmofibre subiacente conțin: *c)* hemocapilare neoformate, cu nuclei turgescenți, hipercromatici, ca și *d)* grupe de limfopoliblaști; *e)* fibrociți reactivați și mobilizați; *f)* capilarele mai profunde sînt ectaziate, înconjurate de un infiltrat limfo- și histiopoliblastic; *g)* vezicule lipocitare cviescente, în repaus; *h)* edem superficial, disociind în special desmofibrele, care apar oarecum individualizate; *i)* edem albuminos profund, reprezentat prin plaje coagulate, relativ cromofile. Macroscopic, se constată în acest caz un aspect mat, depolisat și circa 100 ml lichid sero-fibrinos în sacul pericardic.

capacitatea sacului pericardic este normal de 500—800 ml; ea poate crește cu 100—200 ml, pînă la cel mult 1200 ml (Wallraff, 1932), ceea ce arată o putere plastică de dilatație apreciabilă (Nelemans, 1940); transsudatul prezintă o mai slabă concentrare a proteinelor, dar în special lipsa fibrinogenului, așa că *in vivo* sau după extragere, nu se mai formează gelul de fibrină sub diversele aspecte deja amintite; 4) cu puroiul cazeos (tuberculoză), dar în acest caz coexistă granulații miliare și leziuni cazeoase local, în plămîn etc.; 5) cu o reacție banală la nivelul unui infarct sau unei gome superficiale din miocard etc.

## MORFOGENEZA PERICARDITEI

a) *Etapa formării* poate începe ca serozitate simplă, sau ca depunere masivă de fibrină (clinic: frecături pericardice etc.); sau ca exsudat sero-fibrinos de la început.

b) *Etapa resorbției* progresive intervine în cazuri favorabile. Dacă lichidul este puțin abundent și fibrina minimă, procesul cauzal fiind siderat, pericardita se poate vindeca astfel în 1—2 zile. Resorbția se face mai întîi pe seama fazei lichide (sau lichefiate prin autoliză, sau prin acțiunea enzimelor fibrinolitice leucocitare sau microbiene). Neutrofilele alterate se lizează; cele vii reintră activ în circulație. Hematiile sînt lizate, ca și endoteliile ori celulele migratorii căzute în masa lichidă. Rezultă un detritus proteic și lipidic, luat de macrofage și de lipofage, care infiltrează straturile mai profunde ale seroasei. Resorbția totală permite reconstruirea (Abrikosov) seroasei pe toată suprafața.

c) *Etapa organizării*: resorbția subtotală intervine de obicei prin persistența unui exces de lichid ori fibrină în raport cu posibilitățile de vindecare locale și generale. Alteori, procesul nosologic manifestă o recădere sau o recidivă. Se constituie astfel o pericardită evolutivă, (fig. 74) în faza de organizare.

Culturile de țesuturi, ca și studiul exsudatelor recente și al fracturilor recente, arată că fibrina constituie un excelent suport pentru migrațiile leucocitelor, histiocitelor, poliblastelor și fibroblastelor. Se elaborează (pe baza acestui citotropism al elementelor migratorii pentru fibrină) țesutul de granulație. Abundentele neocapilare ale acestuia cresc, așa cum a arătat N. N. Anicikov (1950) pentru plăgi, perpendicular dinspre capilarele profunde înspre suprafața seroasei, denudată de endoteliul său.

Dispariția progresivă a fibrinei evoluează concomitent cu a citotropismului elementelor migratorii, avînd un rol de organizare. Așa că țesutul de granulație tinde progresiv la un echilibru, în sensul că fibroblastele devin fibrocite; capilarele colabează și se atrofiază, deoarece scade hiperemia în proporția dispariției procesului cauzal și a materialului străin; endoteliile iau caracterele unor fibroblaste, accentuînd procesul de scleroză; desmofibrele se densifică, se retractă și se scurtează; cicatrizarea endoteliului pericardic se face, nu în proporție cu distrugerile endoteliale, ci în proporție cu fibrina neresorbită, întocmai ca și la endocardite.

Fibrocitele și diversele fibre precolagene și colagene consolidează întregul țesut nou format în cuprinsul maselor de fibrină neresorbite.

Intervenția țesutului de granulație se face inegal, după puterea sa de proliferare, dar și după spațiile ce întîlnește în țesătura fibrinei. De asemenea intervine starea acesteia: dacă nu se hialinizează, se fragmentează și se resoarbe relativ lesne, ceea ce oferă noi teritorii libere pentru țesutul de granulație mereu activ.

Fibrina « hialinizată » nu se resoarbe, devine corp străin, nu mai poate fi invadată de celule migratorii ori de neovase, și se incapsulează cu elementele fibro-conjunctive.

Neregularitatea depunerilor fibrinei comandă neregularitatea elaborării axelor conjunctivo-vasculare de început, ca și a maselor fibro-conjunctive cicatriceale, care încheie întregul proces.

d) *Etapa aderențelor cicatriceale.* Neocapilarele, fibrocitele și macrofagele trec de la foaia parietală la cea viscerală prin punțile fibrinoase care lipesc cele două foițe.

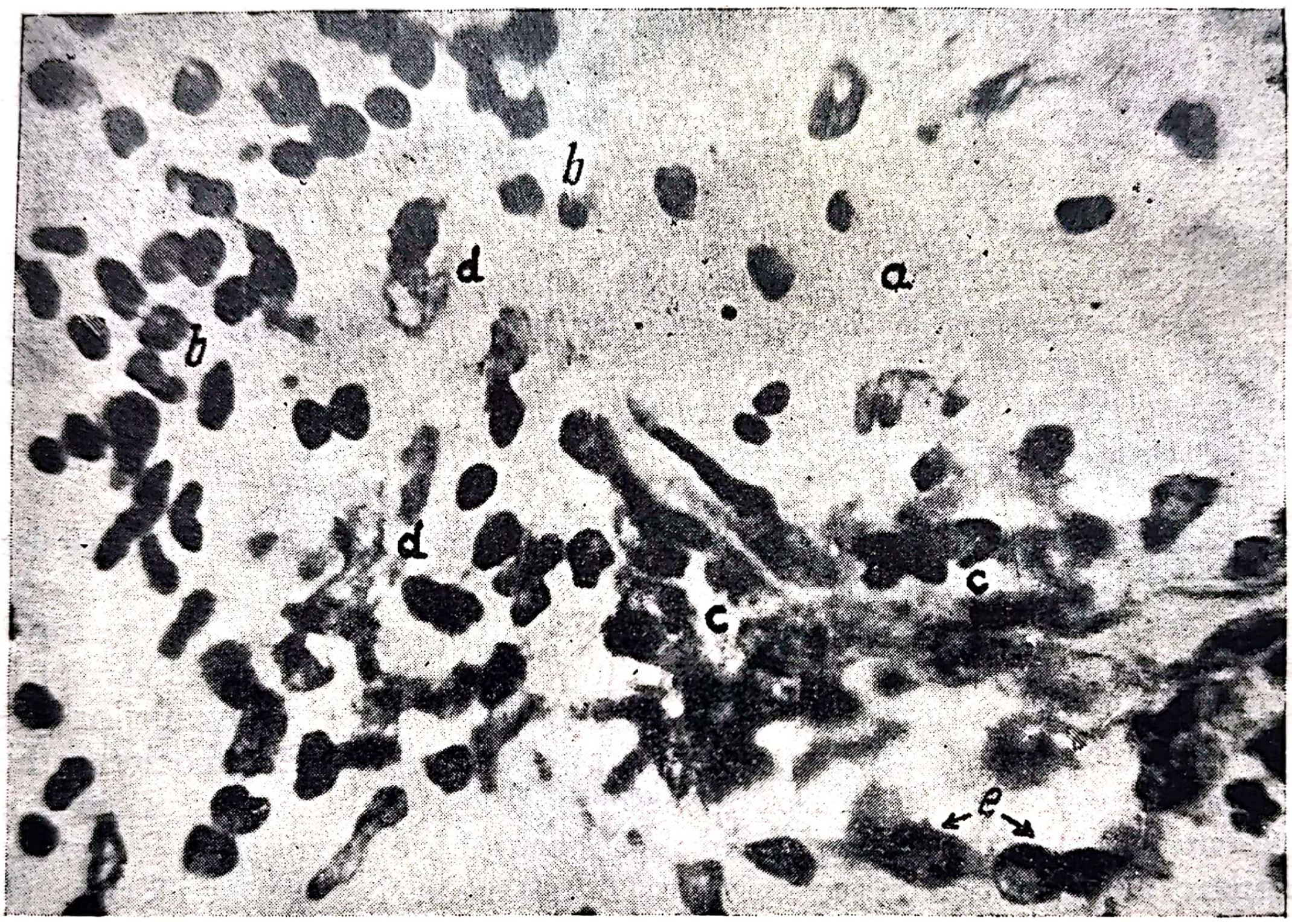

Fig. 74. — *Pericardită evolutivă.* *a)* edem fibrinos; *b)* infiltrate leucocitare; *c)* lumen de capilar cu infiltrate de celule migratorii în jurul său; *d)* macrofage; *e)* poliblaste pe cale de transformare în fibroblaste.

Aderențele iau forma de cordoane, reunind suprafețe restrînse, sau forma de mase reunind suprafețe largi; uneori chiar se ajunge la obliterarea totală a cavității pericardice, adică la o simfiză cardio-pericardică. Aderențele limitate sînt relativ rare în pericard (comparativ cu pleura) și se găsesc, ca frecvență, de obicei, pe fața ventriculară stîngă, spre vîrf sau spre baza acestui ventricul. Sînt tocmai locurile unde epicardul se freacă mai puternic de peretele costal. Este deci o zonă de microtraumatisme interne pentru endoteliul seroasei (întocmai cum este zona de închidere a valvulelor cardiace).

Microtraumatismele în raport cu peretele costal favorizează astfel descuamarea endoteliului pericardic; depunerile de fibrină nu se fac la întîmplare, ci sînt determinate de interacțiunea factorilor locali și generali, iar sediul aderențelor pericardice pune în lumină rolul factorilor locali.

Ca modificări distrofice secundare pot interveni: *a)* hialinizarea, luînd aspect de calozități translucide, sticloase (Cesaris—Dehmel); *b)* aspectul alburiu opac cu îngroșarea în platou, ca o glazură de zahăr (Eichhorst), ceea ce coincide însă de obicei cu leziuni similare pe splină și ficat (Kaufmann, 1931); *c)* calcificarea, chiar osificarea aderențelor.

Poliserozita (Kirch) reumatică (Mönckeberg) poate realiza diferite feluri de aderențe în diverse etape evolutive, cu variate modificări secundare, interesînd în măsură inegală pericardul, pleurele și peritoneul (Crăciun și colaboratori, 1934), și ajungînd la o hiperplazie fibroasă condroidă.

Mobilitatea cordului rămîne suficientă, fiind asigurată de prezența stratului conjunctivo-adipos sub epicard. Dacă și acesta este fibrozat, și dacă sacul fibros este fixat la stern, se poate produce o retracție sistolică a acestora (Achelis, 1914).

e) *Etapa loco-regională și consecințele ei.* De fapt, etapa organizării aderențelor pericardice reprezintă o fază supraadăugată inflamatorie, de cauză pur locală, a inflamației productive. Aceasta statornicește condiții locale nou instalate. De astă dată însă, procesele locale, adică aderențele pericardice și scleroza pericardogenă a miocardului, dacă sînt destul de intense, conduc ori modifică și mai departe în felul lor procesul nosogen, imprimîndu-i un nou profil anatomoclinic, precum hipertrofia de miocard, ca proces local, sau chiar un proces general precum insuficiența circulatorie în mica și marea circulație etc.

**Consecințe extrapericardice** primordiale interesează activitatea miocardică. Masa aderențelor modifică hemodinamica, diferit de la caz la caz, după felul și gradul leziunii; uneori cauzează o hipertrofie excentrică ventriculară stîngă și dreaptă; alteori, intervine o atrofie sclero-grăsoasă a miocardului superficial, mai ales pentru ventriculul drept, ceea ce determină apoi dilatarea acestuia, deci, stază venoasă etc.; stenozarea revărsării cavei inferioare duce uneori la pseudociroză hepatică (Pick); extinderea sclerozei sub forma unei mediastino-pericardite fibroase retractile, dezvoltată din aproape în aproape, produce constricția vaselor mari la nivelul trecerilor dinspre mediastin înspre pericard. Se admite după unii autori, că aceste ultime leziuni reprezintă condițiile din care rezultă pulsul paradoxal Kussmaul, cu retracție sistolică și colaps diastolic al venelor, ca și o retracție inspiratorie a apendicelui xifoid (Wenkebach).

Cordul, în atare condiții, excepțional ajunge la o *atrofie simplă* sau *pigmentară*. Practic, întotdeauna se instalează o enormă *hipertrofie excentrică* (cordul bovin) pe toate patru cavitățile, dacă procesul exsudativ, ca și organizarea consecutivă, au interesat întregul pericard.

**Diverticule pericardice** se pot dezvolta ca o consecință a pericarditei (Kinböck și Weiss, Cushing). Pînă în 1939, Eschbach adunase din literatură 50 de astfel de cazuri, situate mai ales la nivelul cordului drept, spre stern. De obicei, acestea sînt în legătură cu reumatismul (75%), iar 25% sînt de origine tuberculoasă. Diagnosticul diferențial trebuie făcut cu diverticule de tracțiune, pulsiune sau congenitale (Hass; Fossati și Cossal; Schuermeyer și Seckfort etc.).

**Petele tendinoase epicardice** pot corespunde la o pericardită productivă, reprezentînd stadiul cicatriceal cu alterare secundară, hialină, și cu aspect condroid. Originea inflamatorie este dovedită macroscopic de prezența unor fine aderențe cordonale, sau de aderențe cu baza de implantare lată, precum și de neregularități nodulare la suprafață. Microscopic, se văd procese infiltrative limfopoliblastice și histiopoliblastice fibropare. Dimpotrivă, resturi pseudotubulare ale endoteliului nu înseamnă procese inflamatorii prin ele înșile (R. Meyer, Ribbert, Tsiwides, Mattras, Tsenoda).

Experimental, Girgensohn a reușit să producă această leziune la animale sensibilizate, prin administrarea injecției declanșante chiar în pericard. Se arată astfel doar o posibilitate a unei origini alergice, la om; condițiile alergice nu sînt nici obligatorii, nici unice.

Petele tendinoase pot fi confundate cu depuneri calcare în pericard. Pentru acestea, macroscopic este caracteristic aspectul neted, cu suprafața lucioasă ca de tendon sau aponevroză. Au formă regulată rotunjită sau dințată; pot proemina sau rezulta din noduli confluenți.

Microscopic, predomină fibrele colagene groase, hialinizate, fără sporire a fibrelor elastice; fibrocitele sînt foarte rare. Lipsa infiltratelor, ca și neregularitatea fibrelor colagene, exclud originea inflamatorie. Originea lor tuberculoasă sau reumatică, ori inflamatorie banală, se poate de asemenea exclude, căci nu se constată nici un semn de proces inflamator. Frecvența lor este considerabilă chiar la copii (34% Nelson) sau la adulți 80% după Kaufmann (1931); sînt aproape constante la o etate înaintată. Au predilecție pentru regiunile cele mai traumatizate (de grilajul costal) a suprafeței exterioare a cordului: partea medie ventriculară stîngă, sau pe ventriculul drept la nivelul conului pulmonarei, sau pe proeminențele arterelor coronare, pulmonare și a venei cave.

Factorul microtraumatism local, în sensul vederilor lui Friedrich, corespunde acestor caractere, precum și creșterii frecvenței lor cu vîrsta.

Factorul alergic (Girgensohn) poate interveni la reumatici.

### PERICARDITE CRONICE

Ele se întîlnesc numai atunci cînd condițiile etio-patogene mențin țesutul de granulație în regiunile recent invadate, sau remaniate, inflamator. Pot fi recăderi exsudative, serofibrinoase, cu stratificări fibropare suprapuse, așa că masa aderențelor poate ajunge la o grosime apreciabilă (de 0,5 cm și chiar mai mult).

## CARDITA EXPERIMENTALĂ

Experimental, endocarditele au fost produse în diverse moduri:

*a)* injecții de anumiți germeni în cultură pură (Rosenov, 1914; Saltikov, 1915);

*b)* injecții de toxine hiperactive (de Vecchi, 1924, Bland, Frank și Saphir, 1939);

*c)* asocierea injecțiilor de microbi cu traumatisme (J. Orth, 1890; Wyssokovici, 1905);

*d)* asocierea microbilor cu particule mai voluminoase, traumatizante (Ribbert);

*e)* injecții îndelung repetate de microbi în cantități mari, (Mc Neal și colaboratori, 1939);

*f)* animalele pot fi sensibilizate prin injecții de ser heterolog, vaccinuri, caseosan, histamină (Dietrich, 1937; Siegmund, 1950), prin injecții de albastru de tripan (de Vecchi, 1924), sau de pitresină (Nedzel, 1937);

*g)* proceduri aseptice (Andrei și Ravenna, 1938; Brunn, 1939; Rich și Gregory, 1944; Murphy și Swift, 1949; Moore și colaboratori, 1949);

*h)* germeni cultivați din infecții focale umane (Albertini și Grumbach, 1937).

Microscopic se produc infiltrate celulare interstițiale subendoteliale uneori destul de dense, ca să determine formarea unor mici proeminențe turtite la suprafața valvulelor, cu disocierea fibrelor prin celule mobilizate și prin acumulări de lichide. Pe aceste suprafețe se depun microbii. În anume relații nosogenetice, dintre macro- și microorganisme, se pot produce excrescențe verucoase amicrobiene, sau ulcerații microbiene (Dietrich, 1937; Siegmund, 1950; Thomson).

Experiențele acestea se pot interpreta în sensul că pentru producerea unor endocardite intervin doi factori: *a)* agentul nociv pentru endotelii, administrat pe cale sanguină; *b)* agenți favorizanți, care fac ca agentul nociv să adere la suprafața valvulară.

Ambii factori morfogenetici se cunosc ca eficiență din clinică. Reconstituind condițiile fiziopatologice proprii endocarditelor acute și subacute evolutive, reiese clar rolul unor factori adjuvanți și mai ales al microtraumatismelor interne, precum: *a)* lovirea sistolică a zonei de închidere a valvulelor mitrale și tricuspide, sau lovirea diastolică a lunulei sigmoidelor aortice și pulmonare; *b)* cazul malformațiilor congenitale, de exemplu aorta bisigmoidiană, relevată de V. Babeș; *c)* predominanța localizărilor în cordul drept pentru endocarditele fetale și congenitale; *d)* predominanța cordului stîng pentru endocarditele postnatale; *e)* endocarditele traumatice.

Agentul cauzal poate fi și nemicrobian.

Deosebită atenție trebuie să fie acordată experiențelor făcute de Albertini și Grumbach (1937). Folosind metoda Warren-Crave de cultivarea germenilor din infecții focale umane, au fost izolate diverse tulpini microbiene. S-au folosit 96 de tulpini, dintre care 12 erau deosebit de virulente. Toate au fost administrate la iepure. Din 733 animale injectate o singură dată, 130 au făcut endocardite, pe care autorii le împart în verucoase și polipoase (vegetante). Deosebirile de evoluție se datoresc modului deosebit de interacțiune a macro- și microorganismelor.

*Tipul verucos se dezvoltă atunci cînd germenii sînt acoperiți de leucocite și fibrină sau fibrinoid, ceea ce duce la dispariția rapidă a microbilor și la constituirea leziunilor proliferative. Tipul polipos (vegetant) se dezvoltă dacă microbii nu sînt înglobați de leucocite, iar țesutul de granulație este slab dezvoltat.*

Ambele feluri de endocardite realizate în aceste experiențe au început cu erodări ale endocardului și sînt de origine microbiană. Apariția unui sau celuilalt tip lezional depinde numai de virulența germenilor pentru animalul de experiență.

Nu s-a obținut o endocardită ulcero-vegetantă, ceea ce autorii pun în legătură cu virulența modificată a germenilor de infecție focală.

Din concluziile autorilor este de reținut procentul relativ mic de rezultate pozitive, circa 18%.

*În aceste experiențe s-au folosit germeni izolați de curînd de la bolnavi, pe cînd experiențele mai vechi erau făcute numai cu tulpini de laborator, menținute un timp relativ lung în colecție, fiind trecute de nenumărate ori pe medii artificiale. De asemenea trebuie subliniat faptul că agentul microbian a fost aplicat o singură dată la animale normergice, fără nici o pregătire prealabilă a acelor animale, fără intervenția alergiei.*

Faptul esențial este, că infecția macroorganismului uman hiperimun, cu germeni deplin virulenți, poate duce la acelaşi tablou de boală, ca și infecția experimentală cu germeni atenuați a unui macroorganism normergic. Variantele experimentale corespund variantelor observate pe material anatomoclinic. Trecerile insensibile ale acestuia exprimă de asemenea variații ale factorilor generali și locali, în diverse momente evolutive ale procesului morbid, care la același bolnav, poate realiza, cînd tipul verucos, cînd cel ulcero-vegetant acut, cînd pe cel lent.

*Cu alte cuvinte, se poate produce experimental o endocardită verucoasă sau polipoasă, acționind numai cu microbi izolați de la om. Procesul experimental se realizează fără intervenția unor modificări alergice, deoarece o singură inoculare de microbi virulenți este eficace, iar leziunile încep cu erodări endoteliale.*

Experimental se pot deci deosebi două tipuri de endocardite microbiene, ținînd seama de sediul agresiunii toxiinfecțioase:

*a)* agresiunea primă poate fi localizată *pe* endoteliu, producînd leziuni degenerative și distructive, fără ca să fie necesară o sensibilizare prealabilă;

*b)* agresiunea primă poate fi localizată *sub* endoteliu, producînd intumescența fibrinoidă în desmogel și desmofibre, apoi mobilizare și proliferare desmocitară și histiocitară; leziunile acestea presupun o prealabilă sensibilizare; în cazul acesta, leziunea endotelială se poate dezvolta secundar.

Prezența și eficiența microbilor în astfel de leziuni este un fenomen primar ori secundar, favorizat de atingerile premergătoare și în special de vascularizarea reziduală a proceselor inflamatorii.

Depunerile trombotice sînt totdeauna secundare, cu ample consecințe, foarte importante ca morfogeneză a cardiopatiei valvulare.

Succesiunea în timp, pentru procesele umane, este bineînțeles incomparabil mai complexă, căci fără dată certă de început, diversele faze anatomo-clinice dezvoltîndu-se deseori insidios, subclinic, sau aclinic.

## POLIVASCULITA ÎN REUMATISM

### ARTERITA

Aceasta este de fapt o mezarterită, cu focare de necroză fibrinoidă (focală) și cu periarterită (Talalaev, 1921; Chiari, 1928; Klinge, 1930). Arteriopatiile, identificate clinic de Bouillaud ca reumatice, au fost interpretate și patomorfic ca atare. Astfel, Klotz (1912) găsește, în pereții aortei, noduli și plăci de endarterită (comparabile endocarditei verucoase); la nivelul lor, endoteliul se transformă în elemente bazofile epitelioide (Pappenheimer și Glahn, 1924), comparabile cu cele din nodulii reumatici. Ca demonstrative pentru reumatism au fost interpretate mai ales *leziunile focale predominant necrotice*. Ele prezintă doar un infiltrat celular minim perinecrotic; stadiul lor nodular este puțin însemnat ca întindere în spațiu și în timp. Evoluția lor este de fapt simplificată, trecînd de la necroză la cicatrice. Infiltratul se face deci nu strict perinecrotic, ci periarterial, așa că nu mai rezultă un nodul propriu-zis. Caracteristic ar fi aci, credem, nu numai focarul de necroză fibrinoidă din pereți, dar și infiltratul perinecrotic, extrem de redus cantitativ, din medie și endarteră. Semnificativ este faptul că, la nivelul acestor leziuni zise reumatice, poliblastele bazofile sînt foarte rare sau chiar absente. Explicația este lipsa histiocitelor din intima și media. Iar infiltratul periarterial, dezvoltat la oarecare distanță de necroză, dispus circular, nenodular, poate conține poliblaste mari, luînd eventual aspectul epitelioid prin presiune reciprocă. Cu alte cuvinte, sînt mai abundente elementele mari la nivelul infiltratului periarterial, dat fiind că adventiția conține numeroase histiocite și celule mezenchimale nediferențiate. Tendința cicatriceală este deosebit de marcată, atît pentru leziunea necrotică (cu slabă infiltrație) din medie, cît și pentru cea infiltrativă fără necroză din jurul adventiției. Veziculele grăsoase regresează, căci intervin infiltrate epitelioide.

Rezultă, în stadiul ultim, adevărate inele scleroase periarteriale (Romberg; Darré și Albot, 1925; Chiari, 1928; Barnard, 1929; Rist și Véran, 1933; Bredt, 1941; Albertini, 1943; Traut, 1952).

Se confirmă astfel originea reumatismală a multor aortite cronice (Cornil și Ranvier, 1868; Martin, 1931) mai ales la pacienți care nu au trecut de 30 de ani (Besançon și Weil, 1926; Levi, 1930; Zeek, 1930), sau originea unor ectazii și anevrisme ale aortei sau pulmonarei (Renon și Verliac), sau a unor infarcte miocardice (Wätjen).

Experimental, injectînd diverse tulpini de streptococ, se pot produce leziuni focale în pereţii arteriali, evoluînd către tumefacţie fibrinoidă (Semsroth şi Koch, 1930).

Multiplicitatea, ca sediu, a leziunilor arteriale reumatice, constituie baza reumatologiei viscerale din punct de vedere clinic. Leziuni arteriale similare se găsesc de exemplu şi în encefalita reumatică primitivă infantilă, care poate fi însă pur alergică (N. V. Constantinovici, 1946). Din punct de vedere calitativ, leziunea encefalică corespunde celei miocardice, dar intervin deosebiri, precum absenţa poliblastelor voluminoase ori gigante. Deosebirile acestea traduc, bineînţeles, deosebiri de componenţă cito-tisulară.

Leziuni de vasculită în creier au mai fost găsite în cazuri de embolie (C. G. Sokotianski şi Gastel). Permeabilitatea capilarelor cerebrale este crescută (G. D. Zaleski, 1954).

G. Bobrovskaia (1955) studiază leziunile alergice ale vaselor, precum degenerarea fibrinoidă a substanţei colagene, cu necroză a ţesutului muscular neted şi cu scleroză consecutivă precoce. Concluzia este că aceste leziuni pot fi considerate astăzi ca fiind caracteristice pentru procesul reumatic. Encefalita reumatică, dezvoltată pe bază de vasculită, constă, clinic, dintr-o atingere predominantă a scoarţei; se impune diagnosticul diferenţial cu encefalita epidemică (M. O. Gurevici). Caracteristică este şi evoluţia torpidă. Necropsia arată o endarterită meningee şi corticală, cu mici focare de ramoliţie în cortex. Predomină lezarea regiunii parietale inferioare, explicînd tabloul clinic (depersonalizare apărută paroxistic, disartrie, dezorientare în spaţiu). De asemenea, tot Bobrovskaia (1955) constată că uneori se constituie hemoragii subarahnoidiene subite, urmînd simptome corticale de focar, sau convulsii jacksoniene, cu cefalee violentă şi obnubilare. Diagnosticul diferenţial trebuie să ţină seama, în primul rînd de coexistenţa cu reumatismul cardio-articular specific, de o seroreacţie negativă, de febră. Aceasta este valabil şi pentru clinică, dar şi pentru anatomia patologică, mai ales cînd leziunile au ajuns la scleroză ori la calcificare.

Endarterita, constatată la nivelul meningelor de Bedechtel (1932), Santha (1933), Bruetach (1947), Rajas şi Vila (1947), Buchanan, Walker şi Rose (1942), se însoţeşte de leziuni corticale subiacente. În coree, asemenea leziuni pot juca un rol important (Castrën, 1924). Sindromul Sjörngren poate fi însoţit de o vasculită generalizată (1940), cu tablou clinic foarte variabil.

Se cunosc însă şi leziuni de hiperplazie a endoteliului arterial (Pappenheimer şi Glahn), comparabile cu cele din endocard. Credem, că această proliferare se poate interpreta ca o reacţie hiperplazică peri- şi postnecrotică, endoteliile preluînd rolul histiopoliblastelor din nodulii miocardici.

## FLEBITA

Flebita în reumatism prezintă uneori leziuni deosebit de intense. Leziunea cea mai caracteristică constă în proliferarea zisă papilomatoasă a endovenei (Poynton, 1899; Letulle şi Gatoy, 1912; Talalaev, 1921). În regulă generală însă se constată leziuni mai puţin pronunţate, dar totdeauna prezente, însoţind arterita, la nivelul diverselor viscere şi formaţii anatomice.

Endoflebita meningee a fost studiată de Castrén (1924), Bedechtel (1932), Santha (1933), Buchanan, Walter și Rose (1942), Bruetsch (1947), Rajas și Vila (1947).

Această asociere a leziunilor arteriale și venoase înseamnă o agravare importantă, așa cum reiese pentru encefal, din tabloul clinic (coree etc.).

## POLIVISCERITA ȘI POLISEROZITA ÎN REUMATISM

Prezenta expunere nu are nici datoria, nici scopul, de a înlocui un tratat de reumatologie, studiată din punct de vedere patomorfic.

*Se pot aminti în treacăt, ca o confirmare a caracteristicilor patobiotice ale ubicvitarelor leziuni reumatice, întinse cercetări microscopice făcute asupra altor localizări ale procesului reumatic* și anume, cu leziuni caracteristice: *artrita și periartrita* (Meynet, 1875; Siveri, 1903; Jeanselme, 1904; Geipel, 1906; Talalaev, 1921; Mac Callum, 1924; Fahr, 1924; Swift, 1924; Chiari, 1928; Rössle, 1930; Klinge, 1931; Vaubel, 1934; Roulet, 1935; Cardegas și Piquél, 1954; Lulko, Bokins și Rores, 1955); *capsula amigdalei* (Graeff, 1931; Balk și Arndt, 1954); *plămîn* (Masson, Riopelle și Martin, 1937; Gauley, 1938; Swift, 1924; Boas, 1927; Naish, 1928; Frasser, 1930; Klinge, 1933; Kraevski, 1946; Macsimovici, 1948; Stolte, 1952; Esipova, 1953; Aronoff și Bywaters, 1955); *tendoane* (Graeff, 1931; Klinge, 1932); *musculatura striată* (Lorenz; Schmidt; Brogsitter, 1931; Klinge, 1932, Crăciun și colaboratori, 1934; Gertenberg și Skomarovskaia, 1950); *ficat* (Crăciun și colaboratori, 1933; Baggenstoss și Rosenberg, 1950; Bogdatian și Teleteeva, 1951; Movil și Davis, 1953; Gamf, 1955); *poliserozita* (Crăciun și colaboratori, 1935; *limfoganglioni* (Justin Besançon și Rubens Duval, 1955); *rinichi* (Crăciun și colaboratori, 1932, 1933; Iliuski, 1932; Popilov, 1932; Burschin, 1937; Anton și Cester, 1944; Kovaleva, 1935; Ivanov, 1941; Svarț și Istomina, 1950; Moga și colaboratori, 1953; Stepaskina, 1953; Nesterov, Leporski, Vorobiev, Mahtinger, Starhova, Perin, 1954; Sborovski, 1954; Lewis, Sinton și Kudtt, 1954; Zbarski, 1954, Bobrovskaia, 1955, Cernoruțki, 1955); *ochiul* (Bonnet și Thiers, 1954).

Sumarele indicații precedente — cu totul incomplete — arată importanța și diversitatea cercetărilor făcute în boala reumatismală. *Extensiunea ubicvitară a leziunilor reumatice contribuie la explicarea deficiențelor viscerale multiple observate clinic la cardiacii reumatici.* Totodată reiese însă receptivitatea cu totul specială ca teren, individualizată pînă la nivelul organelor și țesuturilor componente.

Totuși, pentru pacient, ceea ce domină întreaga situație, este modul de adaptare cardio-vasculară și în special de adaptare miocardică. De randamentul miocardic depind funcționarea creierului și irigarea coronariană în primul rînd, deci posibilitățile fundamentale de evoluție favorabilă a fiecărui pacient. Pentru aparatul locomotor, decisiv este de asemenea randamentul dinamic.

## CONSECINȚELE ENDOCARDITELOR

(Cardiopatii mio-valvulare)

Ca succesiune în timp, trebuie menționate în primul rînd emboliile (creier etc.) care se constituie chiar în timpul fazei acute ori evolutive a endocarditelor. Manifestările lor clinice sînt de multe ori atît de zgomotoase, încît fixează atenția medicului. Dacă nu intervin atare complicații catastrofale, ca importanță, pentru viața pacientului, caracteristice rămîn deformările permanente valvulare, împreună cu procesele de adaptare-compensare miocardică. Ele sînt cunoscute sub numele de:

### LEZIUNI CRONICE VALVULARE

Clasicii numesc cardiopatii valvulare deformările valvulelor cardiace consecutive diferitelor endocardite, dar și aterosclerozei aortei, eventual unor tumori sau traumatisme. Spunînd « cardiopatie », de la Potain, se înțelege că procesul de boală s-a stins și că s-a ajuns la sechele. De fapt, aparatele valvulare corespund așa de bine solicitărilor normale, încît orice neregularitate în relief, pe suprafață, orice fibroză sau retracție devine mutilantă. Chiar masele verucoase, abia formate, reprezintă ocazia unor tulburări hemodinamice, identificate clinic ca sufluri și zgomote anormale, sau chiar numai ca modificări ale zgomotelor normale.

Miocardul suferă pe de o parte suprasolicitările unei hemodinamice anormale, iar pe de alta, randamentul său este periclitat prin leziunile parenchimatoase ori interstițiale, care s-au constituit de obicei o dată cu endocardita valvulară.

Defavorabil intervine de asemenea orice tulburare a debitului coronarian, indiferent de cauza acesteia (tahicardie febrilă, exsudat pericardic etc.).

Așa că paralel cu incongruențele spațiale valvulare, se dezvoltă, într-un miocard deja lezat de la început, o întreagă serie de modificări importante. Procesul evolutiv de adaptare-compensare atinge un anumit stadiu pentru valvule, ca și pentru miocard, dincolo de care se termină etapa de boală activă și începe etapa sechelelor, adică « patia », în sensul anatomo-clinic, precizat de Potain, Strümpell etc.

Leziunile interesează de obicei partea mobilă a valvelor; cu timpul, și partea lor relativ fixă, chiar și inelul de inserție, iar la mitrală și tricuspidă, de asemenea cordagiile tendinoase și stîlpii.

Comparînd cu endocarditele acute, intervine acum o diferență ca extensiune topografică: în cardiopatii este mai intensă participarea țesutului valvular, propagată din aproape în aproape, din cauza cicatricelor, sclerozei intercicatriceale (dezvoltată cu timpul), tulburărilor distrofice, dar mai ales din cauza retracțiilor. În stadiul acut și subacut, pe suprafața valvulei, masele trombotice, din contra, apar mult mai întinse. Așa că ceea ce leziunile pierd ca extensiune în suprafață, cîștigă (cu exces) în profunzime.

*Realitatea este că, spunînd cardiopatii valvulare, de fapt este mai conform realităților patomorfice să vorbim, întotdeauna, de cardiopatii mio-valvulare.* Propunem acest nume ca fiind mai adecvat procesului evolutiv și mai ales prognosticului.

Participarea miocardică este inevitabilă, fie ca proces de inflamație interstițială activă ori reziduală, fie ca scleroză inflamatorie, fie ca procese de adaptare-compensare. Iar participarea epicardului este frecventă în anume procese morbide care duc la endocardită.

Uzul este de a pune accentul, din punctul de vedere al tabloului anatomo-clinic, pe aparatul valvular atins, ceea ce corespunde și explică semnele clinice, radiologice etc. Dar dacă examenul clinic și diagnosticul oglindesc astfel starea prezentă, *durata supraviețuirii*, *felul de viață permis*, *capacitatea de muncă și randamentul întregului organism depind de cardiopatia musculară indisolubil legată cu cea valvulară*.

Hemodinamica fiind tulburată în sensul unei îngreuieri a trecerii sîngelui printre valvule, sau al unei reveniri printre valvule neocluzive, se deosebesc:

1. **Stenoze**, adică îngustarea orificiului de trecere de la o cavitate cardiacă la alta.

Ca moment de apariție, stenoza corespunde uneori chiar procesului cauzal încă de la început. Cea *acută* se poate datori unor depuneri trombotice, astfel așezate încît obliterează parțial trecerea. Eventualitatea aceasta este mai rareori întîlnită. Observațiile arată însă că în majoritatea cazurilor intervine stenoza *cronică*, instalată insidios, prin procesul complex de cicatrice + distrofii + retracții. Procesul acesta a fost deja analizat morfogenetic. Stenoza la mitrală (și la tricuspidă) rezultă prin: *a)* sinechii comisurale, fie parțiale, fie chiar subtotale; *b)* îngroșarea marginii libere, care devine umflată și proeminentă înspre orificiul de trecere; *c)* proeminența vreunei mase calcificate etc.; *d)* retracția inelului fibros pe care se inseră valvulele; *e)* fixarea strînsă a valvulelor, adică limitarea excursiilor prin modificări ale cordagiilor. Stenoza, la sigmoidele aortice ori pulmonare, rezultă din primele patru modalități menționate.

Observațiile lui Megarey (1942) tind să arate că poliartrita asociată clinic, coincide cu leziuni de stenoză ale mitralei în 8% din cazuri, dar poliartrita precede cu:

1— 5 ani în 19% din cazuri
6—10 ani în 12% din cazuri
11—15 ani în 10% din cazuri
16—20 ani în 5% din cazuri
peste 20 ani în 1% din cazuri.

Deci poliartrita precede în 47% din cazuri.

2. **Insuficiențe** înseamnă lipsa de ocluziune a orificiului de trecere normal închis de valvule.

În raport cu momentul de apariție și natura leziunii deosebim:

A) Insuficiențe *acute* la mitrală și tricuspidă prin perforarea, ruperea sau dezinserția parțială a unei valvule, în caz de:

*a)* endocardită ulcero-vegetantă acută, lentă etc.; *b)* retracție sau rigiditate prin infiltrat exsudativ, mai ales la aortă; *c)* interpunerea, în orificiul valvular, a unor vegetații care împiedică ocluzia valvulară; *d)* traumatisme; *e)* pseudotraumatisme; *f)* întreruperea cordagiilor tendinoase, în aceleași cazuri.

B) Insuficiențe *cronice* se mai pot produce și prin: retracția cicatriceală a cordagiilor tendinoase, împiedicînd valvulele de a se închide.

Insuficiența sigmoidelor aortice și pulmonare se realizează prin primele cinci mecanisme.

3. **Stenoze + insuficiențe,** asociere survenind mai ales în procesele reumatice cronice, dar și în endocardita ulcero-vegetantă acută, ambele fiind simultan determinate de aceleași momente morfopatogene, precedent amintite.

*Frecvența* acestor diverse leziuni valvulare este variată. În primul rînd vin cele asociate, apoi insuficiențele simple, apoi stenozele simple. Așa cum s-a remarcat pe drept, este mai rară o stenoză simplă decît o stenoză asociată cu un grad oarecare de insuficiență.

*Diagnosticul diferențial* clinic, radiologic și anatomic au de identificat în primul rînd insuficiențele funcționale.

4. **Insuficiențe funcționale** (sau relative). Acestea se produc prin simpla dilatare: A) *miocardică*, în caz de: *a)* relaxare hipotonică prin surmenaj neuromuscular acut, la sportivi insuficient antrenați; *b)* așa-zisa hiposistolie în scleroza focală sau difuză de miocard; *c)* în miocardite propriu-zise; *d)* în distrofiile miocardice, de obicei subacute, mai totdeauna prin steatoză cu sau fără o componentă de disproteinemie sau dishidrie (intumescență tulbure, vacuolizare etc.); asemenea leziuni apar în anemii, în boli infecto-contagioase, intoxicații; *e)* în insuficiența coronariană, cînd producerea infarctului influențează tonicitatea miocardică într-un grad compatibil cu supraviețuirea; B) *mio-valvulară*, prin relaxarea miocardului și a inelului fibros de inserție pe mitrală și tricuspidă; C) *anulo-valvulară*, în caz de aterom sau sifilis ori anevrism, dilatînd originea aortei și totodată inserția sigmoidelor. La fel se întîmplă cu sigmoidele pulmonare în ateroscleroza acesteia (boala Ayerza) așa-zișii « cardiacii negri ».

Prin definiție, insuficiențele funcționale nu se însoțesc de nici un fel de modificări funcțio-structurale valvulare.

Tricuspida și pulmonara sînt de fapt totdeauna aduse la insuficiența funcțională (bineînțeles, exceptînd leziunile lor proprii); apoi vine, ca frecvență, mitrala și în sfîrșit aorta.

5. **Cardio-valvulite clinic latente,** în endocardita lentă, chiar cu cea ulcero-vegetantă, care stetacustic nu se manifestă prin nici un simptom obiectiv. Amster (1912) vorbește de endocardite vindecate funcțional. Schottmüller (1910) a constatat lipsa oricăror zgomote anormale, mai ales în endocardita lentă cu stafilococi, evoluînd letal.

Diagnosticul diferențial se bazează și pe *caracterul instabil al insuficienței funcționale*, aceasta dispărînd în urma unor măsuri terapeutice adecvate, uneori prin simplu repaus. Dar semnele și manifestările reapar, dacă se reconstituie condițiile corespunzătoare, în special dacă este depășită capacitatea funcțională de moment a complexului cardio-vascular.

## STENOZA MITRALĂ

Vegetațiile valvulare, chiar înainte de a se reorganiza fibros, se endotelizează total sau parțial (fig. 75 și 76). Noul înveliș endotelial, astfel format, acoperă uneori resturi de fibrină veche, dar alteori aceasta este relativ recentă. Endotelizarea suprimă posibilitatea unor noi depuneri fibrinoase, ceea ce accelerează organizarea, limitînd progresiv teritoriul. Momentele morfogenetice aci amintite reprezintă doar o parte din condiții; fapt este că uneori vegetațiile progresează mai mult pe fața atrială, alteori invers, spre ventricul. Însă practic, întodeauna debutul este în zona de închidere, adică în zona de traumatizare maximă. De obicei se propagă în sensul curentului sanguin ale cărui vîrtejuri favorizează depunerea de mase trombotice, care aglutinează cordagiile și ramificațiile lor valvulare. Toată această arborizare tendinoasă se simplifică, începînd cu cele mai fine, care apar înglobate în masa de vegetații valvulare. Apoi cordagiile se împuținează, contopindu-se cicatriceal, apoi este interesat și vîrful pilierilor, care ajung a se scleroza, retractîndu-se. Masele trombotice, ca și înlocuirea lor fibro-cicatriceală, nu mai respectă sistematizarea acestor cordagii în raport cu inserția lor pe ambele valvule, fie că vin de la partea anterioară, mai voluminoasă a ambilor pilieri, fie de la cele posterioare. Poate rezulta astfel o *stenoză subvalvulară*, aceasta fiind sau nu în continuare cu stenoza valvulară propriu-zisă.

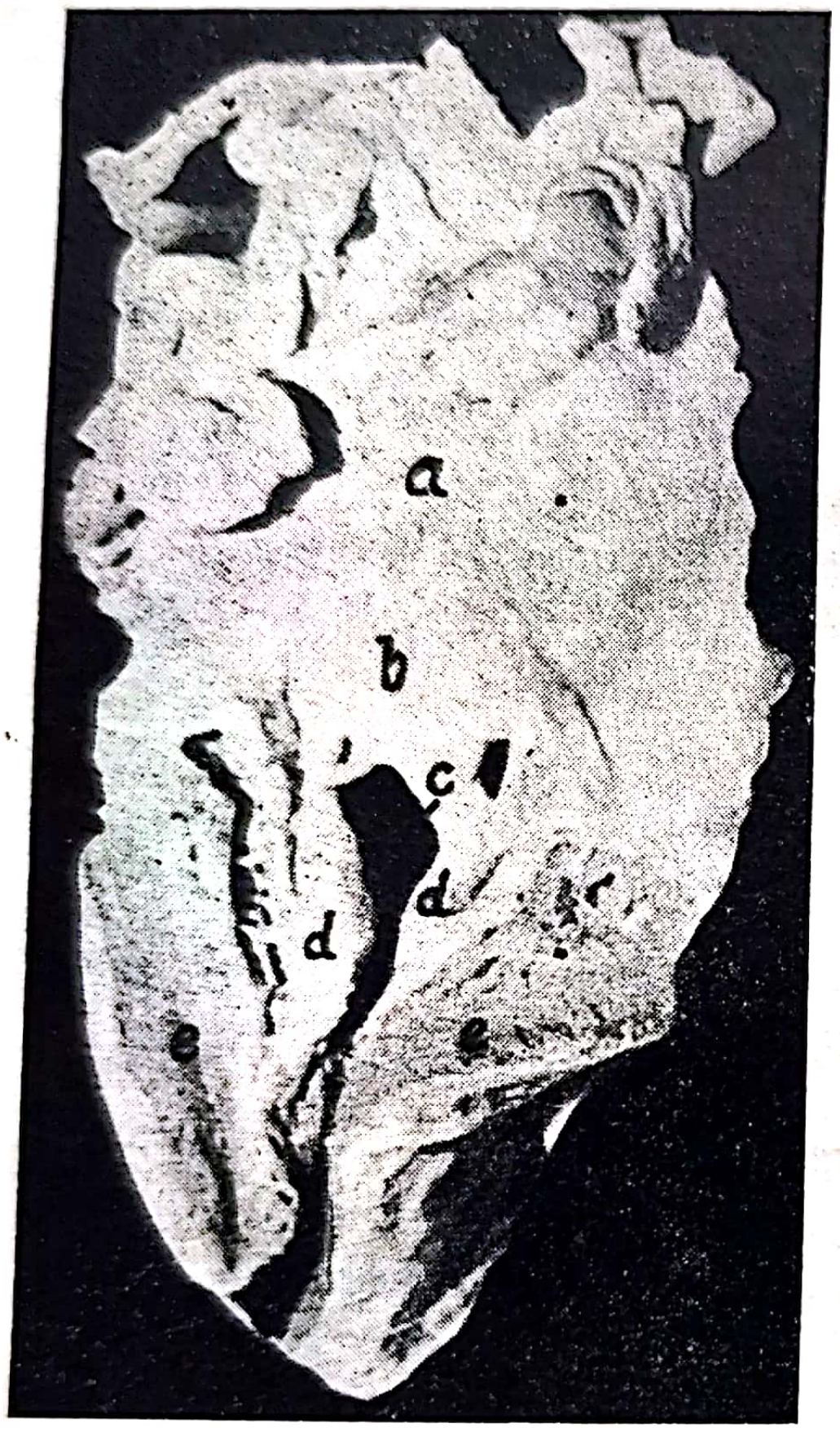

Fig. 75. — *Stenoză mitrală. a)* atriul stîng, mult dilatat; *b)* valvula mitrală; *c)* orificiul strîmtat al mitralei, secționat; *d)* stîlpii mitralei, cu cordagii scurtate și lipite; *e)* secțiune prin miocardul ventricular stîng, delimitînd ventriculul stîng îngustat și scurtat.

Toate aceste diverse leziuni evolutive modifică deci inegal cele patru regiuni funcțio-structurale valvulare: a) *regiunea orificială* sau zona de alipire la închiderea lor sistolică; ea conturează valvula pe toată întinderea marginii sale libere; este chiar sediul inițial pentru depunerile trombotice; este prima lezată și se transformă rapid cicatriceal; b) *regiunea periorificială* sau flotantă, orientată oarecum orizontal și perpendicular față de precedenta; corespunde, ca întindere,adîncimii comisurii; este relativ cea mai mobilă, căci poate fi împinsă în sus de sînge în timpul sistolei ventriculare; vegetațiile o interesează mai puțin decît scleroza ce se propagă de la regiunea precedentă; c) *regiunea preparietală*, oblic ascendentă, corespunde punții membranoase care unește ambele valvule de o parte și de alta; excepțional prezintă vegetații la suprafață, dar mai totdeauna conține în grosimea ei noduli reumatici și diverse leziuni consecutive, inclusiv calcificarea; d) *regiunea de inserție*, de fapt mare parte intramurală, corespunde părții de lîngă inelul fibros de la baza ventriculului (interatrio-ventricular); regiunea aceasta prezintă doar noduli și distrofii consecutive.

*Dinamica inimii*, considerată la nivelul mitralei, pune în valoare o *zonă critică* a valvulelor acesteia, corespunzînd inserțiilor cordagiilor tendinoase. Acestea tind să limiteze expansiunea porțiunii flotante valvulare prin tracțiune centripetă, înspre ventricul, opunîndu-se presiunii centrifuge, exercitate înspre atriu de către sîngele din ventricul comprimat sistolic. Zona critică este o zonă de microtraumatism intern.

*Hemodinamica*, în stenoza mitrală, prin adaptare-compensare, supraîncarcă spațiul atrial stîng în dauna celui ventricular stîng. În primul rînd se reduce capacitatea camerei de intrare din acest ventricul o dată cu reducerea volumului de sînge primit. Consecutiv se reduce însă și camera de expulzare, înspre aortă, în aceleași condiții. Complicații survin în plămîn, prin intensificarea stazei (hemoptizii, infarctizare), sau ca embolii cerebrale (la mitrali cu embolii cerebrale s-au făcut primele studii și localizări în legătură cu afazia).

La necropsie, orificiul atrio-ventricular nu mai permite, ca în mod normal, pătrunderea a două degete de adult. Rezultă că sîngele se scurge mai greu din atriu în ventricul, stagnează în atriul stîng, dilatîndu-l progresiv. Simultan, această presiune exagerată asupra endocardului atrial, îl îngroașă (hipertrofie de travaliu static) și acționează ca un excitant, stimulînd travaliul dinamic, de contracții de evacuare, a musculaturii subiacente.

Dilatarea atriului poate ajunge enormă, de 10/20 cm (Kaufmann, 1931), iar volumul poate ajunge la 2 litri (Goedel), la 2,5 litri (G. Müller, 1905) și chiar la 3 litri (Minkowski, 1904).

Rezultă tulburări prin compresie asupra esofagului, asupra nervului recurent (Alexander), asupra arterei coronare stîngi cu stenocardie (Sternberg), sau semne înșelătoare de exsudat în pericard (Schott).

*Radioscopia*, *ortodiagrama*, ca și *percuția*, permit a urmări gradul de dilatare al atriului stîng.

ECG permite a urmări gradul de perturbare miocardică din punct de vedere al cronotropismului, dromotropismului etc.

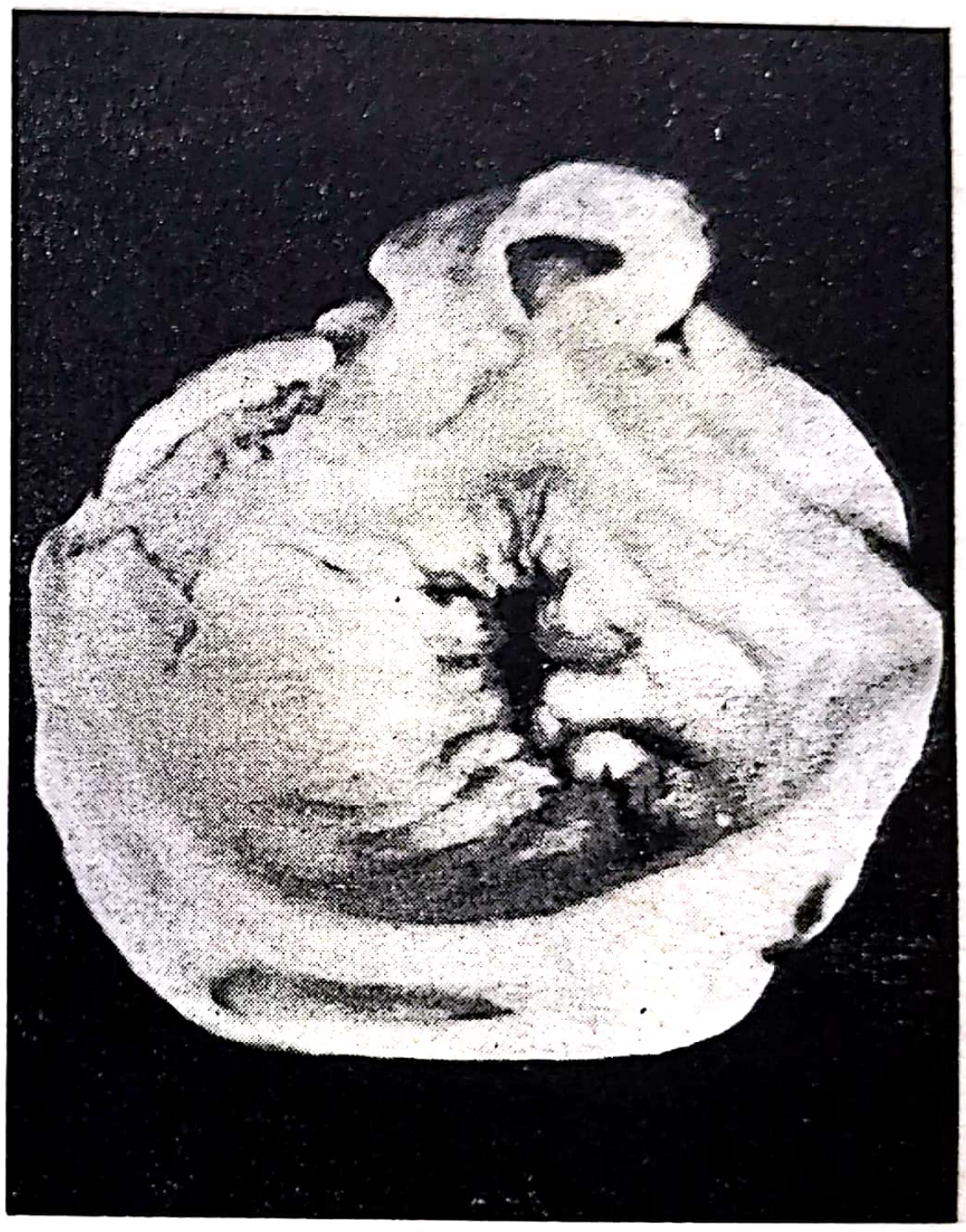

Fig. 76.—*Stenoză mitrală privită prin atriul stîng.*

Staza atrială se propagă retrograd, dat fiind că nu există valvule de protecție la vărsarea venelor pulmonare în atriul stîng. Sînt interesate întîi venele pulmonare; apoi, mica circulație, ca plămîn de stază cardiacă, și cu timpul, ca indurație cianotică, inclusiv tulburări grave de hematoză. Staza în artera pulmonară reclamă un efort sistolic crescut din partea musculaturii ventriculului drept, necesar deschiderii sigmoidelor pulmonare. Urmează hipertrofia de lucru a ventriculului drept, dar și golirea sa insuficientă, ceea ce duce la insuficiența funcțională a tricuspidei și, cu timpul, de asemenea, a sigmoidelor pulmonare.

Adaptarea-compensare se manifestă deci în toate aceste etape. Eficiența corespunzătoare se vede, în cazuri favorabile, ca o toleranță suficient de bună din partea întregului organism, prin intermediul circulației generale, deci a randamentului ventricular stîng. Se admite că hipertensiunea astfel realizată în cuprinsul micii circulații poate ajuta totuși la evacuarea sîngelui din atriul stîng prin mitrală. Situația aceasta uneori se manifestă stetacustic prin accentuarea zgomotului al II-lea în focarul pulmonarei și dedublarea lui, uruitura diastolică, la care uneori se poate deosebi o fază protodiastolică și alta presistolică. Alteori însă, acomodarea cardiacă, precum și cea a întregului organism, rămîn așa de satisfăcătoare, încît stenoza mitrală poate evolua aclinic, perfect latent, fie toată viața și apare la necropsie ca o descoperire cu totul neașteptată, fie, în cazul unor suprasolicitări circulatorii: graviditate, boli pleuro-bronho-pulmonare, surmenaj neuromuscular acut. În ultima alternativă se instalează rapid pulsul venos sistolic la jugulare, tumefacția dureroasă de stază a ficatului etc. De-abia aceste manifestări conduc pacientul la examenul clinic și mai ales la cel radiologic, care poate decela, cu un moment mai timpuriu, silueta caracteristică a cordului de stenoză mitrală.

Adaptarea-compensare se realizează mai lesne în caz de stenoză moderată, mai ales însă la cei al căror fel de viață și a căror profesiune nu reclamă eforturi musculare mari, disproporționate cu randamentul cardiac maxim.

Atrofia ventriculară stîngă este semnul anatomic al stenozei mitrale pure, traducînd travaliul său micșorat. Macroscopic se constată scurtarea diametrului bază-vîrf, pe cînd diametrul transversal de la baza ventriculului crește, aceasta fiind antrenată să se lărgească ca o urmare a măririi atriului stîng.

Radioscopic, silueta cordului ia astfel un profil cu totul caracteristic, de *cord mitral*, cu proeminarea posterioară a atriului stîng (în poziție oblică mai ales) și cu reducerea diametrului bază-vîrf în favoarea diametrelor transversale.

Atrofia ventriculară stîngă nu se constată însă decît în cazurile de stenoză mitrală pură, lipsind ori de cîte ori leziunea mitrală produce un anume grad de rigiditate a pîlniei valvulare și, implicit, de insuficiență mitrală. La fel, nu se produce acea atrofie dacă intervine un grad oarecare de insuficiență, nu a mitralei, dar a sigmoidelor pulmonare.

## INSUFICIENȚA MITRALĂ

Aceasta înseamnă că ventriculul, în timpul sistolei, se golește parte spre aortă, și parte în spre atriul stîng, deoarece mitrala nu ajunge la ocluzie. De aci suflul sistolic, mai puternic la vîrful cordului. Excesul de activitate cerut miocardului ventricular stîng este evident, deoarece acesta se contractă, nu numai pe volumul ventricular propriu, dar și pe cel din atriul stîng, ambele formînd acum o singură cavitate atît în sistolă, cît și în diastolă. Mai rezultă însă că atriul stîng se dilată, pe măsura surplusului de sînge ce primește, ca așa-zis sînge pendular, din ventricul. Cu toate că această distensiune atrială este mai mică decît în caz de stenoză, dilatarea este suficientă spre a declanșa întreaga serie de etape ale stazei retrograde, ca și în cazul stenozei mitrale. Hipertrofia excentrică ventriculară stîngă este ușor de înțeles în aceste condiții.

*Radioscopia* constată dilatarea atrială stîngă pe lîngă cea ventriculară stîngă. Insuficiența mitrală funcțională corespunde unei simple dilatări a orificiului valvular în dilatarea ventriculară stîngă.

## BOALA MITRALĂ

(Stenoza asociată cu insuficienţa mitralei)

Reprezintă o dublă leziune şi este relativ mai frecventă decît fiecare din aceste leziuni în parte (fig. 77, 78, 79 şi 80). Cordagiile pot fi atît de scurtate, încît marginea valvulei poate ajunge în contact cu vîrful muşchilor papilari. Leziunea aceasta asociată poate de asemenea rămîne aclinică.

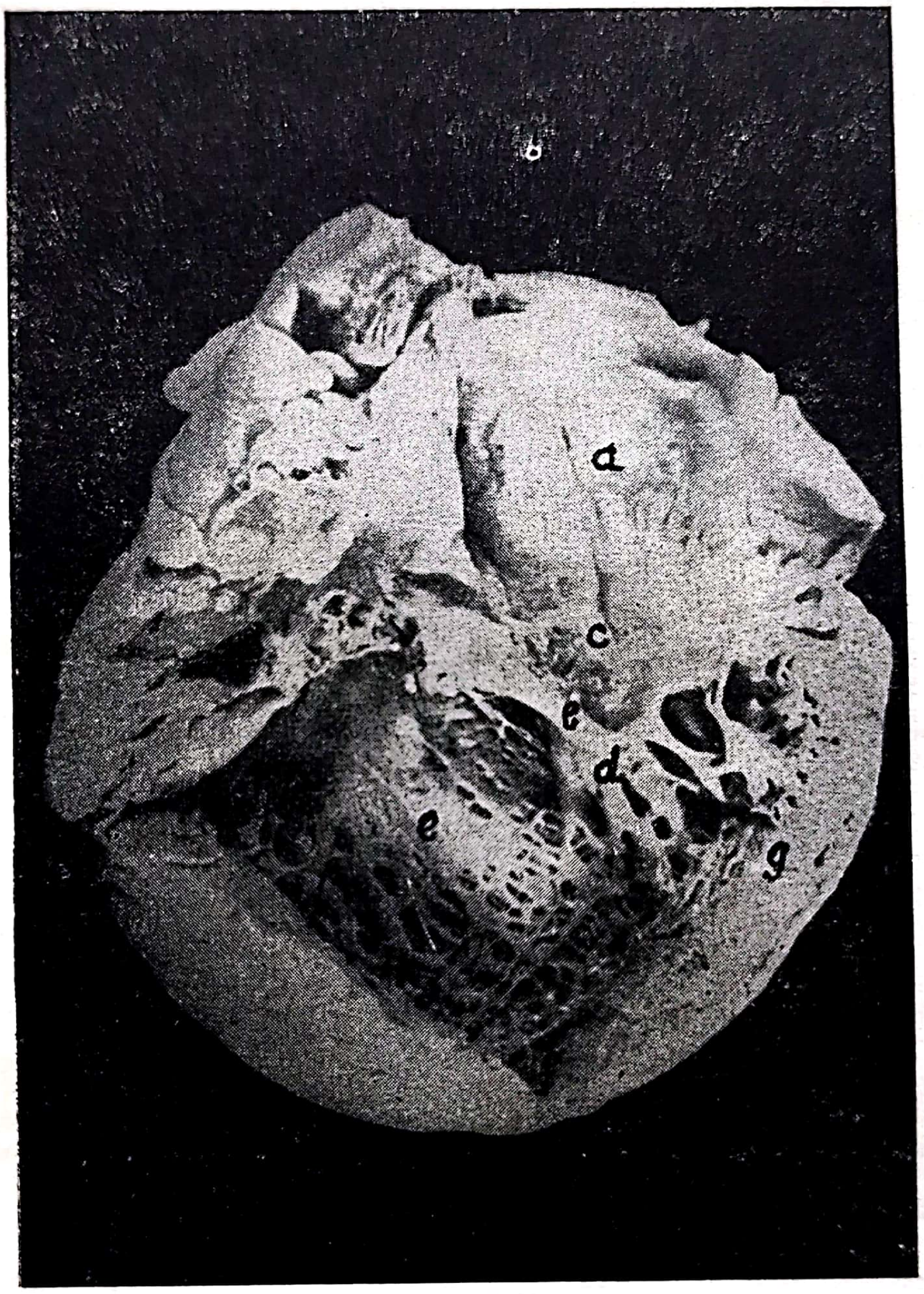

Fig. 77. — *Stenoză cu insuficienţă mitrală (boală mitrală)*. *a)* peretele atriului stîng mult dilatat, cu endocard îngroşat şi opacificat; *b)* valvula mitrală sudată, prezentînd: *c)* ulceraţii pe faţa atrială; *d)* stîlpi fibrozaţi, în continuare directă cu valvula, cordagiile fiind înglobate într-o masă fibroasă; *e)* cavitatea ventriculului stîng mult dilatată, cu musculatura trabeculară turtită; *f)* vîrful ventriculului stîng cu pereţi subţiaţi, în contrast cu: *g)* pereţi ventriculari hipertrofiaţi.

Asocierea insuficienței și stenozei mitrale se poate datori marginii neregulate a orificiului, modificat cicatriceal; sau unei valvule accesorii situate în comisura antero-externă; sau unei deplasări a orificiului mitral către comisura postero-internă; sau unor orificii accesorii, rezultate din coalescența incompletă valvulară; sau din cauza retracției cordagiilor care mențin deschise și întinse valvule încă elastice.

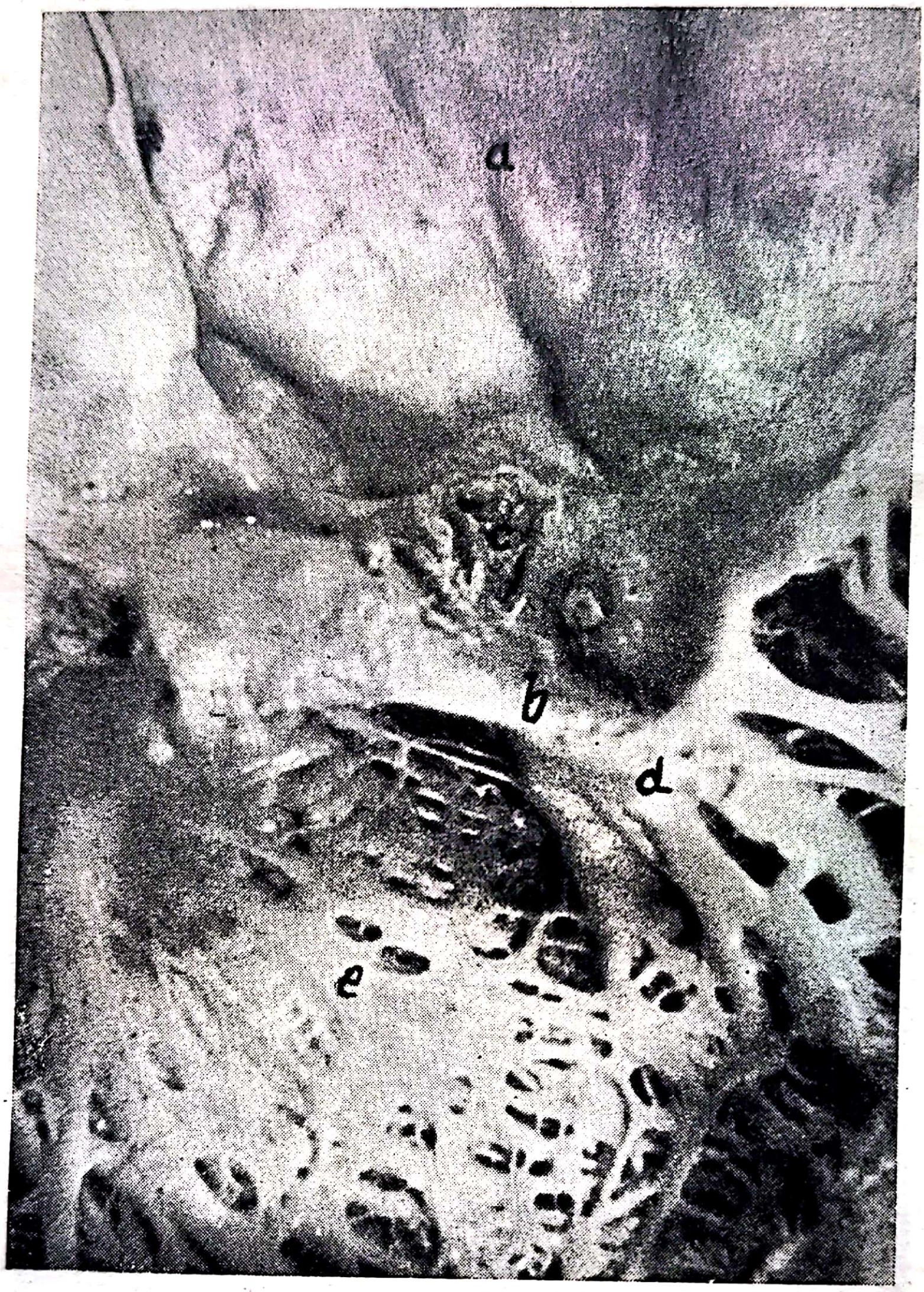

Fig. 78. — *Boală mitrală.* Același preparat ca în figura 77, cu aceeași notație la o mărime mai puternică.

Calcificarea circulară a valvulei mitrale a fost găsită de Simon și Lin (1954) în 10% din 590 necropsii, mai ales după 50 de ani. Rareori interesa numai mușchiul cardiac, septul și sistemul de conducere, respectînd valvulele. Doar în trei cazuri erau și leziuni reumatice, în celelalte fiind vorba de o simplă asociere cu scleroza coronariană, hipertensiunea și hipertrofia cordului. Din 24 de cazuri cu calcificare mai intensă, la 14 s-a găsit o hipertrofie excentrică a atriului

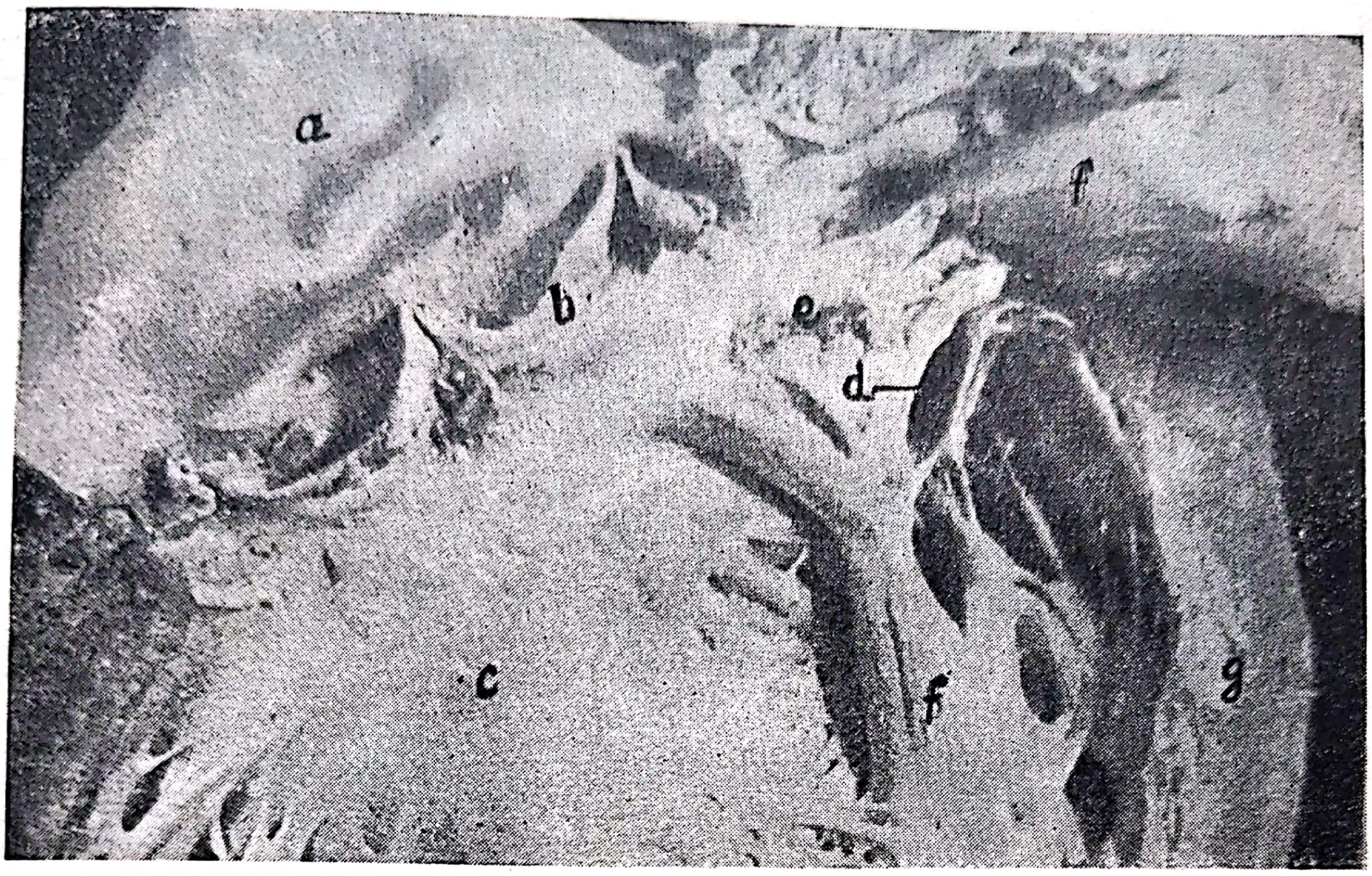

↑
Fig. 79. — *Stenoză cu insuficiență mitrală.* *a)* aortă; *b)* sigmoidele aortice; *c)* septul interventricular; *d)* orificiul mitralei; *e)* valva mitrală, contopită, cu *f)* stîlpi papilari; *g)* perete miocardic. Ventriculul stîng prezintă o marcată hipertrofie excentrică.

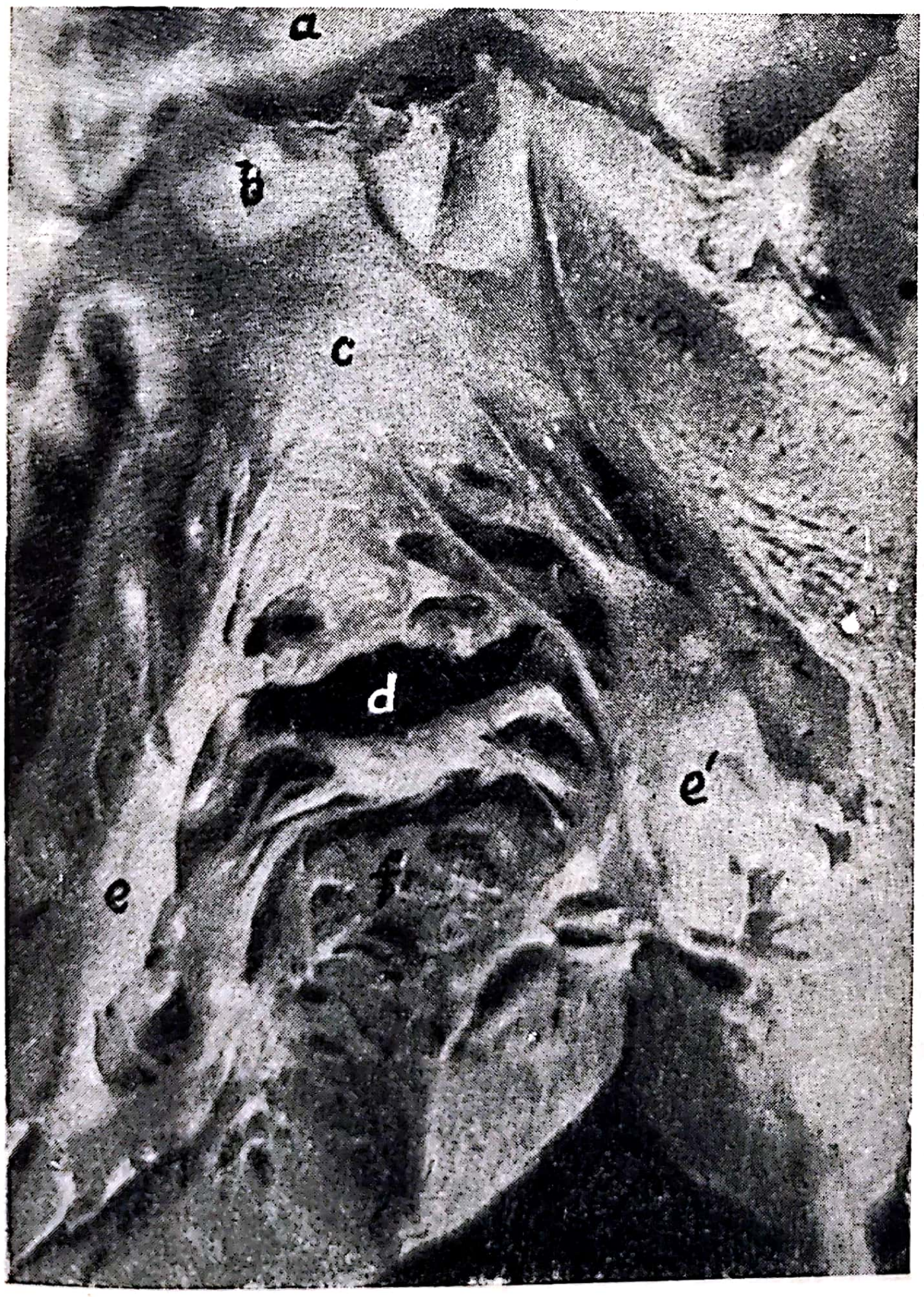

← Fig. 80. — *Stenoză cu insuficiență mitrală.* *a)* aorta; *b)* sigmoidele aortice; *c)* valva mitrală mare; *d)* orificiul valvular; *e)* și *e')* cei doi stîlpi; *f)* musculatură trabeculară.

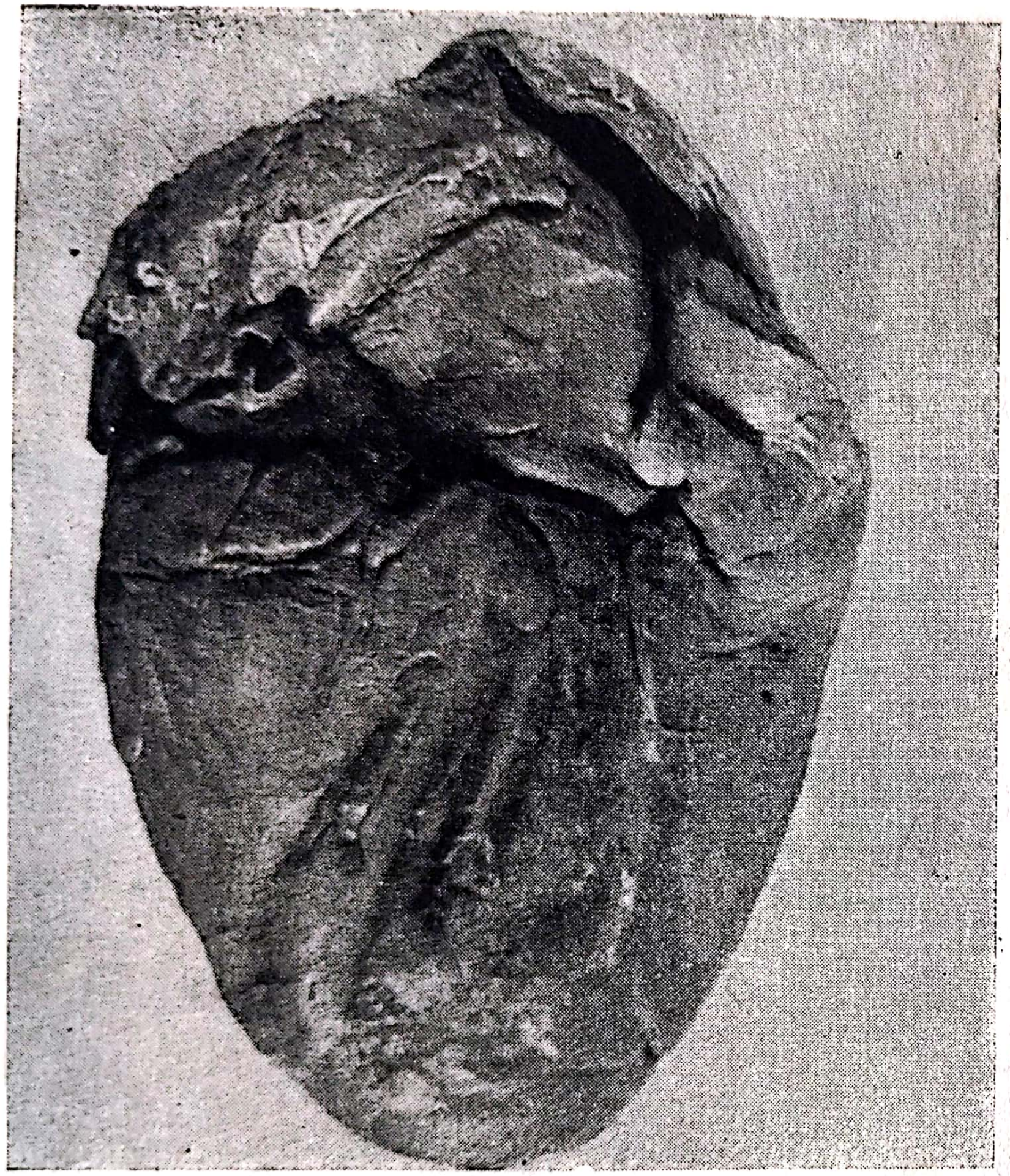

Fig. 81.— *Hipertrofia excentrică globală a cordului, cu participare predominantă a ventriculului sting în caz de cardiopatie sigmoidiană aortică.*

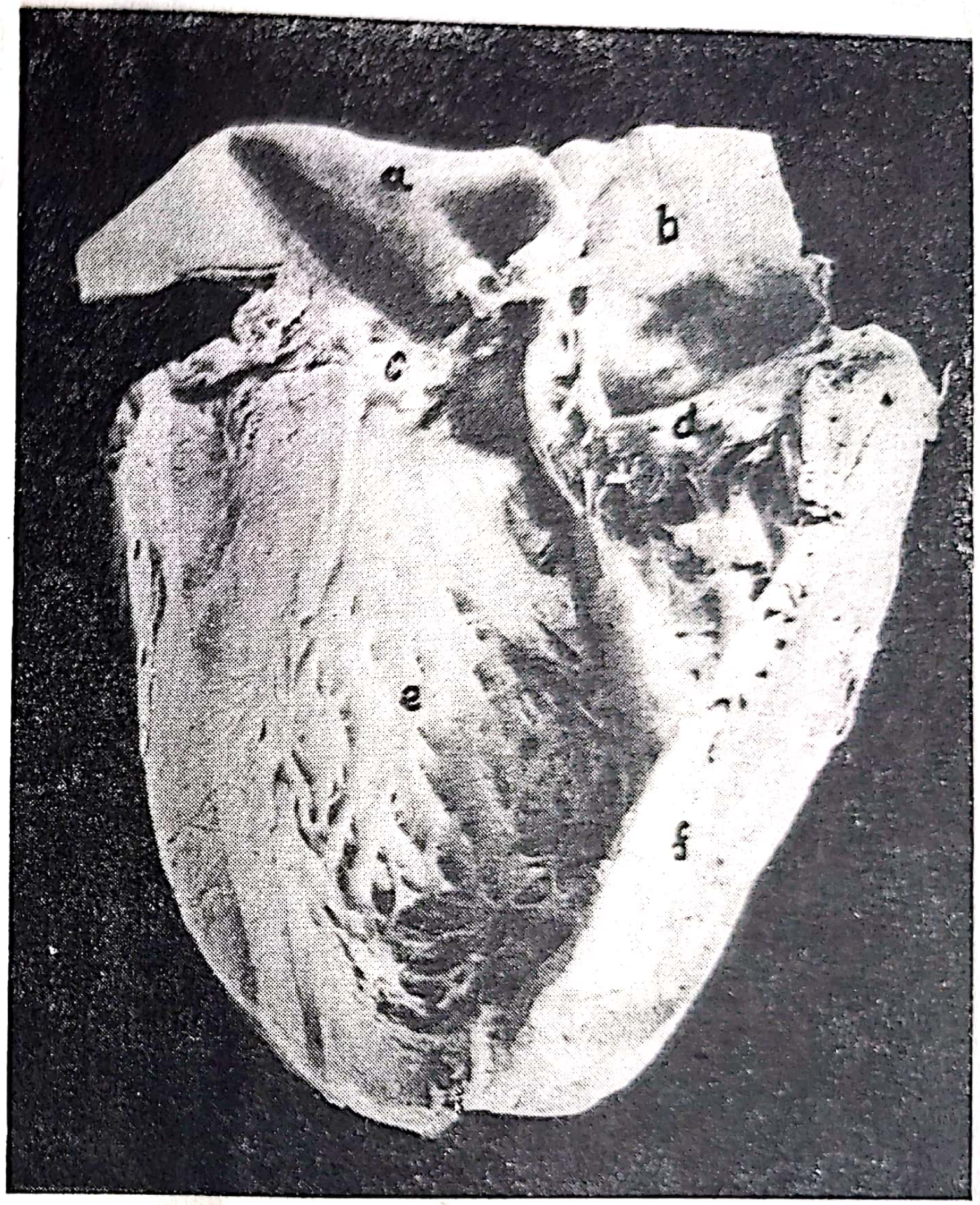

Fig. 82. — *Stenoză aortică. a)* perete aortic; *b)* atriul stîng; *c)* orificiul sigmoidian strîmtat prin alipirea sigmoidelor; *d)* valvula mitrală; *e)* cavitatea ventriculului stîng, dilatată și alungită; *f)* perete ventricular stîng hipertrofiat.

stîng, corespunzînd unei insuficiențe mitrale organice. În 25 din cazuri coexista o calcificare și a inelului sigmoidelor aortice, dintre care doar 1/4 din cazuri fiind bărbați.

## STENOZA AORTICĂ

Prezintă macroscopic îngustarea orificiului dintre ventriculul stîng și aortă (fig. 81 și 82). Au intervenit leziuni precum: *a)* retracții postinflamatorii ale sigmoidelor sau simpla îngroșare și învăluire înspre perete a marginii libere, ca urmare a unei endocardite stinse; *b)* îngroșări aterosclerose, uneori calcificate, fără endocardită; *c)* mai rareori, îngroșări simple, de origine infiltrativă; *d)* stenoza subvalvulară sau prevalvulară, cauzată de o îngroșare a endocardului, în urma unei inflamații congenitale (Jagič și Schlagenhaufer, 1919) sau din prima copilărie. Leziunea este situată la 1—2 cm sub sigmoide.

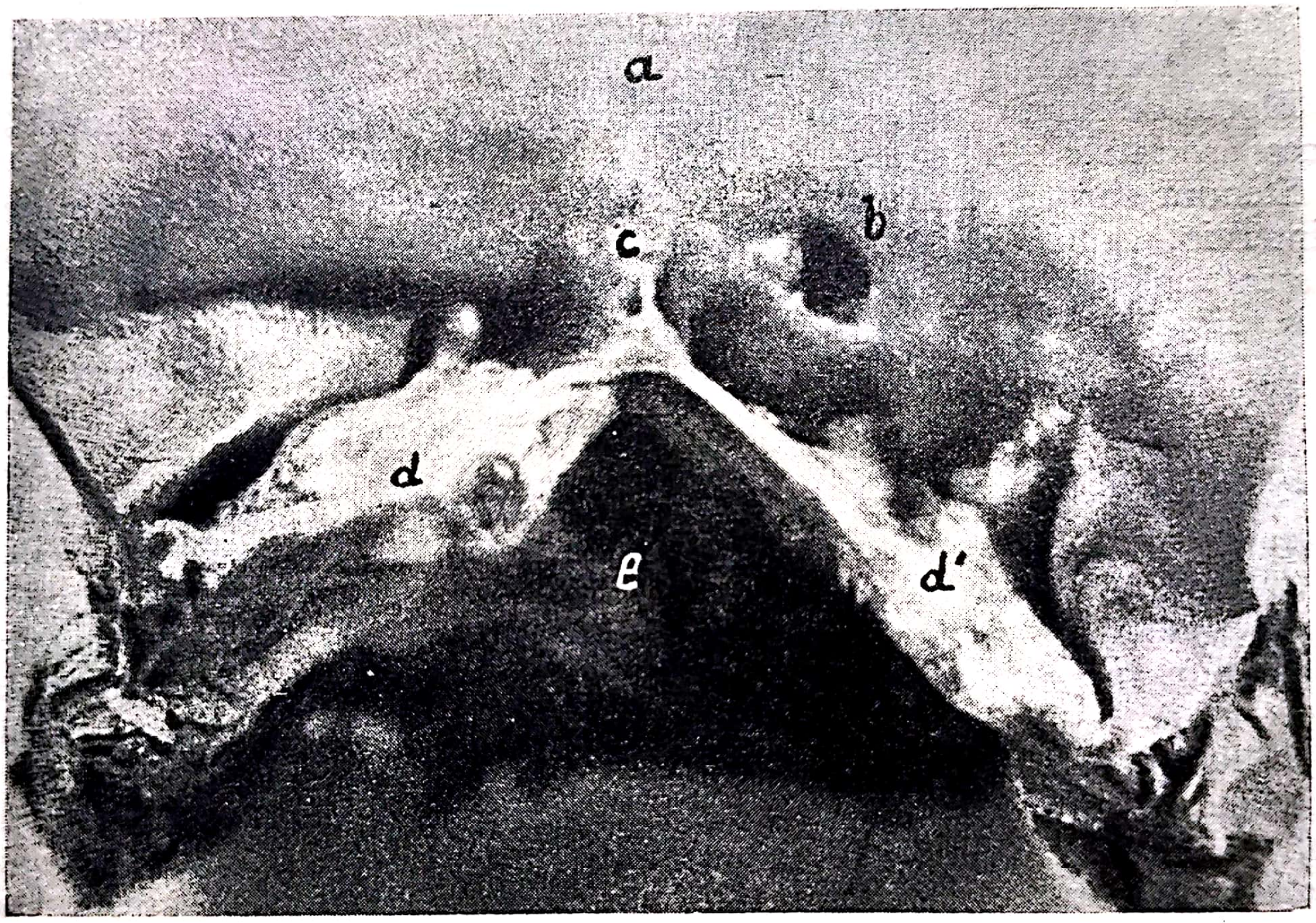

Fig. 83. — *Stenoză aortică. a)* perete aortic; *b)* originea coronarei stîngi; *c)* locul de inserție a sigmoidelor; *d), d')* sigmoide mult îngroșate prin scleroză și calcificare; *e)* regiunea subvalvulară.

Macroscopic, ventriculul stîng apare mult mărit și dilatat (hipertrofie excentrică). Leziunea reprezintă o hipertrofie de muncă, deoarece forța de contracție crește în raport cu obstacolul opus de stenoză. Dilatarea reprezintă o simplă adaptare la volumul ventricular mărit, sîngele fiind reținut în sus de obstacol. Crescînd puterea de contracție, sîngele este împins sub presiune crescută printre valvule, ceea ce produce suflul sistolic. Iar zgomotul al II-lea, la focarul aortic, este atenuat sau chiar șters, căci jocul valvular nu se mai face cu aceeași amploare. Circulația generală primește o cantitate de sînge suficientă, așa că etapa de toleranță este relativ îndelungată. Dacă scade randamentul miocardului ventricular stîng, crește volumul de sînge rezidual, ventriculul se dilată hipotonic, urmează insuficiența funcțională a mitralei și apoi modificările de stază cunoscute în circulația mică.

Cute endocardice subvalvulare se dezvoltă în conul aortei, cu concavitatea spre bază, ca semn al frecării curentului sanguin de perete în condițiile unui obstacol sigmoidian (« valvule » Zahn).

Cel mai sigur semn radiologic de stenoză aortică este calcificarea sigmoidelor (fig. 83). Astfel Mitchell (1954) a constatat calcificarea sigmoidelor în 42,5% din 553 pacienți, mai ales dacă au trecut de 50 de ani.

Stenoza aortei asociată cu cea a mitralei și a tricuspidei (stenoza triplă) este mai frecventă la femei.

Blocul de ramură stîng este mai frecvent în stenoza aortică simplă decît în cea asociată (Mitchell, 1954).

Stenoza aortică schimbă condițiile hemodinamice în ventriculul stîng așa că intervin, ca modificări prin adaptare-compensare: *a)* creșterea presiunii intraventriculare pînă la 300—365 mm Hg (dublul tensiunii maxime); *b)* crește durata sistolei.

## INSUFICIENȚA AORTICĂ

Se constată macroscopic ca o incapacitate de închidere a orificiului valvular din cauze diverse: *a)* mase verucoase ori vegetante situate chiar între valvule; *b)* perforații, ruperi ori dezinserții valvulare în endocardita lentă sau în cea ulcero-vegetantă evolutivă; *c)* îngroșare, înfășurare ori scleroză hipertrofică a valvulelor, marginea liberă fiind astfel retractată spre perete, în urma inflamației; *d)* aceleași deformări, dar de origine ateroscleroasă (fig. 84 și 85) ori sifilitică; *e)* procese traumatice.

Existența unei insuficiențe aortice modifică obligatoriu raporturile de masă, formă și lumen ale ventriculului stîng, bineînțeles, ca pentru toate cardiopatiile valvulare. În condiții de adaptare-compensare, prezintă o alungire a ventriculului stîng, o rotunjire a vîrfului, care pe dinăuntru apare oarecum excavat și netezit regulat, musculatura trabeculară nemaiformînd anfractuozități atît de adînci ca normal. Atriul stîng și cordul drept nu sînt cu nimic modificate, atît timp cît tonicitatea miocardică este suficientă.

Regurgitarea sîngelui printre valvulele incapabile de ocluzie produce o uruitură diastolică; pulsul are amplitudine mare. Regurgitarea intensifică frecarea coloanei sanguine de endocardul parietal subvalvular, mai ales de-a lungul septului interventricular. Aci se formează uneori valvule suplimentare de insuficiență tip Zahn, prezentînd o concavitate îndreptată în sus, corespunzînd undei sanguine retrograde. Interpretarea acestor formații este astăzi destul de clară. Nu poate fi vorba de condiții congenitale (Sotti, 1906; Vigi, 1923), dat fiind că nu se constată decît în insuficiența aortică.

Efectul mecanic al frecării parietale sub presiune mărită, în ambele sensuri, înseamnă, credem, doar o exagerare (în condiții patologice) a antrenării endocardului (articulat elastic prin cele trei straturi subendoteliale) în sensul undei sanguine. Revenirea elastică a acestei membrane endocardice nu se mai face lent, ca normal, ci brusc, din cauza undei retrograde.

Inflamația poate, de asemenea, să favorizeze dezvoltarea acestor adîncituri ale endocardului (Krasso).

Etiologia leziunilor valvulare este reumatică la tineri și metabolică (ateroscleroza) la pacienții peste 40 de ani.

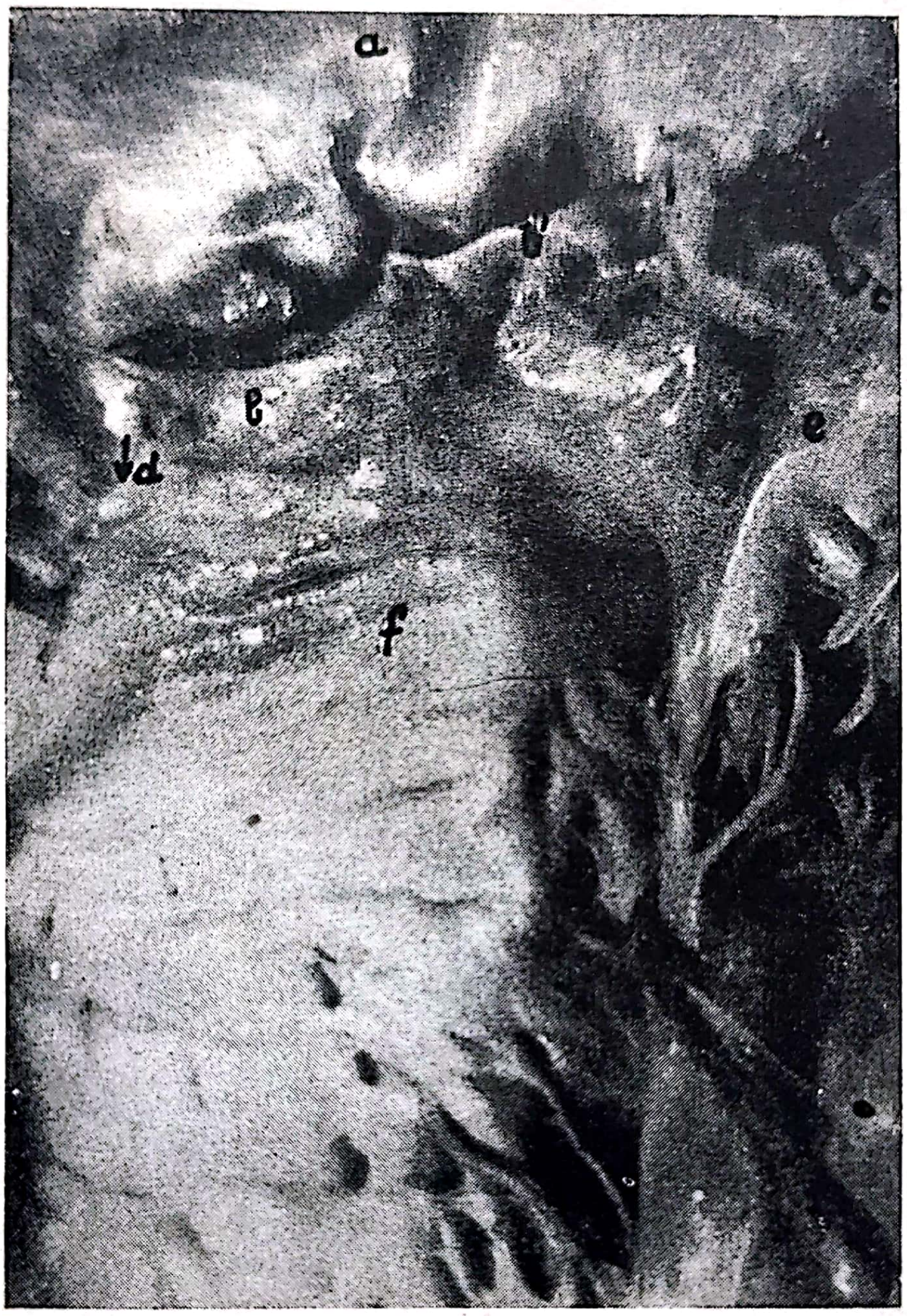

Fig. 84. — *Insuficiența sigmoidelor aortice de origine ateromatoasă.* *a)* perete aortic cu deformări confluente prin aterom; *b)* și *b')* sigmoide îngroșate și deformate prin infiltrate ateromatoase; *c)* rupturi prin valvula devenită rigidă; *d)* infiltrat ateromatos calcificat; *e)* valvula mitrală normală; *f)* conul aortei, adică regiunea subsigmoidiană.

N. Gh. Lupu (1920) a studiat modul de propagare a leziunilor inflamatorii cronice aortice la sigmoide, abordîndu-le, fie la nivelul unghiurilor, fie prin fundul sinusurilor Valsalva.

La pacienții în etate, sifilisul intervine în 80% din cazuri (Adlmüller, 1920), pe cînd la cei mai tineri, endocarditele ar reprezenta cauza cea mai frecventă.

Insuficiența aortică de origine endocardică, în raport cu cea de origine endaortică (Hodgson), reprezintă însă procente variabile.

Moartea subită se observă la pacienți cu insuficiență aortică în cazuri relativ frecvente.

În insuficiența aortică, ectazia aortei crește din cauza șocului sistolic, a cărui acțiune este cu atît mai puternică, cu cît presiunea diastolică este notabil scăzută. Umplerea coronarelor este mai puțin bună în stenoza și în insuficiența aortică, de unde o nutriție și oxigenare deficientă a miocardului, favorizînd dilatația miocardului.

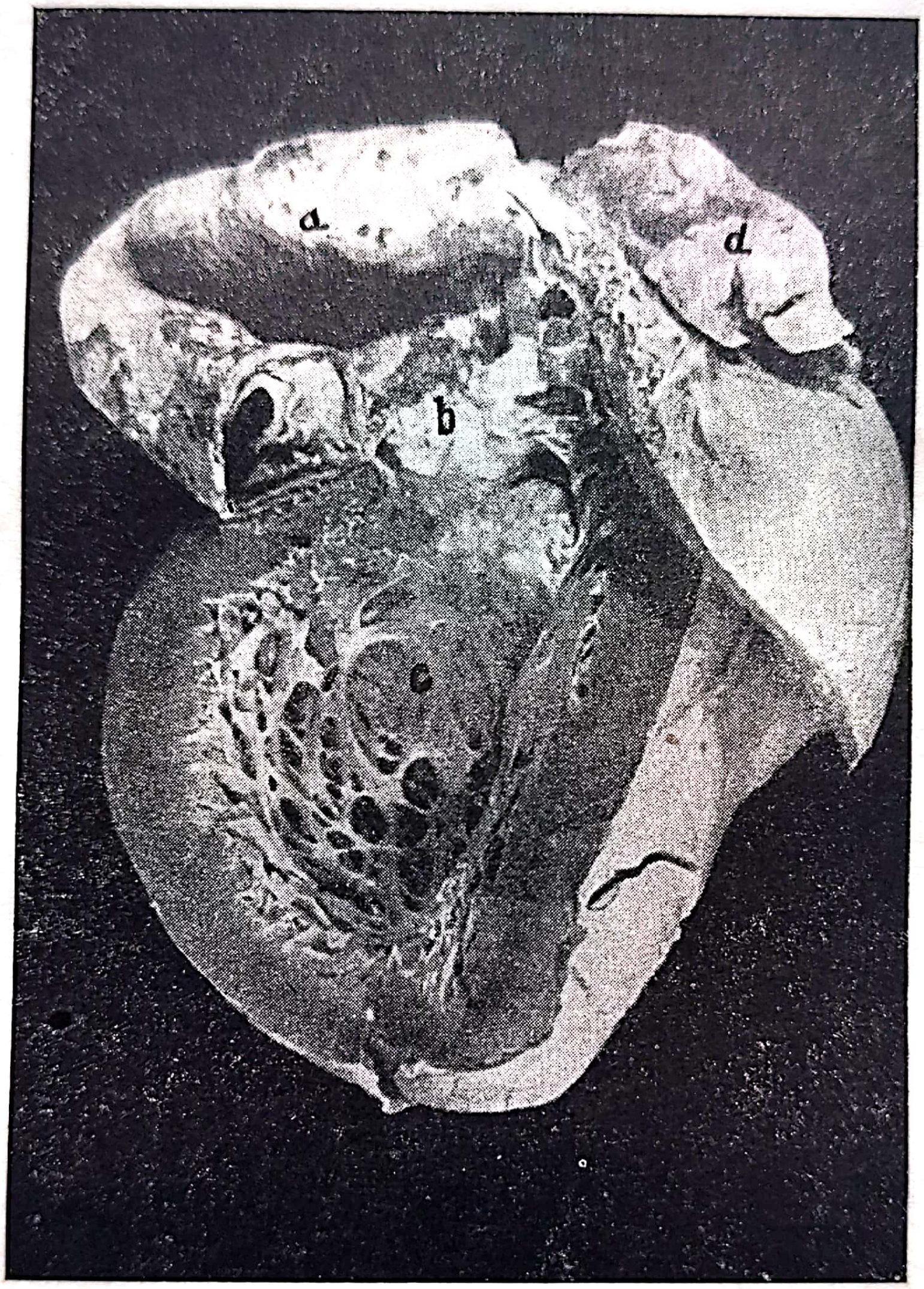

Fig. 85. — *Ateroscleroză cu stenoză și insuficiență aortică. a)* aorta ascendentă cu infiltrate aterosclerotice confluente și exulcerații puțin întinse; *b)* sigmoidele aortice; *c)* cavitatea ventriculară stîngă; *d)* urechiușa stîngă.

*Insuficiența aortică funcțională* este foarte rară și provine din dilatarea originii aortei sau a ventriculului stîng.

## STENOZA ȘI INSUFICIENȚA TRICUSPIDEI

Sînt relativ rare, din punct de vedere al leziunilor organice: circa 0,03—0,1 la 100 de necropsii, coexistînd cu leziunile mitralei. Dimpotrivă, *insuficiența funcțională tricuspidiană* (fig. 86) este deosebit de frecventă, căci intervine constant în etapa decompensării miocardice, de obicei după lezările mitralei.

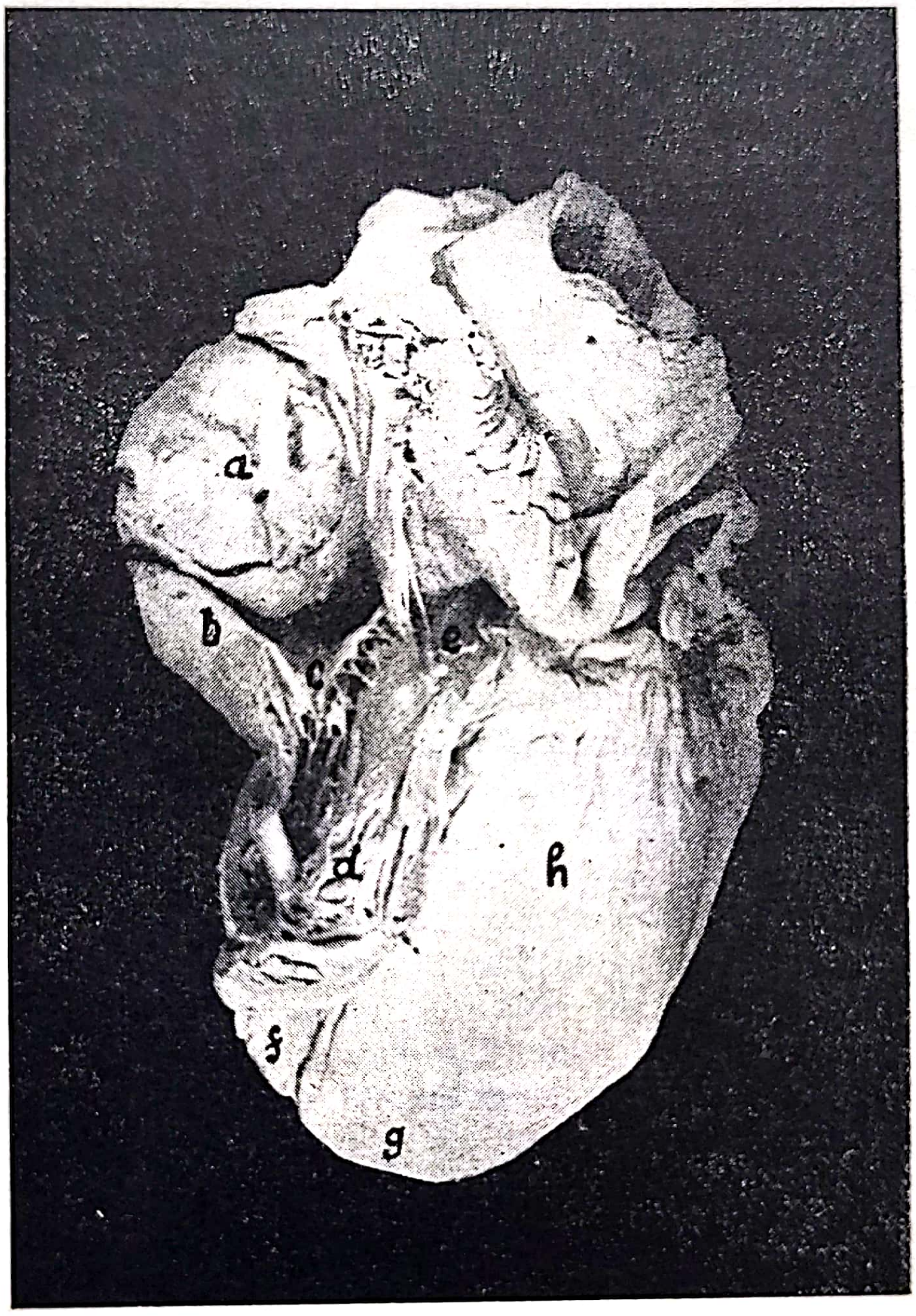

Fig. 86. — *Insuficiență funcțională a tricuspidei (și mitralei) și cardiopatie sigmoidiană stîngă. a)* tromb globulos în atriul drept; *b)* peretele atriului drept mult dilatat; *c)* tricuspida dilatată; *d)* cavitatea ventriculară dreaptă; *e)* conul pulmonarei; *f)* vîrful ventriculului drept; *g)* vîrful ventriculului stîng, mult rotunjit; *h)* ventriculul stîng mult mărit.

Cazuri de stenoză înaintată strînsă a tricuspidei au fost observate de Brieger (1921), Dressler și R. Fischer (1929). Dilatarea atriului drept se dezvoltă în consecință.

Insuficiența organică a tricuspidei, de origine reumatică, este după Staemmler (1954) mai frecventă decît se crede, dar fără modificări atît de înaintate ca la mitrală.

Deosebită importanță au, după observațiile lui N. Hortolomei, leziunile (latente) tricuspidiene, care nu au fost decelabile, nici prin diversele probe de explorare, nici intraoperator, — nici chiar ca VSH ori febră la pacienți cu endocardite vegetante în plină activitate. Fapt este că în 6 din 10 cazuri letale, s-au verificat două stenoze, două insuficiențe organice și două endocardite vegetante.

### STENOZA ȘI INSUFICIENȚA PULMONAREI

Sînt încă mai rare la adult, atît ca procese reumatice (nemicrobiene), precum și ca endocardită lentă ori ulcero-vegetantă (procese microbiene).

Dilatarea ventriculară dreaptă se realizează mult mai lesne și mai intens decît cea stîngă.

În mod încă nesatisfăcător explicat, atare localizări apar în ultimele zile de boală, așa că nici constituirea leziunilor valvulare, nici modificările miocardice nu au timpul necesar spre a se produce. S-ar putea incrimina, credem, deosebiri metabolice, între sîngele cordului drept și cel stîng, precum și deosebirea de interacțiune a traumatismelor hemodinamicii asupra endocardului corespunzător.

Dimpotrivă, leziunile congenitale sînt relativ mult mai frecvente, ceea ce tinde a confirma rolul factorilor metabolici, hemodinamici, dar și tisulari, precedent indicați.

Leziunile de ateroscleroză ale arterei pulmonare se pot propaga la sigmoide, ducîndu-le la insuficiență.

*Stenoza pură (izolată) a arterei pulmonare* este mai puțin rară decît se credea, fiind de obicei bine suportată, atîta timp cît lipsesc cianoza și insuficiența ventriculară dreaptă, chiar după efort fizic (Lequime, 1954).

Cateterismul cordului drept arată în asemenea cazuri o tensiune maximă crescută, în timp ce în artera pulmonară aceasta este normală sau scăzută. Dacă sîngele arterial prezintă un grad normal de saturație în $O_2$, este vorba de o stenoză pură; dacă gradul de saturație scade, coexistă un defect de sept (atrial, ventricular). Aceeași metodă permite a preciza dacă sediul stenozei este valvular, subvalvular, ori mixt.

Intervenția chirurgicală este indicată numai dacă se constată tulburări hemodinamice, verificate clinic și fiziopatologic.

## LEZIUNI CRONICE ALE MIOCARDULUI

Apar sub trei modalități patomorfice principale: *a)* miocardita cronică; *b)* scleroza miocardică; *c)* distrofii cronice sau miocardoza. Toate trei se asociază de obicei. Viitorul pacientului depinde, în primul rînd, de adaptarea miocardului. Distrofiile au fost deja amintite în capitolul de semiologie patomorfică. Pentru completare vor fi descrise pe scurt fragmentarea și segmentarea de miocard, care sînt de fapt pseudoleziuni.

## MIOCARDITA CRONICĂ

Reprezintă o noţiune care cere unele precizări. Acest termen trebuie limitat: 1) numai la procese evolutive de durată; 2) care *nu* mai prezintă caracterele proceselor acute; 3) dar care *nici* nu s-au stins încă.

Trebuie insistat asupra faptului, că o atare definiţie *nu poate* şi *nu trebuie* să fie unilaterală şi pur morfologică, date fiind corelaţiile funcţio-structurale.

*Nu poate*, deoarece morfologia singură nu este în măsură, totdeauna, să afirme că un infiltrat inflamator cronic, deci compus din limfo- şi histiopoliblaste (ambele în sens larg) corespunde unei inflamaţii actuale, ori unei simple persistenţe locale, ca fază reziduală, a unei inflamaţii stinse. Este adevărat că încă prea frecvent se pune, de către patomorfişti, diagnosticul de inflamaţie cronică, pe motivul că apendicele, ori colecistul, ori anexele prezintă, la microscop, atare infiltrate celulare. Este tot aşa de adevărat că, de obicei, piesa de examinat este adusă în laborator cu diagnosticul clinic de « apendicită cronică ». Dar, privind critic, ambele diagnostice sînt just enunţate numai dacă sînt semne sigure că au prezentat simptome şi leziuni acute şi numai dacă procesul, în momentul dat, încă este evolutiv.

*Nu trebuie*, deoarece noţiunea este nosologică şi deci presupune o sinteză bazată, pe elemente multiple, indicînd participarea organismului, ca întreg, la acel proces.

Aplicînd la « miocardite » considerentele care preced, de acord cu Abrikosov, diagnosticul de miocardite trebuie mult restrîns. De exemplu, difteria se însoţeşte, nu de miocardită, ci de miocardoză, infiltratele interstiţiale fiind doar un epifenomen.

Dar dacă procesul reumatic este pur alergic, şi reprezintă o colagenoză, se mai poate oare vorbi, *stricto sensu*, de miocardită în atare condiţii? Credem că da, pentru motivul major, că întreg profilul nosologic al bolii reumatice acute corespunde proceselor inflamatorii.

Prin urmare, ţinînd seama de rezervele amintite, se poate vorbi de o miocardită cronică în reumatism. Ca leziuni macroscopice se constată diversele forme de cardiopatii mio-valvulare. Microscopic, nodulii Aschoff-Talalaev, ca şi stolurile limfo-histio-poliblastice se află în a treia etapă evolutivă, cea sclerogenă, infiltratele celulare aflîndu-se pe cale de resorbţie progresivă. Dacă se mai constată noduli reumatici în etapa lor matură sau chiar incipientă, diagnosticul patomorfic va fi cel de proces evolutiv, adică de proces acut, ori subacut prelungit prin recăderi. Iar dacă lipsesc total sau aproape total infiltratele celulare, este vorba de o miocardopatie (postreumatică, dacă se poate face sigur identificarea procesului iniţial).

## SCLEROZA MIOCARDULUI

Poate avea origini multiple: 1) reumatică; 2) inflamatorie şi infecţioasă nereumatică; 3) vasculară; 4) distrofică.

Caracterele pot diferi, nu ca scleroză, dar ca respective leziuni reziduale eventuale, (vezi diversele capitole), mai ales ca leziuni asociate (de exemplu, ateroscleroza coronarelor), şi, în ultimă instanţă, ca tablou nosologic.

Interpretarea morfogenetică este relativ simplă, şi diagnosticul retrospectiv este ferm, atunci cînd, pe lîngă scleroză, se constată un singur tip de leziune inițială prescleroasă. Dar dacă aceasta s-a şters, ori dacă simultan apar mai multe leziuni de acest fel, o interpretare nosogenetică şi tanatogenetică reclamă, nu numai experiență, dar şi circumspecție.

Se pot prezenta cazuri relativ simple (fig. 87 şi 88); la copil sau la adolescent se poate instala o insuficiență cardiacă ireductibilă. Au lipsit total antecedente reumatice. Macroscopic se constată, la necropsie, un cord cu hipertrofie excentrică, fără leziuni valvulare organice, dar cu insuficiențe valvulare funcționale. Microscopic, apar infiltrate reziduale limfo-histiopoliblastice fără celule Aschoff, fără noduli Aschoff-Talalaev. De acord cu autorii sovietici, se poate vorbi în acest caz de *reumatism latent*, ajuns la faza de scleroză miocardică. Frecvența reumatismului latent este variabil apreciată: 34% (Nezlin), 40% (Talalaev), 50% (Cernoruțki).

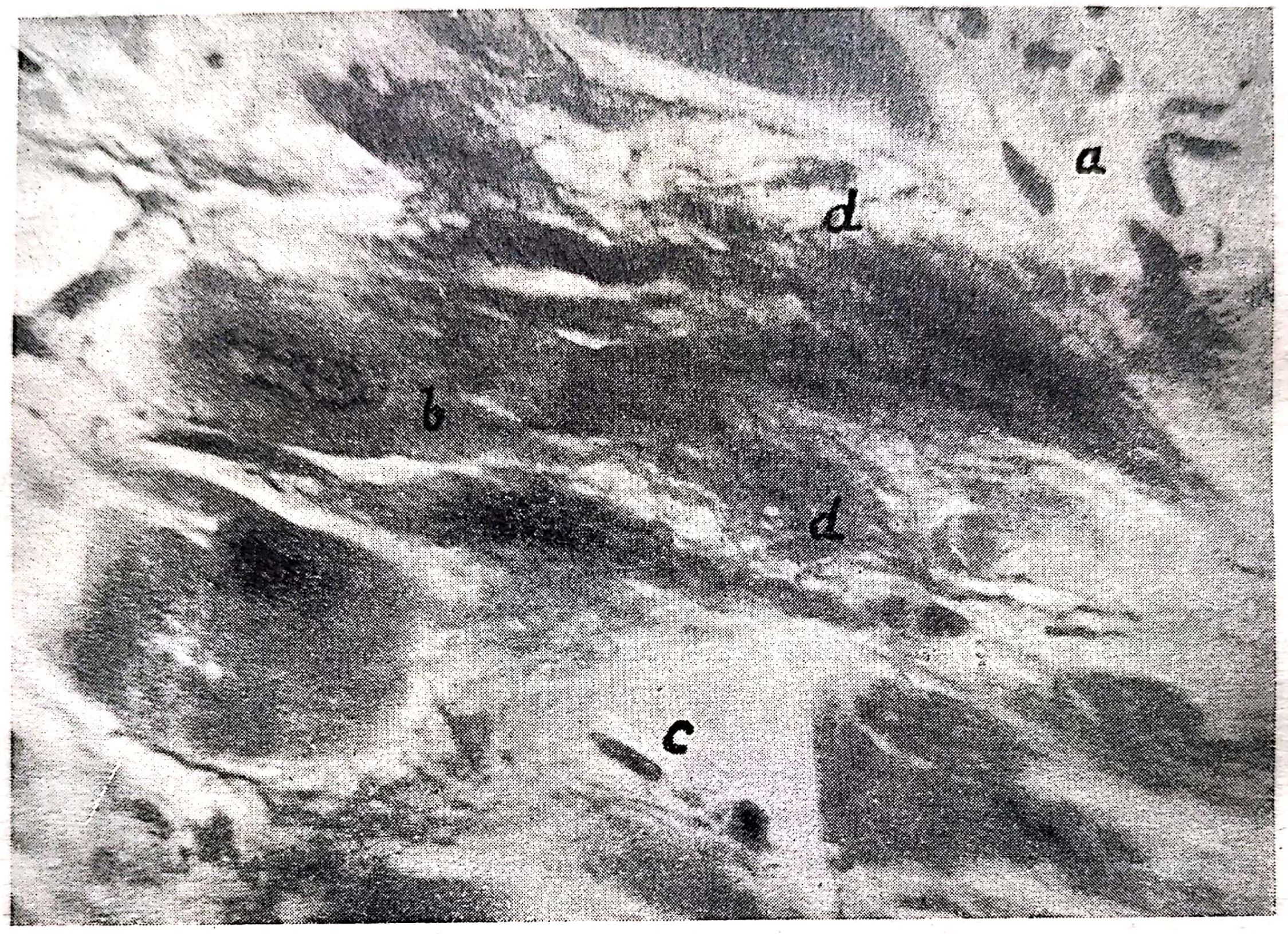

Fig. 87. — *Scleroză miocardică de origine vasculară, fără ateroscleroză nici inflamație.* *a)* precapilar ectaziat, cu numeroase hematii şi leucocite; *b)* miofibre cu aspect normal şi striații transversale păstrate; *c)* nuclei din endomiziu; *d)* spații endomiziale mult lărgite, ocupate cu foarte numeroase fibre colagene fine răsfirate, realizînd aspectul « despletit »; ele constituie începutul unei scleroze difuze generalizate.

Incomparabil mai complex poate fi tabloul de leziuni, ca origini posibile, la adult ori la bătrîn. De exemplu, prezența unor leziuni distrofice uşoare, mai mult sau mai puțin difuze, reprezintă, de obicei, o etapă preterminală. Dar ateroscleroza, inerentă vîrstei, intervine constant, într-un grad oarecare. Cît despre eventualele procese reumatice, dacă ele nu au fost atestate de medic, este preferabil a nu le lua în considerație. Totuși, reumatismul latent nu poate fi exclus, nici procesele septice subclinice.

Dacă patomorfistul se limitează la ce vede, el spune scleroză (difuză, focală, mixtă, evolutivă etc). a miocardului. Asupra procesului inițial se va putea pronunța numai uneori, mai ales dacă examinează cît mai multe regiuni, inclusiv septul, atriile, coronarele, epicardul. Dar dacă patomorfistul ține seamă, nu numai de tabloul clinic, de rezultatele terapeutice, dar și de constatări de laborator, ca și de condițiile de ansamblu ale fiecărui caz — trecînd deci de la morfologic la nosologic — interpretarea sa, bazată pe o înțelegere mai largă, are mai multe șanse să fie cea justă.

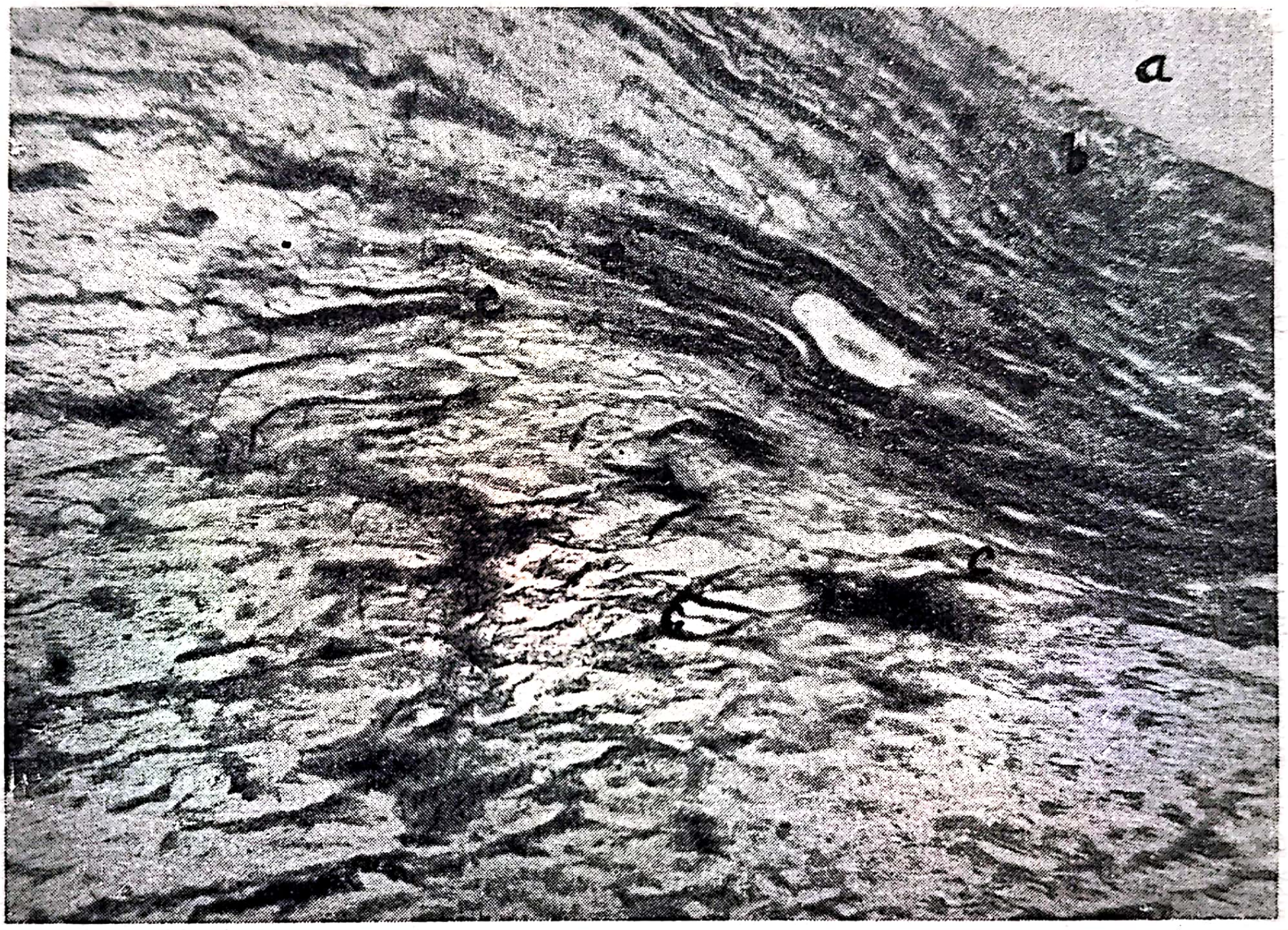

Fig. 88. — *Scleroză a miocardului, cu punct de plecare subendocardic, realizînd aspectul în flacără. a)* cavitatea ventriculară stîngă; *b)* endocardul mult îngroșat, cu fibre colagene relativ fine; *c)* fascicule cu fibre colagene, desmofibre, relativ groase și rigide, cu prelungiri radiante.

În acest sens, trebuie să li se ceară un efort și clinicienilor.

Metodologic este inadecvată o noțiune ca « *miodegeneratio cordis* » înscrisă de clinician pe foaia de observație. De resortul său este numai diagnosticul clinic, completat, dacă se poate, cu cel fiziopatologic. Se poate deci spune, logic, « insuficiență miocardică », sau încă mai just « cardiacă » (precizînd eventuale componente endocrine etc.), dar *fără* nici o implicație asupra unor leziuni. Acestea din urmă sînt de resortul microscopiei — astăzi, al inframicroscopiei — şi antrenează răspunderea unui specialist.

*Diagnosticul diferenţial* se face pe baza hipertrofiei excentrice (hipertrofie + dilatare) a *întregului* cord cu: *a)* pericardita cronică ajunsă la simfiza totală; *b)* cu cordul hipervolemic (pletora băutorilor de vin ori de bere etc.); *c)* cardiopatii miovalvulare asociate; *d)* anomalii asociate; *e)* cordul mare senil.

**Cordul senil** reprezintă un proces complex. Se constată, în primul rînd, scleroza. *Propunem a o numi* scleroză sistematizată, *căci cuprinde tot cordul în mod generalizat şi simetric, interesînd mai ales interstiţiile fine. Lipsesc, practic, cicatrice propriu-zise.* Apar îngroşate elementele fibrilare ale stromei, în endomiziu şi în perimiziu, uneori şi în septurile mai mari. Scleroza aceasta este însă strict asociată cu atrofia fibrelor miocardice, fie sub forma de *atrofie simplă, ori de atrofie pigmentară*, cu lipofuscină. În afară de această supraîncărcare cu pigment sudanofil, zis de uzură, nu se văd leziuni distrofice calitative, nici proteice, nici lipo-lipidice, nici de altă natură. Lipsesc leziuni infiltrative, în interstiţiile miocardului sau epicardului ori valvulelor. Acestea sînt normale, afară de depuneri ateromatoase în valva mitrală mare. Vîrful stîlpilor papilari, sau unele porţiuni din musculatura trabeculară, pot arăta o transformare scleroasă totală. Dar endocardul vecin este neted, luciu, translucid, cordagiile sînt libere. Este însă mărită consistenţa miocardului, ca şi elasticitatea sa, friabilitatea fiind scăzută. Ateroscleroza coronarelor este moderată.

Diversele camere sînt uneori mărite, şi rezultă *cordul mare senil*; alteori sînt scăzute, realizîndu-se cordul *mic senil*; diferenţa se datoreşte acţiunii unor factori morfogenetici, precum obiceiurile de viaţă, profesiunea, eventuale infecţii şi intoxicaţii subclinice ori aclinice etc.

Cordul senil este însă în cele mai multe cazuri rezultatul unor condiţii asociate, dar fiecare avînd o intensitate insuficientă spre a determina o profilare clinică distinctă. Leziunile corespunzătoare s-au suprapus, evolutiv ori succesiv, realizînd aspecte deosebit de complexe.

De mare importanţă, de la circa 40 de ani în sus, este factorul coronarian (fig. 89) *Ateroscleroza lent progresivă şi neoclusivă*, fără infarcte, duce la focare de atrofie simplă prin reducerea aportului sanguin. Nu intervine nici măcar necrobioza. Rezultă *îngroşări fibro-colagene fără limite precise*, fără infiltrate inflamatorii, fără detritus de nici un fel. Este o *scleratrofie focală diseminată.*

După observaţiile noastre, la producerea cordului mare senil contribuie mai ales acest tip de leziune.

Aspectul acesta morfologic nu poate exclude însă condiţii de producere de natură inflamatorie diversă ori mai ales reumatică, complet stinsă. Pentru aceste motive, *scleroza de miocard*, ca proces rezidual, reprezintă o stare de fapt, cu consecinţe extrem de grave din punctul de vedere al randamentului cardiac, mai ales dacă i se asociază, *sub finem*, o intumescenţă tulbure, o steatoză sau alt proces distrofic.

**Fragmentarea de miocard** înseamnă împărţirea în fragmente neregulate a miocardului, independente de volumul şi forma lor, ca şi de liniile de unire sau de prezenţa nucleului, care poate fi separat în două părţi. Linia de întrerupere este de obicei dinţată sau frîntă (V. Babeş, 1909).

**Segmentarea de miocard** înseamnă desfacerea rețelei fibrelor miocardice în segmentele sale, adică în miofibrele componente.

Ambele condiții, dar mai ales prima, se constată destul de des, mai ales la necropsia celor în etate înaintată, în special la corduri cu atrofie brună (Stamer, 1907; Lissauer, 1911). Apare numai în musculatura ventriculară.

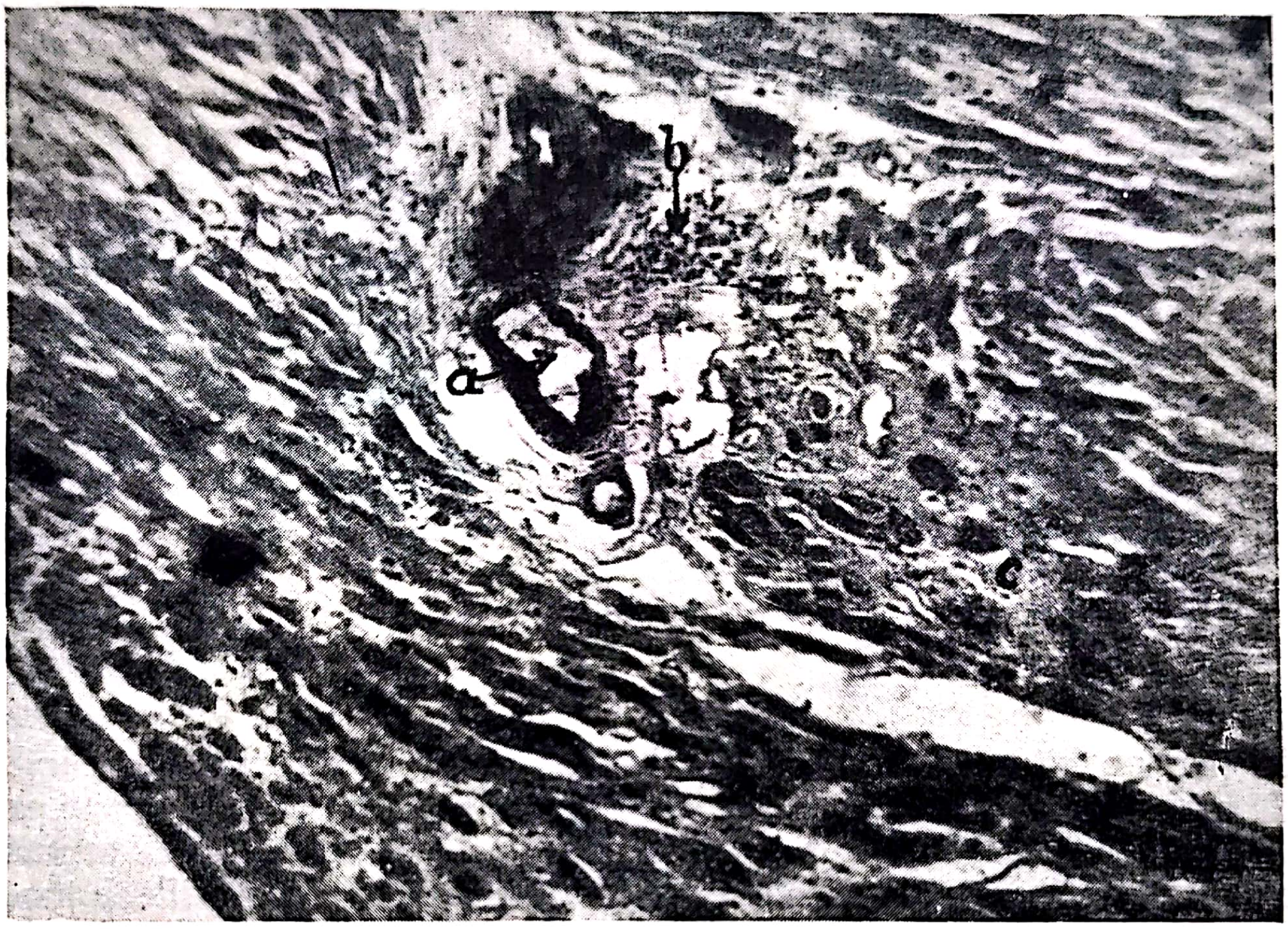

Fig. 89. — *Scleroză miocardică, inegal dezvoltată și distribuită, de origine coronariană. a)* arteriolă cu îngroșare și hialinizare inegal dezvoltate; *b)* minime infiltrate limfopoliblastice reprezentînd un proces rezidual; *c)* scleroză disecantă, încercuind miofibre atrofice, pe cale de dispariție.

Nu s-a observat niciodată la nou-născuți morți; rareori la copii, nici experimental (Hamperl, 1929).

Lipsa oricăror reacții cito-histologice arată că nu este vorba de un proces vital, ci agonal, sau chiar post-mortal. Fixarea foarte curînd după moarte nu previne fenomenul, care s-ar putea produce prin fibrilație ventriculară (Stamer, 1907).

Deosebit de semnificativă este observația adusă de Staemmler (1954): fragmentarea lipsește total în cuprinsul infarctelor de miocard cu totul proaspete, a căror necroză se vede doar prin colorația palidă a nucleilor și prin zona marginală de stază perinecrotică. Dar în teritoriile miocardice vecine, fragmentarea este foarte frecventă. Faptul acesta arată, că pentru producerea fragmentării este nevoie de păstrarea funcției contractile, funcție care fusese total suspendată în zona infarctului. Interpretarea aceasta concordă cu cele enunțate de Recklinghausen (1890) ca și de Stamer (1907), care invocau contracții miocardice anormale.

# COMPLICAȚIILE CARDIO-VASCULITELOR REUMATICE

## EMBOLII SIMPLE

Se pot produce oricînd în cursul *endocarditei verucoase*, dar mai ales la început, înainte de organizarea fibro-conjunctivă. Materialul trombotic fiind amicrobian, emboliile evoluează aseptic. Repartiția lor în organism este de predilecție în rinichi, splină, creier, miocard; aceasta în cazul endocarditelor cordului stîng, care sînt și cu mult cele mai frecvente. Dimpotrivă, circulația mică oprește acele embolii, care pleacă de la valvulele cordului drept. Embolii retrograde (de pe mitrală spre plămîn etc) sau paradoxale (din cordul drept în viscerele circulației mari) sînt mult mai rare.

Trombii inițiali fiind relativ puțin voluminoși, fragmentele desprinse sînt de obicei încă mai mici. Aceasta însă cu excepția acelor depuneri făcute mai ales în caz de recăderi ori de recidive, cînd volumul trombilor este mai mare, ca și fragilitatea lor. În urechiușe, apex etc., tulburările hemodinamice produc deseori vîrtejuri sau ochiuri stagnante, din cauza contracțiilor miocardice, care decurg anormal și nu se mai desfășoară deplin și eficient, așa că unele teritorii se pot contracta spasmodic etc. Trombii parietali din atrii etc. sînt încă mai voluminoși, și ușor detașați, căci nu sînt aderenți la perete, lipsind exulcerații și denudări endoteliale în acel loc, bineînțeles afară de cazul « endocarditei parietale ».

## EMBOLII MICROBIENE NESUPURATE

Se produc în endocardita lentă. Deși procesul este microbian, fiind însă de cele mai multe ori în cauză streptococul *viridans*, emboliile în acest caz nu cauzează acele reacții și distrugeri locale care se leagă de noțiunea septicității. Germenul cauzal, avînd o virulență relativ scăzută, iar condițiile imunobiologice fiindu-i oarecum nefavorabile, aceste coordonate inițiale conferă emboliilor (hiposeptice) din endocardita lentă o evoluție caracteristică, ușor de urmărit anatomo-clinic, în cazul emboliilor tegumentare. Debutul lor este inflamator (septic), însă repede se atenuează și dispar — probabil prin autosterilizare — semnele de inflamație acută, precum hiperemia, edemul și tumefacția. Resorbția și vindecarea lasă în atare condiții, urme cicatriceale simțitor mai reduse decît ar fi corespuns reacției locale inițiale.

Emboliile acestea traduc caracterele trombilor de origine, care fiind voluminoși, friabili și extensivi, oferă riscul unor ruperi repetate, în general cu fragmente inegale. Cele mari pot astupa ramuri importante în creier, extremități etc. Condițiile hiposeptice inițiale, precum și ischemia duc aci la o necroză parțială sau cel puțin la o ramolire a peretelui arterial, formîndu-se anevrisme. Dar acestea, prin autosterilizare, devin rapid amicrobiene și evoluează apoi ca anevrisme simple (nu supurează). Consecințele, deși pur mecanice, agravează tabloul morbid.

Acesta, în endocardita lentă, dată fiind lunga evoluție și recăderile ori extensiunile endocarditei, ajunge la profilări anatomo-clinice distincte. Importanța lor se amplifică prin factorul de organ, în cadrul unei septico-toxemii prelungite.

Emboliile renale duc astfel la un tablou distinct. Se realizează fie tipul nefritei emboligene focale nesupurate, descris de Löhlein (1910), fie tipul nefritei microbiene focale, descris de Fahr (1924), cu hemoragii punctiforme în glomeruli izolați sau în mici grupe, precum și în tubi, deoarece ramuri vasculare intertubulare ajung la astupare prin simple lezări parietale și hemoragii prin « diapedeză ».

Credem însă că aci mai joacă uneori un rol și procesul de autosterilizare deja menționat la nivelul emboliilor tegumentare. Autosterilizarea poate atenua urmările opririi în ansele capilare a unui aglutinat microbian relativ ușor resorbabil.

Alte complicații renale în endocardita lentă au fost menționate de Baehr (1931), Brass, Böhmig (1934).

Encefalul este mult mai puțin tolerant pentru asemenea embolii decît celelalte viscere, ceea ce pune în lumină un mod propriu de reacție, în sensul unui șoc, explicabil prin lezarea chiar a centrilor nervoși sau a căilor corespunzătoare.

### EMBOLII MICROBIENE SUPURATE

Se găsesc constant în endocardita ulcero-vegetantă, dar uneori și în cea lentă ori în procesele recurente, chiar în cea verucoasă (bineînțeles dacă originea acestora era microbian-piogenă). Frecvența lor corespunde abundenței și friabilității trombilor, care sînt slab aderenți de perete, căci sînt construiți rapid.

Teritoriile cele mai expuse sînt de fapt aceleași, dar cu o diferență esențială și anume că, oricît de mic ar fi agregatul embolic, în nici un caz nu trece fără urmări, nu se resoarbe, nici nu reprezintă un simplu accident mecanic. Motivul stă în hipersepticitatea materialului embolizat (în contrast cu hiposepticitatea obișnuită din endocardita lentă) și în hiperreceptivitatea anergică a țesuturilor. Chiar și emboliile microscopice duc la necroze și abcedări. Emboliile voluminoase duc la sechestrarea purulentă a infarctelor.

Rezultatul depinde, în primul rînd, de organul lezat (encefal, miocard etc.) și în special de locul opririi: centrii bulbari, zona perirolandică etc; apoi fasciculul de conducere atrio-ventricular în cord etc. În al doilea rînd depinde însă de durata supraviețuirii, adică de rezultanta interacțiunii dintre virulența germenilor și energia organismului, unde se efectuează emboliile. Enormul număr de germeni din sînge ajută conglutinării microbiene, cu sau fără leucocite. Prin dimensiunile lor minime pot să pătrundă în cele mai fine capilare, în dermul superficial, epicard, *vasa vasorum*, arteriola centrală a retinei (Kober, 1913), în coroidă și retină (Kaufmann, 1931), vizibile la examenul oftalmoscopic; sau ca hemoragii cerebrale prin ruperea anevrismelor microbiene acute (Simmonds, 1901; Lemcke, 1923). Alterările pereților capilarelor contribuie la tabloul septicemiilor hemoragipare (V. Babeș, 1883). Anevrismele microbiene acute se dezvoltă tocmai pe baza acțiunii locale septico-toxice.

## ASPECTE FIZIOPATOLOGICE

Sînt dintre cele mai importante la marea majoritate a bolnavilor. Ele încep cu hemodinamica proprie cordului, dar influențează inevitabil, deși în mod variabil, întregul organism, favorizînd diverse boli (uneori tbc etc.). Se descriu mai multe etape.

a) *Etapa cardiacă hemodinamică (intracavitară)*. Aceasta se desfășoară pe subetape, interesînd o singură cavitate la început, apoi și alte cavități. Miocardul participă prin exces de activitate.

b) *Etapa cardiacă parietală*. Miocardul participă aici cu un exces de masă, rezultat al excesului de travaliu.

c) *Etapa extracardiacă*. Această etapă evoluează cu consecințe și sub modalități diferite pentru aortă și pentru mitrală, adică pentru marea și pentru mica circulație.

*Tulburările de ritm* cardiac prezintă probleme laborioase patomorfistului din punct de vedere al localizării precise a leziunilor.

## INSUFICIENȚA CARDIO-VASCULARĂ

Pentru un organism atît de evoluat precum cel uman, importanța aparatului cardio-vascular și a tulburărilor sale corespunde rolului său de a deservi circulația în condițiile unei funcționări așa de complexe.

Dar de un aparat circulator, nu se poate vorbi. El ar cuprinde întreg organismul, circulația lichidiană fiind condiția oricărui fenomen metabolic (ca și a oricărei reacții chimice) și interesînd nu numai « sistemul lacunar » interstițial, ci însăși masa oricărei structuri celulare ori intercelulare.

Problema de bază a histopatologiei aparatului cardio-vascular este, bineînțeles, *aprecierea randamentului funcțional*, așa cum se poate interpreta din histofiziologia structurilor sale.

Interpretarea dezechilibrului circulator, datorit leziunilor aparatului cardio-vascular, se face pe baza eficienței hemodinamice:

— *faza compensării* este caracterizată printr-un debit cardiac suficient, cu oxigenare satisfăcătoare a țesuturilor în condițiile unei activități moderate;

— *faza decompensării* corespunde incapacității cordului de a asigura chiar și un efort ușor, căci abia se asigură debitul cardiac de bază, în repaus absolut la pat, și oxigenare minimă;

— *faza insuficienței* (vechea « asistolie ») înseamnă că și în repaus absolut la pat, debitul cardiac nu mai poate asigura nici măcar oxigenarea minimă necesară miocardului și altor țesuturi, chiar cînd nevoile de $O_2$ sînt reduse prin inactivitate totală prelungită, ca și prin reducerea alimentației.

Deosebirea este importantă, deoarece ea ne permite să explicăm unele insuccese terapeutice.

**Prognosticul de durată a cardiopatiilor valvulare** este în funcție și de tratamentul cu antibiotice și cu diuretice mercuriale, ceea ce duce la o vîrstă mijlocie de 52,2 ani la 326 decese prin atare leziuni (Mitchell și colaboratori, 1954). *Moartea* este cauzată de insuficiența cardiacă în 35% din cazuri, *sepsis lenta* în 20,1%, pneumonie în 8,8%, embolii pulmonare în 4,6%, complicații cerebrale în 4,2%, infarct miocardic în 2,3%, deces subit 18,7%, alte cauze 6,3%. *Angor pectoris* poate apărea în 36,7% din *stenozele aortice pure*; la 34,8% din cele asociate cu insuficiență aortică și numai la 20,8% din leziunile aortice asociate cu cele mitrale. Durata medie de supraviețuire a fost de 4 ani, indiferent de felul leziunii valvulare, aproximativ aceeași ca și la valvopatiile fără angor. Însă greutatea inimii era mai mare la cei cu angor (736 g față de 618 g). Moartea subită apare la 23,4% din cazuri (leziuni simple ori asociate) (Mitchell, 1954).

*

Ca încheiere pentru acest capitol, amintim că boala reumatismală, deși fundamentată obiectiv, cu metode patomorfice, de peste cincizeci de ani, totuși abia în ultimul timp s-a studiat cu preocupări de histofiziologie, ca studiu al colagenozelor.

Morfologia, fructificată dinamic, încă rămîne conducătoare în probleme de reumatism.

Tot morfologia, — nu este exclus, — prin metodici auxiliare (de cito- și histochimie, de cito- și histofiziologie, de ultra- și infracitologie) poate să intervină cu succes și în elucidarea unei probleme, decisivă ca importanță, despre rolul jucat de alergie în reumatism.

Confirmînd specificitatea nodulilor reumatici din miocard, cercetările noastre au deschis o perspectivă histofiziologică asupra decelării unor reacții organismice în reumatism. Aceasta pe baza observațiilor noastre, că în afara acelor noduli reumatici, definiți *stricto sensu*, practic întregul organism poate participa printr-o histiopoliblastoză nenodulară, inegal distribuită, de acord cu tabloul clinic și cu evoluția fiecărui pacient.

Biopsiile auriculare la cazurile operate pentru stenoza mitrală, ca și biopsiile musculare etc., confirmă importanța practică și teoretică a leziunilor nenodulare în reumatism. Acestea se pot considera ca echivalentul patomorfic al nodulilor propriu-ziși. Dar patobiotic, leziunile nenodulare învederează rolul activ al histiopoliblastozei, ceea ce aduce o completare a concepției despre colagenoze.

## BIBLIOGRAFIE

1. Abrikosov A. I. și Strukov A. I., *Anatomia patologică*, București, Ed. medicală, 1955, (partea I) și 1956 (partea a II-a).
2. Aschoff L., *Spezielle pathologische Anatomie*, Jena, Ed. Fischer, 1919.
3. Babeș Victor, *Anatomie patologică generală*, București, 1921.
4. Crăciun E., *Variabilité du microgranulome rhumatismal en liaison avec la pathogénie de la maladie de Bouillaud*, Soc. Méd. Hôp., București, 1935, nr. 8.
5. — *Probleme patomorfice și patobiotice în problema bolilor reumatice și colagenozelor*, în *Lucrările Congresului național de științe medicale 5—11 mai 1957. Comunicările Secțiunii de medicină internă și chirurgie*, Ed. Acad. R.P.R., 1957.
6. Crăciun E., Aslan A. et Ursu Al., *Sur les lésions microscopiques de la polysérosite rhumatismale*, Soc. Méd. Hôp., București, 1934, nr. 4.
7. Crăciun E. et Aslan A., *Troubles intellectuels, dysarthrie et hemiparèse par embolie de la sylvienne gauche (ischémie sans ramollissement) au cours d'une endocardite récurrente*. Soc. Méd. Hôp., București, 1924, nr. 5.
8. — *Endocardite récurrente aortique, aortite aiguë, anévrisme du sinus de Valsava et roulement Flint*, Soc. Méd. Hôp., București, 1924, p. 82.
9. Crăciun E. et coll., *Les lésions histologiques de la maladie de Bouillaud; leur valeur biologique*, Ann. d'Anat. path., 1933, t. X., nr. 2.

10. Crăciun E. et Stoenescu S., *Sur la symphyse péricardique totale d'origine rhumatismale*, Soc. Méd. Hôp., Bucureşti, 1933.
11. Crăciun E., Moisescu et Grünberg W., *Forme typhoïde de maladie rhumatismale avec manifestations tardives articulaires et cérébrales*, Soc. Méd. Hôp., Bucureşti, 1943, nr. 2.
12. Davîdovski I. V., *Patologhiceskaia anatomia i pathoghenez zabolevanii celoveka*, Moscova, Medghiz, 1938.
13. — *Problemele localizării şi patologiei organelor în lumina concepţiilor lui Secenov, Pavlov, Vvedenski*, în *Studii şi cercetări de morfopatologie*, Bucureşti, Ed. medicală, 1955.
14. Dembo A. G., *Insuficienţa circulatorie din cursul bolilor cronice pulmonare (aşa numitul «Cor pulmonale»* în *Bolile inimii şi ale vaselor (Experienţa medicinii sovietice în Marele Război pentru Apărarea Patriei 1941—1945)*, Bucureşti, Ed. Medicală, 1954.
15. Henke F. u. Lubarsch O., *Handbuch der speziellen pathologischen Anatomie und Histologie*, Berlin, Ed. Springer, 1924.
16. Mac Callum W. G., *A text-book of pathology*, Philadelphia, Ed. Saunders, 1950.
17. Mihăilescu Vintilă şi Maliţchi Elena, *Stenoza mitrală*, Bucureşti, Ed. medicală, 1956.
18. Moga A., Iancu A., Morariu E., Prodan L., Faur A., Mihalca E., Gligore V. şi Hărăguş Şt., *Profilaxia şi tratamentul medical complex al reumatismului* în *Lucrările Congresului naţional de ştiinţe medicale 5—11 mai 1957. I. Rapoarte*, Ed. Acad. R.P.R., 1957.
19. Nicolau Ioan, *Reumatismul infantil; caracterele sale* în *Lucrările Congresului naţional de ştiinţe medicale 5—11 mai 1957, I. Rapoarte*, Ed. Acad. R.P.R., 1957.
20. Niculescu I. T., *Contribuţii la studiul spaţiilor perivasculare din sistemul nervos central. Spaţiile perivasculare Virchow-Robin, căi de diseminare şi de dezvoltare ale agenţilor patogeni şi ale grefelor metastatice*, Comunicările Acad. R.P.R., 1955, t.V, nr. 4, p. 739.
21. Pavlovici-Ghinea Maria şi Slobozianu Horia, *Sténose aortique congénitale*, Soc. Méd. Hôp., Bucureşti, 1939, nr. 5.
22. Popescu Iuliu şi Enescu Viorica, *Miocardul. Fiziopatologie şi clinică*, Bucureşti, Ed. medicală, 1957.
23. ⁂ *Lucrările Congresului naţional de ştiinţe medicale 5—11 mai 1957*, Bucureşti, Ed. Acad. R.P.R., 1957.

## CAPITOLUL al V-lea

# CARDIO-VASCULITE ÎN SEPTICEMII ACUTE

de Prof. EMIL C. CRĂCIUN

## ENDOCARDITE ÎN SEPTICEMII ACUTE

În opoziție cu endocardita din reumatismul poliarticular, Bouillaud (1841) a definit clinic altă endocardită, tot inflamatorie, dar asociată cu o stare generală foarte gravă, evoluție rapidă și sfîrșit letal. Senhouse Kirkes (1852) a arătat importanța leziunilor distructive valvulare și a emboliilor consecutive. Hardy și Béhier (1864) au precizat însă că atît endocardita, cît și emboliile, sînt urmarea unei stări septice. Winge din Oslo (1870) a fost primul care a cultivat germeni piogeni din leziunea valvulară, din infarcte și dintr-un abces plantar, iar Heiberg (1872), la fel, în infecția puerperală. Reproducerea experimentală a bolii s-a obținut asociind inoculări de germeni piogeni și traumatisme valvulare (Wyssokowitsch, 1885), sau fără traumatisme (Perret și Rodet, 1885). Contribuții importante au adus Cernogubov, Tareev, Strajesco, Lang etc.

Pe baza acestor observații fundamentale, dezvoltate cu timpul, se puteau defini atare cazuri prin: *a)* fondul septicemic ori septico-pioemic; *b)* lipsa semnelor de reumatism; *c)* evoluția letală (acută ori supraacută); *d)* leziuni valvulare distructive și embolii septice; *e)* bacteriologie pozitivă, probe de laborator convergente.

Definiția aceasta a suferit modificări importante, căci: *a)* nenumărați microbi pot fi în cauză; *b)* aceiași germeni pot uneori produce numai leziuni verucoase, nedistructive; *c)* evoluția poate fi influențată favorabil de chimio- și antibioterapie, așa că un sfîrșit letal nu se mai observă decît în cazurile deosebit de grave.

Faptul important rămîne existența endocarditei microbiene, care se dezvoltă și evoluează în condițiile unei septicemii puerperale etc. Cu alte cuvinte, endocardita este aici doar parte dintr-un proces septicemic, dar prin faptul constituirii endocarditei, procesul devine emboligen, infarctogen, iar pe de altă parte, lezarea gravă a cordului reduce la extrem posibilitățile de vindecare.

Denumirile au variat: « tifică », pentru Bouillaud, corespunzînd clinic caracterului hipertoxic, adinamic; « ulceroasă » și « ulcero-vegetantă » pentru morfologiști; « infectantă malignă » pentru pasteurieni; boala Bouillaud-Senhouse Kirkes după inițiatori. Dacă se accentuează însă caracterul cel mai important din punct de vedere clinic, profilactic și terapeutic, li se poate spune, credem, endocarditele (recte: cardio-vasculitele) din septicemii acute, în opoziție cu endocardita reumatică etc.

Problema endocarditelor microbiene, cum se știe, a luat un nou impuls cu Schottmüller (1914). S-a delimitat astfel un alt tip, denumit *sepsis lenta* sau septicemic subacut după Schottmüller; bacterian subacut după Libman; boala Jaccoud-Osler. Vom folosi termenul de endocardită septicemică acută (malignă) și endocardită septicemică subacută, lentă (lenta). Aceasta din urmă va fi prezentată în alt capitol.

**Anatomo-clinic** se pot deosebi:

A. Cardio-vasculite septicemice *primare*, fără a fi precedate de vreun episod clinic microbian bine definit. Aceste forme sînt din ce în ce mai rare, pe măsura ameliorării procedeelor de investigare clinică;

B. Cardio-vasculitele septicemice *secundare* sînt cele precedate de diverse procese cu tendință necrogenă, piogenă și histolitică, datorite germenilor în caz de:

1. furuncul simplu sau antracoid, erizipel, dar și foliculite, impetigo etc.; tromboflebite; apoi abcese și flegmoane, mai ales cele din regiuni greu de drenat corect: plantare, fesiere, retroperitoneal etc.;
2. fracturi infectate, artrite și periartrite fistulizate, osteomielită cronică, tuberculoză osoasă infectată secundar;
3. sinuzite și otite supurate; colecții periamigdaliene; pioree alveolară; carii vechi;
4. pneumonie, bronhopneumonie, bronșiectazii, abcese pulmonare, caverne infectate cu piogeni;
5. apendicită, colecistită, enterocolite cronice; peritiflite; colecții perirectale;
6. infecții puerperale, precum și anexite, perimetrite, endometrite, pelviperitonite; prostatite; uretrite posterioare, spermatocistite;
7. pielite, pielonefrite, urocistite.

**Frecvența** endocarditei septice acute a diminuat mult în ultimele decenii. Faptul poate fi pus în legătură cu: 1) o combatere generală mai bună a tuturor bolilor și complicațiilor microbiene; 2) o cunoaștere mai bună a bolilor cardiovasculare și o profilaxie a complicațiilor prin asistența dată cardiacilor; 3) aplicarea tot mai largă a imunoterapiei sub formă de vaccinuri și autovaccinuri, seruri, lizate microbiene etc.; 4) chimioterapie cu sulfamide; 5) antibioticele; 6) o diminuare a virulenței microbiene, fie prin reducerea trecerilor de la un pacient la altul, fie ca oscilații ciclice în procesul simbiozei dintre macroorganism și microorganism, de acord cu Davîdovski.

**Patomorfie.** Macroscopic, leziunile sînt uneori cele descrise la endocardita verucoasă sau vegetantă.

Vor fi descrise aci cu mai multe detalii, leziunile de endocardită ulcerovegetantă (fig. 90).

## ENDOCARDITA ULCERO-VEGETANTĂ

**Macroscopic** se caracterizează: *a)* prin depuneri trombotice vegetante, neregulate, inegale, extrem de abundente și friabile, inserate în continuare ca niște ciorchini pe valvule, cordagii, stîlpi și perete; pot astupa originea coronarelor; *b)* fragmentare, topire și distrugere a depunerilor trombotice, sub care se găsesc ulceraţii rapid progresive, terebrante; *c)* distrugeri la fel de grave, interesînd în continuare valvule şi orice alt suport al maselor vegetante; pot rezulta astfel ulcerări şi perforări de valvule, chiar şi de pereţi miocardici; sau

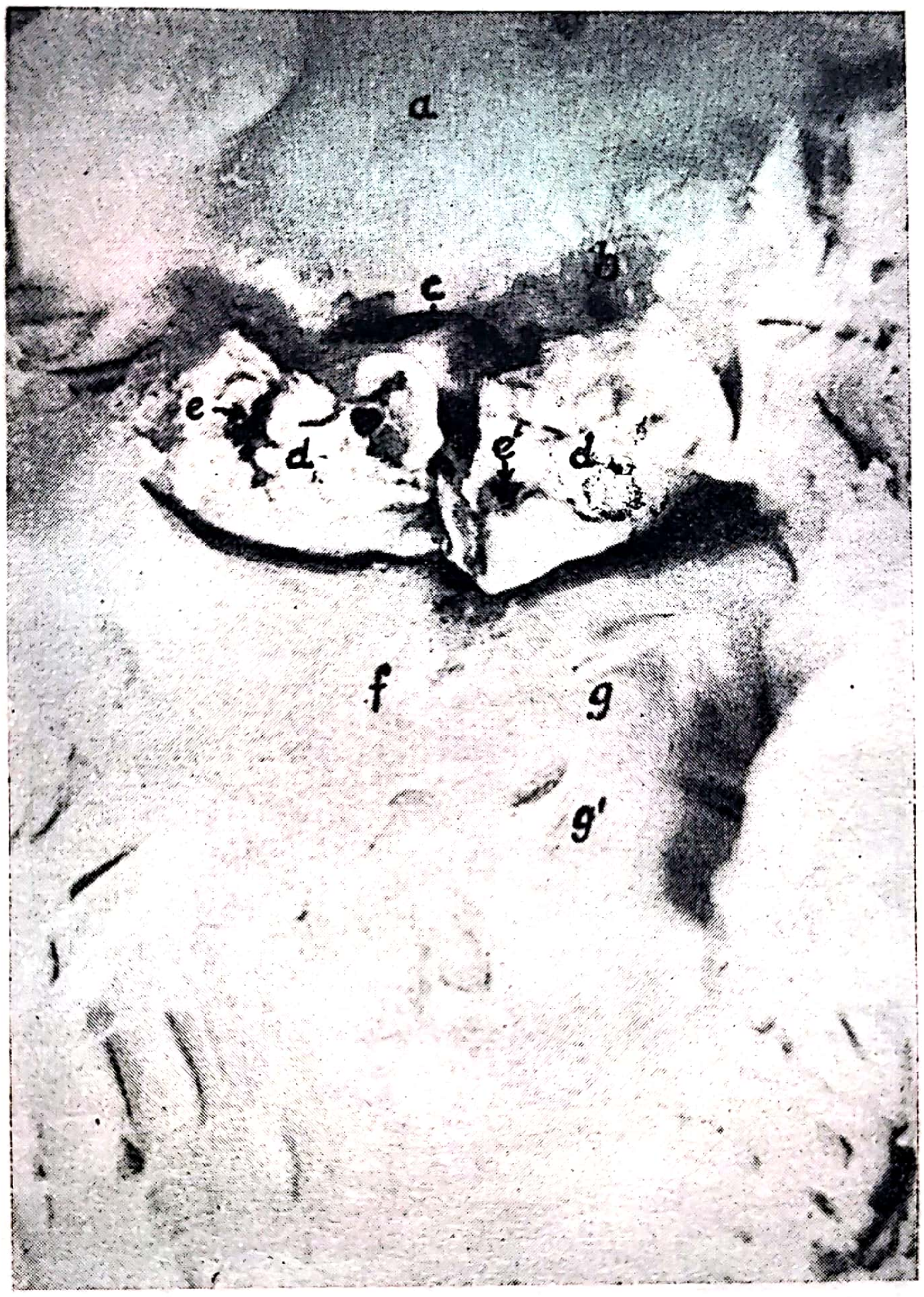

Fig. 90. — *Endocardită ulcero-vegetantă recurentă a sigmoidelor aortice.* *a)* perete aortic; *b)* originea coronarei stîngi; *c)* sinusul Valsalva; *d)* valvule sigmoide îngroşate prin scleroză (cardiopatie veche); *e)* perforaţii recente prin sigmoide, la nivelul unor mase vegetante recente; *f)* conul aortic, adică porţiunea subsigmoidiană a ventriculului stîng cu: *g)*, *g')* îngroşări endocardice, schiţînd valvule Zahn.

dezinserare de valvule şi cordagii; în sfîrşit, anevrisme acute ale valvulelor, ale pereţilor cordului, ale aortei şi ale altor artere; ţesuturile care delimitează ulceraţiile sînt atone; leziunile se pot inocula prin contact, de la vîrful mitralei mari sau de la porţiunile dezinserate, la sept etc; *d)* toate aceste leziuni explică de ce în tot organismul se pot constitui infarcte septice multiple, repetate, cu evoluţie piogenă, precum în miocard, creier, rinichi, ficat, splină, tegumente etc.

În cazuri cu o evoluție clinică extrem de rapidă, **Kaufmann** (1931) nu a găsit decît un depozit puriform pe mitrală și pe sigmoidele aortice în lipsa oricăror mase vegetante. O astfel de leziune poate scăpa unui examen insuficient, mai ales dacă se spală intempestiv valvulele. Miocardita, chiar pericardita și pleurita supurată se pot constitui prin simplă propagare.



Fig. 91. — *Endocardită într-o septicemie acută. a)* stratul endotelial al endocardului; *b)* stratul fibro-lamelar subiacent, cu: *c)* infiltrate leucocitare, limfopoliblastice și histiopoliblastice; *d)* fascicule de fibre miocardice; *e)* microabces; *f)* edem colateral; *g)* mic vas sanguin cu lumen neobliterat.

Examenele bacteriologice sînt pozitive atît în timpul vieții, cît și la necropsie. Se pot cultiva streptococi, stafilococi, mai rareori colibacili, pneumococi, gonococi, meningococi (White, 1951). Coloniile microbiene se găsesc masiv în vegetații și ulcerații.

**Microscopic**, caracteristică este necroza de coagulare cu histoliza rapidă, chiar a unui țesut dens fibros, precum cel al țesutului valvular, cu detritus pioid bogat în resturi de nuclei și miocrobi la suprafața ulcerațiilor endocardice. Hiperemie și edem septic colateral. În caz de evoluție hipertoxică supraacută, reacțiile inflamatorii pot fi minime, chiar nule, în afara edemului difuz cu neutrofile și mase microbiene, lipsind orice depuneri de trombi. Dacă evoluția este suficient de lungă, uneori se poate urmări modul de depunere a maselor trombotice în valuri succesive. Ele însă apar lax constituite, parțial lizate de microbi, acoperind și depășind ulcerațiile. Coloniile de microbi gram-pozitivi sînt așa de masive, încît la colorația cu hemateină simulează depuneri de calciu pe necroză. Tendința la organizare este slabă ori nulă, arătînd incapacitatea de reacție a organismului, disproporționat de slabă bine înțeles, dacă durata nu este excesiv de scurtă. Emboliile masive de piococi se înconjoară de neutrofile, disociind țesuturile și topindu-le, sub forma unor microabcese (fig. 91 și 92).

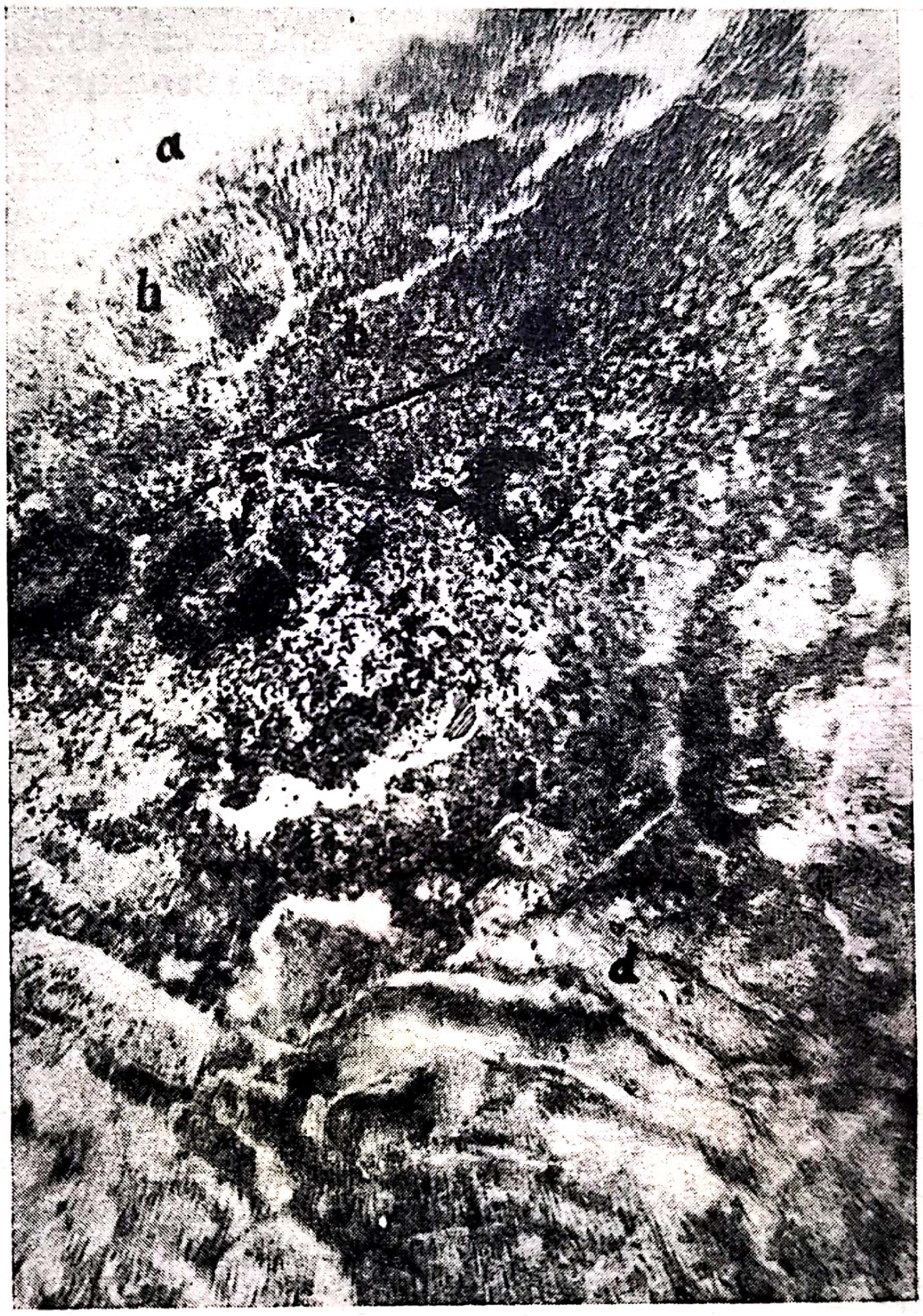

Fig. 92. — *Endocardită parietală.* *a)* lumen ventricular ; *b)* înlocuind endoteliul distrus, mase fibrinoase și infiltrat leucocitar dens, cu *c)* colonii microbiene masive*)*; *d)* fibre miocardice.

Nu se constată aproape niciodată leziuni premergătoare de cardiopatie valvulară.

**Poarta de intrare** se poate de obicei preciza chiar clinic, ca și la necropsie: flegmon, pneumonie, endometrită puerperală, flebită și periflebită supurată, abces amigdalian, mastoidită cu tromboza sinusului venos, erizipel, artrită gonococică, tiflită și peritiflită. Dacă s-a constituit o asemenea leziune, localizarea endocardică apare ca un proces secundar; dacă însă poarta de intrare rămîne clinic neprecizată, endocardita poate apărea ca primară (Königer, 1903), dar o necropsie minuțios făcută restabilește înlănțuirea efectivă a procesului morbid.

**Evoluția** este în funcție de lipsa de rezistență a organismului, ca și de acțiunea hipertoxică a agentului cauzal. Formele cele mai grave au sfîrșit letal în cîteva zile, cu minime leziuni macroscopice. Formele mijlocii permit o supraviețuire suficientă ca să se constituie aspectul ulcero-vegetant tipic. Formele relativ prelungite, cu o mai bună rezistență a organismului, pot arăta începutul unui proces de organizare și permit treceri insensibile spre endocarditele septice zise cronice și spre lenta, ceea ce nu este însă un motiv suficient de anihilare a deosebirilor nosologice dintre endocardita malignă și lenta.

Fiind vorba de o septico-pioemie, pe măsura emboliilor septice, dar și a supraviețuirii, se pot constitui, ca parte intrinsecă a acestui proces morbid, abcese pioemice în creier, o glomerulită difuză sau în focar, o nefrită supurată interstițială, abcese hepatice, pancreatice, tiroidiene, pulmonare etc. La fel, reacția splinei, adică splenita acută septică, cere oarecare timp ca să se dezvolte, lipsind în procesele hipertoxice supraacute, total anergice.

**Complicații.** *Ulcerațiile și emboliile fac parte din evoluția obișnuită. Pot fi considerate complicații numai distrugerile cu urmări importante pentru hemodinamică, de exemplu, perforarea valvulelor, a septului interventricular, ruperea cordagiilor, dezinserția valvulelor, a mușchilor papilari, anevrismul acut al peretelui ventricular deschis în pericard etc. La fel, un abces subfrenic pornit de la abcese hepatice superficiale, supurații în loja renală etc.*

Anevrisme valvulare se pot dezvolta în endocardita ulcero-vegetantă consecutiv unei deformări, sub impulsul sistolic, a țesutului fibros valvular, acesta fiind slăbit prin acțiunea infiltratelor microbiene masive. Punga anevrismală, dacă este situată pe mitrală, proemină spre atriu, datorită presiunii sistolice ventriculare, dar dacă este situată pe sigmoide, bombează spre ventricul, sub acțiunea sistolei arteriale.

Diagnosticul diferențial se face aici între un anevrism adevărat și un pseudoanevrism valvular trombotic (Ribbert, 1924; Saphir și Leroy, 1948); în acest ultim caz țesutul valvular este perforat și înlocuit cu mase trombotice, configurate ca un anevrism.

## ENDOCARDITA RECURENTĂ

Această entitate reprezintă, după Abrikosov, cea mai frecventă formă de endocardită.

Endocardita subacută a cardiacilor, tip Vaquez-Lutembacher, sau endocardita trombozantă, pare a reprezenta o varietate de endocardită recurentă cu trombi septici.

*Patobiotic*, procesul acesta este deosebit de important deoarece pune în lumină un exces de receptivitate din partea organismului, în condiții de anergie.

Trebuie însă subliniat faptul că noțiunea de endocardită recurentă nu se poate totdeauna individualiza net clinic ori etiopatogenic, așa că este mai ales o noțiune anatomică, ca o constatare de necropsie, verificată microscopic.

**Macroscopic**, aspectul este tipic, deoarece prezintă simultan asocierea unor: *a)* leziuni de cardiopatie valvulară deplin constituită, deci cu valvule îngroșate cicatriceal, deformate în sensul unei stenoze sau insuficiențe, cu aderențe, retractări, modificări de configurație ale cordului etc. și *b)* mici verucozități proaspete, translucide sau opace, mai mult ori mai puțin aderente; decelarea lor cere o deosebită atenție, căci uneori sînt abia vizibile; prin urmare trebuie evitate orice manipulări brutale, mai ales la desprinderea unor eventuale cheaguri etc.

Tabloul leziunilor diferă după secvența clinică, aceasta traducînd procese nosologice unitare sau diverse. Cu alte cuvinte, așa cum reiese din tabloul citohistologic, aceste leziuni pot însemna:

1. adevărata recădere a unui proces reumatic nou peste un vechi proces reumatic încă în evoluție;
2. recidiva unui proces reumatic peste un proces reumatic stins, identificat clinic ca un episod terminat de un timp apreciabil;
3. procesul prim sau cel secund nu erau reumatice;
4. nici procesul prim, nici cel secund, nu erau reumatice, ci corespund unor condiții septice de tip endocardită lentă. Aceasta, spre deosebire de endocardita septică acută, se dezvoltă cu predilecție pe leziuni valvulare vechi, asociind prin urmare recurența anatomică și instalarea unui nou proces nosologic, favorizat de cel premergător.

*Diagnosticul diferențial* este deci foarte ușor de făcut, bazîndu-ne pe caracterele macroscopice precedent arătate; el se referă la caracterele indicate pentru endocardită verucoasă reumatică, ca și pentru cea vegetantă (polipoasă), ori cea septicemică ulcero-vegetantă, și cea lentă, în diversele lor localizări și etape.

**Microscopic** tabloul leziunilor este însă de cea mai mare importanță, constituind singurul criteriu obiectiv, pentru identificarea proceselor reumatice. Faptul acesta reiese pe deplin din observațiile recente asupra biopsiilor din peretele atrial sau auricular făcute cu ocazia operațiilor de comisurotomie și de comisuroliză. De asemenea, trebuie eliminată posibilitatea unor depuneri trombotice banale la nivelul unui infarct miocardic obișnuit sau a unor vechi leziuni constituite (Hortolomei, Crăciun, Ghițescu, Malițchi și Zaharia, 1958).

**Semnificația** *procesului recurent devine clară, dacă se ține seama de izbitoarea deosebire dintre vechimea leziunilor primare și prospețimea celor supraadăugate.* Cu alte cuvinte, decesul a survenit la scurt timp după ce au început să se constituie leziunile recurente. De asemenea, minima dezvoltare a acestora din urmă, în cazul mai ales al unei recurențe cu vegetații mici, arată că *nu* leziunea anatomică prin ea însăși a grăbit deznodămîntul fatal.

Prin urmare, leziunile recurente, mai ales cele abia incipiente, aduc dovada materială a unei cedări, brusc instalate, a resurselor de apărare-adaptare-compensare de care mai dispunea organismul, devenit anergic.

Endocardita recurentă nu reprezintă decît o recidivă ușor de constatat prin sediul său superficial. Dar asemenea recidive sînt cu totul obișnuite, atît în reumatism, cît și în procesele septico-toxice, de acord cu Abrikosov.

**Etiologie.** Streptococul hemolitic este cel mai deseori identificat, provenind de la o angină, infecții utero-anexiale, scarlatină, abcese, flegmoane. Același microb crește în cultura pură, de obicei fie din procesul primar, fie din endocardită, fie din infarctele septice și din microabcese.

La bolnavi cu lupus eritematos, endocardita este tot streptococică. Streptococii anaerobi au fost cultivați de Bingold (1932). Streptococul *viridans* nu este așa de strict specific, cum credea Schottmüller (1910). Se știe astăzi că poate apărea nu numai în endocardita lentă, după cum nu toate cazurile de lenta îi sînt datorite. Acest streptococ poate apărea în diverse variante, precum *Streptococcus salivarius* (Schottmüller, 1910; Jochmann, 1912), *Streptococcus sanguinis* etc. Enterococul se găsește de asemenea, cu diverse subtipuri (Rosenberg, 1931). Stafilococul auriu poate da cînd tipul verucos, cînd cel ulcero-vegetant. La fel pneumococul, care se localizează mai ales pe tricuspidă (Netter, 1886; Turchetti, 1938). Gonococul intervine deseori pe pulmonară (Schlagenhaufer, 1910). Gonococul este prezent în 25% din endocarditele acute microbiene (Williams, 1939). Au mai fost identificați și alți germeni microbieni, precum meningococul (Weichselbaum și Ghon, 1905; Baroncea, 1917); micrococul tetragen (Adel, 1931); B. influenței (Hutzler-Oppenheimer, 1926); B. difteric (Rosen-Runge, 1903); pseudodifterici (Schubac și Sattler, 1949); colibacil (Fletscher, 1947); grupul Brucella (Raynaud și colaboratori, 1939); B. tific și paratific (Dervis, 1924); leptospire (Draegert, 1934); actinomicoza (dell'Acqua, 1943).

Nu s-a confirmat existența unor germeni speciali pentru endocardita malignă, așa cum afirmaseră Gilbert, Lion, Courmont și Leclerc; Perret și Rodet; Weichselbaum; Fraenkel etc.

B. Koch intervine în tuberculoza miliară (Backer, 1935) sau secundar în cursul miocarditei. Endocardita tuberculoasă cazeoasă vegetantă valvulară (Gilmore, 1941) sau parietală (W. H. Schultze, 1906) este rară. Localizarea cordală la tricuspidă a fost semnalată de Aufdermaur (1947).

*Spirochaeta pallida* poate trece de la peretele aortic direct la valvule, unde a fost pusă în evidență de Šikl și Roška (1935). Dar o cardio-valvulită sifilitică poate fi punct de apel pentru microbi (Martin și Adams, 1938; Boyd, 1940). De obicei sînt prinse sigmoidele aortei, și excepțional mitrala (Geipel, 1930).

*Faptul că există o primă leziune endocardo-valvulară constituie un punct de apel pentru microbi, în cazul unor procese septicemice*, chiar subsepticemice consecutive unor procese reumatice, fie pentru o recădere sau o recidivă septică. *Vascularizarea produsă de oricare din aceste procese* (Köster, 1878) este iarăși o condiție favorizantă locală. Alte posibilități desigur pot interveni în legătură cu alte moduri de contaminare și traumatizare a endocardului.

**Morfogeneza.** Diferiți germeni microbieni pot fi apreciați ca putere de agresiune, în raport cu procentele de leziuni mai vechi, chiar în condițiile unor procese recurente. Cu alte cuvinte, agresiunea microbiană este cu atît mai virulentă cu cît au fost prezente leziuni valvulare premergătoare în mai puține cazuri.

Instructive sînt din acest punct de vedere observațiile făcute de Moore (1944). El constată că, pe cînd gonococul poate ajunge la o endocardită septicemică acută pe baza unor leziuni vechi în 14% din cazuri, dimpotrivă, B. influenței, mult mai puțin virulent, are nevoie de leziuni pregătitoare în 91% din cazuri. Între aceste extreme se situează pneumococul cu 35%, stafilococul cu 41%, streptococul hemolitic cu 70%, streptococul *viridans* cu 81% cazuri de recurență. Desigur au rol și condițiile hemodinamice, probabil în legătură cu gradul de traumatizare al țesuturilor valvulare receptive.

Așa se pot înțelege deosebirile semnalate de C.C. Iliescu și colaboratori (1953), care au găsit că insuficiența aortică predispune mai des la recurența microbiană (48% cazuri) decît cea mitrală (30%), deși frecvența relativă a leziunilor primare a acestor două aparate valvulare este inversă.

Dar importanța decisivă a fondului reumatic în aceste două feluri de endocardite recurente apare încă mai mare, dacă, la procentele arătate se adaugă și cele 18% leziuni mitro-aortice. Reiese clar faptul, extrem de important, că foarte mulți reumatici decedează prin infecții supraadăugate (Bell, 1952). Receptivitatea fiecărui fel de țesut rămîne să fie analizată cu metode obiective histo-fiziologice.

*Indiferent de felul microbilor izolați, se poate sublinia caracteristica lor de a fi hipervirulenți, în contrast cu anergia organismului.* Aceasta spre diferență de endocardita lentă, ai cărei microbi reprezintă de obicei doar saprofiți, manifestînd o agresivitate crescută în condiții de receptivitate endotelio-valvulară mărită prin leziuni locale preexistente. Dar pe cînd în endocardita lentă, de acord cu Davîdovski, pare a interveni o alergie pozitivă, deci o rezistență organismică sporită, dimpotrivă în endocardita septicemică acută, rezistența aceasta este foarte mult redusă. Această condiție pe organism primează, ceea ce explică de ce revine o mai mică importanță existenței, sau neexistenței unor leziuni valvulare premergătoare în caz de endocardită septică acută.

Fermenți microbieni de tipul hialuronidazei streptococice, pot juca un rol important în dezorganizarea țesutului valvular.

Asupra lipsei de corelație între felul microbului și felul leziunii a insistat Ribbert (1920). *Bazat pe comunitatea ca etiologie și leziuni endocardice, acest autor pune însă pe același plan, atît endocarditele din septicemiile acute, cît și cele din septicemiile subacute, ceea ce, din punct de vedere anatomo-clinic și nosologic, nu se poate susține astăzi.*

Macroorganismul intervine prin factori neuro-umorali și tisulari. Aceștia din urmă, în afară de cele precedent amintite, la rîndul lor se manifestă ca mod de reacție a mezenchimului endocardic, în sensul expresiei tisulare a proceselor imunobiologice pe organism (Mecinikov, Dietrich, Siegmund etc.) Asemenea reacții nu sînt însă obligatoriu specifice în decursul fazelor normergice și alergice, așa cum au invederat mai ales Rössle, ca și Klinge.

Antecedentele « reumatice » sînt apreciate variabil de diferiți autori: 26,7% (Bell, 1952), 72% (Iliescu și colaboratori, 1953), 80% (Clawson, 1926; Jarrod, 1942) și chiar 100% (Saphir și Wile, 1934).

Rămîne însă de văzut dacă se pot atribui bolii reumatice chiar toate cardiopatiile valvulare constatate macroscopic, și chiar toate infiltratele histiopoliblastice văzute microscopic. *Gama redusă de răspunsuri tisulare, și mai ales a celor ajunse la faza cicatriceală impune, credem, mai multă circumspecție în interpretarea acelor* *leziuni ca fiind reumatice. Nu credem că toate procesele alergice, nici toate colagenozele, pot fi trecute pur şi simplu în cadrul proceselor reumatice, independent de tabloul clinic.*

V. Babeş (1897) a insistat asupra importanţei factorului local reprezentat de *malformaţie*, precum şi asupra bisigmoidiei aortice, servind ca punct de apel pentru o endocardită ulcero-vegetantă. Ribbert, precum şi Aschoff (1919), au confirmat aceste observaţii. Diferite alte malformaţii pot interveni la fel, aşa cum reiese din statistica făcută de Abbot pe 555 de cazuri de malformaţii, diagnosticate clinic, ducînd la endocardite microbiene în 17,6% din cazuri. Atare corelaţii sînt găsite de Bell (1952) doar în 5% din cazuri.

Referindu-ne la rolul diverselor ţesuturi de origine mezenchimală în raport cu microbii din sînge, trebuie însă subliniată discrepanţa între continuitatea anatomică a stratului endotelial (Dietrich) sau a celui subendotelial (Siegmund) şi discontinuitatea leziunilor endocardice, chiar şi în condiţiile unei septicemii ori unei subsepticemii. Simple diferenţe individuale de vascularizare a valvulelor nu explică nici ele predilecţia, practic constantă, pentru marginea de închidere a mitralei, sigmoidelor şi tricuspidei. Intervine însă aici factorul *microtraumatism intern*, asupra căruia credem că nu s-a insistat suficient. Prima endocardită totuşi s-a localizat pe valvule normale, fără leziuni mai vechi. Rolul traumatismelor reiese şi din observaţia lui Winkel (1953) (endocardită septică după cateterism cardiac), ca şi din endocarditele experimentale produse prin asociaţie de traume şi microbi (Wyssokowitsch, 1885).

Rolul leziunilor ateroscleroase din valvula mitrală mare, accentuat de Jochman, este dubios, căci după materialul nostru, coincid excepţional cu maligna. De altfel ele au fost interpretate de Mönckeberg, de Bell etc. ca fiind tot de natură reumatică, dar această interpretare este greu de susţinut, dată fiind marea frecvenţă a bolii aterosclerotice. Discutabil este şi rolul leziunilor sifilitice premergătoare, mult susţinute de Ziegler, Babeş, Lancereaux, dat fiind că sifilisul este în continuu regres. Rolul endocarditei *in utero* (de Vecchi, 1930) rămîne de dovedit ca realmente important la scara de frecvenţă a endocarditelor reumatice.

## MIOCARDITE ÎN SEPTICEMII ACUTE

Acestea se pot realiza în caz de septicemii ca o infectare hematogenă primară a miocardului întocmai ca a rinichilor, ficatului etc. (fig. 93, 94, 95, 96, 97, 98, 99 şi 100).

Morfogenetic, germenii se opresc în hemocapilare sub formă de aglutinate microbiene simple sau leuco-microbiene. Microbii, toxinele lor, precum şi modificările hemodinamice locale, produc leziuni locale diseminate, cu evoluţie variabilă.

### MIOCARDITA HEMATOGENĂ SUPURATĂ

Miocardita hematogenă supurată poate apărea în urma unor boli precum: gripa, poliomielita, diverse encefalite, angine şi rino-faringite, scarlatina, gonorea hipertoxică.

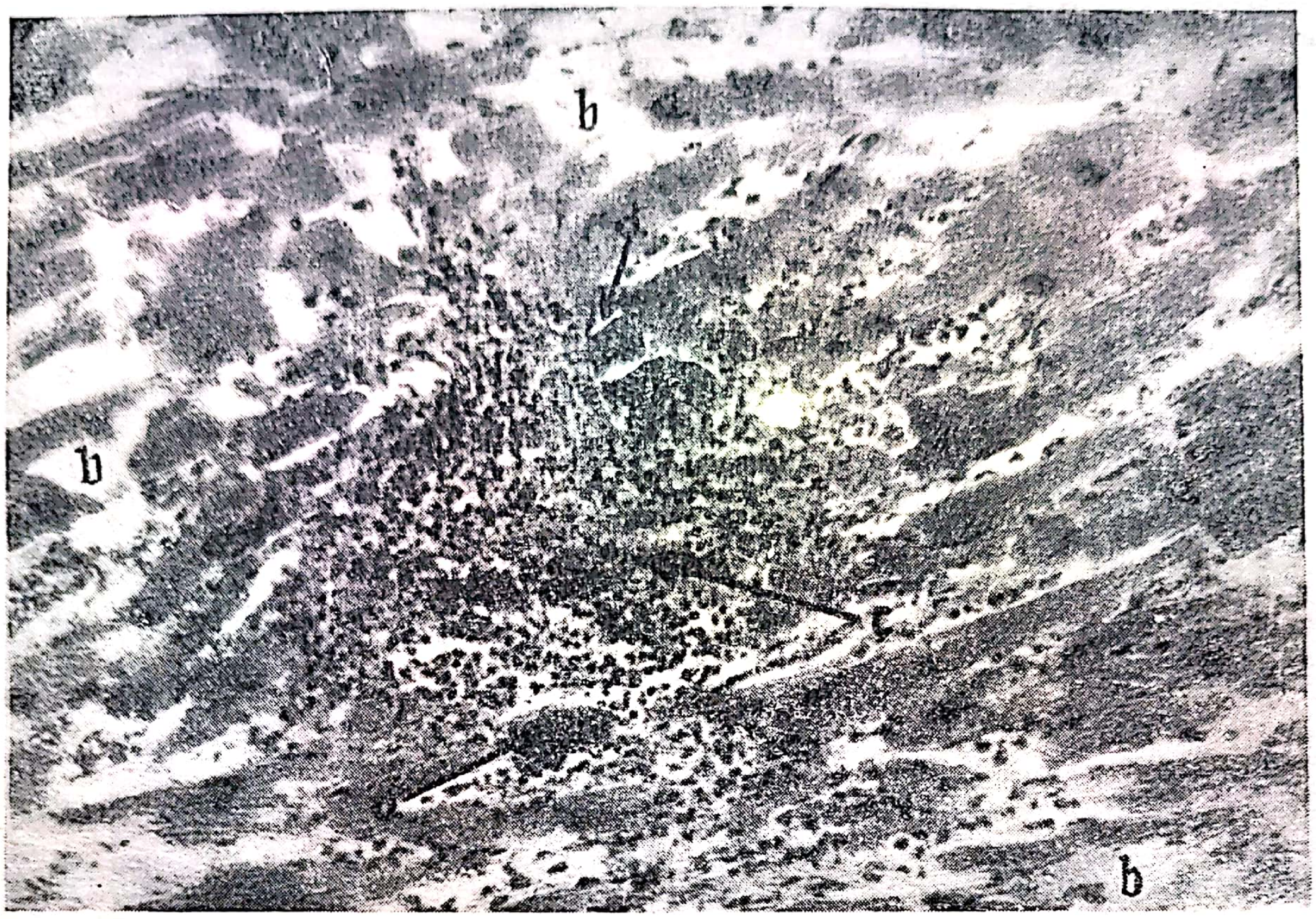

Fig. 93. — *Microabcese septicemice. a)* fibre miocardice; *b)* interstiții cu edem inflamator, variabil de bogat în leucocite; *c)* microabces; *d)* fibre miocardice ajunse la necroză prin degenerare hialină.

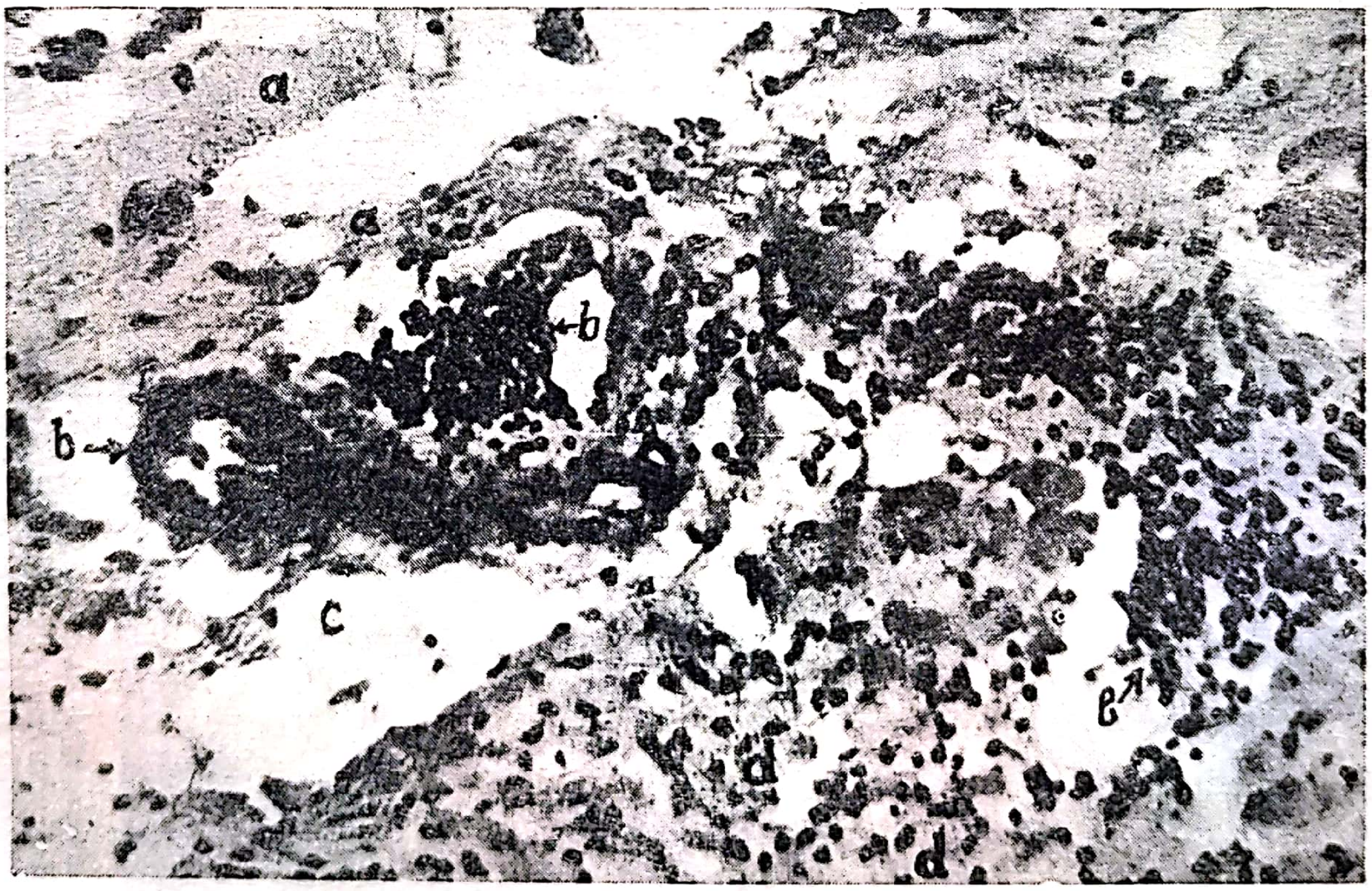

Fig. 94. — *Miocardită atrială de origine epicardică. a)* mase fibrinoase; *b)* infiltrate inflamatorii perivasculare; *c)* vezicule grăsoase încă libere; *d)* fibre miocardice disociate de infiltrat inflamator.

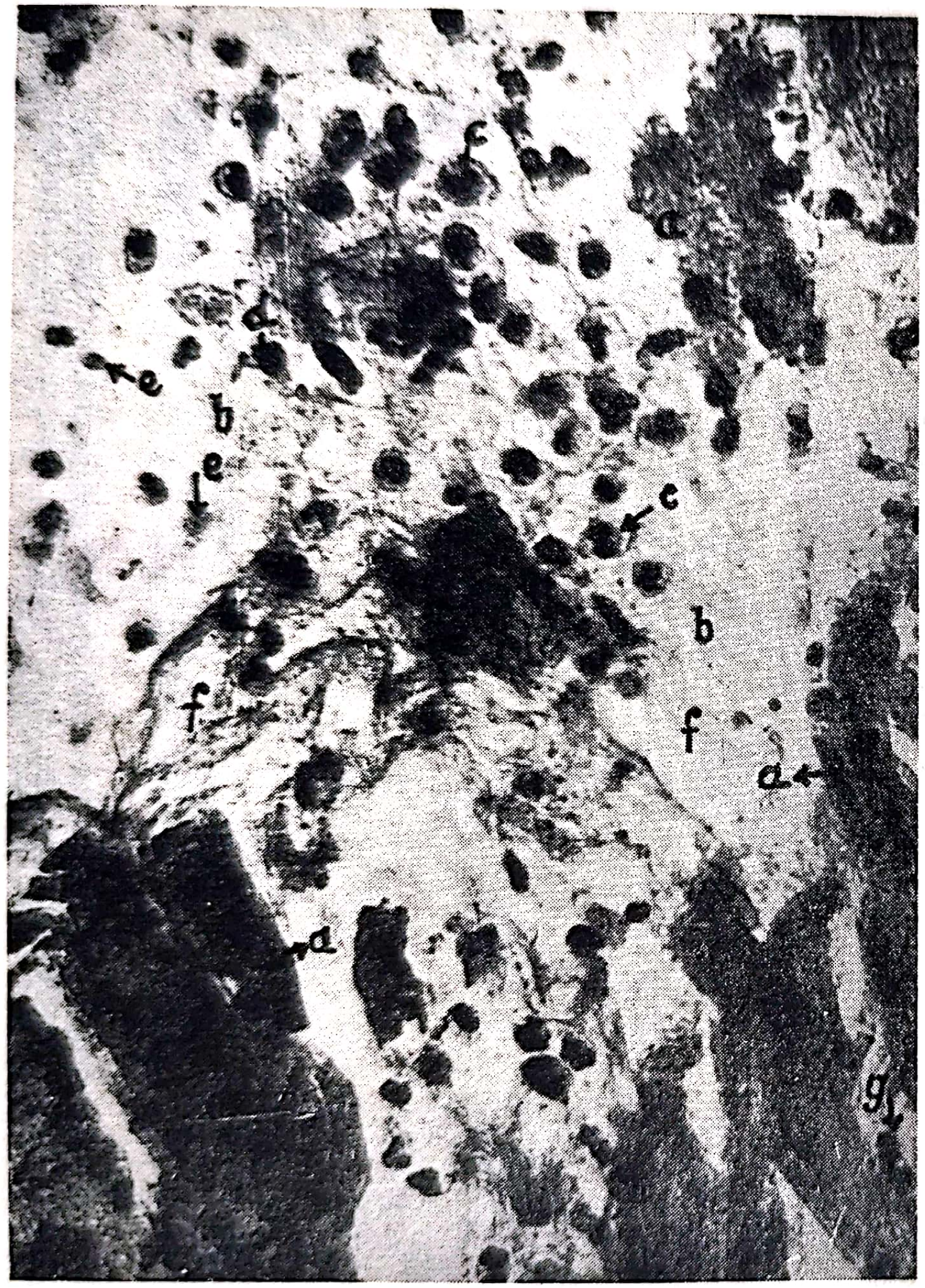

Fig. 95. — *Miocardită acută evolutivă. a)* fibre miocardice secționate la diverse nivele; *b)* zonă de edem fibrinos; *c)* polimorfonucleare neutrofile; *d)* limfocite; *e)* umbre celulare; *f)* resturi și umbre de fibre miocardice lezate; *g)* hematii grupate în capilare.

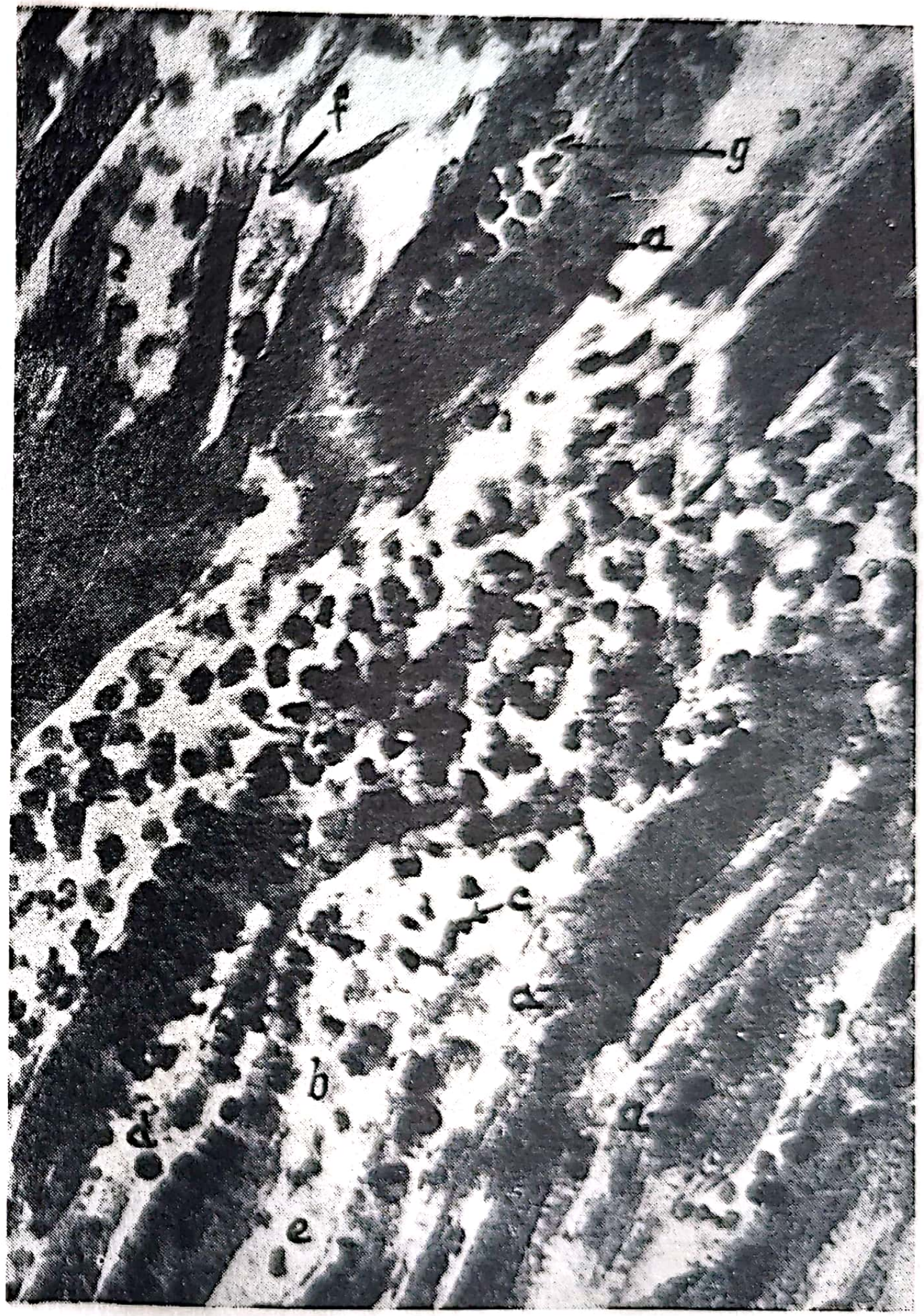

Fig. 96. — *Miocardită acută într-un stadiu mai inaintat* (aceeași notație ca în figura 95).

*Clinic*, semnificativă este absența endocarditei, pericarditei și poliartritei. *Morfogenetic*, unii autori fac o analogie cu leziuni experimentale provocate cu autoser și ser homolog (Heinlein și Muschallik, 1937), cu ser sanguin heterolog (McKeon, 1947), cu extracte de miocard homolog (Cavelti, 1947; Jaffé și Holz, 1949) sau cu streptococi omorîți (Muth, 1953).

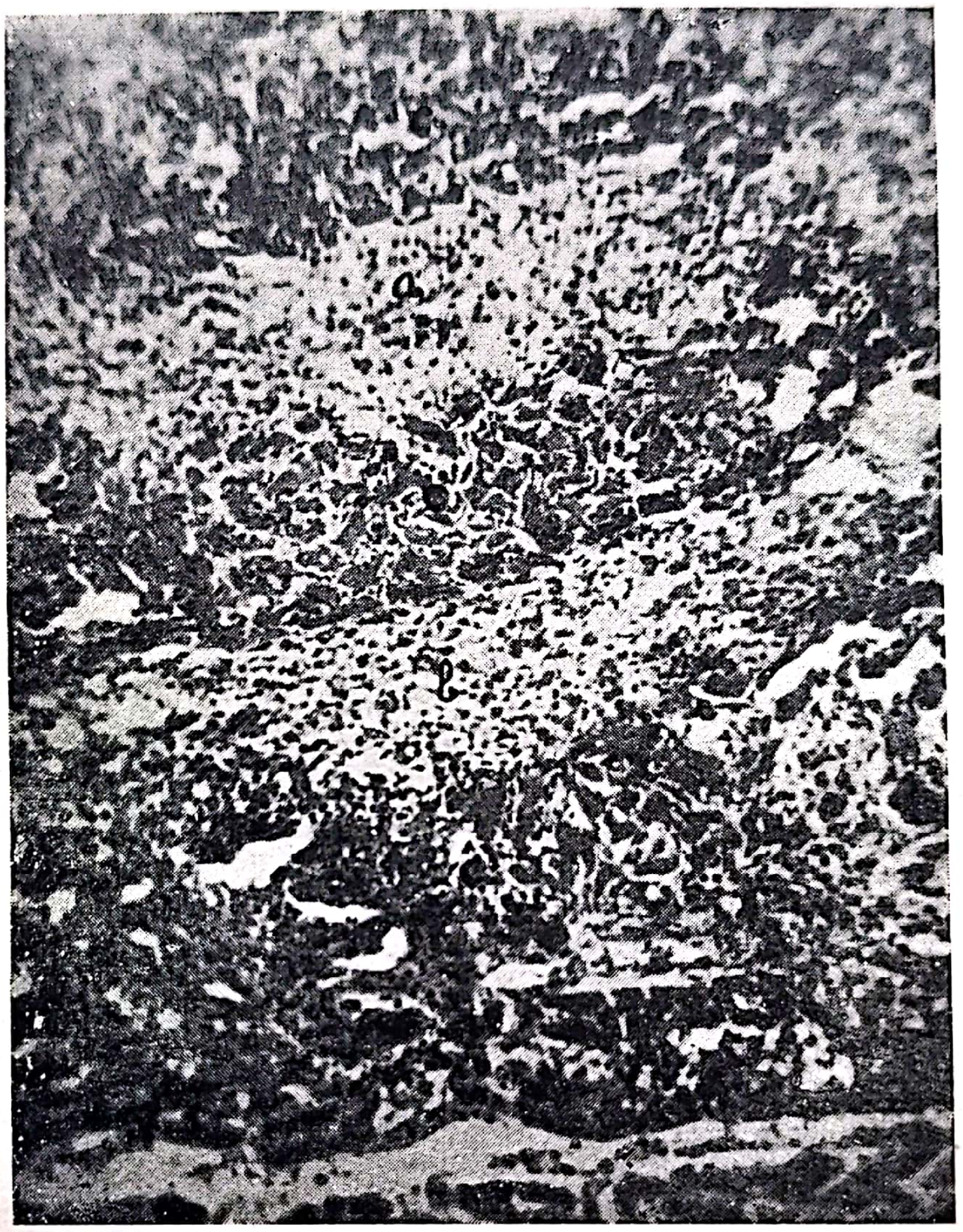

Fig. 97. — *Miocardită septică. Infiltrate polimorfonucleare disociind fibrele miocardice. a)* teritoriu de infiltrat sero-leucocitar; *b)* infiltrat mai dens cu tendință la microabces; *c)* fibre miocardice cu leziuni degenerative și tendință la microabces.

Evoluția tinde la resorbția totală, căci distrugerile sînt aparent minime, participarea cordului la tanatogeneză este de minoră importanță. Participarea acestor boli și leziuni la procesul de scleroză a miocardului, este greu de precizat, deși o asemenea participare nu poate fi exclusă.

**Macroscopic** se văd mici pete gălbui, alburii sau roșiatice, după felul microbilor și afluxul de leucocite ori hematii. Unele abia se pot distinge. Altele, mai mari, constau dintr-o picătură de puroi galben sau alb, înconjurat de o cocardă cu 2—3 culori. Se vede spre margine, hiperemie şi hemoragie, înconjurînd o zonă intermediară fină de ţesut gălbui cu steatoză, sau mai puţin translucidă, cu intumescenţă tulbure. Încă mai spre centru se poate distinge o altă zonă de ţesut cafeniu-roşiatic mat, de necroză, acolo unde nu s-a topit purulent

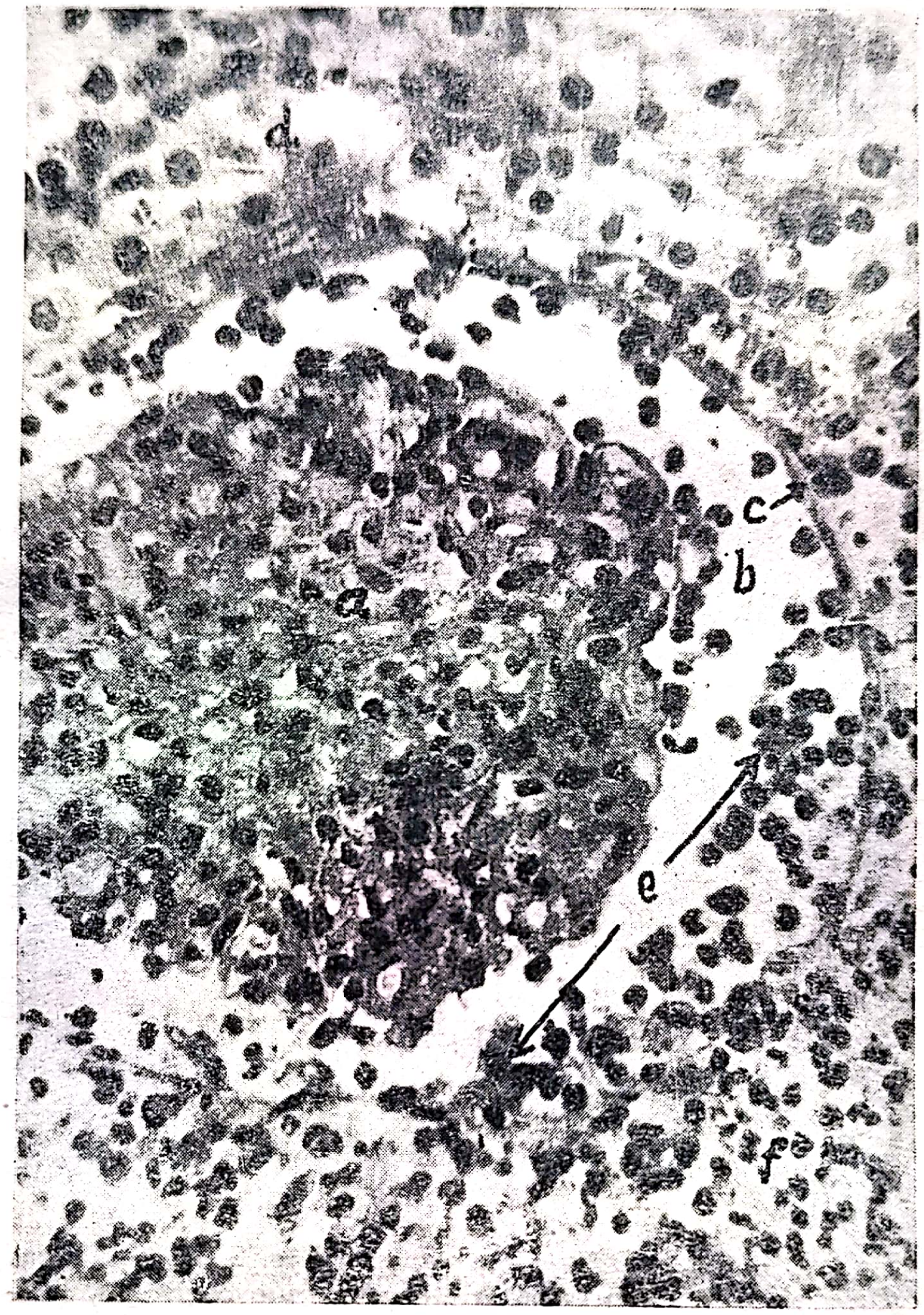

Fig. 98. — *Rinichiul cazului din figura* 97. *a)* capilarele glomerulare cu bogat infiltrat leucocitar; *b)* spaţiul glomerular mult dilatat; *c)* capsula Şumlianski-Bowman; *d)* tubi renali; *e)* porţiune întreruptă a capsulei la nivelul unui infiltrat leucocitar foarte dens; *f)* infiltrat cu picnoză şi cariorexis, preparînd necroza piogenă.

tot teritoriul atacat de toxinele microbiene. Micile teritorii necrotice confluează; apoi confluează şi centrele supurate, rezultînd astfel microabcese mai mari policiclice ori alungite, de 2—4 mm diametru. Culoarea puroiului diferă după microb, după prezenţa hematiilor în exsudat ori a pigmentului din miofibrele lizate etc. Chiar apariţia puroiului este variabilă în raport cu felul şi puterea de

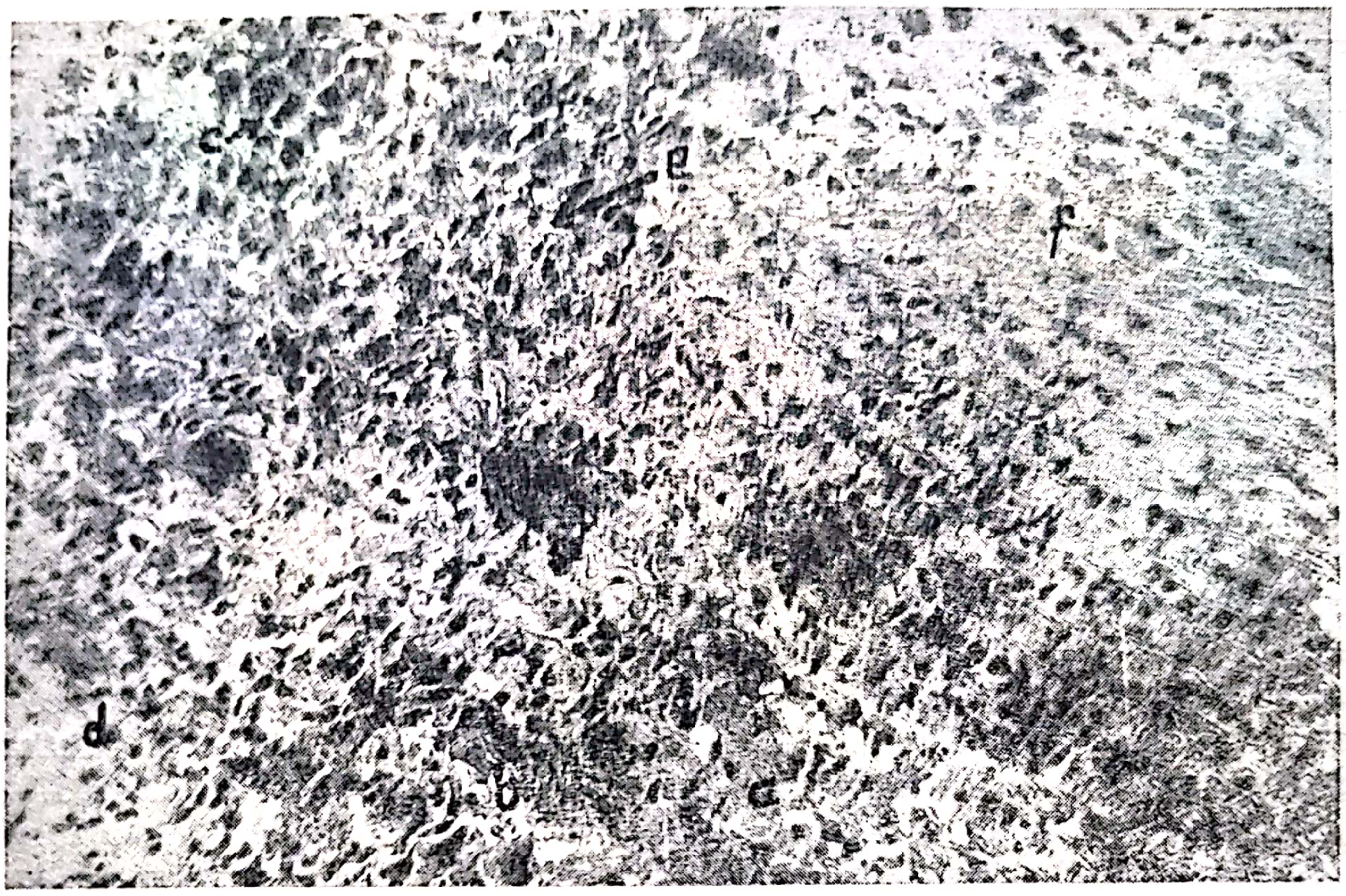

↑

Fig. 99. — *Focar de miocardită pe cale de fibroză. a)* fibre miocardice relativ păstrate; *b)* resturi de fibre miocardice ajunse la degenerare hialină, pe cale de resorbție; *c)* infiltrat în care predomină histiopoliblaste mari față de limfopoliblaste mai mici; *d)* infiltrat predominant limfopoliblastic; *e)* infiltrat cu fibroblaste alungite; *f)* teritoriu de fibroză.

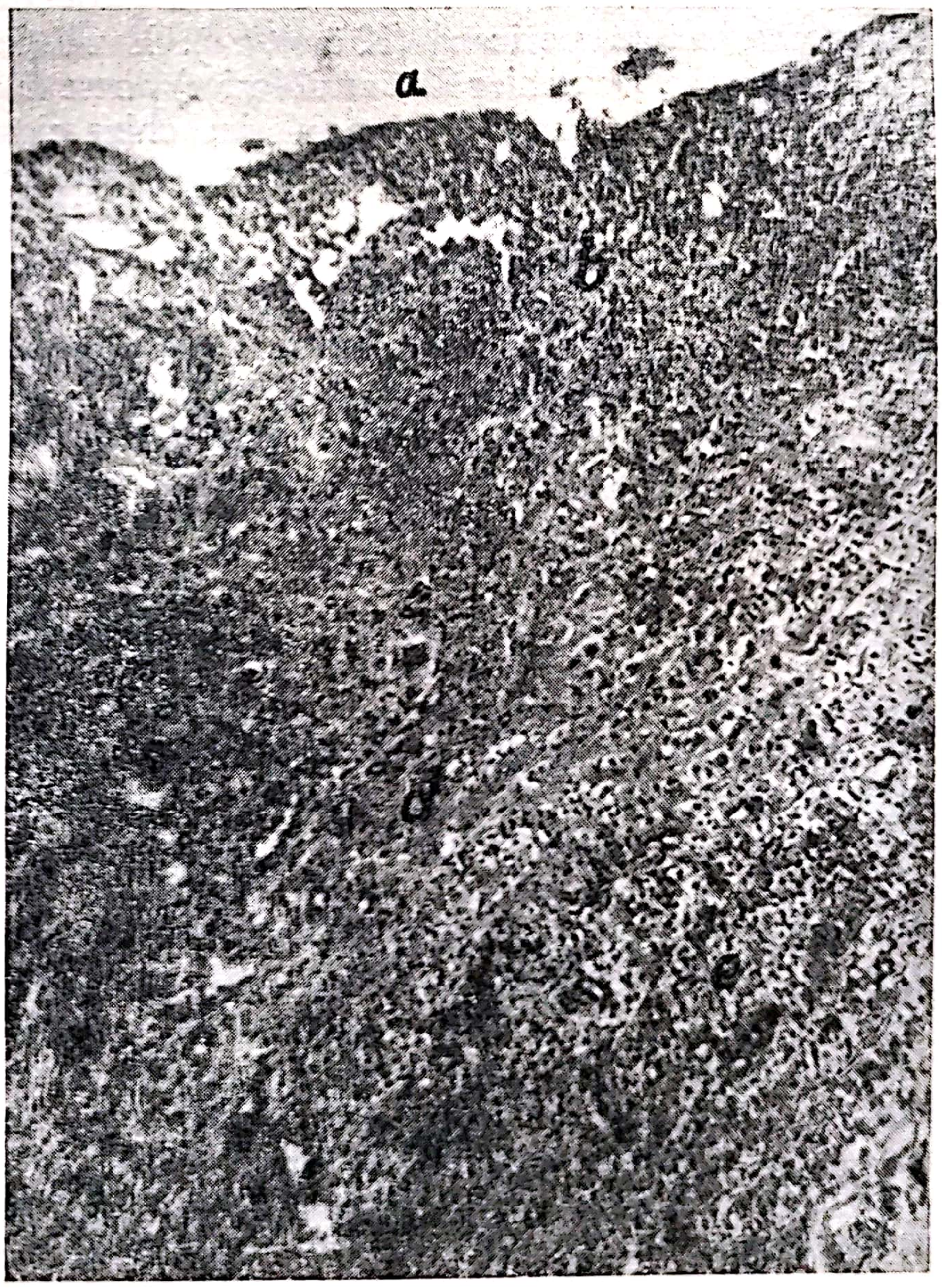

Fig. 100. — *Miocardită reumatismală tip Aschoff-Talalaev, cu proces recurent (microbian) acut supraadăugat. a)* cavitatea ventriculară stîngă; *b)* infiltrat leucocitar recent; *c)* infiltrat reumatic de tip focal, nenodular; *d)* fibre miocardice separate prin infiltrat edematos și limfoleucocitar; *e)* infiltrat leucocitar dens, cu tendință la formarea de microabcese. →

reacție a organismului, calitatea piogenă a microbului, tratament etc. Cu același microb, fără asociații microbiene, unele focare supurează, iar altele nu supurează, ceea ce pare a indica etape diverse. Este posibil, dacă durata de supraviețuire permite, ca toate focarele să ajungă la supurație. *În orice caz, din faptul că focarele diferă prin dimensiuni, colorit, predominanța necrozei, intumescenței tulbure, steatozei ori puroiului, nu se poate conchide că au intervenit microbi diferiți, piogeni ori nepiogeni etc.*

**Microscopic** se constată în capilare dopuri microbiene, intens colorabile; pereții acestora sînt apoi întrerupți parțial ori total, dezintegrîndu-se o dată cu polimorfonuclearele, masate la acel nivel. Nucleii picnotici sînt foarte apropiați și devin punctiformi sau se rotunjesc, ajungîndu-se la necroza piogenă. Se constituie astfel un microabces. Leucocitele venite pe urmă, rămase la periferia focarului, se colorează mai bine. Toate dau intens reacția oxidazelor labile și stabile (Winkler-Schultze, 1909; Gräff, 1916). În jurul capilarelor, pe oarecare distanță, se vede edem, neutrofile, uneori hematii. Miofibrele vecine suferă o rapidă dezintegrare vacuolară ori hialină, cu topire a diferitelor structuri. Macrofage și poliblaste histioide apar abia după o supraviețuire minimă de 3—5 zile.

**Evoluția** este legată de intoxicația generală, ca și de coexistența altor focare hematogene (creier, rinichi etc) în caz de endocardită ulcero-vegetantă, de obicei cu embolii. Abcesele subendocardice din pereți și stîlpi se pot deschide în cavitățile cordului sub forma unor ulcerații parietale, evazate ca o pîlnie, iar cele subepicardice, în pericard (Köster). Evoluția cea mai simplă (eventual în caz de pneumococi, chiar fără antibiotice) poate duce la autosterilizare, incapsulare conjunctivă prin țesut de granulație, chiar cicatrizare și uneori la calcificare.

**Complicații.** Deschiderea abceselor prin endocard poate ocaziona trombi infectați, embolii septice și infarcte supurate în rinichi, splină etc. Sîngele poate pătrunde cu destulă presiune în cavitatea abcesului și disecînd miocardul, rezultă un anevrism acut; ruperea anevrismului produce hemopericard acut și tamponarea cordului (Wepler, 1950). Același proces în sept creează o cale interventriculară. Deschiderea prin epicard dă o pericardită supurată. Localizarea în mușchii papilari poate provoca ruperea acestora, rezultînd o insuficiență valvulară traumatică; deschiderea spre atriul drept duce la embolii septice pulmonare etc.

## MIOCARDITA HEMATOGENĂ NESUPURATĂ

Miocardita hematogenă nesupurată se întîlnește din ce în ce mai frecvent, dată fiind terapia modernă. Se poate prezenta ca proces primitiv sau secundar. Frecvența sa este mare, dacă se face examenul sistematic al cordului la toate necropsiile.

**Macroscopic** se constată leziuni discrete. Cordul este ușor mărit și dilatat, dar consistența nu este întotdeauna apreciabil diminuată, friabilitatea poate să nu fie crescută. Pe teritorii culoarea devine mai palidă, ca și aspectul tulbure, interesînd mai ales conul arterial etc. Valvulele, pericardul ca și vasele mari apar macroscopic integre, dar controlul microscopic poate arăta infiltrate mai puțin dezvoltate decît cele din miocard.

**Microscopic** se văd intense leziuni localizate caracteristic în spațiile înguste endomiziale. Stadiul inițial pare să fie focal sau nodular cu tendință la contopire.

Hiperemia şi edemul sînt minime. Predomină histiopoliblaste şi limfopoliblaste, uneori plasmocite. Granulocite neutrofile şi eozinofile sînt mult mai rare. Miofibrele pot rămîne uneori practic neatinse, chiar la nivelul leziunilor maxime. În unele cazuri predomină hiperemia şi edemul. Adventiţiile arteriolelor din septurile cu oarecare grosime şi din spaţiul subendocardic sînt cele mai puternic lezate.

**Etio-patogenic** intervin:

*Streptocociile* de orice fel şi localizare, ajunse la gradul unui proces hipertoxic. Chiar fără a leza endocardul, interesează de fapt întotdeauna miocardul, cu tabloul macroscopic al unor alterări distrofice moderate, dar cu leziuni interstiţiale mai întinse decît cele parenchimatoase. Predomină edemul septic şi mai ales infiltratele cu neutrofile. Endocarditele de tip ulcero-vegetant prezintă practic întotdeauna infiltrate miocardice interstiţiale. Acestea pot corespunde unor embolii microbiene (Navasquez), dar nu unor microabcese propriu-zis. Constituie deci eventual procese paralele, independente de cele endocarditice, de acord cu Saphir, Katz şi Gore. În plus se pot produce embolii, fie prin fragmente de vegetaţii, fie pur microbiene.

*Pneumocociile* duc la miocardite, după observaţii vechi, confirmate recent de Libman (1949), de Saphir şi Amromin (1948), de Arnold cu lezarea nodulului sinusal.

*Bronşitele supurate* pot duce de asemenea la miocardite (Jeckeln).

*Gonoreea hipertoxică*, aşa după cum atinge endocardul, poate interesa şi miocardul (V. Babeş, 1883; Bang; Baroncea, 1917; Moore, 1940).

*Stafilococii cutanate*, uneori cu aspect anatomo-clinic puţin important, pot duce la miocardite grave (V. Babeş, 1883; Kaufmann, 1931; Wolf, Aschoff, Sellentin, Hug); în eczeme de asemenea poate fi interesat miocardul (Foerster; Berheim-Carrer; Steiner).

*Colibacilul*, plecînd de la diverse localizări iniţiale.

*Dizenteria* bacteriană poate fi de asemenea cauză de miocardite (Habs).

*Autointoxicaţiile* pot agrava tabloul clinic în cazuri de arsuri întinse (Foerster şi Zink), sau de insolaţie (Schleussing).

*Alergia* a fost legată de miocardită, asociată însă cu nefrită (Gore şi Saphir; Bohn şi Feldmann; Flagg şi Froehner; Steiman, Wepler, Skryzdlewski). Experimental, Letterer şi Siebold ajung la concluzii similare în caz de nefrită tip Masugi.

*Aplicarea masivă a antibioticelor* (800 000 u penicilină şi 1 g streptomicină zilnic) poate duce la selecţionarea unei tulpini de stafilococ rezistent la antibiotice, şi deci la o toxiinfecţie manifestată prin decompensare cardiacă, hidrohemotorax repetat, stare febrilă sau subfebrilă. Stafilococul se poate izola; el mai poate fi rezistent de asemenea la nitrofuran şi aureomicină, dar sensibil la eritromicină. Aplicarea acesteia reduce rapid insuficienţa de cord, care, după toate aceste caractere, era datorită unei miocardite toxiinfecţioase, produsă de tulpini microbiene rezistente (N. Hortolomei şi colaboratori, 1957).

**Morfogeneză.** Microbii izolaţi în endocardită septicemică acută corespund aceloraşi tipuri de endocardită lentă, dar se disting printr-o virulenţă crescută, ca şi printr-o mai mare frecvenţă a streptococului hemolitic faţă de alţi streptococi. Implicit diferă puterea lor agresivă pentru ţesuturi, frecvenţa şi importanţa localizărilor, deci durata evoluţiei.

Importanța factorului « virulență » microbiană reiese și din faptul că producerea unei endocardite septicemice acute nu are nevoie de leziuni pregătitoare (în aceeași măsură și cu aceeași frecvență) ca endocardita lentă. Bineînțeles că receptivitatea la microbi și localizarea lor valvulară este favorizată de eventuale leziuni locale preexistente, ca și de alți factori favorizanți locali sau generali. Dar lipsa, uneori, de leziuni la poarta de intrare, precum și caracterul exuberant distructiv al procesului valvular, precum și lipsa frecventă a unor leziuni precedente valvulare, arată incapacitatea țesuturilor, deci a organismului, de a opri procesul septic, ori cel puțin de a-l încetini, reducînd viteza de propagare și intensitatea de agresiune a microbilor. Felul leziunilor diferă, dar tocmai pentru motivul că, în decursul ciclului morbid și într-un timp mai scurt, se ajunge, în endocardite septicemice acute, la necroze și distrugeri masive. Aceasta pentru motivul că organismul nu are nici timpul, nici resursele, de a le opri sau repara cu țesut de granulație etc.

Anergia în endocardita septicemică acută, de acord cu Strajesco, se manifestă prin rapida progresiune a leziunilor, ca și prin evoluția anatomoclinică accelerată. Faptul acesta corespunde și grupării pacienților ca etate (la tineri), precum și predominanței sexului feminin (2 : 1), ca și importanței proceselor exsudativ-necrotice în raport cu cele proliferative.

O diferență între endocardita septicemică acută și endocardita lentă, din punct de vedere al leziunilor, constă în rapida distrugere a țesutului de granulație, elaborat în ambele, însă mult mai rapid necrozat în prima formă.

Tromboza masivă în jurul leziunilor valvulare deja constituite nu este un mod de apărare al organismului, deoarece totodată microemboliile (microbiene) devin macroembolii (trombotice) infarctogene supurate. *Fibrinogeneza intracirculatorie, adică trombembolia apare astfel ca un mijloc foarte imperfect de apărare împotriva localizărilor microbiene din interiorul cordului și vaselor.*

## PERICARDITE ÎN SEPTICEMII ACUTE

**Etiologie.** Schwerdtfeger (1933), pe 286 de cazuri de pericardite supurate, constată că 51 erau septice, 47 asociate cu supurații pleuro-pulmonare (dintre care 25 cu empiem pleural), 45 de natură tbc, 32 la renali, 56 de origine reumatică, 16 cu supurații mediastinale, 2 actinomicotice. În rest, etiologia nu a fost precizată.

Propagări de origine cardiacă, din aproape în aproape, se pot face: *a)* de la un infarct miocardic, fie septic, fie infectat secundar; *b)* de la abcese hematogene miocardice (Kallo, 1944); *c)* de la o endocardită ulcero-vegetantă; *d)* de la o aortită supurată; *e)* de la anevrisme acute microbiene, de cord și vase.

În cazuri rare se constată originea gripală (Holz, 1932), meningococică (Bettencourt și França, 1904; Herrick, 1918; Orgain și Poston, 1939), amibiană (Kataropoulo, 1932; d'Mello, 1947), blastomicotică (Le Count, 1915; Baker și Brian, 1937; Da Cunho Motta, 1948). Puroiul poate fi însă amicrobian (Pohl).

Cazurile septice se datoresc germenilor din infecții puerperale, panariții, flegmon, abcese. Simultan se pot produce supurații în pleure, peritoneu, articulații. Uneori se identifică tromboflebite de legătură, alteori este în cauză o embolie microbiană.

Scarlatina și erizipelul pot determina o pericardită supurată, deși streptococii respectivi nu sînt piogeni.

Pojarul, variola, holera, gonoreea pot de asemenea preceda supurații pericardice prin asocierea cu germeni piogeni (V. Babeș, 1883, 1921).

Nefropatiile pot acționa: *a)* prin toxemie uremică, fără să mai intervină microbi (Banti, 1895); în leziuni predomină descuamarea și proliferarea endotelială printre depunerile de fibrină; leucocitele și limfocitele pot lipsi cu totul sau să fie în număr foarte mic (Marchand, 1896; Herzog, 1921); *b)* prin localizarea secundară a microbilor.

Cancerul poate prezenta, ca și nefropatiile, o pericardită supurată terminală, cu caractere apropiate; propagări de la tumori necrotice cu punct de plecare pleuro-pulmonar ori esofagian; sau de la colecții putride, asociate, ca pneumonie de deglutiție, unor colecții periesofagiene prin cancere perforate; procese metastatice vertebrale, limfoganglionare, peribronhice, mediastinale, hepatice, gastrice, peritoneale, dar și de la noduli canceroși care au produs carii costale, sternale, vertebrale.

## ARTERITE ÎN SEPTICEMII ACUTE

Se pot constata leziuni similare celor deja indicate. Uneori însă putem găsi și procese verucoase, chiar vegetante, endoteliale (Kaufmann), cu tendință la autoliză rapidă. În septicemia streptococică, am constatat plăci proeminente în lumenul aortei ascendente și abdominale, prezentînd un colorit gălbui, cu aspect opac și friabilitate extremă.

Microscopic se constată embolii în *vasa vasorum* la nivelul vaselor mari. În arterele mici, embolul septic devine punctul de plecare al unei invazii microbiene și necroze masive ale peretelui vascular, a cărui distrugere totală cere însă de obicei mai mult timp decît permite durata septico-pioemiei. În arteriole și precapilare, astuparea duce la infarcte septice cu dimensiuni și așezare corespunzătoare.

### ARTERITE ACUTE NESUPURATE

Se produc prin contaminarea peretelui arterial: *a)* din lumen; microbii devin aderenți la endotelii; sau se formează minime conglutinări din microbi și leucocite pe cale de liză; sau emboli septici; *b)* din vecinătatea vasului, în caz de supurații pulmonare, gangrene etc.; *c)* prin *vasa vasorum*.

Microscopic, leziunile interesează peretele și lumenul, sub forma unor infiltrate parietale, ducînd la formare de trombi.

**Morfogeneză.** Procesul parietal începe cu leziuni alterative circumscrise, ducînd la necrobioză și totodată la formare de fibrină, aglomerare de neutrofile. După caz, suferă mai mult intima, media sau adventiția (endarterită, mezarterită, periarterită). În arterele mici mai ales, topografia devine neprecisă prin întinderea ori progresiunea leziunilor, în raport cu grosimea peretelui.

Procesul parietal duce la necroză simplă, sau purulentă, sau putridă ori gangrenoasă, în raport cu germenii cauzali. Alteori, reacția se limitează la necrobioză, cu ștergerea arhitecturii, dispariția elasto- și miofibrelor disociate de granulocite și poliblaste.

Rezultă fibroza cicatriceală a peretelui cu infiltrate reziduale, extinzîndu-se și periadvențial.

În lumen se formează trombi hematici. Aceștia pot fi parietali la început, mai ales în ramurile mari. Devin rapid trombi totali. Tendința deosebită la recanalizare este favorizată de arhitectura laxă a maselor trombotice.

Rezultatul recanalizării este inoperant, atît prin debit, dar mai ales prin durata și încetineala endotelizării acestor laborioase și imperfecte reconstituiri, dezvoltate la întîmplare. Eventuale supleeri circulatorii pot interveni.

**Consecințele** locale sînt: *a)* tromboza relativ precoce, dacă întregul proces debutează în intima; tromboza este mai tardivă și poate lipsi, în caz de periarterită, la ramuri mari; *b)* embolii septice favorizate în trombendarterite, de fragilitatea maselor trombotice; *c)* anevrism acut al peretelui, mai ales în caz de periarterită (anevrism prin eroziune), slăbind progresiv arhitectura peretelui; *d)* ruptură și hemoragie; *e)* deficiențe în teritoriul corespunzător după gradul, viteza și rezultatul obliterării.

**Fiziopatologic,** momentul central rămîne ischemia. Gravitatea acesteia este în funcție de: *a)* teritoriul interesat (encefal, miocard etc.); *b)* viteza obliterării; *c)* posibilitatea unei circulații colaterale de supleere; *d)* natura și durata bolii de fond și a complicațiilor intercurente; *e)* accidente vasculare în diverse teritorii.

## ARTERITE ACUTE SUPURATE

Se pot produce prin: *a)* embolii septice în lumen; *b)* extensiunea din aproape în aproape a unei supurații locale; *c)* embolii septice în *vasa vasorum.*

**Macroscopic** este caracteristică prezența puroiului la început, în lumen, sau apoi în jurul peretelui, după una ori alta din aceste modalități. Tromboza este totdeauna prezentă. Peretele arterial rezistă surprinzător de mult timp la supurația din jur, căci artera poate fi total înconjurată de puroi (în caz de flegmon al coapsei etc.), fără a-și pierde continuitatea. În caz de hemoragie, puroiul este amestecat cu sînge în proporții variate.

**Microscopic,** se constată aflux masiv, dens, de neutrofile, cu topire purulentă rapidă, la nivelul aglomerărilor microbiene.

**Consecințe**: ruperea arterei și hemoragia; gravitatea este în raport cu sediul (hemoragia cerebrală), momentul și întinderea (hemoragii secundare observate în mediul chirurgical etc.).

Întregul proces diferă: *a)* după punctul de plecare al materialului septic (endocardită ulcero-vegetantă; tromboflebită puerperală etc.); *b)* după sediul emboliei (în coronare, silviene etc.); *c)* după germenii cauzali ori asociația microbiană (V. Babeș, 1895), ajungîndu-se eventual la necroză gangrenoasă.

În aortă se pot produce plăci proeminente cu suprafață ondulată cerebriformă, aspect tulbure, colorit gălbui, conținut aproape difluent, cu depuneri trombotice minime la suprafață, în caz de septicemie stafilococică (Crăciun, 1932).

*

Ca încheiere, se poate spune că endocarditele și vasculitele din septicemii și septico-pioemii acute tind a-și pierde tot mai mult din importanța lor practică. Aceasta pentru motivul că au pierdut din importanță chiar condițiile lor de bază, adică procesul septic la poarta de intrare (flegmon, erizipel etc.), precum și diseminarea consecutivă septicemică.

Se poate spune că la această situație au contribuit o serie de progrese, decurgînd din descoperirile epocale realizate de L. Pasteur.

Mecinikov are meritul de a fi adus în discuție și demonstrat rolul factorilor tisulari în condițiile fagocitozei.

La aceste descoperiri, contribuții creatoare, deosebit de importante, se datoresc lui V. Babeș, care a fost primul care a imaginat și aplicat seroterapia (1889), contra unei viroze, cea rabică. În plus, plecînd de la o observație izolată a lui Pasteur, așa cum arată Flemming (1949), primul care a publicat încercări metodice de antibioterapie este V. Babeș. O întreagă serie de cercetări au urmat, însă ele s-au îndreptat, conform ideii pasteuriene, în sensul unei antibioterapii prin microbi contra microbilor, axîndu-se pe acțiunea antimicrobiană dezvoltată de B. piocianic și pe piocianază.

Numai dezvoltarea imunoterapiei sub orice formă și, nu mai puțin, progresele asistenței medicale ca precocitate și eficiență, prin operații largi, făcute la timp, prin antisepsie și asepsie, au redus pe nesimțite, dar constant, numărul și gravitatea proceselor septice. Nu numai supurațiile, dar și bolile în legătură cu streptococciile, precum scarlatina și reumatismul ca atare, se prezintă în statistici recente de morbiditate și letalitate, cu cifre mai puțin importante. Diversele complicații septice, inclusiv carditele și angeitele, s-au rărit și atenuat în mod paralel.

Problema importantă, credem, rămîne totuși alternanța fazică și inegalitatea de răspuns a organismului prin aparatul său cardio-vascular, în raport cu microbii și toxinele lor.

Neîntrerupta interacțiune dintre organism și ambianță, prin agresiunile microbiene, menține echilibrul imunobiologic al întregului organism, ca și al țesuturilor componente într-o continuă adaptare. Dacă aceasta este depășită, s-a trecut de la perinormal la patologic în condițiile de suprasolicitare, interesînd oricare din țesuturi. Complexul endocard-valvule-miocard-pericard oferă teritorii de maximă receptivitate infecto-toxinică, în raport cu microtraumatismele ciclului fiziologic, conform diverselor sale etape și interacțiuni cu ambianța, inegal echilibrate de marile sisteme integratoare. Răspunsul — și leziunile — pot reflecta fie situații normergice, fie hiperergice, fie anergice. În toate aceste condiții se mai adaugă rolul anoxiei, intoxicațiilor, uzurii funcționale. Pot rezulta, fie procese microbiene acute ori subacute, fie cele zise reumatice.

## BIBLIOGRAFIE

1. Abrikosov A. I. și Strukov A. I., *Anatomia patologică*, București, Ed. medicală, 1955 (partea I) și 1956 (partea a II-a).

2. Aschoff L., *Spezielle pathologische Anatomie*, Jena, Ed. Fischer, 1919.

3. Babeș V. și Babeș A., *Anatomie patologică specială*, București, 1922.

4. Barié Ernest, *Maladies du cœur et de l'aorte*, Paris, Ed. Vigot, 1912.

5. Crăciun E. et Stoenesco P., *Endocardite tricuspidienne staphylococcique*, Soc. Méd. Hôp., București, 1923, nr. 10.

6. Crăciun E., Slobozianu H. et Ursu Al., *Contributions à l'étiologie et à la pathogénie de la maladie de Buhl*, Arch. mal. d'enf., 1937, t. 10.

7. Davîdovski I. V., *Patologhiceskaia anatomia i patoghenez zabolevanii celoveka*, Moscova, Medghiz, 1938.

8. Niculescu I. T., *Problema interoceptorilor*, în *Probleme de neurologie*, București, Ed. medicală, 1955, p. 216.

9. Staemmler M., *Herz und Gefässe*, Berlin 1954.

10. Vaquez H., *Maladies du cœur*, Paris, Ed. Baillière, 1928.

### CAPITOLUL al VI-lea

# CARDIO-VASCULITE ÎN SEPTICEMII SUBACUTE

## (ENDOCARDITA ULCERO-POLIPOASĂ)

de LEONIDA GEORGESCU

Endocardita lentă (Schottmüller) sau endocardita subacută bacteriană (Libman) a fost mult timp considerată ca un stadiu subacut sau subcronic al unei endocardite acute.

În mod arbitrar s-a considerat că orice endocardită care depășește 6 săptămîni a trecut într-un stadiu subacut. În realitate, endocardita lentă apare excepțional de rar după o endocardită acută ; în general, debutul nu se poate determina cu precizie.

Endocardita lentă este caracterizată clinic printr-o stare septică, cu evoluție prelungită de luni sau de ani și semne manifeste de valvulopatie, însoțită de tulburări generale și leziuni secundare pe arborele vascular, avînd ca substrat morfologic, leziuni valvulare de tip ulcero-vegetant, produse de specii microbiene cu virulență și patogenitate slabă, pe un organism cu reactivitate modificată.

Ea apare ca rezultat al convergenței mai multor factori etio-patogenici : agent microbian, leziune valvulară preexistentă, reactivitate generală, acțiuni toxice și mecanice.

Rolul factorului microbian și specificitatea agentului patogen pentru endocardita lentă au fost supraestimate în trecut. În concepția actuală, endocardita lentă este determinată de un complex de factori, în care accentul cade asupra interrelațiilor dintre macro- și microorganism, cu participarea unor factori exo- și endogeni insuficient cunoscuți (Strajesco).

În 90% din cazurile de endocardită lentă bacteriană, se pune în evidență un streptococ nehemolitic, cu anumite particularități de cultură, virulență și patogenitate, care a fost denumit de Schottmüller *Streptococcus viridans* sau *mitior*. Mai tîrziu s-a văzut că streptococii izolați din endocardită nu formează un grup unitar. În realitate, se pot pune în evidență mai multe grupe și tipuri de streptococi nehemolitici, cu calitățile streptococului *viridans (Streptococcus salivarius, sanguinis, equinus, bovis, termophilus)*.

Un grup mai mic este constituit de enterococii *streptococcus faecalis, biquefaciens*, care nu prezintă caracterul *viridans* și are și tipuri hemolitice *(Streptococcus zimogenes, Streptococcus durans)*.

În afara tipului *sanguinis*, toți ceilalți sînt saprofiți ubicvitari, oaspeți obișnuiți ai pielii, cavității buco-faringiene, căilor respiratorii și tubului digestiv ; au virulență scăzută facultativ, patogeni pentru om, fiind lipsiți de patogenitate pentru animalele de laborator. Specificitatea grupelor și tipurilor streptococice izolate în endocardita lentă este relativă ; se găsesc numeroase forme intermediare și s-a reușit să se obțină modificări de tip și grup și chiar de specie prin variații ale condițiilor de cultură, ceea ce a permis unor autori (Wolf, Kuczinski, Morgenroth) să considere streptococul *viridans* ca o varietate de streptococ hemolitic.

În 5—10% din cazurile bacteriene se pun în evidență foarte variate specii microbiene (s-au descris 45 de specii), între care mai frecvent găsim citați: streptococi hemolitici, pneumococi, stafilococ auriu, gonococi, bacil Pfeiffer, stafilococ alb, meningococi, colibacili, *Brucella melitensis* și *abortus*, *Micrococcus flavus*, *Streptobacillus moniliformis*, *erisipelatrix*, unele salmonelle, bacilul piocianic și chiar leptospire, actinomicete și bacili Koch. Partizanii concepției specificității microbiene în endocardita lentă sînt de părere că aceștia sînt germeni asociați streptococului *viridans*, care uneori nu poate fi pus în evidență. Autorii moderni sînt de acord că oricare din aceste specii microbiene pot da leziuni morfologice și aspecte clinice identice, dacă îndeplinesc condiții de virulență și patogenitate scăzută.

Un caracter comun al majorității speciilor microbiene izolate în endocardita lentă este faptul că sînt saprofiți sau se găsesc în stare latentă în diferite focare infecțioase.

Poarta de intrare este constituită de cele mai multe ori de focarele infecțioase din care se produc descărcări de produse microbiene și corpi microbieni în curentul circulator.

Focarele de infecție se găsesc situate în teritoriul cavității bucale (granuloame dentare), rino-faringe (amigdalite, sinusite), ureche (otite, mastoidite), tract uro-genital (pielo-nefrite, prostatite, salpingite etc.), oase (osteomielită), tub digestiv (colecistite, apendicite), piele. Adesea nu se poate pune în evidență o poartă de intrare.

Moore arată că numai în 20% din cazurile de endocardită lentă cu streptococ *viridans* se poate pune în evidență poarta de intrare.

Descărcările microbiene în circulație din « rezervorul de virus endogen » (Böhmig) realizează o oligobacteriemie permanentă sau tranzitorie.

Rolul focarelor infecțioase buco-faringiene în producerea bacteriemiei este ilustrat, după Scherf, prin apariția de hemoculturi pozitive pentru streptococi în urma unei intervenții stomatologice sau amigdaliene în 60,9% din cazuri, iar după extracții dentare în 75% din cazuri. S-au mai observat bacteriemii după diverse intervenții chirurgicale: apendicectomii, colecistectomii, tonsilectomii, chiuretaje etc.

Necesitatea unor modificări valvulare primitive și a unei reactivități modificate pentru grefarea microbiană sînt noțiuni precizate în etio-patogenia endocarditei lente. Modificările endocardice care favorizează implantarea microbiană, pot fi de natură congenitală, reumatică, aterosclerotică, sifilitică, mecanică, alergică, toxică sau distrofică.

Leziunile reumatice, care sînt cele mai frecvente, pot fi cicatriceale sau evolutive, active.

Marea frecvență a leziunilor reumatice decelate clinic sau anatomo-patologic a ridicat problema raporturilor dintre endocardita reumatismală și endocardita lentă.

În această privință există 3 opinii. Astfel, unii autori susțin că endocardita lentă nu este decît o formă evolutivă a bolii reumatismale, în timp ce alții o consideră ca o boală primitivă independentă. Între aceste două extreme se află concepția susținută de Abrikosov, Davîdovski, Böhmig, Moore, Bell, după care endocardita lentă ar fi o boală nouă, secundară unei valvulopatii primare, de cauză variată,pe fondul unei anumite reactivități a macroorganismului.

Legătura patogenică comună a acestor modificări valvulare predispozante este constituită, după cum arată Böhmig, de leziunile inflamatorii cu caracter seros sau fibrinos în țesutul conjunctiv valvular, rezultat al unui dezechilibru metabolic al substanței fundamentale din țesutul conjunctiv pe care se implantează și se cultivă microbii. Aceste modificări ale țesutului conjunctiv valvular se observă, nu numai în reumatism, ci și în alte diferite procese patologice: boli infecțioase și infecții de focar, stări toxice, stări alergice, tulburări hemodinamice, tulburări neuro-endocrine etc., ca modalități reacționale primare ale țesutului conjunctiv la noxe variate. Caracterul granulomatos al evoluției ulterioare a leziunilor valvulare este determinat de gradul de virulență și patogenitate microbiană și de reactivitatea modificată a organismului.

Abrikosov consideră că reactivitatea de fond în endocardita lentă are un caracter hiperergic, spre deosebire de majoritatea autorilor care susțin că leziunile valvulare și vasculare au caracter hipoergic sau anergic. Inflamația bacteriană, fiind un proces dinamic, nu este exclus ca reactivitatea generală să sufere modificări în timpul evoluției sau să prezinte variații locale pe diferite segmente ale arborelui vascular. Variația reacțiilor imunobiologice specifice este un fenomen obișnuit în endocardita lentă.

Endocardita lentă, în care nu s-a reușit să se izoleze germeni patogeni, a fost numită formă abacteriană. S-au emis numeroase ipoteze asupra etiologiei lor.

Unii le-au considerat ca fiind produse de virus sau de o formă bacteriană filtrantă. Alții le consideră tot de origine bacteriană, respectiv streptococică, dar produse de germeni foarte greu cultivabili, pentru care mijloacele curente de izolare sînt inadecvate (Moore).

Cercetări recente au arătat însă că atît bacteriemia, cît și concentrația bacteriilor în sînge sau în diverse leziuni, variază în timp.

S-a demonstrat astfel că în orice endocardită lentă există faze abacteriene (Martinovski, Libman), că la unele, faza bacteriană este foarte scurtă și se găsește în perioada preclinică a bolii (Moucke).

Hemoculturile constant negative în unele endocardite lente, tipice din punct de vedere morfologic și clinic, pot ține de mai multe circumstanțe: metodici neadecvate sau erori de tehnică, variații de concentrație bacteriană în diferitele segmente circulatorii, faze abacteriene sau faze scurte bacteriene la debut sau în faza preclinică. Fazele abacteriene, precum și lipsa microbilor din unele leziuni valvulare, arată importanța reactivității macroorganismului în determinismul lezional al endocarditei lente, procesul evoluînd în acest caz pe cont propriu, chiar după dispariția agentului patogen declanșator.

În endocardita lentă se observă variații ale frecvenței în legătură cu vîrsta, sexul, mediul și localizarea leziunilor.

Vîrsta la care se întîlnește marea majoritate a endocarditei lente se află între 25 și 55 de ani, deci la adulți, în timp ce reumatismul este mai frecvent la copii.

Se presupune că acest fenomen ar fi în legătură cu factori generali sau cu perioada de latență a leziunilor primare.

În privința sexului, datele nu concordă, dar se pare că, în general, boala este mai frecventă la bărbați.

În timpul războiului şi în anii de după război, s-a observat o creştere a morbidităţii endocarditei lente faţă de scăderea morbidităţii reumatice. Se crede că acest fapt se datoreşte în mare măsură condiţiilor de mediu, de nutriţie, factorilor psihici emoţionali şi unui întreg complex de factori anergizanţi.

## LEZIUNILE CARDIACE

### LEZIUNILE VALVULARE

Principala localizare a endocarditei lente se află pe endocardul valvular, foarte rar pe endocardul parietal.

Frecvenţa localizărilor (în procente) pe diverse valvule, după mai mulţi autori, sînt schematizate în tabelul nr. 1

*Tabelul nr. 1*

| Autorul | Mitrala % | Aorta % | Mitroaortice % | Tricuspida % | Pulmonara % | Pariet. divers % |
|---|---|---|---|---|---|---|
| Gross şi Fried (1937) | 28 | 23 | 43 | 6 | | |
| Bell (1952) | 42 | 19 | 30 | 7 | 2 | |
| Iliescu şi colab. (1953) | 20 | 35 | 42,5 | | | 2,5 |
| Abrikosov Strukov (1954) | 17 | 29 | 49 | 4 | | 1 |

Din analiza tabelului rezultă: raritatea localizărilor pe cordul drept faţă de cordul stîng şi frecvenţa deosebită a localizărilor duble mitro-aortice. În privinţa localizării predominante pe mitrală sau sigmoide aortice nu se pot trage concluzii, cifrele variind foarte mult după autor, şi numărul cazurilor studiate. Există o oarecare deosebire între caracterul localizării leziunilor reumatice şi a celor bacteriene: endocardita reumatismală este într-o mare măsură panvalvulită, aşa cum au arătat unii autori (Moore), în timp ce endocardita bacteriană manifestă o predilecţie deosebită pentru una sau ambele valvule ale cordului stîng, celelalte rămînînd indemne de procesul bacterian.

**Macroscopic.** Leziunile valvulare din endocardita lentă nu prezintă un tablou anatomic caracteristic.

Din cauza prezenţei lor constante, unii autori au socotit specifice pentru endocardita lentă vegetaţiile polipoase, formă pe care au numit-o endocardită vegetantă sau polipoasă, pentru a o deosebi de endocardita acută ulceroasă sau cea reumatismală verucoasă.

La un examen mai atent însă, se pot găsi întotdeauna leziuni ulceroase asociate celor vegetante. Sînt şi unele cazuri, după cum arată Königer şi Ribbert, în care leziunile de endocardită lentă nu se pot deosebi macroscopic de cele din endocardită verucoasă, decît, poate, printr-o neregularitate mai mare a dispoziţiei excrescenţelor verucoase.

În realitate, deşi macroscopic aspectul polipos al leziunilor endocardice este mai izbitor, în ansamblul lor, acestea sînt constituite prin asocierea de leziuni vegetante, ulceroase şi ulcero-vegetante pe aceeaşi valvulă sau pe valvule diferite, adevăratul caracter al modificărilor din endocardita lentă fiind mixt ulcero-polipos sau ulcero-vegetant. Diagnosticul diferenţial macroscopic al leziunilor din endocardita lentă de cele ale endocarditei acute, nu se poate face cu precizie numai pe baza leziunilor anatomice elementare, ele coexistînd în ambele forme, ci prin coroborarea datelor morfologice cu cele clinice, bacteriologice şi evolutive şi cu aspectul predominant al uneia sau alteia din leziunile elementare observate.

Din punct de vedere macroscopic, trebuie studiate două leziuni fundamentale: vegetaţiile sau polipii şi ulceraţiile, precum şi aspectul care reiese din combinarea acestora. Vegetaţiile din endocardita lentă au fost numite pînă în prezent trombi, pentru că au fost considerate că provin din organizarea unor tromboze valvulare. Vom vedea însă că morfogeneza acestor leziuni nu permite să le mai numim altfel decît polipi sau vegetaţii.

Vegetaţiile din endocardita lentă sînt constituite din excrescenţe polipoide, sesile sau pediculate, de dimensiuni foarte variate de la cîţiva mm înălţime pînă la cîţiva cm, cu un diametru corespunzător, de culoare albă-gălbuie sau cenuşie, uneori împestriţată cu zone brun-violacee, cu suprafaţa policiclică, muriformă sau anfractuoasă, în adîncituri observîndu-se depuneri trombotice fibrino-hematice. Consistenţa lor este fermă, uneori elastică, cartilaginoasă, alteori uscată, sfărîmicioasă; se pot totuşi rupe cu unghia. Ele se dispun foarte neregulat pe valvulă, în special pe feţele de acolare a valvulei, începînd de la marginea liberă şi pînă la baza ei de implantare, trecînd şi pe endocardul parietal şi pe cordagiile tendinoase pînă la pilierii ventriculari, pe care uneori îi acoperă.

Vegetaţiile valvulelor aortice se răsfrîng şi pe endocardul înfundibulului sau depăşesc comisurile trecînd de la o valvulă la alta.

Vegetaţiile endocardului parietal sînt mai puţin proeminente; cele ale valvulelor sînt mai înalte, uneori pediculate, proeminînd în cavitate ca o limbă de clopot. Vegetaţiile de pe cordagii şi pilieri sînt mai mici, moniliforme sau policiclice. Porţiunile din valvulă care nu prezintă vegetaţii sînt neregulat îngroşate, tumefiate, opace, cu luciul pierdut, de culoare cenuşiu-gălbuie, uneori retractate, de aspect sclero-hialin, purtînd urmele unui proces cicatriceal vechi reumatismal. Alteori, vegetaţiile înlocuiesc complet valvula sigmoidă în special, pe locul ei observîndu-se doar o masă anfractuoasă, cu depuneri cruorice, proeminînd în lumenul orificiului.

Leziunile ulceroase sînt foarte variate ca aspect, întindere, adîncime şi situaţie.

Ele se situează în imediata vecinătate a vegetaţiilor sau în continuare cu ele, ori ca plăci izolate pe suprafaţa valvulei, pe endocardul parietal, pe cordagii sau stîlpi.

Ele se manifestă, atunci cînd sînt incipiente, doar printr-o pierdere a luciului valvulei care ia la acel nivel un aspect rugos, traducînd o exulceraţie superficială care interesează doar endoteliul sau stratul subendotelial. Alteori se prezintă ca zone adîncite cu fundul şi marginile neregulate, de aspect necrotic, pestriţ, murdar, difteroid, sau acoperit de depuneri trombotice.

Pierderile de substanţă pot fi foarte adînci, ducînd la perforaţii mai mici sau mai mari ale valvulei, la zdrenţuirea sau festonarea marginilor lor, la amputarea cordagiilor tendinoase, care atîrnă liber în lumen, sau la ruptura valvulei. Uneori procesul distructiv conjugat cu presiunea sanguină la baza de implantare a valvulei, poate da naștere prin insinuarea sîngelui, la dilatații sacciforme, umplute cu mase necrotice, cheaguri sanguine și sînge fluid, care au fost numite anevrisme. Ele proemină înspre ventricul la sigmoide și spre atriu la valvulele atrio-ventriculare. În afara anevrismelor valvulare, s-au mai observat anevrisme parietale, aortice etc. Se citează în literatură și perforații cu comunicare între cavități sau rupturi ale cordului. Leziuni ulcero-distructive atît de întinse sînt foarte rare în endocardita lentă, ele fiind apanajul endocarditei acute. În endocardita lentă se observă de obicei ulcerații puțin profunde, adesea mascate de vegetații.

Aceste leziuni mixte se observă fie prin apariția de mici vegetații pe fundul unor plăci ulcerate, prin alternarea de zone ulcerate cu zone polipoase, prin dispoziția vegetațiilor la periferia zonelor ulcerate sau prin ulcerația unor vegetații.

Depunerile trombotice sînt de obicei puțin importante în endocardita lentă. Ele se observă fie ca un strat subțire fibrino-hematic, alteori cu aspect necrotic, pseudomembranos, difteroid, pe fundul ulcerațiilor sau la suprafața vegetațiilor, sau în șanțurile și anfractuozitățile polipilor. În general, trombii se detașează foarte greu, rămînînd sub ei o suprafață neregulat rugoasă, cu aspect necrotic murdar. Uneori se observă în vecinătatea leziunilor ulcero-vegetante, mici verucozități tipice, alteori neoformațiuni ectaziate către baza valvulei interesate!

Aspectul macroscopic al acestor leziuni complexe este în funcție de virulența germenilor, de leziunile preexistente, de timpul de evoluție, de tratament. În ansamblul lor, ele produc mari modificări de structură și funcție a aparatului valvular. Leziunile bacteriene grefate pe o stenoză anterioară cu zone de calcificare, ca și aderențele intervalvulare stricturează și mai mult orificiul valvular prin proeminența vegetațiilor. Alteori distrugerile suprapuse unor valvule insuficiente, lărgesc și mai mult orificiul incontinent (fig. 101, 102, 103, 104, și 105).

**Microscopic.** Aspectul leziunilor valvulare în endocardita lentă este încă mai complex decît cel macroscopic.

Pentru o mai bună înțelegere a evoluției leziunilor, Böhmig întrebuințează o metodă analitică și comparativă prin identificarea tipurilor de leziuni inflamatorii elementare ale endocardului și a înlănțuirii lor cronologice și cauzale: inflamație seroasă, inflamație fibrinoasă, triada histologică a inflamației reumatice, inflamația granulomatoasă, ulcerația, tromboza.

Inflamația seroasă, prezentă întotdeauna în valvele atinse de leziuni ulceropolipoase, se observă sub forma unor zone de edem difuz sau circumscris, cu disocierea și alterarea fibrelor colagene, cu alterarea sau dispariția celulelor conjunctive.

Aceste zone de inflamație seroasă sînt situate fie subendotelial, fie în straturile profunde ale valvulei, rareori fiind pure; cel mai adesea sînt asociate cu depuneri de fibrină, proliferare histiocitară și fibroblastică, infiltrație leucocitară sau hialinizare.

Inflamația fibrinoasă este de asemenea constantă și se poate pune în evidență prin metode de colorare speciale (azan).

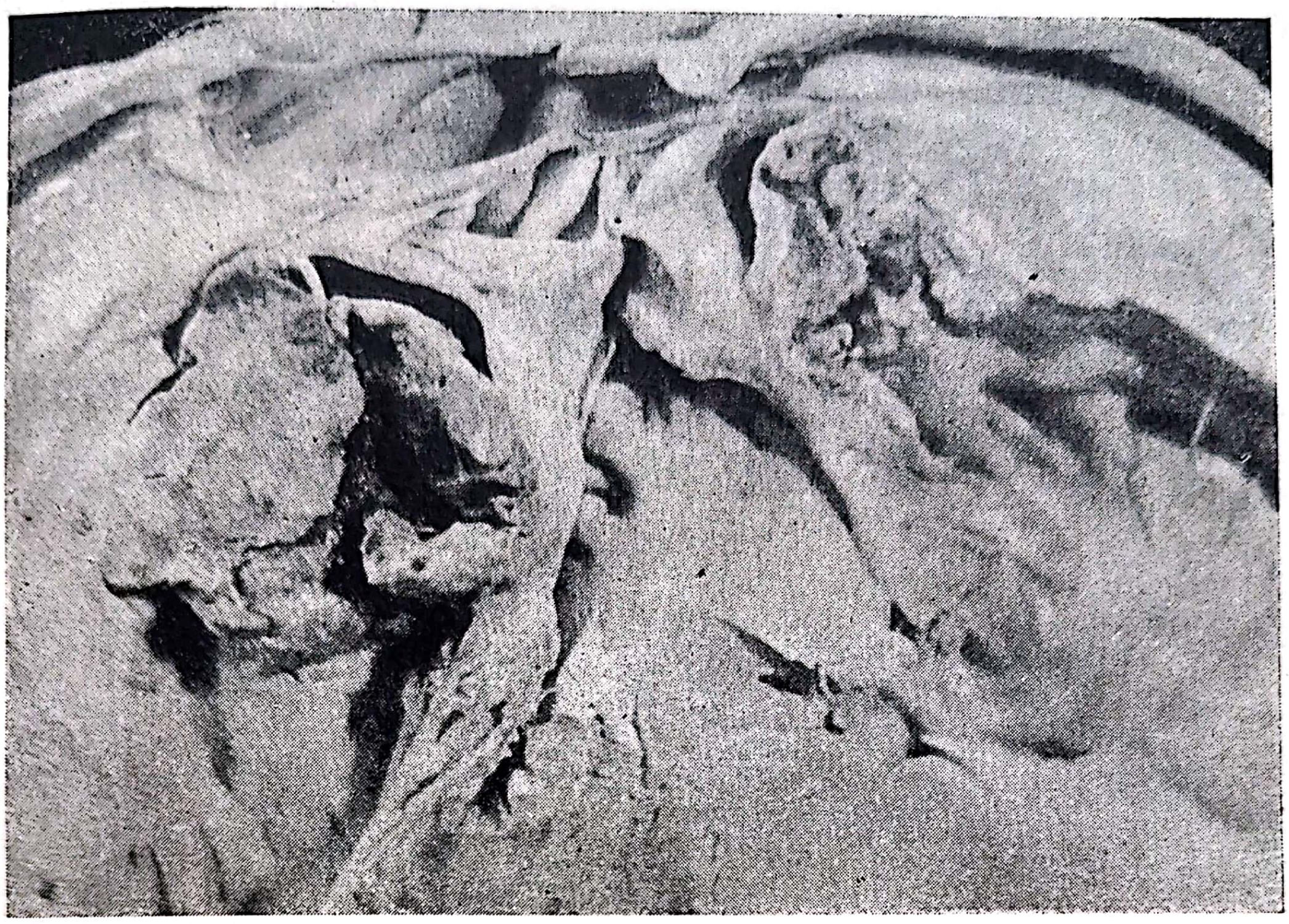

Fig. 101. — *Leziuni polipoase ale valvulei mitrale.*

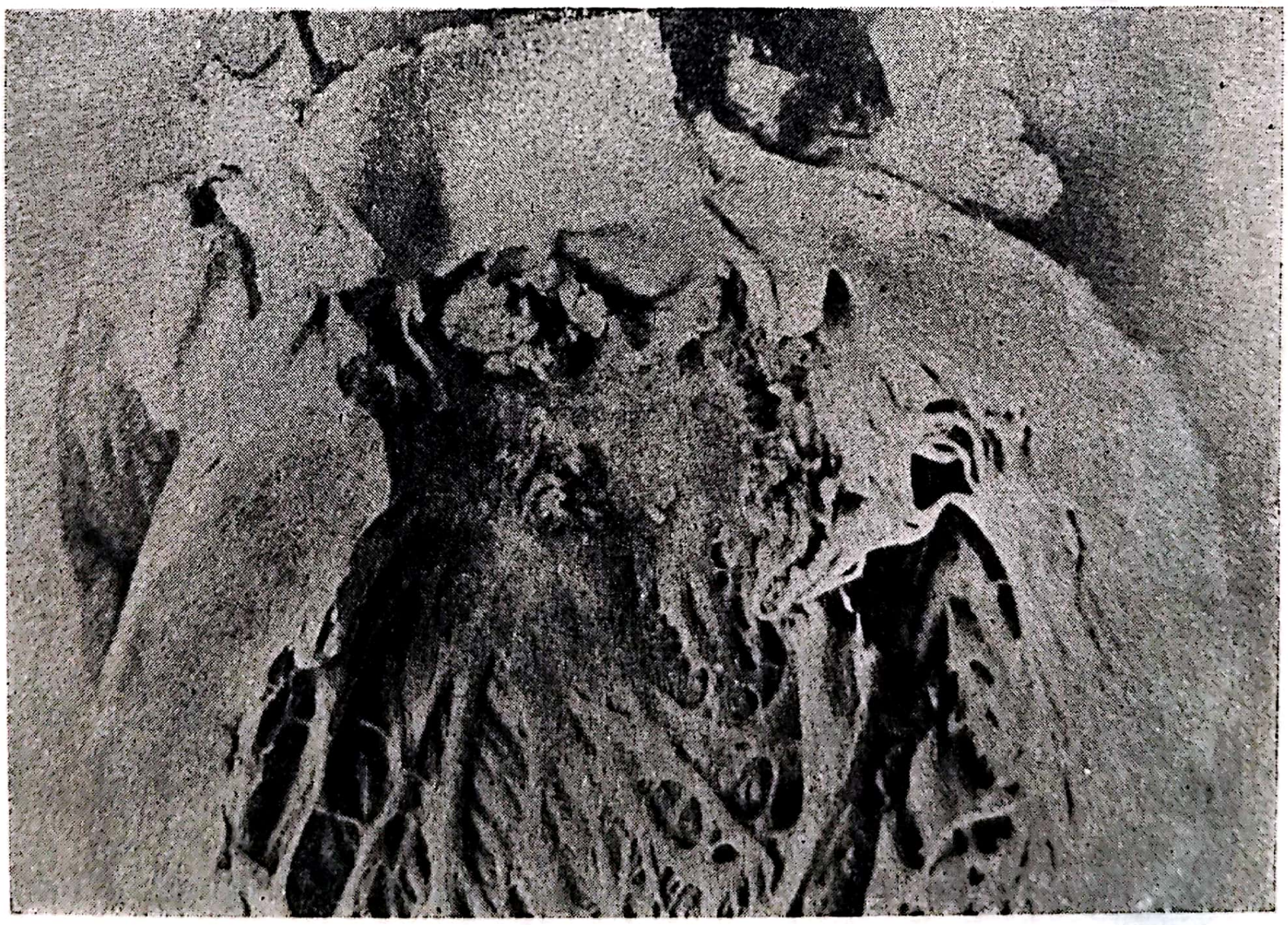

Fig. 102. — *Formaţiuni polipoase la nivelul valvulelor aortice şi endocardului parietal.*

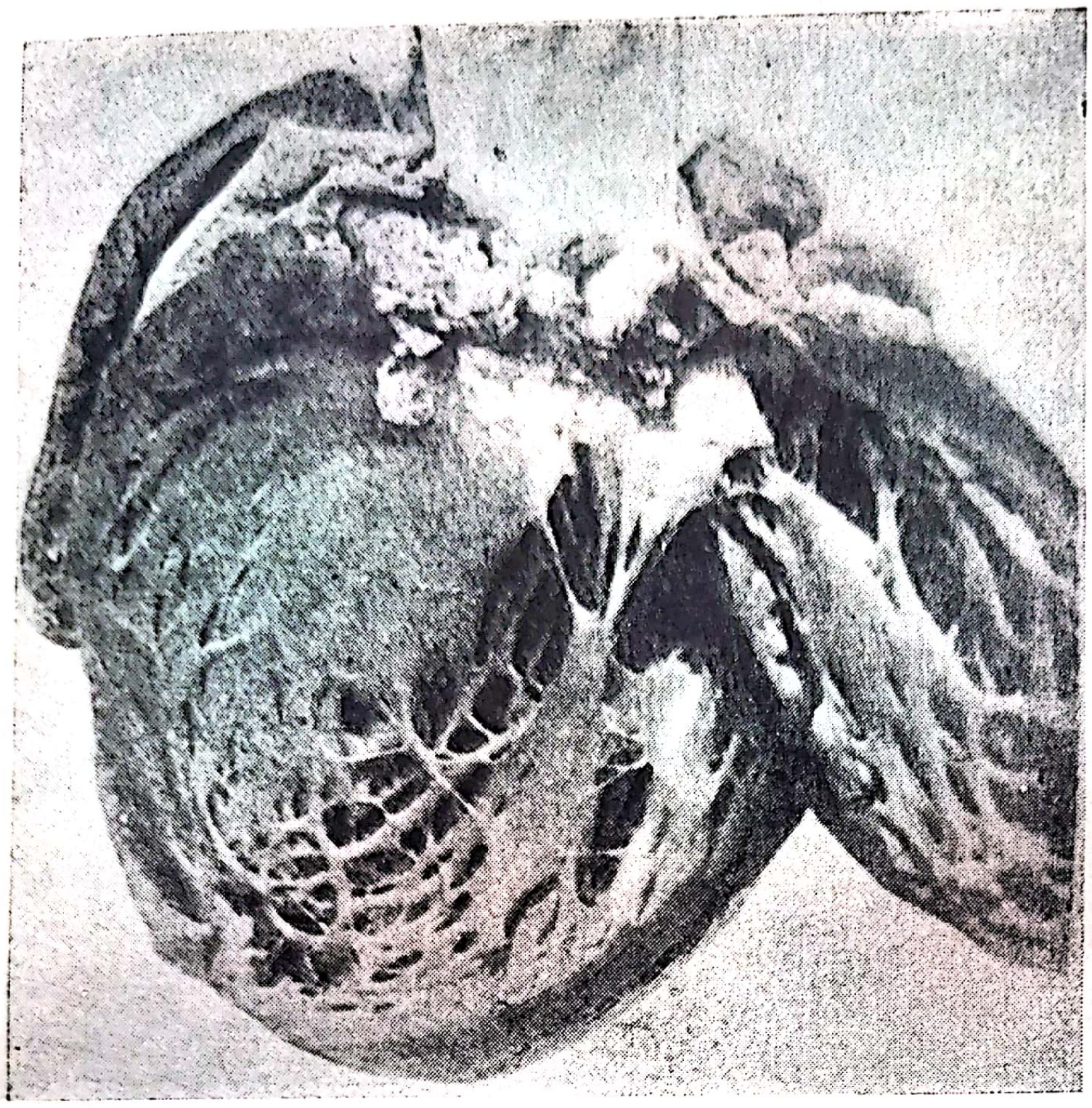

Fig. 103. — *Excrescențe polipoide cu distrugerea completă a valvulelor aortice* (după Mc Calum).



Fig. 104. — *Leziuni ulcero-vegetante ale sigmoidelor aortice.*

Ea se observă sub forma unor infiltrații întinse ale stratului subendotelial sau ca straturi groase la suprafața polipilor, fără o determinare precisă în profunzime, cu zone de aspect necrotic. Stratul endotelial supraiacent poate fi intact, alterat pe zone mici sau poate lipsi complet; în acest din urmă caz, se observă la suprafață depuneri trombotice, fibrino-leuco-plachetare, uneori cu zone de necroză. Cel mai des, zonele de insudat fibrinos sînt asociate cu infiltrate leucocitare, proliferări histiocitare și cuiburi de microbi. Zone de infiltrație fibrinoasă se găsesc nu numai la suprafața polipilor sau pe valvula lezată ci și pe alte valvule, uneori luînd aspectul unei verucozități tipice, fără bacterii.

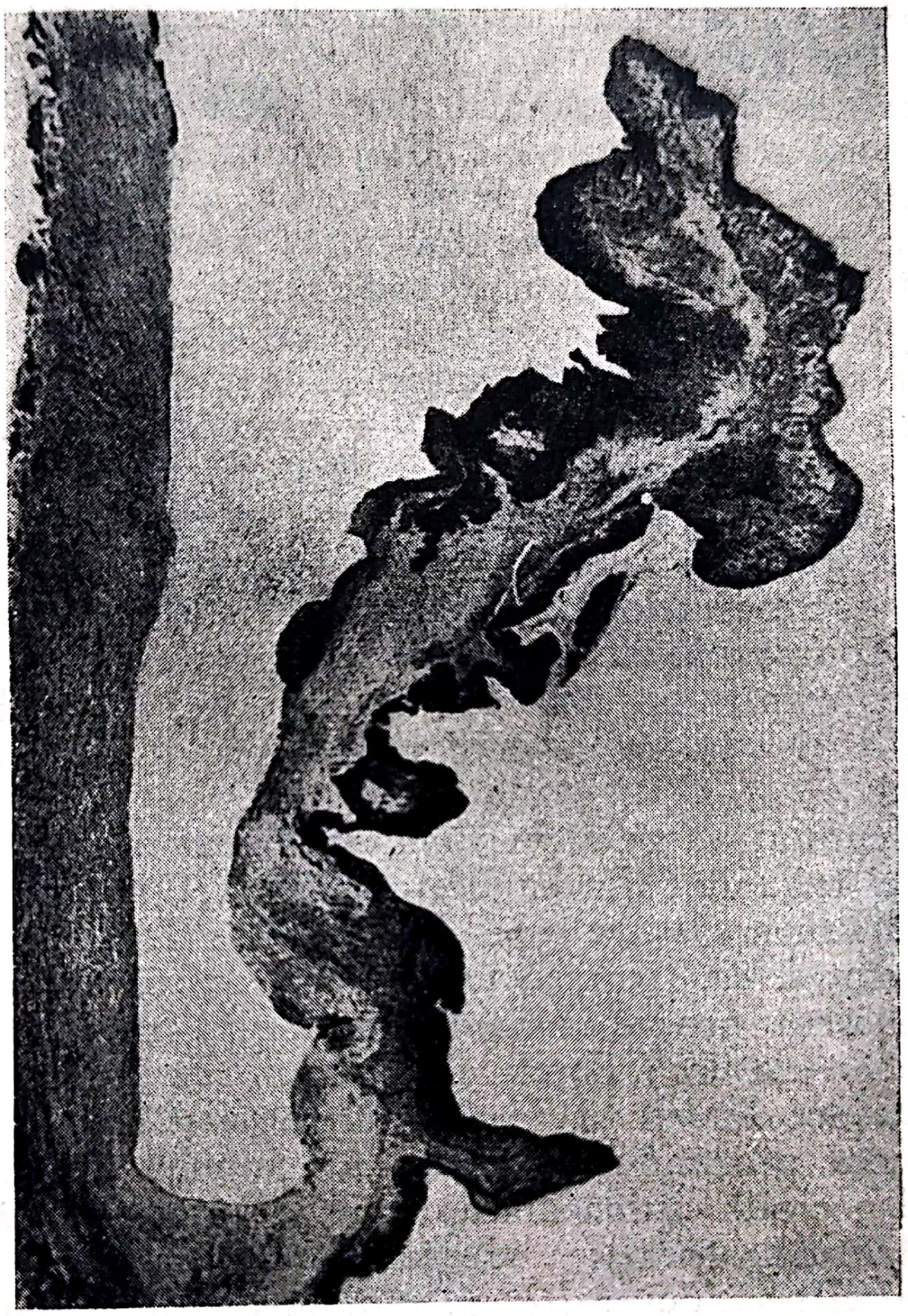

**Fig. 105.** — *Ulcerații și depuneri trombotice la nivelul valvulei aortice* (după Aschoff).

Autorii moderni subliniază rolul acestor zone de inflamație fibrinoasă în grefarea microbiană, primele colonii microbiene apărînd în aceste revărsate fibrinoase subendoteliale, în care găsesc un mediu de cultură favorabil.

Triada morfologică a inflamației reumatice se găsește rareori sub forma obișnuită pe valvulele cu inflamație bacteriană, dar poate fi găsită adesea pe alte valvule sau în miocard. Frecvent se observă zone de insudat fibrinos, cu o dispoziție palisadică tipică a histiocitelor la bază, alături de infiltrate leucocitare sau un țesut de granulație. Alteori se observă numai proliferări histiocitare, fibroblastice și capilare de neoformație, sau zone cicatriceale sclero-hialine necaracteristice.

În realitate, se observă un mozaic de forme inflamatorii, dar pe secțiuni seriate și cu un ochi experimentat, se pot găsi elementele unei inflamații reumatice floride sau cicatriciale.

Se pot pune în evidență mult mai ușor leziunile reumatice în miocard, ca stigmat al procesului reumatic cardiac. Unii autori consideră aspectele cicatriceale mai proaspete sau mai vechi de pe valvule, ca o consecință a efortului reparator și a tendinței de vindecare din partea țesutului valvular, în timp ce alții le consideră ca vestigii ale unui proces reumatic preexistent.

Inflamația granulomatoasă constantă și caracteristică pentru endocarditele bacteriene, a determinat ca unii autori să le considere element specific al acestor endocardite, pe care le-au denumit « granulomatoase ». Țesutul de granulație este situat în profunzimea valvulei, fără delimitare netă cu țesutul valvular indemn, și se extinde spre suprafață pînă la stratul superficial fibrino-necrotic. Nu se observă niciodată un țesut de granulație pe suprafața valvulei sau pe suprafața excrescențelor; la baza lui se află întodeauna țesutul valvular propriu. Compoziția acestui țesut de granulație nu prezintă nimic caracteristic; este format din granulocite, limfocite, histiocite, fibroblaști în proporții variabile și capilare de neoformație, de obicei așezate paralel cu suprafața valvulei.

Studiul elementului elastic al valvulei este foarte important pentru înțelegerea histogenezei leziunilor din endocardita lentă. Colorațiile speciale pentru elastic ne arată că lamele elastice subendoteliale sînt disociate în fascicule paralele care uneori sînt și ele fragmentate în benzi scurte. De la suprafață către profunzime se observă progresiunea necrozei care fragmentează și disociază lamele și fasciculele elastice; fibrele sînt alterate cu colorabilitatea pierdută.

Structurile elastice din valvulă joacă rolul de *grenz lamelle* după Böhmig, pentru progresiunea procesului inflamator. Prin mici distrugeri ale lamelor elastice, procesul necrotic cîștigă din aproape în aproape straturi din ce în ce mai profunde, ducînd la formarea reacției granulomatoase.

Prin distrugerea țesutului elastic pe zone mai mari, se ajunge la ulcerațiile și perforațiile macroscopice, la care mai contribuie și presiunea sanguină, în afară de puterea desmolitică microbiană. Studiul țesutului elastic valvular ne arată care este adevărata origine a vegetației bacteriene. Vegetația sau polipul valvular este format din proliferarea și neoformarea granulomatoasă a țesutului valvular, și nu prin organizarea unor trombi, așa cum s-a crezut mult timp. În polipi se găsesc întotdeauna fibre elastice, colagene sau reticulare, sau vase în aranjament paralel cu suprafața pînă în zona fibrino-necrotică superficială, în care apar fibre elastice fragmentate, disociate, alterate, în plină masă de necroză (Krischner, Allen).

Neoformarea granulomatoasă întrece de obicei procesul necrotic, ceea ce duce la proeminarea în suprafață, adică la formarea vegetației sau polipului.

Grosimea și mărimea țesutului de granulație, respectiv a vegetației, depinde mai mult de intensitatea procesului proliferativ valvular decît de infiltrația inflamatorie, iar dezvoltarea procesului proliferativ este, la rîndul lui, în funcție de starea dispozitivului elastic limitant.

În anumite zone, țesutul de granulație mai vechi devine mai sărac în celule inflamatorii, apar fibre colagene sau mase hialine cu impregnații calcare.

Procesul de tromboză joacă un rol neînsemnat în formarea vegetației bacteriene. Se observă în anumite regiuni ale vegetației, deasupra stratului fibrino-necrotic, benzi subțiri de fibrină, neregulat dispuse, mai abundente în anfractuozitățile vegetației. Numai rareori se descrie stratificarea tipică a trombului: plachete, fibrină, leucocite, eritrocite; acesta se inseră de obicei pe suprafețele rugoase, anfractuoase.

Böhmig și Klein susțin că depunerea trombotică pare a fi în legătură cu leziuni endoteliale sau cu factori chimici sanguini. Uneori se observă alterări endoteliale întinse fără tromboză. Alți autori observă zone de inflamație fibrinoasă sau seroasă subendotelială, cu păstrarea endoteliului, deasupra căruia se dezvoltă depozite trombotice. Bacteriile situate pe suprafața endoteliului sînt de obicei acoperite de un strat subțire de aspect mucoid sau granulos. Rolul plachetelor în tromboza din endocardita lentă este mai greu de definit în aceste condiții, decît cel al fibrinei și al leucocitelor.

Organizarea trombozei apare foarte tîrziu, abia după ce stratul fibrinos și necrotic subiacent a fost invadat de histiocite și fibrocite.

Bacteriile lipsesc de obicei în zonele de inflamație seroasă din valvulă, dar apar aproape întotdeauna în zonele de inflamație fibrinoasă, unde se dispun sub forma de colonii plate sau în strat subțire la suprafața benzilor de fibrină superficială sau pătrund în grosimea lor pînă la zona care mai conține fragmente de fibre elastice. Uneori se constată mici aglomerări microbiene în țesutul sclero-hialin sau în țesutul de granulație. În leziunile incipiente, grefarea microbilor este întotdeauna precedată de un revărsat fibrinos subendotelial; de aceea unii autori afirmă că substratul necesar pentru grefarea și cultura microbiană este inflamația fibrinoasă (Albot, Krischner, Böhmig).

Punerea în evidență a microbilor este adesea dificilă, dar prezența lor poate fi bănuită prin extensiunea necrozei, care indică o acțiune toxică.

În ansamblu, vegetația valvulară ar fi astfel structurată: în suprafață un strat subțire trombotic, compus în special din fibrină, rareori cu hematii decolorate, leucocite și plachete alterate; sub acesta, dar fără o limită precisă, o zonă de necroză cu resturi de nuclei și fragmente elastice; către profunziune, leucocite alterate, fibrină alterată și leucocite intacte.

La limita dintre procesul de necroză și cel granulomatos se găsește cea mai mare bogăție de elemente: leucocite, limfocite, histiocite, fibroblaști, macrofage; de asemenea se constată capilare cu endoteliul tumefiat; acestea sînt înconjurate de mase de fibrină alterată sau detritus amorf, fragmente sau fascicule de fibre elastice disociate și îndepărtate prin proliferarea și infiltrația celulară; pe alocuri se observă mici depozite de pigment hematic liber sau fagocitat, colonii microbiene. Mai în profunzime se observă un bogat edem cu granulațiuni fine, care îndepărtează lamele și fasciculele elastice, fibre colagene alterate, fragmentate și decolorate, rare leucocite, fibroblaști, histiocite, capilare; de asemenea se constată zone de aspect sclero-hialin, cicatriceal, alături de zone care prezintă un aspect histologic cvasi normal.

La un examen cu un obiectiv mic, vegetația sau polipul valvular face impresia că este o excrescență tumorală a țesutului propriu al valvulei de care nu se poate delimita.

Pe alte zone ale secțiunii se pot observa diverse leziuni: exulcerații cu depozite fibrinoase superficiale, mici zone de infiltrație fibrinoasă sau seroasă subendotelială care proemină în suprafață, cu sau fără depuneri de fibrină, zone de proliferare fibroblastică sau histiocitară, cu sau fără aspectul tipic de nodul, zone cicatriceale sclero-hialine, cu sau fără impregnație calcară. Uneori se observă zone de ulcerație mai profundă a peretelui valvular, cu un strat necrotic gros, cu un țesut de granulație subiacent mai bogat în elemente inflamatorii, dar mai sărac în fibroblaști și histiocite.

Ansamblul leziunilor microscopice în endocardita lentă dă impresia netă a unui conflict între un agent patogen cu proprietăți necrozante slabe și țesutul care reacționează printr-un proces inflamator de un tip particular, în care predomină elementul proliferativ, indicînd o reactivitate mai tolerantă, mai puțin vie, dar și mai puțin eficientă.

Reacția inflamatorie a țesutului valvular constituie un baraj în calea invaziei microbiene, dar nu reușește să lichideze procesul infecțios.

**Histogeneza leziunilor.** Aproape toți autorii sînt în prezent de acord că endocardita lentă apare pe o valvulă cu leziuni reumatice anterioare. Asupra leziunii bacteriene inițiale, au existat mult timp divergențe de păreri, din cauza dificultății de a surprinde fazele incipiente ale leziunii. Koniger arată prezența de coci în interiorul celulelor endoteliale, iar Dietrich susține că procesul ar debuta prin leziuni alterative ale endoteliului valvular, ca urmare a unui proces de hipersensibilizare.

Bell, Hartzell, Krischner și alții sînt de părere că procesul începe în interiorul țesutului valvular.

În privința aspectului leziunilor primitive, există mai multe opinii. Autorii clasici arată că leziunea primitivă se produce prin depunere de microbi la suprafață și în celulele endoteliale, cu tumefacție și necroză endotelială, urmată de o ulcerație care este acoperită de tromboză de precipitare fibrino-plachetară. Progresiunea trombozei, deasupra unei zone de distrugere necrotică, și organizarea acestei tromboze, ar duce la aspectul vegetației valvulare.

Autorii moderni au un alt punct de vedere. Majoritatea sînt de acord că leziunea inițială nu se poate deosebi practic de cea reumatică și apare sub forma unor verucozități. Dar, în timp ce unii se raliază vechii păreri, că pe acest substrat începe un proces de necroză cu ulcerație, urmat de tromboză cu organizare, Krischner, Böhmig arată că prezența fibrelor elastice, în interiorul polipilor și în zona de necroză superficială, exclude proveniența vegetațiilor din organizarea unei tromboze de precipitare.

Böhmig studiază etapele primitive ale inflamației bacteriene și arată că inițial apar mici zone de infiltrație fibrinoasă în stratul subendotelial. Această infiltrație fibrinoasă (insudat fibrinos-Mayer) interstițială poate fi datorită fie unei tulburări metabolice de origine foarte variată, a celulelor endoteliale sau a membranei bazale, însoțite de o hipermeabilitate pentru substanțe proteice, fie unei modificări a substanței fundamentale a țesutului conjunctiv subendotelial.

Pe secțiuni seriate, se pot găsi uneori, în unele regiuni ale valvulei, asemenea imagini incipiente, în care de obicei nu se observă microbi. Apoi, în aceste zone, apar microbi care formează colonii în interiorul masei de fibrină, pe seama căreia cresc ca într-un bulion de cultură, fără a produce vreo reacție din partea țesutului valvular, dar determinînd o alterație și o distrugere a substratului fibrinos. Mai tîrziu se observă o infiltrație leucocitară care poate proveni prin diapedeză, fie din sîngele intracavitar cardiac, fie din capilarele valvulei atunci cînd este vascularizată.

Acestei infiltrații leucocitare îi urmează o distrugere și dispariție a endoteliului cu depunerea unui strat subțire de plachete, fibrină, leucocite și eritrocite, care începe a suferi un proces de necroză, nemaifiind posibilă diferențierea între cele două straturi. Concomitent, în profunzimea valvulei, dedesubtul acestei zone, începe un proces reacțional, care constă în proliferarea și migrarea fibroblastică și histiocitară, neoformație capilară, exsudat și infiltrație leucocitară și limfocitară. Astfel se formează un țesut de granulație cu tendință extensivă, care îngroașă valvula la acel nivel. La suprafața zonei necrotice se mai pot depune straturi subțiri de fibrină, care se contopesc cu stratul necrotic.

În profunzime, în țesutul de granulație și în țesutul propriu al valvulei, apar alterări și fragmentări ale scheletului elastic, cu progresiunea zonei de necroză, urmate de noi pusee de inflamație proliferativă, cu creșterea în dimensiuni a vegetației.

După virulența și patogenitatea bacteriilor pot apare pe alocuri zone de ulcerație neregulată superficială sau profundă, acoperite de depozite trombotice, care creează profilul anfractuos al vegetațiilor.

Această modalitate histogenetică este confirmată de cercetările lui Allen, Böhmig, care au arătat de mult prezența fibrelor elastice la suprafața vegetațiilor, ca și de punctul de vedere al lui Krischner (1927); acesta compară suprafața polipilor cu o pseudomembrană difterică, așezată deasupra unui țesut de granulație hipertrofic.

**Vindecarea.** Semne morfologice de vindecare adevărată sînt foarte rare în endocarditele lente netratate, deși au fost descrise de unii autori zone de scleroză mai mult sau mai puțin avansată, uneori cu infiltrație calcară, coexistînd cu țesutul de granulație. De la aplicarea tratamentului cu antibiotice au început să fie cunoscute și procesele de vindecare prin cicatrizare.

*Macroscopic*, leziunile bacteriene vindecate nu se pot deosebi de cicatricele reumatismale, decît cel mult prin gravitatea și întinderea deformărilor valvulare, care apar retractate cu cordagiile îngroșate, sudate, cu sinechii la nivelul unghiurilor valvulelor, cu indurații și calcificări întinse. Acestea atrag după sine tulburări importante de hemodinamică, care pot fi cauza morții după vindecarea clinico-bacteriologică a procesului bacterian. Uneori, asistăm la transformarea unui anumit tip de sechelă valvulară reumatică, în alt tip de leziune, în cursul evoluției procesului inflamator sau a vindecării. Astfel se poate observa transformarea unor leziuni de stenoză preexistente în insuficiența orificială, prin distrugeri întinse ale aparatului valvular, sau invers, transformarea unei leziuni de insuficiență în stenoză sau asocierea celor două tipuri de leziuni.

*Microscopic*, vindecarea începe cu dispariția microbilor din zonele necrotice, micșorarea, apoi dispariția zonei de necroză, concomitent cu diminuarea infiltratului inflamator, progresiunea migrației fibroblastice și histiocitare către suprafață cu neofibrogeneză reticulară, colagenă și elastică, condensări fibrilare cu apariție de zone sclero-hialine, cu precipitări calcare, subțierea depozitului fibrinos superficial, care se păstrează încă multă vreme sub forma unui lizereu subțire pe suprafața cicatricei, reapariția zonelor de proliferare endotelială cu tendință de fuziune.

În tot timpul acestui proces de cicatrizare, nu se poate vorbi de o vindecare absolută; în neregularitățile vegetațiilor păstrîndu-se depozite fibrinoase sau necrotice, uneori cu persistența microbilor, cu mici zone circumscrise de infiltrație leucocitară în jur, infiltrate limfoide perivasculare mai în profunzime, ceea ce denotă că procesul nu este stins, o recidivă fiind posibilă. Procesul de vindecare duce la cicatrice sclero-hialină, cu depozite calcare similare întru totul cicatricelor reumatice. Unii autori arată chiar că este imposibil de diferențiat în timpul evoluției procesului inflamator, zonele de cicatrizare ale procesului bacterian de cele reumatice preexistente și sînt înclinați să le considere mai degrabă vestigii cicatriceale ale procesului reumatic preexistent.

## LEZIUNILE MIOCARDICE

Miocardul participă întotdeauna în această afecțiune prin procese distrofice, inflamatorii și circulatorii. Clawson arată leziuni de miocardită difuză în 24% din cazuri. Cornil, Mosinger, găsesc o participare miocardică mai importantă. Iliescu și colaboratori semnalează leziuni miocardice în 42,5%, Bell în 45% din cazurile autopsiate.

Macroscopic, aspectul miocardului nu diferă prea mult de cel întîlnit în procesele septice prelungite sau în miocardite; miocardul este flasc, friabil, cu pereții hipertrofiați, rareori cu dilatarea cavităților, uneori cu zone de infarct, sau microabcese, alteori cu zone de ulcerație prin propagarea procesului valvular la miocardul vecin. Pe secțiune, prezintă culoarea brună palidă, tulbure, aspectul « fiert » obișnuit, uneori neomogen, tigrat.

În miocard se constată leziuni distrofice și inflamatorii.

Leziunile distrofice sînt variate: edem, degenerescență granulară, vacuolară și vitroasă, degenerescență grasă, atrofie, fragmentări ale fibrelor etc.

Leziunile inflamatorii interstițiale se pot prezenta sub două aspecte:

— leziuni reumatice

— leziuni bacteriene.

Leziunile reumatice întîlnite foarte frecvent în endocardita lentă (45—80%) sînt reprezentate prin nodulii lui Aschoff-Talalaev, considerați ca element patognomonic al procesului reumatic în stadiul granulomatos.

Nodulii proaspeți se prezintă ca aglomerări de celule de aspect limfoid sau poliblastic în jurul unei mase de necroză fibrinoidă.

Într-un stadiu mai avansat, infiltrația celulară ocupă masa centrală, apărînd noi forme celulare, unele celule miocitare, altele numite celule Aschoff: elemente mari histioide, cu un nucleu mare veziculos palid, cu blocuri de cromatină sub formă de pseudonucleoli, citoplasmă bazofilă abundentă. Alteori se pot observa noduli Aschoff-Talalaev în stadiul de cicatrizare cu numeroși fibroblaști, cu o rețea de reticulină și fibre colagene. Găsirea nodulilor Aschoff-Talalaev în miocard indică un proces reumatic încă activ. Alteori se observă doar mici cicatrice stelate în miocard, cu cîteva fibrocite la periferie, ca vestigiu al unui proces reumatic stins.

Leziunile bacteriene se prezintă mai rar sub forma unor microabcese sau aglomerări de granulocite integre sau alterate în jurul unui capilar trombozat cu proliferarea endoteliului.

Mai frecvent observat este aspectul descris de Bracht și Wachter, constînd în prezența unor noduli inflamatori formați din granulocite, limfocite și plasmocite, hiperemie și edem la periferie, cu celule histiopoliblastice, fibroblaști și celule multinucleate mioblastice. Nodulul Bracht-Wachter se deosebește de nodulul Aschoff-Talalaev prin prezența fenomenelor exsudative, cu hiperemie, edem și infiltrație granulocitară.

În afara acestor leziuni, oarecum caracteristice, se mai observă în unele cazuri un proces de miocardită interstițială difuză. Unii autori, precum Cornil, Abrikosov, Brass arată că această leziune este sistematizată pe tot traiectul vaselor coronare, sub forma de infiltrații inflamatorii polimorfe, cu leucocite, limfocite, histiocite, în jurul unor vase cu un proces de arteriolită și capilarită, cu tumefacția, proliferarea și mobilizarea celulelor endoteliale, adesea cu obliterarea lumenului. Alteori se observă doar infiltrații limfo-histiocitare în lungul traiectelor vasculare. Leziunile vasculare și perivasculare din miocard sînt interpretate a fi leziuni produse prin embolizare septică sau printr-un proces de trombangeită obliterantă de natură alergo-septică.

În cazurile de endocardită lentă cu evoluție îndelungată, complicate cu fenomene de insuficiență miocardică, în afara aspectelor distrofice ale fibrelor musculare, se observă o fibroză interstițială mai mult sau mai puțin accentuată.

Leziunile circulatorii sînt consecința ischemiei unor zone mai mult sau mai puțin întinse din miocard și se prezintă sub formă de infarcte. Aceste infarcte se produc prin obstrucția coronariană embolică sau trombangeitică și se însoțesc de o necroză parcelară, mai mult sau mai puțin întinsă.

## LEZIUNILE PERICARDICE

Pericardita adevărată este rară în endocardita lentă. Totuși, frecvent la autopsie se găsește în cavitatea pericardică o cantitate moderată de lichid de aspect sero-citrin, uneori cu depozite fibrinoase epicardice. De obicei nu se observă leziuni inflamatorii ale epi- sau pericardului. Rareori se găsesc pericardite adezive, probabil de natură reumatică, deși, pe alocuri, se pot uneori observa mici îngroșări ale epicardului sau fine aderențe în șanțul atrioventricular.

În cazuri excepționale s-au descris și pericardite hemoragice sau purulente.

## LEZIUNILE EXTRACARDIACE

S-au descris foarte numeroase leziuni extracardiace în endocardita lentă, localizate în splină, rinichi, creier, mezenter, piele și mucoase, artere mari și mijlocii, sistemul reticulo-histiocitar și organele hematopoetice, care dovedesc că endocardita lentă este o boală a întregului organism.

## LEZIUNILE SISTEMULUI VASCULAR

Leziunile sistemului vascular cuprind toate etajele lui și toate straturile vaselor. Ele interesează îndeosebi arterele de calibru mare, dar nu sînt excluse nici arterele mici și mijlocii, metarteriolele și capilarele.

Leziunile arterelor mari se prezintă ca anevrisme de dimensiuni mici în general, așa-numite anevrisme microbiene (sau micotice), care pot duce la rupturi cu hemoragii masive, mortale. Ele se produc prin alterarea și distrugerea scheletului elastic al mediei, ca o consecință a leziunilor tuturor straturilor vasului.

Arterele mari prezintă de obicei alterații endoteliale și infiltrații subendoteliale de aspect seros sau fibrinos, cu sau fără descuamare endotelială, asemănătoare celor din endocard. Leziunile cele mai importante sînt localizate însă în adventiție și constau într-un proces de endo- și perivascuIită care cuprinde *vasa vasorum* cu sau fără obliterare vasculară, cu edem și infiltrate inflamatorii, care disociază fibrele elastice adventițiale.

Ca urmare a acestor procese endo- și periarteriale, în tunica medie elastică a arterei, apar infiltrații edematoase interfibrilare și interlamelare, uneori cu infiltrate inflamatorii și capilare de neoformație care disociază, fragmentează și alterează dispozitivele elastice. La acel nivel, presiunea sanguină face ca rezistența peretelui arterial să cedeze, ducînd la formarea unei pungi anevrismale, cu pereții foarte subțiri, care se rup cu ușurință.

Arterele mijlocii și mici pot prezenta și ele anevrisme microbiene, produse prin lezarea inflamatorie și degenerativă a tuturor straturilor și în special a celui mijlociu. Ruptura acestor anevrisme duce la hemoragii importante, care se observă mai frecvent în creier, determinînd instalarea unor sindroame neurologice foarte variate, în raport cu intensitatea hemoragiei. Mai frecvent însă arterele mijlocii și mici prezintă un proces de arterită, care cuprinde toate straturile vasului. Astfel se observă leziuni alterative și proliferative ale endoteliului, cu edem, infiltrație fibrinoasă subendotelială, uneori proliferare fibroblastică subendotelială; infiltrație seroasă sau fibrinoasă (după unii, necroză fibrinoidă a substanței fundamentale) cu reacție proliferativă histiocitară și fibroblastică, cu alterația structurilor elastice în tunica medie; infiltrate inflamatorii și proliferarea elementelor conjunctive perivasculare. Acest proces, mult mai intens la nivelul arteriolelor și al metaarteriolelor, duce la obliterare vasculară, fie prin obstrucție proliferativă, fie prin tromboză de precipitare, cu organizare consecutivă.

Aceste obstrucții vasculare produc în organele cu circulație așa-zisă terminală (rinichi, splină) infarcte și ramolismente anemice (Bell, Istamanova).

După cum arată toți autorii moderni, emboliile adevărate sînt excepțional de rare în endocardita lentă, datorită faptului că vegetațiile au o consistență fermă, fragmentîndu-se destul de greu. Majoritatea infarctelor în obstrucțiile arteriale în endocardita lentă au la bază un proces de angeită trombozantă a cărei patogenie necesită încă studii.

Capilarele prezintă și ele un proces de endo-și pericapilarită, manifestat prin proliferarea și tumefacția endoteliilor, cu sau fără necroză endotelială, proliferarea elementelor periteliale și a histiocitelor pericapilare, infiltrație inflamatorie în manșoane pericapilare, formată din granulocite, limfocite, plasmocite, histiocite etc. Leziunile endoteliului capilar, cu hiperpermeabilizare, permit exsudarea pericapilară și extravazarea sanguină.

Procesele de capilarită mai vizibile la nivelul pielii şi mucoaselor, unde apar sub forma de noduli, peteşii, eritem fugace, purpură, se constată şi în organele interne pe suprafeţele mezoteliale sau în interiorul lor. Se consideră că acest proces ar fi rezultatul acţiunii microbiene directe sau bacteriotoxice, sau ar traduce reacţii hiperergice la antigenii microbieni sau nespecifici.

## LEZIUNILE CEREBRALE

Leziunile cerebrale sînt prezente în circa 16—17% din cazuri. Anevrismele microbiene sînt destul de frecvente şi se localizează, fie pe arterele trunchiului bazilar, fie pe arterele meningee. Ruptura lor duce la hemoragii subdurale sau subarahnoidiene, cu compresiune cerebrală, sau la inundaţie ventriculară. Alteori se observă pe suprafaţa piei mater sau pe secţiunea substanţei cerebrale mici zone hemoragice prin extravazarea sanguină cu aspect de echimoze sau peteşii. Ele se produc mai frecvent prin acelaşi proces general de panarterită obliterantă, ca şi în celelalte organe, mult mai rar prin embolie.

Unii autori au descris meningită în focare sau microabcese ale substanţei cerebrale, care pot fi atribuite unor microembolii septice, deşi în general zonele de ramolisment ischemic nu sînt însoţite de supuraţie.

Leziunile microscopice privesc în primul rînd sistemul vascular, care prezintă alterările obişnuite, după calibrul vasului, cu sau fără obliterare, cu infiltraţii inflamatorii în manşoane perivasculare şi proliferări gliale.

Infarctele prezintă aspectul şi evoluţia obişnuită a ramolismentelor ischemice cerebrale.

## LEZIUNILE HEPATICE

Leziunile cele mai importante sînt produse de staza sanguină, ca o consecinţă a insuficienţei cordului drept şi nu diferă de aspectul şi evoluţia oricărei staze hepatice de origine cardiacă. Venele centrolobulare sînt dilatate, pline cu sînge; se constată hiperemie în capilarele intralobulare, mai ales în zona centrală şi mijlocie, cu aspecte de atrofie trabeculară şi leziuni degenerative celulare variate: intumescenţă clară şi tulbure, degenerescenţă granulară şi granulovacuolară, steatoză.

Leziunile distrofice celulare se explică şi prin acţiuni bacteriotoxice prelungite, anemie, hipoxie şi tulburări în metabolismul proteic, care însoţesc evoluţia bolii.

Elementul constant însă în aspectul microscopic al ficatului în endocardita lentă, este hiperplazia difuză a celulelor Kuppfer şi uneori a ţesutului conjunctiv periportal.

Uneori se observă depuneri amiloide în pereţii vaselor, în membranele bazale ale cordoanelor epiteliale (Mihai şi Pambuccian).

## LEZIUNILE RENALE

Leziunile renale sînt foarte importante ca frecvenţă şi ca gravitate, situîndu-se imediat după cele cardiace. Leziunile renale sub formă de glomerulonefrită parcelară (Löhlein) sau difuză, sînt citate în proporţii variabile de diverşi autori: Clawson, Bell găsesc în 56% din cazuri glomerulonefrită parcelară, Bell în 64,8% glomerulonefrită difuză și în 52,8% leziuni în focare, Brass în 43% glomerulonefrită parcelară.

În ultimul timp se citează un număr din ce în ce mai mare de glomerulonefrite difuze. Iliescu și coloboratori au găsit următoarele leziuni: 45% nefrite parcelare, 12% glomerulonefrite difuze, 12,5% hialinoză vasculară și interstițială, 12,5% infarcte; în 17,5%, fără leziuni.

Macroscopic, în glomerulonefrita parcelară, rinichiul este ușor mărit de volum, corticala fiind ușor îngroșată și prezentînd numeroase peteșii.

Microscopic, în 5—10% din glomeruli se observă anse capilare umplute cu trombi hialini, cu mici zone de necroză, infiltrate leucocitare și extravazări sanguine în spațiul subcapsular. În stadiul de vindecare, se observă colagenizarea acestor lobuli care se transformă în mici mase fibro-hialine aderente de capsulă.

Procesul de glomerulonefrită în focare, foarte caracteristic pentru endocardita lentă, a fost considerat ca fiind de origine embolică, dar astăzi se acceptă că leziunile au același substrat etio-patogenic ca și celelalte leziuni ale arborelui vascular: procese inflamatorii hiperergice capilare, prin sensibilizare cu antigeni variați, corpi microbieni, toxine, proteine nespecifice.

În glomerulonefrita difuză se observă rinichii măriți de volum, turgescenți, cu capsula sub tensiune, hiperemie cu numeroase peteșii pe suprafața de secțiune a corticalei, care apare îngroșată. Microscopic, se observă leziuni care interesează toate structurile renale. Glomerulii apar măriți de volum, cu creșterea numărului nucleilor endoteliilor capilare, care apar tumefiate, blocînd lumenul în care uneori se observă leucocite; proliferări ale celulelor epiteliale glomerulare sau capsulare, cu obliterarea spațiului capsular, uneori infiltrate inflamatorii sau depozite hialine în acest spațiu. Leziunile tubulare se prezintă sub forma de leziuni degenerative de diverse tipuri pînă la necroză cu cilindri hialini și granuloși în lumen. Leziunile interstițiale constau în proliferări fibrocitare și histiocitare perivasculare, cu infiltrate inflamatorii granulocitare și limfocitare difuze sau nodulare, cu procese de colagenizare sau hialinoză interstițială. Destul de frecvent, așa cum arată Mihai și Pambuccian, se observă depozite amiloide în locurile de elecție.

Infarctele renale au fost observate de Clawson în 42% din cazuri, iar de Iliescu și colaboratori în 12,5% din cazuri.

## LEZIUNILE SPLENICE

Majoritatea autorilor menționează numărul mare de infarcte splenice în endocardita lentă: Clawson în 47%, iar Bell în 69,4% din cazuri. Ele au caracterul unor infarcte ischemice, albe, necrotice, lăsînd cicatrice stelate, deprimate.

Dar în afara infarctelor, splina, ca depozit important de sistem reticulo-histiocitar din organism, participă la procesul septic general.

În toate cazurile, splina apare mărită de volum, uneori avînd un aspect tumoral, descris de autorii anglo-saxoni sub numele de tumoare splenică acută (*acute splenic tumor*).

*Macroscopic*, poate atinge 600—700 g, capsula prezentînd îngroșări și aderențe la loje; pe secțiune are un aspect pestriț, datorită alternanței de zone nodulare albe-gălbui şi de zone roşii; bombează în suprafaţa de secţiune.

*Microscopic*, se observă o moderată sau intensă mărire de volum a corpusculilor Malpighi, hiperplazia retocitelor din centrii germinativi. Dar aspectul cel mai izbitor este o hiperplazie difuză intensă a sistemului reticulo-histiocitar din pulpa roşie, cu hipertrofia şi hiperplazia endoteliilor sinusale, cu numeroase elemente granulocitare, limfocitare, plasmocitare şi macrofagice în sinusuri, cu importante depozite de hemosiderină în macrofage.

Acest aspect de hiperplazie difuză a sistemului reticulo-histiocitar din splină, cu aspect polimorf, întîlnit şi în alte procese septice generale, numit de Abrikosov hiperplazia granulară a pulpei albe, denotă o reacţie intensă a sistemului reticulo-histiocitar general la noxele microbiene sau toxice din endocardita lentă.

## LEZIUNILE GANGLIONILOR LIMFATICI

Ganglionii limfatici prezintă aspecte similare de hiperplazie limfadenoidă cu reticuloză foliculară şi medulară, cu un proces de limfadenosinusită catarală care se traduc clinic prin poliadenopatie, de consistenţă moale, fără periadenită

## LEZIUNILE MĂDUVEI OSOASE

Măduva osoasă participă şi ea la procesul patologic, tot printr-un proces de hiperplazie reticulo-endotelială, care se manifestă prin monocitoză sanguină, ca şi prin creşterea numărului elementelor reticulo-endoteliale, de toate tipurile, în mielogramă.

Toate aceste forme de hiperplazie a sistemului reticulo-histiocitar general a făcut pe unii autori să considere endocardita lentă ca o boală care afectează ţesutul conjunctiv funcţional, a cărui participare dă naştere la leziunile cele mai caracteristice din tabloul patologic al bolii.

Reactivitatea sistematizată a sistemului reticulo-histiocitar pe întreg organismul arată că boala evoluează pe un teren dinainte pregătit, în sensul predominanţei aspectelor proliferative tisulare, în dauna celor exsudative.

## BIBLIOGRAFIE

1. Abrikosov A. I., *Anatomie patologică*, partea specială, Bucureşti, Ed. medicală, 1952.
2. Anderson D., *A textbook of pathology*, Philadelphia, Ed. Saunders, 1956.
3. Arieva E. M., *Belki plazmî pri revmatizme i podostrom septiceskom endokardite*, Kliniceskaia mediţina, 1951, nr. 1.
4. Bilibin A. F., *O puti perestroiki ucenia ob infekţionnîh bolezniah i osnovnîe polojenia pavlovskogo napravlenia v mediţine*, Sovetskaia mediţina, 1951, nr. 3.
5. Böhmig u. Klein P., *Pathologie und Bakteriologie der Endokarditis*, Berlin, Ed. Springer, 1953.
6. Bürger Max, *Pathologische Physiologie*, Leipzig, Ed. Thieme, 1953.
7. Bunin C. V., *Osobennosti reakţii krovetvornoi sistemî pri ostrom tuberkuleznom sepsise*, Terap. Arhiv., 1951, nr. 1.

8. Callum Mac, *A testbook of pathology*, Philadelphia, Ed. Saunders, 1947.
9. Cernogubov B. A., *Problema sootnoşenii revmaticeskogo i septiceskogo (ostrogo i podostrogo) endokardita*, Terap. Arhiv, 1949, nr. 3.
10. Cernogubov B. A., *Podostrîi septiceskii endokardit v poroke serdța*, Kliniceskaia medițina, 1952, nr. 2.
11. Dimitriu C. Gh., Georgescu L. şi Dimitriu M., *Contribuții la studiul patogenezei endocarditei reumatismale*, Medicina internă, 1957, nr. 1, p. 85.
12. Dvijkov P. P., *Nakn. « Zateajnoi septiceskii endokardit »*., Arhiv. Patol., 1952, nr. 1.
13. Gherşanovici I. i Palles, *O morfologhii podostrogo septiceskogo endokardita, lecennogo penițillinom*, Kliniceskaia medițina, 1949, nr. 6.
14. Gyergyay Fr. şi Monoki St., *Modificările rinichilor și splinei în endocardita lentă*, Bul. anat. patol., 1955, nr. 3, p. 61.
15. Hamperl u. Herwig, *Lehrbuch der allgemeinen Pathologie und der pathologischen Anatomie*, Berlin, Ed. Springer, 1941.
16. Henke-Lubarsch, *Handbuch der speziellen pathologischen Anatomie und Histologie. Herz und Gefässe*, Berlin, Ed. Springer, 1924.
17. Iliescu C. C. şi colaboratori, *Endocardita lentă*, Bucureşti, Ed. de stat, 1953.
18. Jouve A., *Les endocardites bactériennes; considérations étiologiques, anatomiques et pathologiques*, Rev. du Praticien, 1956, vol. 6, nr. 17, p. 1827.
19. Kaufmann Ed., *Lehrbuch der speziellen pathologischen Anatomie*, Berlin, 1903, vol. 1.
20. Laptev A. A. i Fediskova G., *Lecenie zateajnogo bakterialnogo endokardita penițillinom*, Terap. Arhiv, 1949, nr. 2.
21. Lemierre A. et Lenormont Ch., *Traité de médecine*. Paris, Ed. Masson, 1948, vol. 10.
22. Levy R., *Disorders of the heart and circulation*, Edinburgh, Ed. Thomas, 1952.
23. Loeffler W., *A propos des endocardites dites lentes*, Sem. Hôp., 1952, nr. 91, p. 3693.
24. Lutembacher R., *Les lésions organiques du cœur. Etude clinique, anatomique et thérapeutique*, Paris, Ed. Masson, 1936.
25. Mihai C., Pambuccian Gr., Ceauşu E., Popescu I. şi Micu D., *Contribuții la studiul endocarditei lente*, Medicina internă, 1955, nr. 1, p. 78.
26. Moore Robert Allen, *A textbook of pathology*, Philadelphia, Ed. Saunders, 1949.
27. Mosonyi L. şi Antaloczy Z., *Contribuție la patogenia carditei reumatismale și a endocarditei lente*, Caiet documentar de medicină internă, 1954, nr. 7, p. 60.
28. Nesterov I. V., *O revmaticeskih i tak nazîvaemîh revmosepticeskih endokarditah*, Sovetskaia medițina, 1949, nr. 10.
29. ⁂ *Premier Congrès mondial de Cardiologie*, vol. I şi II, Paris, Ed. Baillière, 1951.
30. Quin W. R., *Bacterial Endocarditis*, A.M.A. Arch. Int. Med., 1954, vol. 94, nr. 4, p. 679.
31. Schäffer H., *Verhandlungen der deutschen Gesellschaft für Kreislaufforschung*, vol. 20, Frankfurth am Main, Ed. Steinkopff, 1954.
32. Staemmler M., *Lehrbuch der speziellen pathologischen Anatomie*, Berlin, 1954.
33. Speranski A. D., *Bazele experimentale pentru teoria medicinei*, Bucureşti, Ed. de stat, 1948.
34. Tareev N., *Voprosî patogheneza i kliniki tromboemboliceskih zabolevanii*, Sovetskaia medițina, 1950, nr. 9.
35. Ursu Al., Teodorescu E. şi Borcescu V., *Trombusuri multiple ale ventriculului sting*, Analele Inst. Babeş, 1943.
36. Vovsi M. S., *Bolile inimii și ale vaselor (Experiența medicinii sovietice în Marele Război pentru Apărarea Patriei 1941–1945)*. Bucureşti, Ed. medicală, 1954.
37. Zdrodovski P. F., *Voprosî immunologhii i infekționnoi patologhii v svete fiziologhiceskogo ucenia, I. P. Pavlova o nervizme*, Klin. medițina, 1951, nr. 3, p. 173.

### CAPITOLUL al VII-lea

# CARDIO-VASCULITE ÎN DIVERSE BOLI INFECȚIOASE ȘI INFECTO-CONTAGIOASE

de PROF. EMIL C. CRĂCIUN

« Endocarditele », « miocarditele » și « angeitele » clinice și aclinice se întîlnesc cu o frecvență ridicată. Descrierea lor fragmentară, pe material de necropsie, face parte din imensa acumulare de constatări patomorfice, care se adună curent în institute și prosecturi. Valoarea științifică a acestor observații este considerabilă, chiar atunci cînd nu corespund unui tablou clinic. Se pun astfel noi probleme, extrem de importante, asupra acelor procese morbide de bază, încă neidentificate, care duc la atare leziuni deplin constituite, bine caracterizate, dar a căror apartenență nosologică rămîne încă obscură. Deseori sînt atribuite ipotetic unor viroze, dat fiind insuccesul sulfamidelor și antibioticelor, ca penicilina ori streptomicina.

Leziunile ce aparțin tuberculozei ori sifilisului sînt examinate în capitole rezervate acestor afecțiuni.

Asemenea deschideri de noi probleme înseamnă noi orientări posibile și noi descoperiri pe teren clinic și etiologic.

## BOLI MICROBIENE

### DIFTERIA

Difteria, cu toate resursele curativo-profilactice moderne, încă mai prezintă o deosebită importanță, tocmai din punctul de vedere al patologiei cardiace, deoarece în cursul acestei boli survine uneori moartea subită prin cord (cu sau fără complicații bronho-pulmonare, traheale etc.).

*Macroscopic*, se constată totdeauna, în atare cazuri, o participare miocardică, însă foarte variabilă ca grad, întindere, consecințe etc. În cazurile cu leziunile cele mai înaintate, cordul este mărit, dilatat, flasc, mai friabil ca normal, avînd culoarea frunzei de toamnă (sau a pielii de căprioară), cu transluciditate scăzută. Tabloul acesta corespunde unei alterări proteo-lipidice înaintate. Uneori predomină componenta grasă, colorînd caracteristic în tonuri gălbui porțiuni fie din ventriculul stîng, fie din cel drept. În primul caz, cel mai frecvent, apare în galben stratul subendocardic longitudinal și musculatura trabeculară, iar uneori stratul mijlociu inelar și septal. Alteori predomină componenta proteică, adică tulburarea (coagularea parțială a proteinelor), dar cu aceeași topografie. Musculatura longitudinală subepicardică este mai rareori atinsă. Ținînd seamă însă de arhitectonica miofibrelor cardiace — adică de faptul că miofibrele ventriculare longitudinale fac jumătate din traiectul lor de la bază spre vîrf sub epicard, iar cealaltă jumătate, înapoi spre inelul fibros de la bază, o parcurg sub endocard — înseamnă că *nu* anume miofibre sînt de predilecție lezate de toxina difterică, ci că probabil chiar așezarea lor sub endocard le expune la acțiunea acesteia.

Fig. 106. — *Difterie. a)* fibre miocardice; *b)* interstiții cu edem inflamator, variabil de bogat în leucocite; *c)* microabces; *d)* fibre miocardice ajunse la necroză prin degenerare hialină.

Aparatele valvulare apar normale, ca și endocardul parietal și sacul pericardic ori vasele.

În cazurile cu cele mai ușoare leziuni, încă se constată o oarecare dilatație și un grad de tulburare, ce reiese mai ales prin comparație.

*Microscopic* (fig. 106, 107 și 108) de asemenea, se constată un tablou destul de variat, de la un caz la altul, prin proporții diferite de « miocardoză » (lezarea miofibrelor) și de « miocardită » (lezarea interstițiilor, cu aparat hematogen).

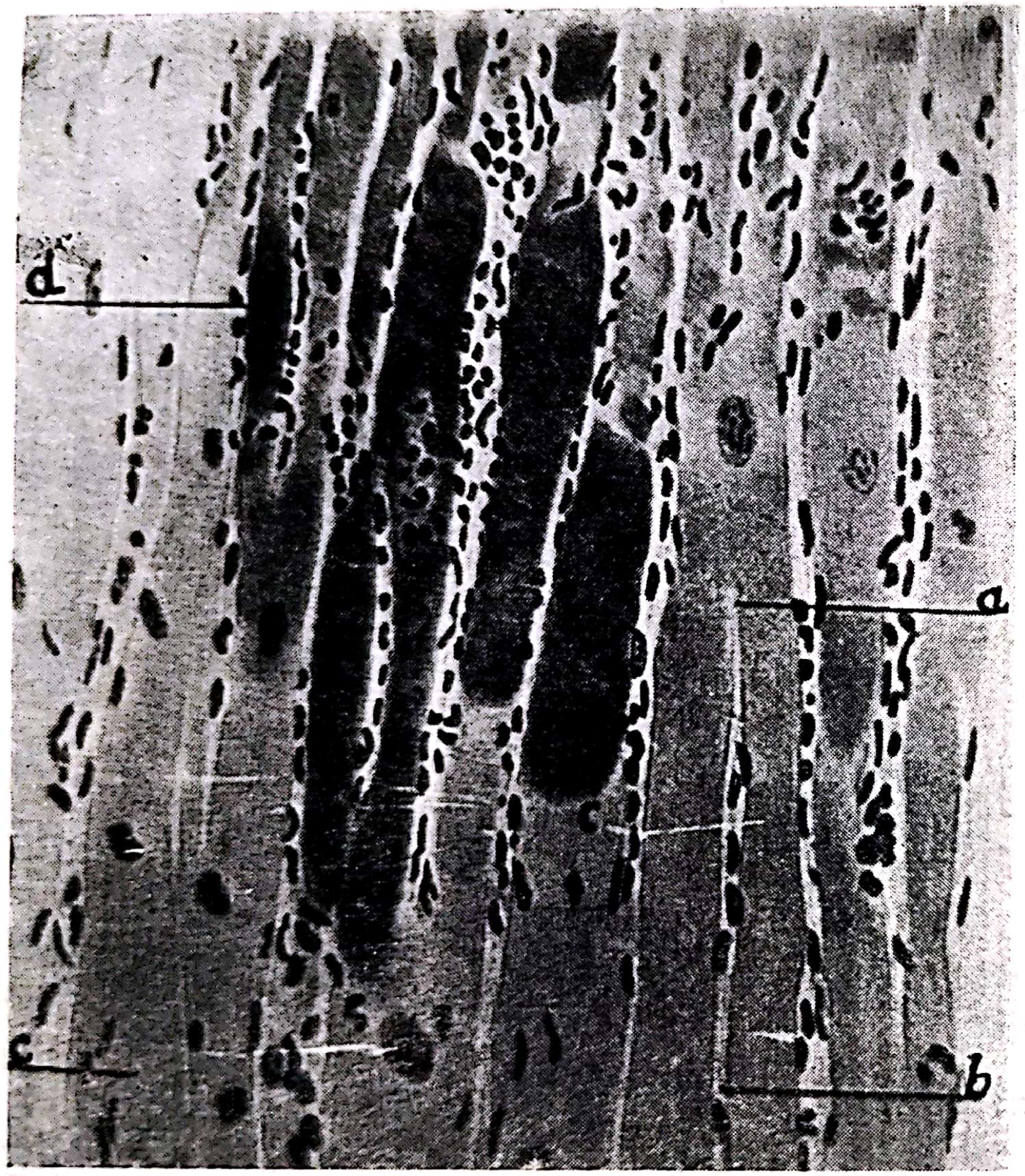

Fig. 107. — *Difterie. a)* fibră miocardică normală; *b)* interstiţii normale; *c)* fibră miocardică tumefiată, fără striaţii; *d)* fibră miocardică ajunsă la necroză prin coagulare hialină (după Letulle).

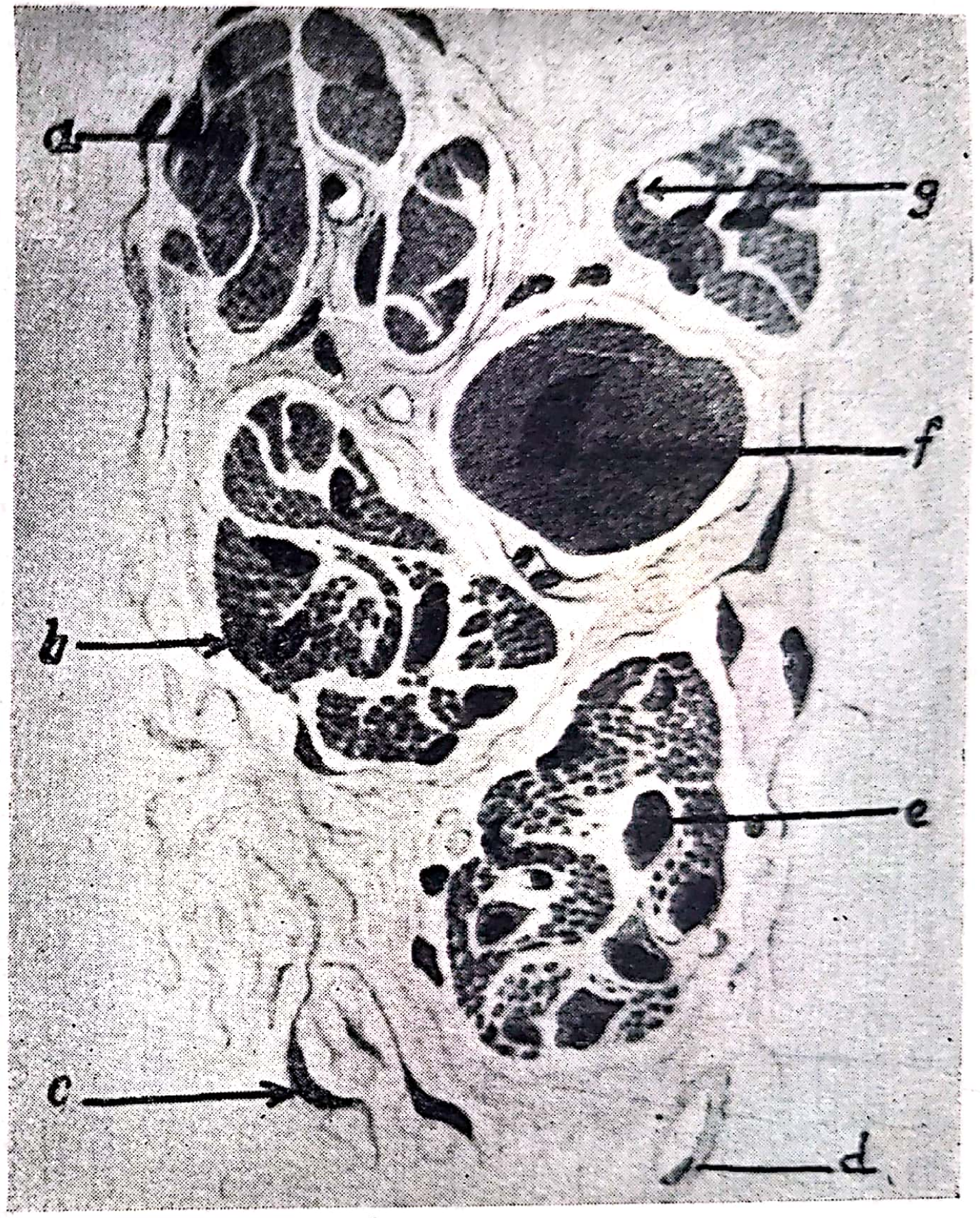

Fig. 108. — *Difterie. Atrofie miocardică evolutivă cu « corpi mioblastici» Hayem. a)* fibră miocardică prezentînd un exces de sarcoplasmă, aşa că devin mai aparente fasciculele de miofibre, descrise de Cohnheim; *b)* leziune mai înaintată ducînd la dislocarea fasciculelor de miofibre; *c)* fibrocit normal; *d)* capilar sanguin; *e)* « corpi mioblastici » Hayem, adică nuclei hiperplazici neoformaţi în cursul dislocării fibrelor miocardice, fiecare nucleu fiind înconjurat de o porţiune din sarcoplasmă; *f)* fibră miocardică normală; *g)* fibră miocardică vacuolizată (după Letulle).

« Miocardoza » difterică se caracterizează prin *leziuni parenchimatoase*, ca *distrofii* diverse, precum necroza parcelară a fibrelor miocardice, de tip degenerare grasă, hialină sau ceroasă, în asociere cu infiltrate leucocitare, dînd în mod caracteristic o reacție pozitivă pentru oxidaze.

Dacă însă cronologia morfogenezei se restabilește cu ajutorul tabloului anatomo-clinic și a celui experimental, reiese că uneori se constată, ca leziune primă, *inflamația interstițială* seroasă (Oheim, 1938; Grünther, 1940). Steatoza apare de asemenea precoce, după 48 de ore (Fahr, 1916), eventual împreună cu intumescența tulbure sau cu vacuolizarea. Aproximativ în a cincea zi apare, după acești autori, degenerarea (hiper-) granulară sau fragmentarea în blocuri de coagulate mioproteice. După 7 zile, pe traiectul unor miofibre apar întreruperi, iar porțiunile rămase nu mai arată, nici striații, nici sarcolemă continuă, nici nucleii caracteristici. Este stadiul de *sarcoliză*, în care procesele degenerative au dus la întreruperea și dezintegrarea miofibrei. Pe traiectul ei se văd blocuri neregulate, ca ultime rămășițe din miofibra pe cale de dispariție. Uneori se pot constitui, încă după 3 zile, *depuneri calcare*, care se intensifică către sfîrșitul septenarului al doilea, așa că Oheim (1938) a constatat atare depuneri la 8 din 50 de cazuri. Leziunile interesează atît miofibrele comune, cît și sistemul de conducere atrio-ventricular, dar în unele cazuri, steatoza acestuia din urmă este net mai intensă (Mönckeberg, 1924; Amenomiya, 1925).

Leziunile nu se limitează la miofibre, deși atingerea lor domină întregul tablou al participării cardiace în difterie. Inflamația seroasă de început se dezvoltă între timp ca o *miocardită* (proces interstițial) prin mobilizarea elementelor locale (histiopoliblaste) predominînd asupra celor hematogene (mono- sau limfopoliblaste), granulocitele neutrofile fiind simțitor mai rare. Se găsesc de asemenea rare eozinofile (Tanaka, 1912; B. Fischer). Infiltratele apar concomitent cu alterările simple ori degenerative ale miofibrelor, însă densitatea lor crește apoi mereu (Hallwack, 1899), pe cînd miofibrele, o dată degenerate și fragmentate, devin tot mai puțin aparente. După Abrikosov, leziunile interstițiale sînt totdeauna secundare celor din miofibre.

Asupra semnificației respective a leziunilor parenchimatoase și interstițiale din cordul bolnavilor de difterie au avut loc mari controverse. Pe acest material de studiu s-a dezbătut importanta și spinoasa problemă, dacă există ori nu o inflamați parenchimatoasă.

Astăzi, în perspectiva înțelegerii nosologice a proceselor patomorfice, atare discriminări își găsesc mai puțin răsunet. Dar, din punct de vedere al terapiei, cu totul altfel trebuie considerată chestiunea, dacă în difterie leziunea primă este miocardita. Acest aspect al problemei cere o analiză a morfogenezei leziunilor.

Faptele de observație arată, pe lîngă inflamația seroasă, sufuziuni hemoragice subendocardice (Berblinger, 1913). Cu alte cuvinte, dispermeabilitatea capilarelor (și precapilarelor, chiar arteriolelor, după acest autor) poate ajunge la « hiperdiapedeză » a hematiilor, sau uneori la întreruperi endoteliale. Sediul lor explică frecventa participare a sistemului de conducere atrio-ventricular, cu tulburări de conducere prezente pe ECG în 54% din cazurile de difterie toxică și hipertoxică (Berh, 1936).

De altfel, nu este în mod necesar o proporție directă între intensitatea leziunilor parenchimatoase și a celor interstițiale; uneori, acestea din urmă pot apare chiar singure (Mönckeberg, 1924), dar nu au importanță, probabil, deoarece nu ajung la o expresie clinică.

În concluzie, de acord cu acest autor, procesul interstițial nu poate fi interpretat ca o miocardită propriu-zisă, deoarece participarea interstițiilor este consecutivă lezării miofibrelor. Aceste concluzii concordă cu observația că steatoza miofibrelor constituie primul semn al lezării miocardului (Romberg, 1891; Hübschmann, 1917; Roussy, Leroux și Oberling, 1930; Donnerstag, 1932; Chiari, 1952).

De asemenea Abramov (1912), Anicikov (1913), au constatat experimental coexistența leziunilor din parenchim și din interstiții, cu predominanța primelor, cu slăbirea reacției oxidazelor (Guckelberg, 1936—1937), cu dispariția glicogenului (Gruncke, Schumann și Boehm, 1938).

*Frecvența* participării miocardice este de primă importanță, căci din 136 de necropsii de difterie, doar în 6% din cazuri, cordul a fost găsit normal, iar 73% arătau o miocardită gravă (Mohr, 1946). Iar din 230 cazuri de difterie toxică și hipertoxică, clinica și ECG arătau la 54% o participare miocardică.

*Evoluția* se poate urmări prin ECG; pe cele 1 371 cazuri de difterie studiate de către Rostoski (1943), ECG arată tulburări ale ritmului în 45% din cazuri la sfîrșitul primei săptămîni. Dar la reexaminări de control, cu timpul doar 2,5% din convalescenți mai arată unele tulburări de mică intensitate, iar după 1 $^{1}/_{2}$ an, numai un singur adult mai acuza tulburări subiective. La fel conchid Jones și White (1927), Alsted (1933) că este o raritate cardiopatia după difterie. Bineînțeles însă că examenul clinic și ECG arată o revenire la normal prin resorbție, cicatrizare, inclusiv procesele de adaptare-compensare. Pe lîngă reconstrucție, în sensul vederilor lui A. I. Abrikosov (1949), mai intervine redresarea proceselor reversibile, precum intumescența tulbure, steatoza și vacuolizarea simplă, refacerea permeabilității hemocapilarelor, eliminarea sau consumarea unor metabolite utile (grăsimi neutre, proteine colorate bazofil etc.), resorbția sufuziunilor sanguine nedestructive. Sînt însă și degenerări, adică procese distructive metabolice ireversibile (coagulări proteice etc.) care se soldează cu cicatrice, mai ales atunci cînd este întreruptă sarcolema. Pe urma lor se constituie fibroza cicatriceală.

Problema principală este dacă se poate face o adevărată regenerare a miofibrelor cardiace. Leziunile descrise de Heller (1913) au fost confirmate de Frenzel (1915), Hübschmann (1917), Warthin (1924), dar acele leziuni nu dovedesc sigur o regenerare adevărată. Mitoze nu s-au găsit (Collier, 1922; Karsner și colaboratori, 1925) decît la un copil de 5 ani (Mac Mahon, 1937). În schimb s-au găsit sciziuni longitudinale (Mallory, 1914), care sînt, practic, mai importante, deoarece corespund felului de înmulțire și de reconstrucție histo-fiziologică a miocardului (Linzbach, 1951).

Anicikov (1913) a găsit însă cicatrice după difterie. Acestea sînt caracterizate prin forma lor liniară, fină. Dacă sînt însă destul de apropiate și dese într-o anume regiune, se ajunge la o fibroză cardiacă sau la o așa-zisă ciroză (numele acesta însă credem că nu este just, deoarece nici coloritul, nici retracțiile, nici generalizarea pe întreg cordul, nu corespund sindromului patomorfic denumit ciroză de Laënnec, pentru ficat). I s-ar putea spune mai bine, pentru toate aceste motive, cicatrice sistematizate, corespunzînd sistematizării arhitectonice a miocardului. Hübschmann (1917), Schminke (1920), Kratzeisen (1920) sînt de asemenea de acord că lipsesc în atare cazuri cicatrice masive, iar dacă acestea se găsesc la un număr mai mare de ani după difterie, așa cum pe drept remarcă Staemmler (1954), nu pot fi atribuite difteriei în mod stringent. Acest autor raportează observația făcută la un bărbat în vîrstă de 31 de ani — mort subit — care cu 8 ani mai înainte suferise de o difterie gravă, al cărui cord prezenta foarte numeroase cicatrice a peretelui ventricular posterior. Pe valvule, aortă și coronare nu s-a constatat nici o leziune.

*Morți subite* se cunosc în difterie. Ele survin uneori precoce din primul septenar; la necropsie nu se constată decît o dilatare moderată, cu o simplă steatoză fin granulară. Dacă moartea survine în cursul septenarului al II-lea, se poate constata o dilatare miogenă ventriculară stîngă, prezentînd forma globuloasă, caracteristică. În alte cazuri, moartea subită survine mai tîrziu, la cîteva săptămîni de la terminarea tabloului clinic. Dilatarea cardiacă poate să se constituie chiar pe un cord ajuns la fibroză.

Moartea, în difterie, mai poate fi rezultatul unei tulburări a circulației periferice, realizînd un dezechilibru circulator suficient de grav spre a corespunde tabloului anatomo-clinic denumit colaps.

Miocardita și miocardoza difterică nu prezintă deci numai un interes de patomorfie descriptivă, ori de diagnostic diferențial, ori de teorie și de doctrină a inflamației. Desfășurarea cît mai favorabilă a procesului de boală, mai ales în cazurile încă refractare metodelor curente curativo-profilactice, presupune o intensificare a mijloacelor de acțiune existente. În acest sens, este necesară o analiză histo-fiziopatologică cît mai amănunțită. Aceasta, în cazul difteriei, este ajutată de faptul că, așa cum se știe, difteria reprezintă, pentru participarea cordului, efectele unei toxemii simple, fără aport septicemic ori subsepticemic la nivelul țesuturilor îmbolnăvite.

## SCARLATINA

Scarlatina ocazionează uneori participarea cordului, fapt cunoscut de la Virchow (1847) și de la Romberg (1891). În statistica lui Neubauer, din 602 cazuri, s-au găsit 32 miocardite și 4 endocardite, deci circa 6%.

*Carditele microbiene* constau din: endocardită de tip verucos ori ulcerovegetant, pericardite, miocardite de tipul microbian embolic. Intervin de asemenea *cardite nemicrobiene*: endocardită verucoasă, pericardită sero-fibrinoasă, miocardită interstițială precoce, pe cînd miocardita interstițială tardivă este mai rară (Steinmann, 1945). Carditele nemicrobiene pot apare și ca urmări tardive (Glansmann, 1952), fapt demonstrabil mai ales prin ECG, așa cum arată Bengtsson (1950) și colaboratori (1951).

Vascularita și endocardita în scarlatină au fost studiate de Siegmund (1931).

*Microscopic*, se găsesc infiltrate, disociind fibrele miocardice, compuse din limfopoliblaste predominînd asupra histiopoliblastelor și plasmocitelor. Foarte multe discuții au rezultat din faptul că aceste infiltrate, fie ele nodulare (focale), fie difuze (nefocale), conțin uneori histiopoliblaste mari, cu citoplasma net bazofilă. Atare elemente au fost considerate de către Siegmund (1931), Klinge (1929) ca identice cu cele din reumatism, pe cînd Fahr (1916, 1921), Stoeber (1947, 1952), Magdeburg și Billings (1936) au arătat deosebirea lor în aceste boli. O asemenea miocardită exsudativ-proliferativă a fost constatată de Herzenberg, Vasiliev și Fedorov (1938) în 87% din cele 38 cazuri studiate, față numai de 2 lezări miocardice. Constatări similare au făcut Bezi (1939), Eckart-Möbius (1941), Hahn (1944), Spang (1947).

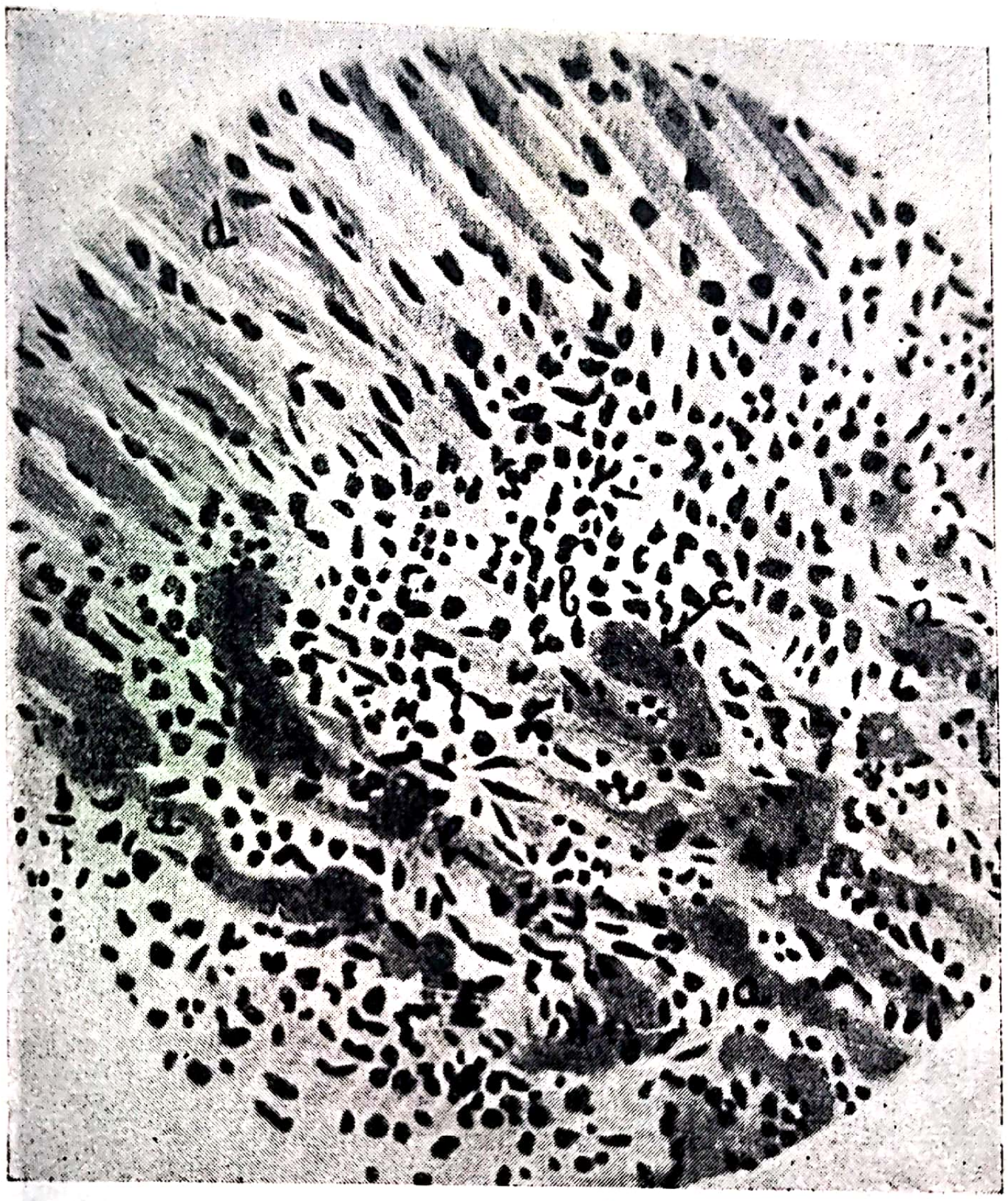

**Fig.109.** — *Miocardita paratifică.* *a)* fibre miocardice ajunse la necroză prin coagulare hialină; *b)* infiltrat dens cu elemente migratorii limfocitare și histiocitare; *c)* fragmente necrotice musculare pe cale de resorbție; *d)* fibre miocardice relativ păstrate. (după Mönckeberg).

În caz de moarte subită se pot constata sufuziuni hemoragice și infiltrate inflamatorii în ambele brațe ale sistemului atrio-ventricular (Stoeber, 1952).

## FEBRA TIFOIDĂ

Febra tifoidă atinge rareori miocardul (Romberg, 1892; Aschoff, 1904; Mönckeberg, 1924).

*Microscopic* este de reținut faptul că în miocard nu se dezvoltă « tifome » de tip Wagner, așa cum se constată în ficat (Donat, 1946). Se găsesc însă noduli histiopoliblastici și edem, corespunzînd mai ales etapei cînd se formează ulcerațiile intestinale și cînd acestea ajung la detersiune (Wätjen, 1947). În paratifoide, care ajung foarte rar la necroze, leziunile sînt similare (fig. 109).

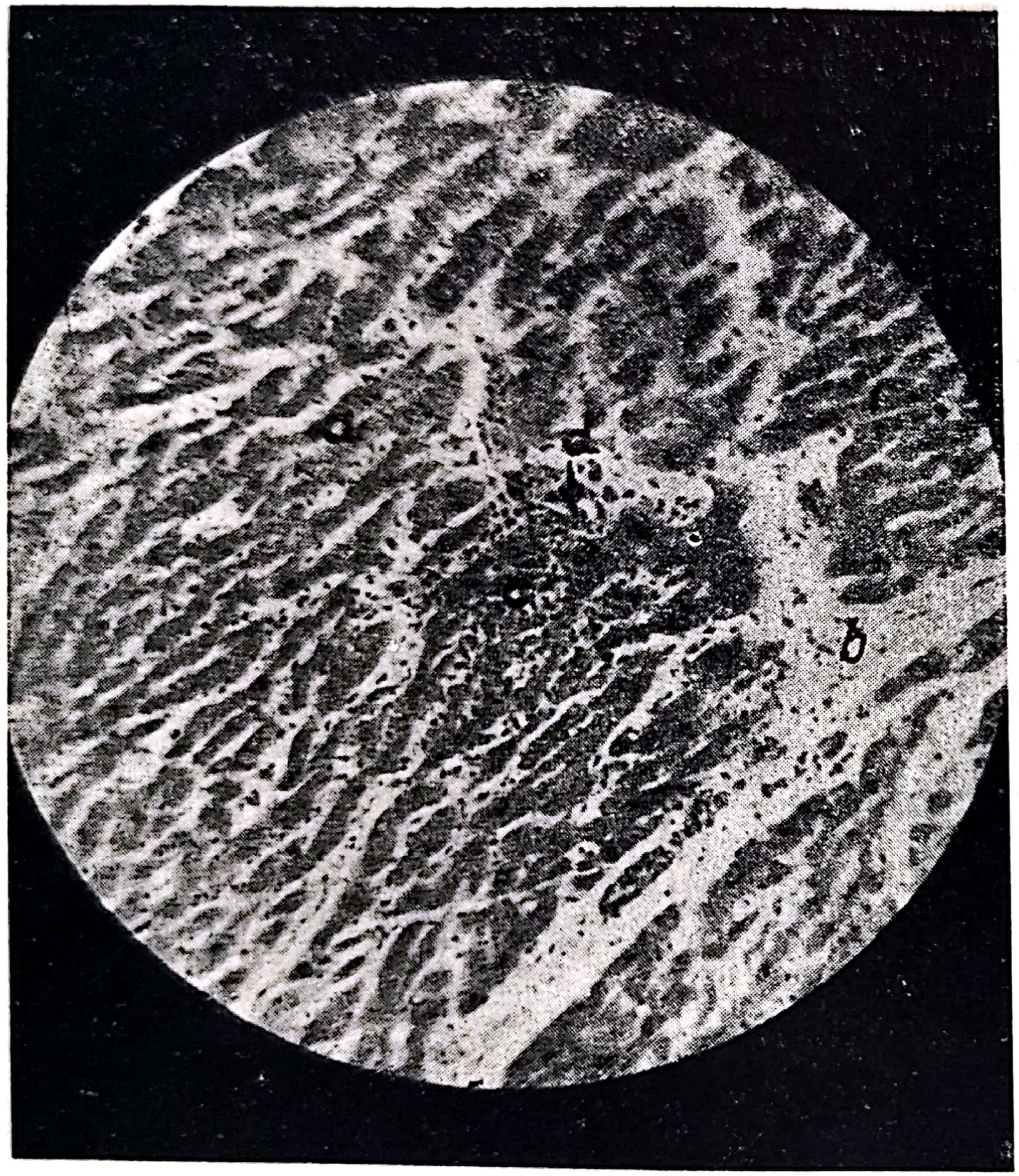

Fig. 110.—*Miocardită în tifosul exantematic. a)* fibre miocardice relativ bine păstrate, cu slab infiltrat interstițial; *b)* septuri vasculo-conjunctive cu infiltrate minime; *c)* infiltrat focal, fără noduli; *d)* vas sanguin.

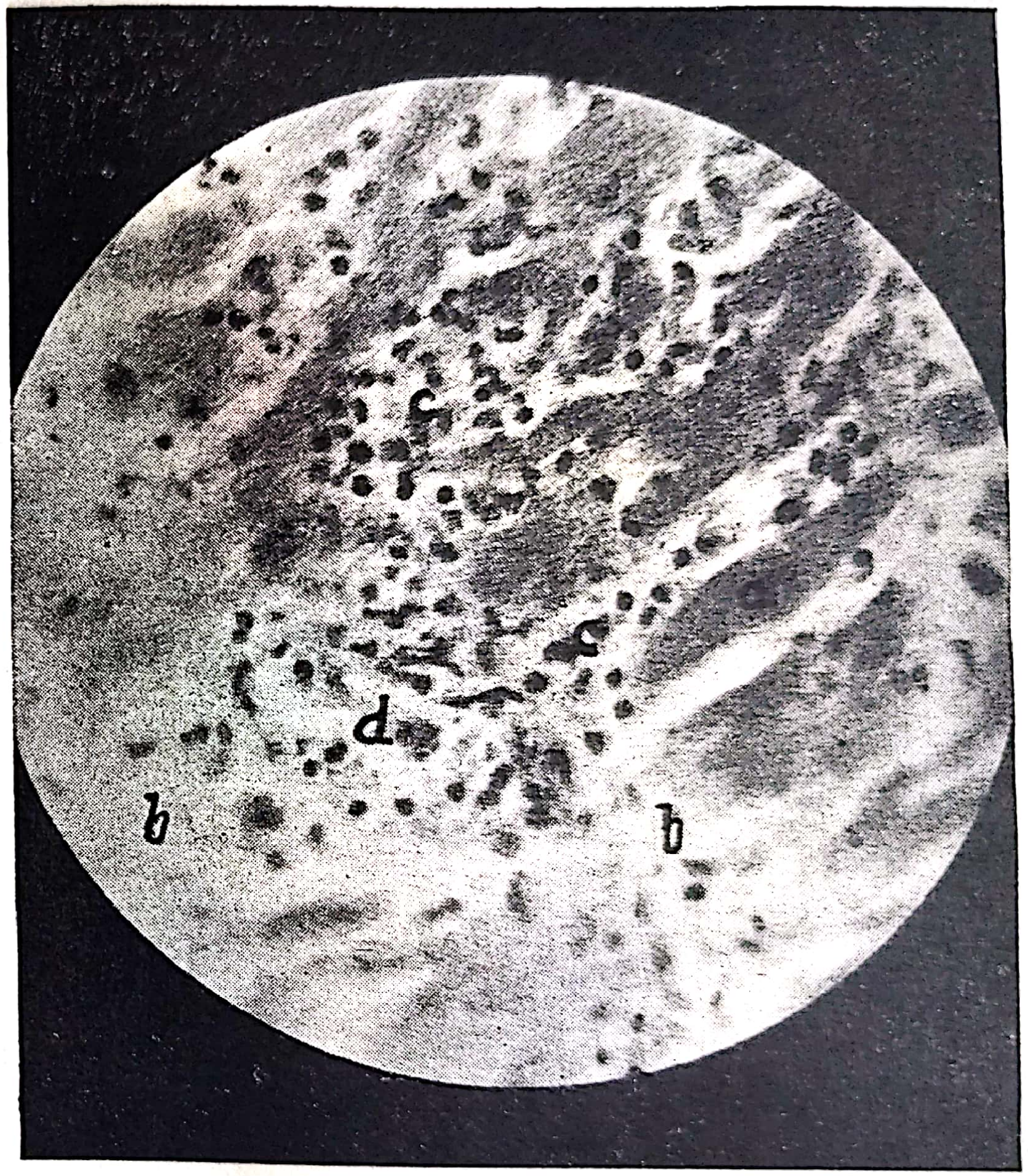

Fig. 111. — *Miocardită în tifosul exantematic.* Același caz ca în figura 110 la măritor mai puternic.

## TIFOSUL EXANTEMATIC

Tifosul exantematic interesează mai ales interstiţiile miocardului (Gruber, 1915). Anatomo-clinic şi ECG, în cursul epidemiei din 1916—1920, D. Danielopolu nu a identificat nici o atingere a miocardului; la necropsie, cordul nu a prezentat nici o modificare notabilă.

*Microscopic* (fig. 110, 111, 112, şi 113) însă, leziunile sînt constante după Danielopolu, Lupu, Crăciun şi Petrescu (1936), pe cînd

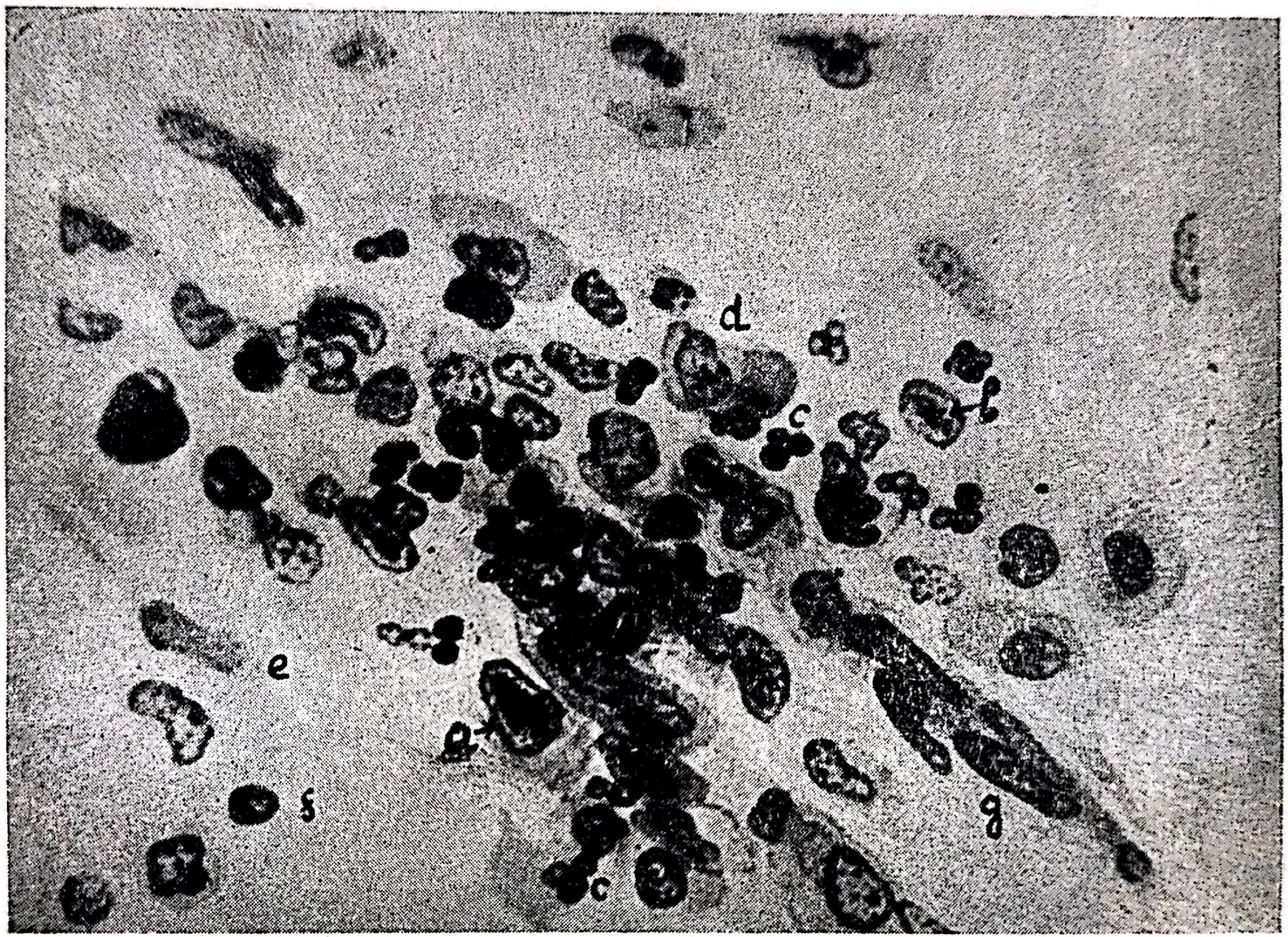

Fig. 112. — *Miocardită în tifosul exantematic. a), b)* celule Anicikov; *c)* leucocite cu nuclei polimorfi; *d)* poliblaste histiocitare; *e)* fibrocit; *f)* limfopoliblaste; *g)* celule conjunctive nediferenţiate din jurul unui capilar sanguin.

Herzog şi Rodrigez (1936) le constată în 97% din cazuri, iar Schopper (1943) doar în 52 din 70 cazuri. Se pot găsi atît leziuni nodulare, cît şi leziuni difuze, sub formă de infiltrate înconjurînd parţial ori total capilare şi precapilare. Endoteliul este de obicei tumefiat, necrotic şi descuamat la nivelul nodulilor Fraenkel, pe cînd la nivelul infiltratelor nefocale, endoteliul poate păstra caractere normale. Nodulii constau mai ales din elemente locale din jurul capilarelor, precum histiopoliblaste, elemente fibrocitare, rare granulocite neutrofile şi plasmocite. Infiltratele nefocale constau din aceleaşi elemente, dar cu predominanţa histiopoliblastelor. Rezultă cicatrice minime, dar numai în caz de distrugere şi întrerupere a pereţilor capilarelor. Aceste leziuni explică de ce în tabloul anatomo-clinic al tifosului exantematic, nu se constată sechele de provenienţă miocardică (Danielopolu, 1923, 1935).

**Davîdovski** (1921) a constatat, pe întinsul său material, foarte metodic studiat, o importantă participare a plasmocitelor în infiltratele din miocard, ca și din restul organismului.

Asemănările leziunilor din tifosul exantematic cu cele din difterie, așa cum afirmă **Goedel** (1942), nu au mai fost regăsite de nici un alt cercetător.

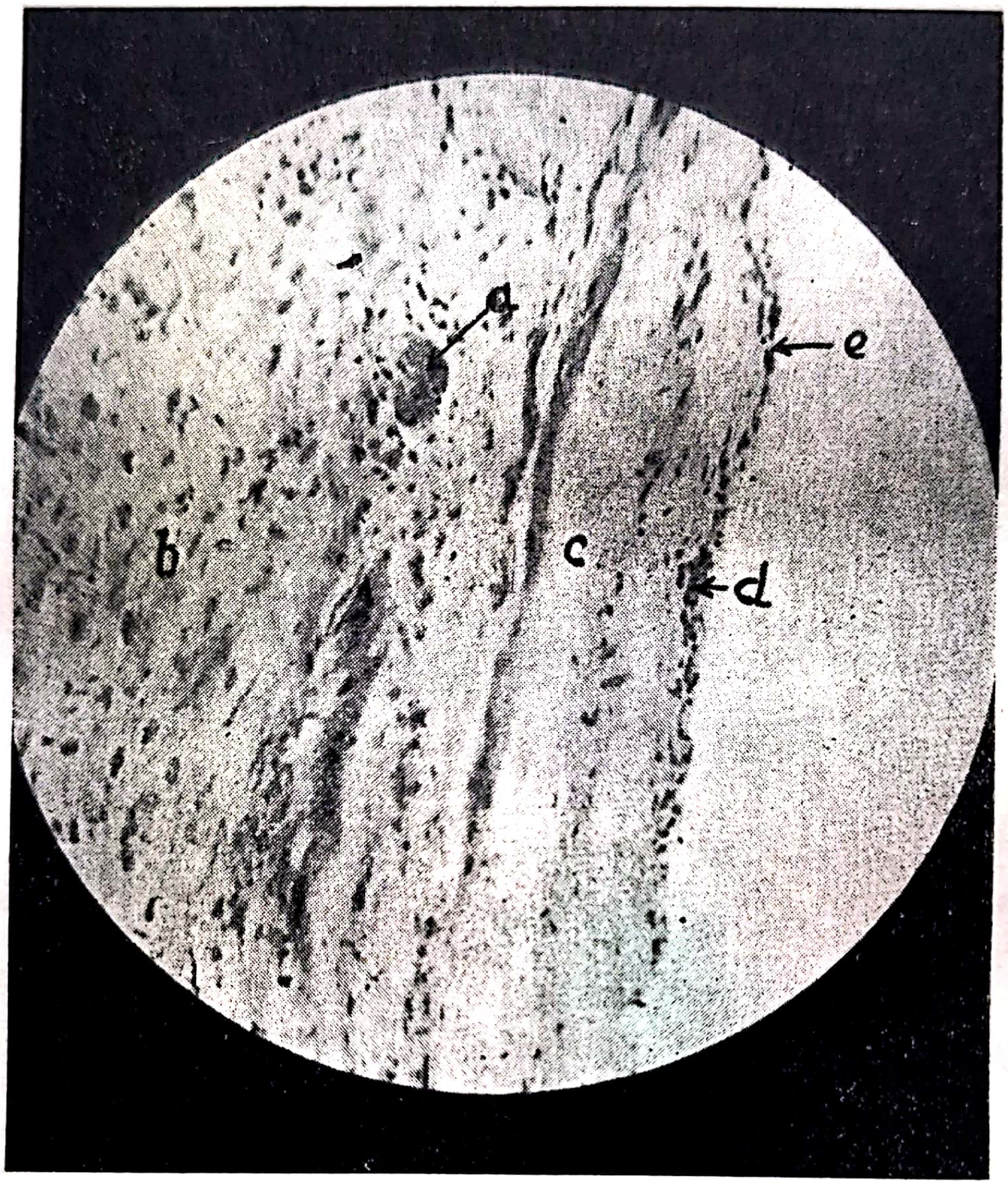

Fig. 113. — *Endocardită latentă în tifosul exantematic. a)* vas trombozat cu nodul tifo-exantematic; *b)* fibre miocardice cu infiltrat interstițial minim; *c)* endocardul profund, cu infiltrat seros, dar fără celule migratorii; *d)* endocardul superficial, cu infiltrat histio- și limfopoliblastic abundent, însă fără depuneri trombotice; *e)* endotelii păstrate, nedescuamate, uneori hipercrome.

**Capilarita în tifosul exantematic.** Așa cum se știe, frecvența nodulilor Fraenkel este diferită în diversele viscere și țesuturi. O asemenea distribuire inegală, credem că se poate atribui, de acord cu tabloul clinic, unor *factori accesorii*, precum cei hemodinamici. De fapt, în morfogeneza acestor leziuni, endoteliile reprezintă un sediu oarecum accidental, pe lîngă faptul binecunoscut că rickettsiile se dezvoltă chiar în endotelii (*elecție patobiotică*). Devine eficient acest dublu mecanism mai ales acolo unde pătrunderea germenilor în endotelii este favorizată de viteza circulatorie scăzută, viscozitatea crescută (prin deshidratare și alte condiții locale). Aceste condiții pot fi uneori pur accidentale, precum blocarea temporară a circulației capilare, așa cum se vede la capilaroscopie. Danielopolu (1917) a insistat asupra acrocianozei, a « degetelor de spălătoreasă » cu piele încrețită etc., precum și asupra colapsului circulator periferic. Intensa lezare a centrilor și subcentrilor nervoși explică aceste tulburări circulatorii.

Lipsa unui tropism special, în acest caz, este dovedită de localizarea posibilă a rickettsiilor în endoteliile altor sectoare, decît cel din arteriole și capilare, puse exclusiv în discuție de Fraenkel (1913). În acest sens pledează prezența nodulilor în vene (Davîdovski, 1921), în endocard (Crăciun, 1939, confirmat de Avtsin, 1955). Rickettsiile (din tifosul exantematic istoric sau murin), fiind intermediare între microbi și virusuri, manifestă, ca proprietate virotică, un parazitism obligator în celule vii. Totuși din imensul teritoriu hemo-endotelial al organismului, nu infectează practic decît sectorul capilarelor și precapilarelor din anumite țesuturi și viscere. Nodulii tifo-exantematici, descoperiți de Popoff (1875) în creier și de Fraenkel (1913), în piele, reprezintă exemple tipice de trombocapilarită și tromboarteriolită.

Consecințele sînt legate, în primul rînd, de tulburări hemodinamice la nivelul diferitelor viscere, astfel deficient irigate. Encefalul și mai ales cortexul cerebral, la pacienții cu noduli foarte apropiați, dezvoltă acel ansamblu de simptome foarte caracteristice, corespunzînd formei hipertoxice (Danielopolu, 1917). În caz de sfîrșit letal, nodulii (deci capilarita) realizează un maxim de lezare a bulbului, așa că forma hipertoxică duce la exitus prin simptome bulbare. La fel pentru participarea miocardului. Dimpotrivă, în tifosul exantematic endemic, cu o letalitate mult mai mică, nodulii sînt mai rari în cortexul cerebral, în miocard etc. (Crăciun, 1941).

Citotropismul endotelial intervine totuși în tifosul exantematic murin și anume pentru endoteliile din vaginala testiculară la iepure, așa cum reiese din reacția Mooser (1938). Faptul acesta arată, printre altele, că endoteliile, fie din seroase, fie din vase, îndeplinesc funcția unui strat celular de interfază între mediul sanguin și cel tisular, cu anumite proprietăți histo-fiziologice comune oricăror endotelii (Crăciun, 1957).

### STĂRI SEPTICEMICE

*Meningococcemiile*, *streptococcemiile* etc. produc capilarite care prezintă caractere similare. Factorul hemodinamic este aci prevalent. În aceste cazuri, caracterul peteșial, ca și în *variola hemoragică*, traduce aglomerarea leziunilor într-un teritoriu limitat, precum și asocierea unui factor toxic (anoxie locală) și toxinic (de la germenii cauzali), eventual și o asociere cu piococi etc. Capilarele ajung la o permeabilitate exagerată, ruperi etc. Cortexul cerebral este și aici cel mai expus.

## BOLI VIROTICE

*Viroze*, prezentînd leziuni miocardice concomitente, se găsesc relativ deseori, dar de obicei ca simple descoperiri de cercetare microscopică. Uneori există însă și leziuni decelabile macroscopic, sau chiar un tablou clinic, eventual cu verificare prin ECG etc. Invers, tot mai numeroasele cazuri cu evoluție favorabilă, vor lăsa nerezolvată problema dacă au existat ori nu leziuni cardiace, chiar dacă ECG și clinica le aduceau în discuție tot mai adesea.

Problema care se pune, și care nu a fost încă cercetată cu metodele adecvate ale inframicrobiologiei moderne, este dacă atare procese se datoresc unei localizări virotice propriu-zise, specifice, la nivelul miocardului, sau dacă este doar vreo asociere microbiană. Aceasta poate interveni fie de la început, fie în decursul virozei, fie ca o complicație. Modificările de alergie, și mai ales anergia bine cunoscută a unor viroze poate interveni decisiv în atare circumstanțe.

### GRIPA

Gripa, în cazurile rare cînd produce o atingere a miocardului propriu-zis (Beitzke), realizează, după Schmorl, fie tipul infiltrativ interstițial, fie tipul alterării parenchimatoase grave cu dezintegrare în blocuri coagulate, fie uneori o simplă miocardită seroasă (Roulet, 1935).

Sisoev, Roulet (1935), constată de asemenea, pe lîngă hiperemie și edem, importante leziuni ale miofibrelor: steatoză întinsă, degenerare și dezintegrare granulară, atrofie hiperplasmică (Hayem) împreună cu infiltrate celulare. Roulet mai constată, în caz de moarte tardivă (ziua a 23-a), focare cu fibroblaste și rețele fibrilare nou formate, consecutive distrugerilor focale de miofibre, așa cum au constatat de asemenea Wehrmeister și Freund (1932). Finland și colaboratori (1945) au reușit să izoleze o tulpină de virus A dintr-un caz cu miocardită interstițială. Acest fapt dovedește că miocardita gripală poate avea origine pur virotică, fără intervenția asociațiilor microbiene. Dar nici rolul acestora nu se poate nega, ținînd seama de tabloul clinic.

### MONONUCLEOZA INFECȚIOASĂ

Mononucleoza infecțioasă, ca localizări în miocard, a fost studiată de Allan (1947), Keller, Marinescu (1956) etc.

### VARIOLA

Variola hipertoxică (hemoragică; vărsatul negru) interesează miocardul mai deseori decît se admite de către clinicieni (Höring).

### POLIOMIELITA

Poliomielita, după Helge, lezează deseori miocardul. Laake, pe 265 bolnavi, constată în 37,16% tulburări nete ECG, fiind interesați mai ales copii peste 10 ani. De reținut că proporția cea mai mare o prezintă formele bulbare (50% din cazuri), față de formele medulare întinse (40%) și de cele localizate benigne (25,5%). Modificările ECG pot dura mai multe luni; de obicei sînt ușoare și reversibile. Ele arată interesarea miocardului; se manifestă prin modificări ușoare ale undelor $P$ sau $T$, sau segmentului $ST$.

Constatări similare face Bengtsson pe 200 cazuri; modificările ECG predomină la adulți (15,6%) față de copii (4,3%). Formele paralitice prezintă și cea mai constantă atingere miocardică (28,5%). La necropsie 20—40% din cazuri arată, începînd de la 2—5 zile, un proces interstițial, cu edem și poliblaste limfoide și histioide, dar și alterări ale miofibrelor, pînă la fragmentare.

Pe cazuri mortale, Marinescu (1956) constată leziuni importante în fibrele miocardice, precum degenerescență granulară, multiplicarea nucleilor, hiperplasmie.

*Morfogeneza*. Virusul acționează toxic, dar mai intervin tulburări neuro-vasculare, hipoxia, hipokaliemia; dacă intervin complicații pulmonare, cordul drept poate ceda. Sindromul Hegglin se asociază acestei miocardite, mai ales în formele bulbare (sau respiratorii).

În poliomielită se constată edem, pe cînd infiltratele sînt puțin importante ca intensitate și frecvență, fiind constatate doar în 11 din 92 cazuri de către Dolgopol și Cragan (1949) pe lîngă localizări în endo- și pericard. Endocardita verucoasă, ruptura atriului drept, endoarterita și alte localizări grave le-au notat Ludden și Edwards (1948) la 6 din 45 de cazuri. Alte observații au fost publicate de Larson (1941), Saphir și Wile (1942), Peale și Luchesi (1943) etc.

## RUJEOLA

Rujeola afectează, după Bengtsson, mai ales adulții (16%), în comparație cu copiii (0,5). Se constată la necropsie leziuni chiar în lipsa unor antecedente cardiace. La 30% era alungit intervalul PR, la un copil de 2 ani, s-a constatat bloc de ramură dreaptă. Tulburările ECG sînt trecătoare. La circa 50 % necropsii, Marinescu constată lipsa bronho-pneumoniei acute, iar în miocard, intensă hiperemie, edem, endotelii tumefiate, tromboze, hemoragii. Fibrele musculare prezintă intumescență tulbure, ștergerea striațiilor transversale, picnoză, multiplicarea nucleilor. Leziunile circulatorii interstițiale sînt intense, mai ales în caz de complicații pulmonare. Așa că acțiunea germenilor acestora o amplifică pe cea virotică.

## TUSEA CONVULSIVĂ

Macroscopic se constată hemoragii punctiforme în miocard, care poate fi flasc, tulbure; microscopic, leziunile seamănă cu cele din rujeolă, inclusiv cele ce corespund unor eventuale complicații bronho-pulmonare (Marinescu, 1956).

## PAROTIDITA EPIDEMICĂ

În această boală, apar modificări puțin importante, între a cincea și a zecea zi de boală, manifestate prin modificări ECG la 15% cazuri, care interesează unda *P*, ca și alungirea intervalului *PR*; sînt încă mai rare semne subiective, ca: dureri retro-sternale, amețeli, palpitații (Rosenberg, Manka, 1932 etc.).

### HEPATITA EPIDEMICĂ (BOALA BOTKIN)

S-au descris, pe traseele ECG, denivelări trecătoare ale segmentului *ST*, alungirea intervalului *PQ*, unda *T* bifazică sau turtită, dextro- sau levograme, modificări ale complexului ventricular, aritmii, dar mai ales bradicardie (Munskin). În afară de procesul virotic propriu-zis, modificările ar fi legate de lezarea ficatului (retenție biliară, disproteinemie, tulburări în metabolismul glucidic și mineral), dar și de dereglări neurotrofice interesînd miocardul. Iuliu Popescu și V. Enescu (1957) au găsit chiar din perioada preicterică a bolii un ritm atrial inferior; după trecerea icterului, totul a revenit la normal. Într-alt caz, aceiași autori au constatat o bradicardie (34 pe minut), cu fenomene de sindrom Stokes-Adams, care dispar o dată cu vindecarea.

### FEBRA AFTOASĂ

Febra aftoasă produce mai ales o reacție interstițială, după observațiile făcute de Joest (1911), pe cînd în materialul studiat de Mönckeberg (1924) predominau leziunile miofibrelor, cu steatoză, uneori sub forma unei întinse tigrări (Holz, 1943). Experimental se pot produce aceleași leziuni. Observații și cercetări au fost făcute de Johne, (1884), Kitt (1894), Nieberle (1921) etc.

La examenul microscopic, Staemmler (1954) notează o intensă mioliză, asemănătoare cu cea din difterie, dar însoțită de o reacție interstițială simțitor mai intensă decît la difterie. Imaginile microscopice corespunzătoare par să arate relativ multe histiopoliblaste.

## BOLI CU ETIOLOGIE ÎNCĂ NEPRECIZATĂ

### ENDOCARDITA LIBMAN-SACKS

Endocardita Libman-Sacks sau endocardita verucoasă atipică, abacteriană, nesclerogenă, descrisă de acești autori în 1924, prezintă unele particularități (Baehr, 1931: Albertini, 1935; Klemperer, 1942). În prezent este considerată ca localizarea cardiacă a unui lupus eritematos diseminat, ca o colagenoză, susceptibilă de tratament cu ACTH și cortizon. Ca evoluție clinică seamănă cu endocardita lentă, prognosticul fiind grav. Bacteriologia negativă o apropie de procesele reumatice. Participarea tegumentelor, mucoaselor, viscerelor, sîngelui și măduvei osoase arată însă că este vorba de un proces cu totul general, dar criptogenetic.

Se apropie de endocardita vegetantă (dar fără nici o ulcerație), în sensul că se formează abundente mase fibrinoase moi, exuberante, de obicei pe mitrală și aortă, uneori și pe pulmonară, cu tendința la propagare de la valvule la perete. Masele trombotice rămîn friabile, căci tendința la organizare conjunctivă este slabă sau nulă. Coexistă adeseori miocardita decelabilă prin ECG, dar și alte manifestări, precum mialgii, splenomegalie, hepatomegalie, pericardită și pleurită. În plus, participarea întregului sistem vascular realizează aspecte similare cu periarterita nodoasă, constatîndu-se leziuni de necroză fibrinoidă a pereţilor vasculari şi tromboze. Predomină lezarea arteriolelor (Guyon, Adams, 1943). Articulaţiile participă şi ele cu sinovită nespecifică, dar fără leziuni osoase sau capsulare. Adenopatiile corespund tuturor leziunilor mai sus amintite.

În endocard şi sub endocard, procesul infiltrativ celular este intens, dar în miocard lipsesc noduli reumatici. În vase, la nivelul necrozelor, dimpotrivă, infiltratele sînt minime.

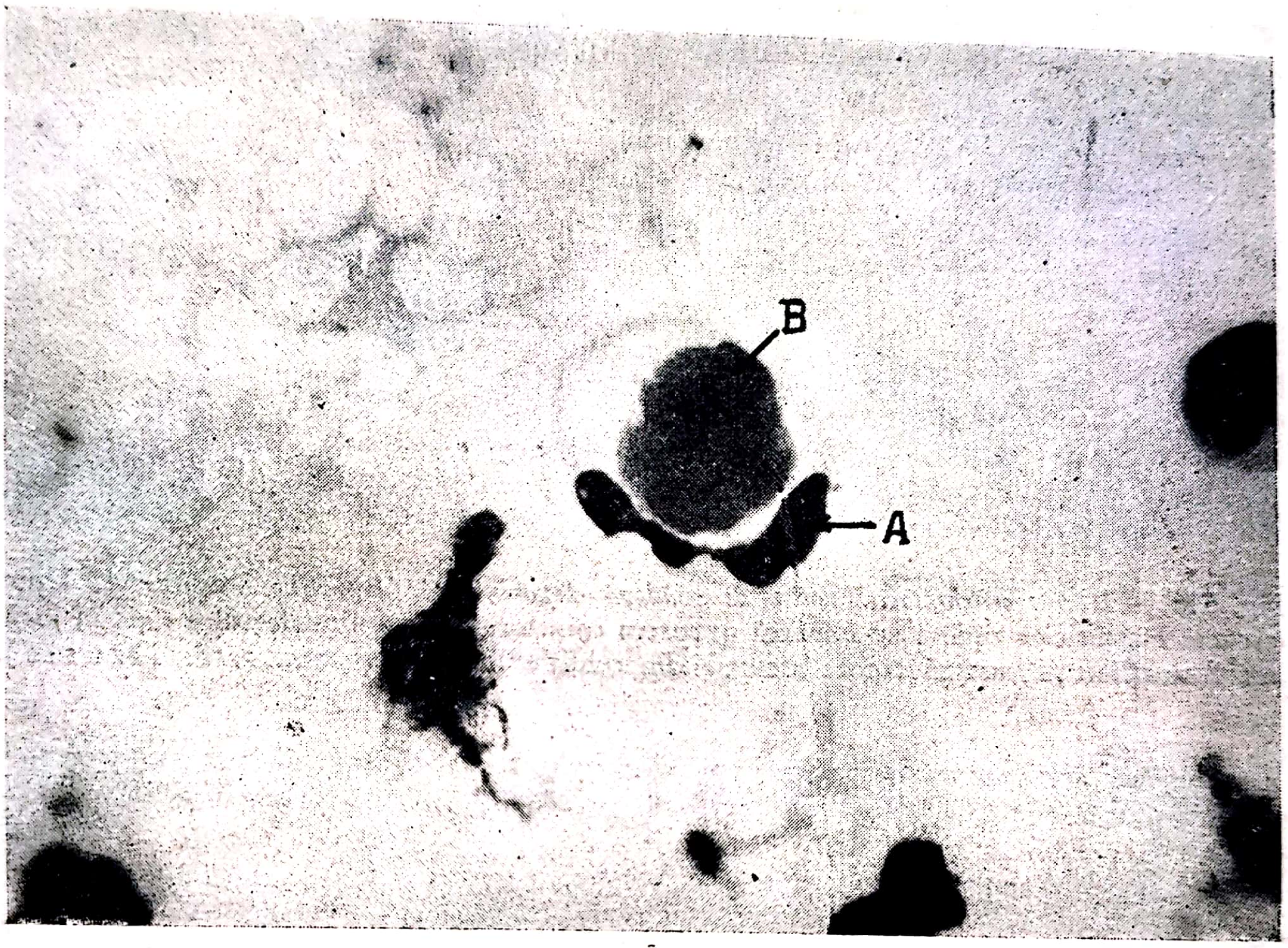

Fig. 114. — *Lupus eritematos. Frotiu de măduvă sternală heparinizată (hematiile hemolizate).* Celulă « L. E. » sau celula lui Hargraves: se observă nucleul polinuclearului *(A)* împins la periferie de către voluminoasa incluzie intraprotoplasmatică *(B)*; cercetările chimice au arătat că incluziunile sînt compuse aproape în totalitatea lor din acid dezoxiribonucleic depolimerizat şi că ar corespunde digestiei intraprotoplasmatice a altei celule fagocitate (preparat P. P. Dănilă).

Pielea feţei arată bule ori papule urticariene izolate sau contopite cu eritem erizepelatoid multiform, de forma unui fluture cu aripile pe cei doi obraji. Mai pot apare sufuziuni hemoragice în derm şi discheratoză. Leziuni similare apar pe alte regiuni descoperite. Participarea mucoaselor se traduce sub forma de edem, infiltrate, exulceraţii, uneori cu sufuziuni hematice, apoi gingivită şi stomatită cu excoriaţii, chiar cu exsudat purulent. Kaposi descrisese, o dată cu tabloul cutanat, şi leziuni renale manifestate clinic cu albuminurie, cilindri, hematii, ca într-o glomerulonefrită difuză, eventual cu edeme şi hipoproteinemie, ca în nefroze.

Caracteristică este prezenţa, în sînge şi măduva osoasă, a aşa-ziselor celule lupice. Este vorba de leucocite care au fagocitat corpusculi hematoxilinofili

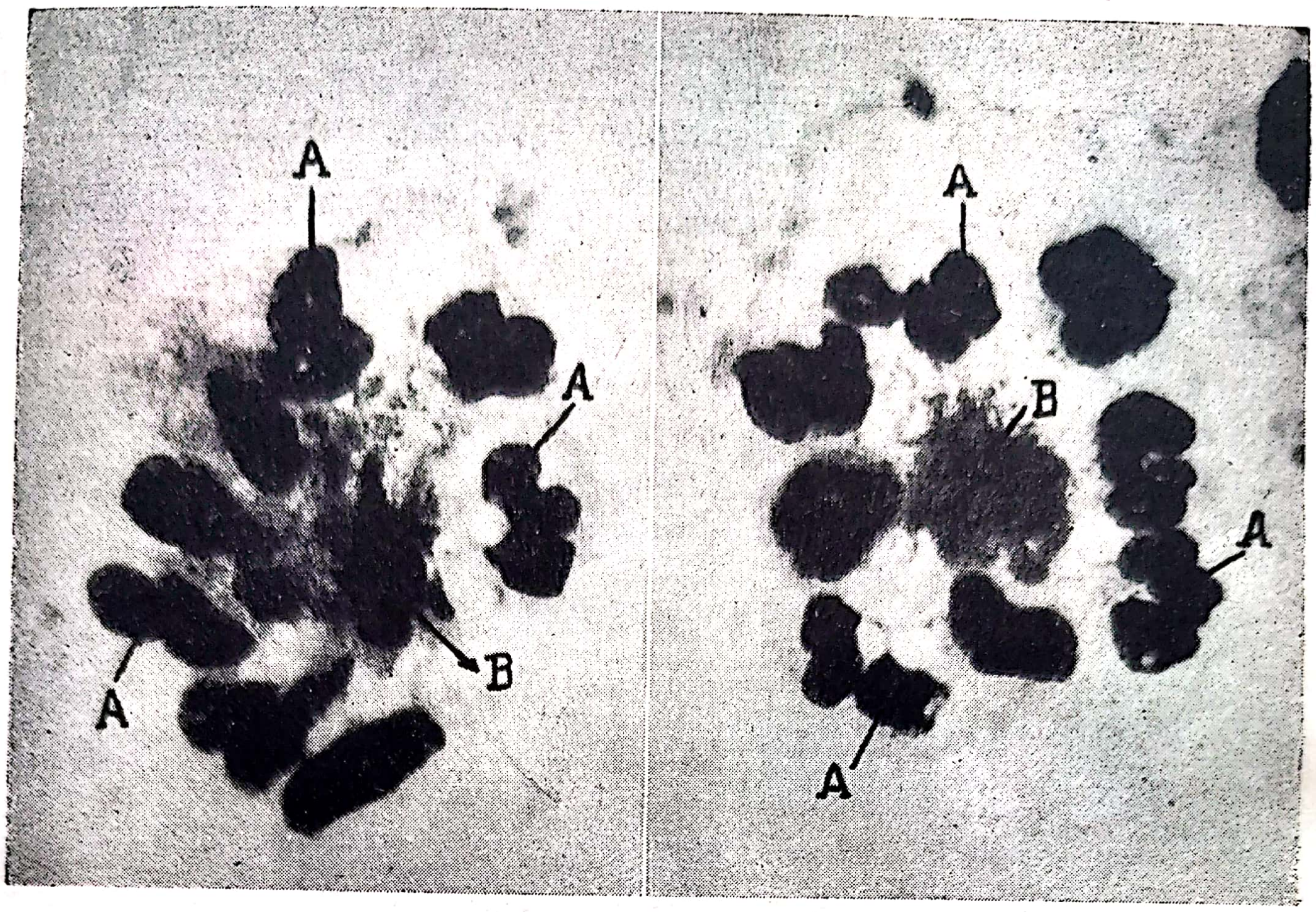

Fig. 115. — *Lupus eritematos. Frotiu de măduvă heparinizată (hematiile hemolizate)*. Două « rozete Hasserick » tipice: se remarcă gruparea caracteristică a polinuclearelor *(A)* în jurul unei formațiuni *(B)* asemănătoare incluziei din celula « L. E. » (preparat P. P. Dănilă).

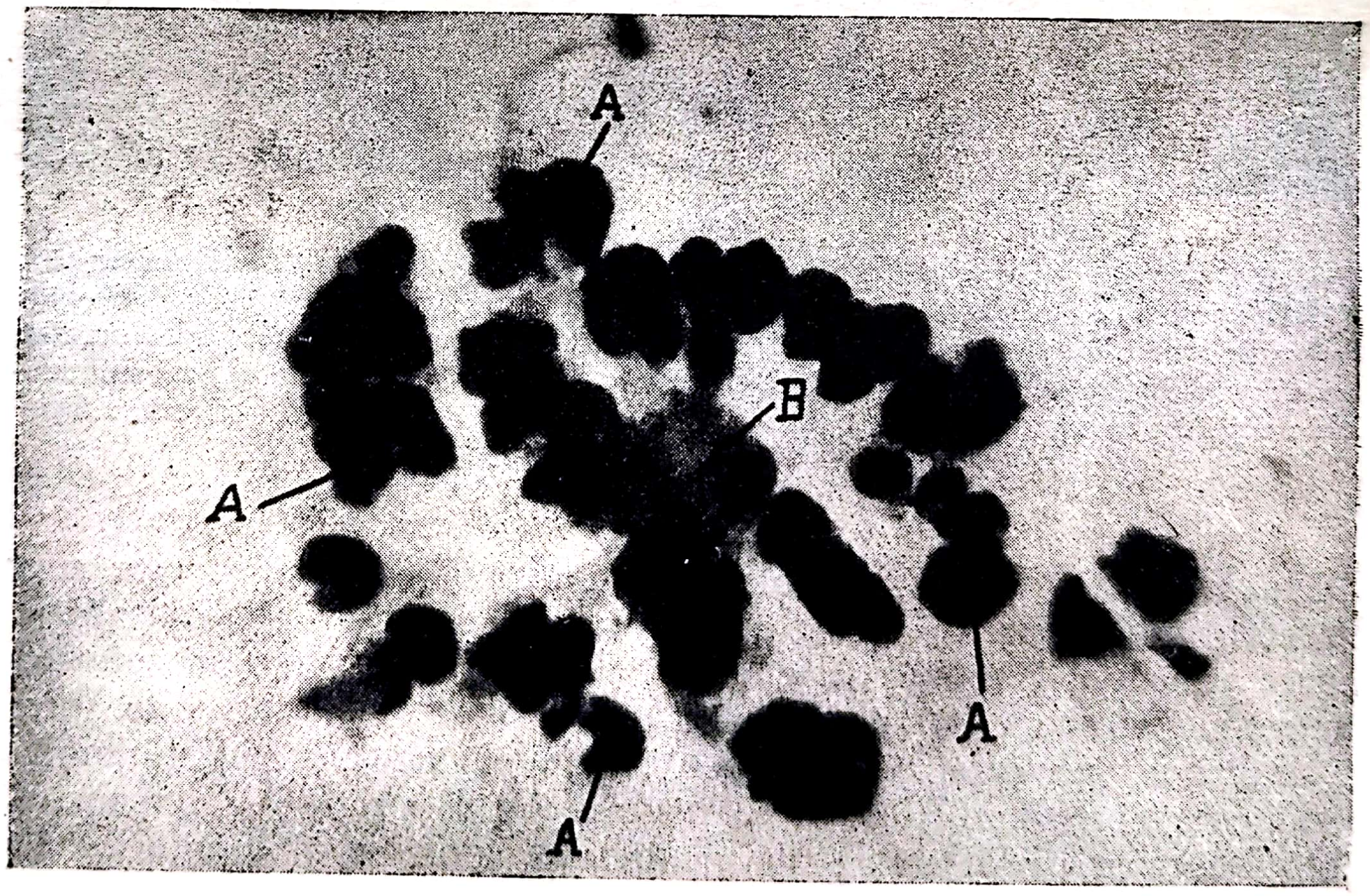

Fig. 116. — *Lupus eritematos. Frotiu de măduvă heparinizată (hematiile hemolizate)*. « Rozetă Hasserick » la a cărei formare participă un număr sporit de polinucleare *(A)* în jurul incluziei centrale *(B)* (preparat P. P. Dănilă).

rezultați prin depolimerizarea acidului dezoxiribonucleic; nucleul devine excentric. Celulele lupice provin din retocite osteomedulare, ca și din neutrofile, monocite; ele se grupează de obicei în jurul corpusculilor hematoxilinofili, formînd așa-zisele rozete (fig. 114, 115 și 116).

## ENDOCARDITA LÖFFLER

Endocardita Löffler a fost descrisă, în 1936, sub numele de endocardită parietală fibroblastică cu eozinofilie sanguină, fiind observată în două cazuri letale. Un studiu anatomo-clinic al acestei endocardite a fost făcut de Goia, Moga și Manta.

Procesul interesează întreg organismul, căci se constată în plus nefrită tip Löhlein, arterite și trombarterite, miocardită, aortită (Roulet, 1944). Interesează mai ales ventriculii și prezintă uneori macroscopic un tablou special, cu îngroșări mari, chiar tumorale, uneori cu tendință la obliterarea cavităților cardiace (Eger, 1941) sau cu dilatare (Themel, 1949).

Valvulele pot fi normale sau prezintă leziunile unui proces stins (Berblinger, 1948).

*Microscopic*, îngroșările se datoresc unui infiltrat inflamator, uneori cu țesut de granulație; exulcerarea nu este constantă, nici depunerile trombotice (Coreau, 1937).

Endocardita fibroplastică parietală cu leucocitoză și eozinofilie, tip Löffler (1936), se poate asocia (3 cazuri descrise de Bühler (1954)) cu endarterită sau periarterită nodoasă, fapt care pledează pentru natura infecto-alergică a bolii. De remarcat că cei trei bolnavi avuseseră antecedente foarte încărcate și polimorfe, cu repetate infecții.

Interpretarea nosologică va ține seama de faptul că aceste leziuni se dezvoltă după scarlatină, pneumonie, reumatism poliarticular (Fossel, 1942). Coexistența cu astmul (Lennox, 1948), ca și eozinofilia medulară și periferică pînă la 70% indică modificări alergice.

## ENDOCARDITA FETALĂ

Endocardita fetală a fost și este încă foarte mult discutată. Interpretările sînt cu totul divergente. I se atribuie leziunile valvulare congenitale.

Originea inflamatorie a fost ipotetic admisă pentru atreziile sau stenozele de arteră pulmonară sau de aortă, survenind fără anomalii ale septului. La fel sînt interpretate observații, precum cele aduse de Sternberg (1888), cu îngroșări apreciabile pe mitrală și pe tricuspidă sau de Herxheimer, cu îngroșări cicatriceale în caz de stenoză a conului pulmonarei sau de B. Fischer (1911), de stenoză aortică asociată cu miocardita sclerogenă. Caracteristice sînt localizările în cordul drept.

În alte cazuri au fost invocate, nu procese inflamatorii, ci tulburări circulatorii (Mönckeberg, 1904) sau simple leziuni degenerative și depuneri de trombi pe valvule (Capelli, 1933).

## ENDOCARDITA SEROASĂ

Pe cînd Mönckeberg (1904), Capelli (1933), Gross (1940), Engels (1948) păstrează o atitudine rezervată față de această entitate, dimpotrivă, Böhmig (1934, 1953) o consideră ca foarte frecventă. Acest ultim autor reluînd observații anterior făcute de Rokitanski (1844), de Beneke (1910), de Randerath (1932), afirmă că endocardita seroasă reprezintă forma cea mai frecventă la copil.

După observațiile noastre, interesează mai întotdeauna doar nou-născuți și în special cei cu tulburări grave de nutriție.

*Macroscopic*, marginea liberă a mitralei sau tricuspidei apare mai groasă, mai translucidă, edemațiată, cutele de inserție ale cordagiilor tendinoase fiind mai adînci și mai ramificate. Luciul este păstrat.

*Microscopic*, în teritoriul respectiv, endoteliul este intact, însă stratul subendotelial este disociat de un edem seros. Se găsesc foarte rare histiocite mobilizate, amiboide. Dar și fibrocitele prezintă o citoplasmă delimitată mai net și colorată ușor albăstrui (mobilizate). Stratul elastic este disociat de edem, desmofibrele și elastofibrele apar disociate ori întrerupte, retofibrele (argentafine) se văd în număr sporit. Necroza și necrobioza lipsesc. Colorațiile pentru fibrină rămîn negative. La fel sînt negative colorațiile și însămînțările pentru microbi.

Evoluția este variabilă. Resorbția totală se face de obicei în stadiile incipiente. Dacă se mențin însă cauzele și condițiile favorizante, arhitectura locală se schimbă din cauza neoformării de fibre colagene, capilare, poliblaste și mai ales din pricina tendinței la recidive.

Etio-patogenia nu este clară. Prin analogie se pot incrimina condiții septico-toxice nedeterminate, comparabile cu cele studiate de Siegmund (1925), Dietrich (1930), în anume infecții la nivelul stratului subendotelial din vene și din artere.

Morfogenetic, leziunile par să indice modificări de permeabilitate ale endoteliului, în legătură fie cu tulburări de disproteinemie, fie cu receptivitatea mărită a țesutului subendocardic.

Semnificația nosologică și interpretarea acestor modificări este încă foarte discutată. Pentru unii autori este vorba de lezarea primară a endocardului, ca un proces care deschide calea altor endocardite (verucoasă etc.), acestea constituind deci simple recidive ori stadii evolutive care pot sau nu interveni cu timpul. Pentru alții, ar fi simple modificări datorite unor variații mai ample de ordin metabolic, chimic sau traumatic.

Noțiunea și definiția unei « inflamații seroase » numai cu aceste caractere și în atare perspective contradictorii nu se poate elucida, credem, decît pe temeiuri nosologice. Acestea, deocamdată, sînt insuficient cunoscute.

Importanța acestui tablou este totuși evidentă. A fost denumit la început de Böhmig ca « reacție endocardică », apoi ca « scleroză de intumescență » (*Quellungssklerose*), și, în sfîrșit, ca « endocardită simplă sau seroasă ». Revenind la tabloul de leziuni, este vorba, faptic, de alterări și reacții în desmogel și în desmofibre care duc la desmoliză, gelul fluidificîndu-se, iar fibrele rezolvîndu-se în fibrile.

Importanța teoretică a procesului stă în relațiile sale morfogenetice posibile cu procesele reumatismale, în cadrul histo-fiziopatologic al bolilor de colagen (Klemperer, 1950).

## MIOCARDITA FIEDLER

Miocardita Fiedler, ca entitate identificată clinic de acest autor, a fost studiată histopatologic de Schmorl, Selentin, Saltikov. Acești autori au găsit infiltrate interstițiale difuze, prezentînd o notabilă variabilitate a compoziției lor cu participare de histiocite, plasmocite, leucocite, celule gigante miogene. Dar se constată și noduli inflamatorii, care amintesc uneori tuberculii (mici necroze « epitelioide »), iar alteori noduli Aschoff. Predominanța leziunilor nodulare corespunde tipului zis granulomatos sau gigantocelular (Jones, W. Koch, Didion, W. Fischer, Koopmann, Magner), leziune pe care unii din acești autori au găsit-o și în alte viscere. Uneori miofibrele prezintă alterări hialine, chiar o dezintegrare granulară (Haussmann și Schenken).

Nu s-au găsit niciodată bacili Koch.

Natura procesului a rămas neclară. S-a invocat asemănarea cu sarcoidul, de către Didion.

## MIOCARDITA FIBROPLASTICĂ CRONICĂ

Frecvența acestei miocardite pare să fi crescut mult în ultimii ani. Scott și Saphir (1929) adunaseră în literatură 30 cazuri. De atunci s-au mai publicat numeroase observații (de la Chapelle și Graeff, 1929; Mittelbach, 1935; Sike, 1936; Carboncini, 1940 etc.). Miocardita fibroplastică poate apare și la copii (Singer, 1952). În 1942, Saphir a publicat o nouă trecere în revistă pe un număr mai mare de cazuri. Marcusse și Krebs au făcut întinse cercetări. Dar, așa cum remarcă pe drept Staemmler (1954), nu este sigur că toate cazurile publicate sub această denumire îi aparțin într-adevăr.

Asocierea acestei miocardite cu encefalita a fost semnalată de Chiari (1952). De asemenea în ataxia de tip Friedreich se poate găsi o miocardită (Hejtmancik, Bradfield și Miller, 1949), precum și în distrofia musculară regresivă (Franz, 1937).

Nevrita însoțește de asemenea miocardita, miocardoza și scleroza de miocard (Askanasy, 1925; Krücke, 1939; Salfelder, 1950).

Clinic, această miocardită evoluează independent de vreun proces infecțios în organism; nu se pot însă exclude procese subclinice sau aclinice, nici condiții subseptice sau *infecții de focar*.

Etio-patogenic, o legătură cu sifilisul ori cu tratamentul salvarsanic reiese din observațiile lui Griesshammer, Šickl (1936), Nelson (1934), Zalka (1931). Procese alergice au fost puse în discuție de Wahrmann (virus « gripal »?), de Stoeckenius, acesta invocînd un fel de reacție Herxheimer.

Patomorfic, tabloul încă nu apare suficient de bine caracterizat, ca să permită o încadrare nosologică netă.

Macroscopic, cordul este mărit în totalitate, ajungînd pînă la 600 g (de la Chapelle şi Graeff, 1929). Referindu-se la mărirea cordului în aceste cazuri, Carboncini (1940) vorbeşte de cord bovin. Endocardul şi epicardul rămîn totdeauna integre, iar coronarele arată uneori modificări amintind pe cele din arterite (Mittelbach, 1935). Pe secţiuni, sau prin transparenţa endocardului, miocardul prezintă pete sticloase, alburii sau gălbui (după cantitatea de grăsimi pe care o conţin) asemănătoare celor din leucemii (Kaufmann, 1931); alteori petele sînt cafenii prin asociere cu pigment lipofuscinic. Se poate dezvolta cu timpul un aspect cicatriceal. Tabloul de leziuni microscopice arată, la început, o miocardită de tip granulomatos, cu eventuale distrofii (steatoză), apoi o scleroză cu infiltrate inflamatorii reziduale, puţin caracteristice.

Interpretarea nosologică devine deci mai complexă astăzi prin alăturarea unor tablouri evolutive de durată mai lungă. Profilarea acestora se depărtează de aspectul granulomatos tipic de început. De asemenea noţiunea unei infecţii *sui generis* cu localizare miocardică interstiţială este mai greu de caracterizat numai din antecedente.

Patologia comparată şi cea experimentală aduc aici noi perspective, deosebit de interesante.

O deosebită atenţie merită faptul că s-au descris la iepure leziuni similare (C. Miller, 1924).

Sulfamidoterapia şi, implicit, modificarea receptivităţii organismului pentru microbi, a fost incriminată experimental de către Frenck şi Weller (1942) la iepure, guzgani şi şoareci. Finland şi colaboratori (1945) au izolat tulpina A de virus gripal în două cazuri. Helwig şi Schmidt (1945) au ajuns la acelaşi rezultat, ultimul obţinînd şi treceri la şoarece. Pearce şi colaboratori (1947) au provocat la iepure cu virus III o miocardită cronică. De asemenea pot fi produse miocardite prin injecţii cu ser sanguin heterolog (Klinge şi colaboratori, 1932; Mc Keowin, 1947; Gonzalez-Sirit, 1951) sau cu histoproteine homologe şi heterologe (Cavelti, 1947; Jaffé şi Holz, 1949) sau cu streptococi (Muth, 1953).

Natura virotică sau alergică se sprijină deci astăzi pe o serie de fapte şi considerente, dar problema rămîne neclară.

## PERIARTERITA NODOASĂ

Descrisă minuţios de Kussmaul şi Mayer (1866), periarterita interesează mai ales indivizi tineri, lezînd arteriole periferice şi viscerale, cu sedii foarte numeroase. Este de fapt o panarterită focală, diseminată. Profilul clinic corespunde localizărilor care se fac cu totul variabil, de la un caz la altul.

La necropsie, ansamblul leziunilor este polimorf, din cauza modificărilor secundare (necroze, ulceraţii, hemoragii), cu stadii foarte variate, cu localizările cele mai diverse. Se văd noduli alburii ori roşiatici multipli, circumscrişi, formînd corp cu arteriolele musculare subcutane. Dar se mai văd şi în mezenter, stomac, cord, intestine, ficat etc. Se formează trombi, eventual anevrisme. Tendinţa este de a se propaga spre lumen (trombi) şi spre adventiţie (nodozităţi).

*Microscopic* se constată în media și intima focare de necroză cu infiltrate inflamatorii leucocitare (neutrofile și eozinofile) și poliblastice. Țesutul de granulație, pornind din adventiție, realizează cu timpul organizarea cicatriceală a leziunilor distructive din media.

Punctul de plecare ar fi media (Ferrari, 1903; Mönckeberg, 1905) sau limita dintre media și adventiție (Gruber, 1917).

*Evoluția.* Este vorba de un proces infecțios general, cu diverse determinări superficiale ori profunde. În ultimii ani, s-au descris și forme prelungite, relativ benigne; dar chiar terapia cu ACTH, cortizon și hidrocortizon nu dă decît o ameliorare trecătoare. Explicarea acesteia stă în vindecarea cicatriceală a leziunilor vasculare, ceea ce înseamnă eliminarea definitivă a unor teritorii, care pot fi de importanță vitală pentru organism (în nevrax, miocard etc.).

*Complicații.* Se pot produce hemoragii prin ruperea anevrismelor, peritonite, în cazul interesării întregului perete intestinal etc.

*Etiologia* este neclară. S-au emis mai multe ipoteze: *a)* infecțioasă (Versé, 1905); *b)* toxică (Harbitz, 1921); *c)* specifică, invocată de unii autori, se poate exclude de acord cu Gerlach, 1922; *d)* alergică (Titu Vasiliu, 1940); *e)* reumatică (Rubin Popa, 1955).

*Rămîne de dovedit, dacă toate angeitele necrozate focale aparțin tabloului inițial descris de Kussmaul, sau dacă este vorba doar de o leziune comună mai multor tablouri nosologice.*

*Patogenie.* Boala este considerată ca fiind de natură alergică, dar cu alergeni multipli, în parte necunoscuți, poate asociați. Uneori a apărut după *sulfamide* (modificarea florei intestinale), ser de cal, iod, arsenic, adică mai ales după antigeni nemicrobieni. S-a incriminat un exces de secreție a mineralcorticoizilor, mai ales că aceștia exagerează reacțiile alergice. În sensul acestei ipoteze se poate spune că ACTH și glucocorticoizii exercită efecte bune terapeutice de moment.

Weil consideră că reumatismul este la baza acestei afecțiuni. S-a constatat că reumatismul coincide în 20% din cazuri cu periarterita nodoasă (von Glahn și Pappenheimer). Cu N. A. Kursakov se poate conchide că ambele evoluează pe un fond comun. V. A. Valdman constată că intervine o amplificare a sensibilizării.

Din cazurile studiate clinic de I. Goia, A. Moga, C. Manta, N. Bucur, N. Dorca și D. Rup, iar histopatologic de R. Popa și V. V. Papilian (1955), se ajunge la concluzia că există *forme de leziuni intermediare* între arterita reumatismală și periarterita nodoasă. Mai mult, R. Popa (1955) a constat coexistența unor noduli miocardici Aschoff-Talalaev cu *arterita reumatismală*, cu *endarterita obliterantă* și cu *periarterita nodoasă*.

I. Goia, T. Vasiliu și A. Moga (1944) consideră ca justă, pentru reumatism, o concepție sintetică, în sensul că *trombarterita obliterantă*, *periarterita nodoasă și endocardita* constituie manifestări ale reumatismului, cu evoluție malignă. T. Vasiliu (1945) vorbește de o poliangeită reumatică, fapt anatomo-clinic incontestabil, prin definiție.

Clinic, tabloul este puțin caracteristic: febră neregulată, dureri abdominale sau polinevritice, leucocitoză, hipertensiune arterială, pînă cînd apar nodozități subcutanate. Evoluția durează circa cinci luni.

Patomorfic se constată nodozități moniliforme pe arteriole și precapilare, ca și pe *vasa vasorum* sau *vasa nervorum*; de aci polinevrita. Este o mezarterită, care începe cu edem, intumescență și degenerare fibrinoidă, după care se produce un infiltrat, întîi cu neutrofile, apoi cu poliblaste histiocitare, interesînd cu timpul media și adventiția, ca și o hiperplazie a endoteliului. Arteriola este lezată parcelar, în lungime, și pe circumferință. Leziunile ajung la scleroză. Limitele dintre straturi sînt mai puțin aparente. Această arterită seamănă cu cea din boala serului.

Patochimic, se constată hiperproteinemie prin creșterea globulinelor și scăderea albuminelor; cresc mucopolizaharidele serice și inhibitorul nespecific al hialuronidazei.

## TROMBANGEITA OBLITERANTĂ

Sub titlul: « despre o formă particulară de endarterită și endoflebită cu gangrena piciorului », F. de Winiwarter (1879) a descris un proces nesifilitic, recunoscut apoi ca primar (Borchard, 1897), la tineri, interesînd uneori brațele. Erb (1898) admite un angiospasm, ceea ce poate produce o *claudicație intermitentă*. Bürger (1908, 1909, 1910) insistă asupra predominanței sexului masculin (497 din 500 de cazuri), *tabagismului* (495 din 500 de cazuri) și *factorului constituțional* (496 din 500 de cazuri). În prezent se știe că factorul constituțional nu are un rol așa de important. Dimpotrivă, după Leriche (1935), condițiile de viață, de alimentare și factori endocrini au o influență mai marcată. *Diabetul* poate fi favorizant (Alamartine, 1910). De asemenea a fost incriminată o viroză. Dimpotrivă, Cernigovski, Ahutin, Sigal și alți autori sovietici admit un proces neurodistrofic datorit unui cerc vicios cu participarea centrilor nervoși și a unor excitații patologice venite din periferie.

Trombangeita obliterantă este în cea mai strînsă legătură morfogenetică, așa cum pe drept subliniază Hvilivițkaia (1952), cu tulburări de inervație vasculară. K. M. Bîkov și colaboratori au arătat că vasoconstricția constituie o reacție promptă la diverse impulsuri eferente. Activitatea de reglare a centrilor nervoși fiind tulburată, se creează un cerc vicios, deoarece chiar peretele vascular, prin leziunile sale, devine punctul de plecare al unor impulsuri aferente patologice. Pentru această situație pot fi revelatoare fie paresteziile, fie caracterul aton al unor mici plăci ocazionale.

*Macroscopic*, trunchiul arterial se transformă într-un cordon indurat, îngroșat, cu modificări secundare variate. Procesul este simetric, ceea ce subliniază importanța factorului nervos. Modificările peretelui vascular duc la tromboză. Remanierile acesteia, ca și inflamația de fond, duc la perivascularită. Întregul pachet vasculo-nervos (artera, vena, nervii) este cuprins de această inflamație productivă. Venele superficiale pot fi și ele trombozate în 50% din cazuri, dar deseori leziunea este reversibilă și rezultă o flebită migrantă, cu noduli cutanați caracteristici pentru diagnosticul diferențial (Bürger).

*Microscopic*, peretele și trombii suferă invazia unui țesut de granulație foarte activ, cu elemente celulare foarte variate, conținînd și celule gigante. Aspectul histologic, prin aceste caractere distinctive, a fost interpretat ca specific.

*Etio-patogenia.* În producerea periarteritei nodoase pot interveni diferite noxe: microbi, toxine, intoxicații, traume. Tabloul de leziuni este același.

Prezența și importanța infiltratelor inflamatorii arată natura infecțioasă. Evolutiv însă, etapa fibropară poate fi foarte greu diferențiată de o simplă fibroză vasculară (de exemplu, cea senilă etc.).

Trombangeita obliterantă are un tablou clinic distinct, datorit ischemiei țesuturilor, ajungînd la claudicație intermitentă și gangrenă, cu localizare asimetrică. Tulburări ECG arată o participare a cordului (Sigal).

Autorii nu sînt de acord asupra morfogenezei. Pe de o parte, Albertini (1944) constată aci o endangeită fibrinoasă, de durată scurtă și strict localizată, lăsînd denudări endoteliale prin descuamare. Urmează o reacție hiperplazică cu aspect de țesut de granulație tuberculoid, cu întreruperi ale elasticei interne, ajungîndu-se apoi la cicatrice hialine și la calcificare. Pe de altă parte însă, Gruber și Rieder (1941) afirmă că hiperplazia intimei este primară, iar procesul inflamator este secundar gangrenei. În fine, Jaegger și Hueck (1941), Bergstrand (1946) consideră inflamația în acest caz ca rezultatul unui proces alergo-hiperergic. În acest sens mai pledează constatări anatomo-clinice (Ehrström 1937) sau experimentale (Rintelen, 1937). Pe animale, Jaeger (1941) constată însă că în arterele mari apar leziuni de tip trombendangeită recurentă; în cele de calibru mijlociu, se văd trombi fibrinoși și țesut de organizare giganto-celular, iar în cele mici, un tablou similar celui din periarterita nodoasă. În general însă, arterele mari sînt rareori atinse.

Trombangeita obliterantă a devenit relativ mai frecventă (11,8%) decît angina pectorală și infarctul miocardic (10%) în condițiile studiate în cursul Marelui Război pentru Apărarea Patriei, de către Hvilivițkaia (1952).

N. A. Skvorțov a studiat amănunțit mecanismul de apariție al modificărilor alergice în legătură cu patologia vasculară. La asemenea tulburări contribuie și întreruperi ale endoteliului vascular.

Efectele vasoconstrictive de obicei sînt de origine toxică: nicotina (Winiwarter, 1878) etc., ca și alte toxice cu acțiune similară. *Poliglobulia* (Oppel, Șapovalov) nu este constantă (Hvilivițkaia 1952).

Afectarea pacienților relativ tineri, sub 40 ani, este caracteristică pentru această boală, pe cînd la cei peste 40 ani poate fi vorba mai ales de ateroscleroză. Aceasta poate interveni chiar la tineri, asociindu-se, de exemplu, cu infarctul miocardic (Hvilivițkaia, 1952).

Concepția lui Oberling (1941), puțin acceptată, consideră această boală ca o « arterită senilă acută », punînd accentul pe frecvența anatomoclinică maximă după 60 de ani. Celelalte cazuri s-ar putea deci considera ca presenile.

În o serie de cercetări (1939), am urmărit eventuale leziuni neuro-vegetative, în legătură cu metoda Danielopolu de simpaticotomie interlombo-sacrată în diverse cazuri de arteriopatii ale membrelor inferioare. S-au rezecat porțiuni de trunchi nervos ori neuroganglioni. Preparatele au arătat, la colorații curente, ca și la cele cu metode specifice, leziuni cu totul variate ca densitate și gravitate, mergînd de la simpla intumescență cu început de cromatoliză descrisă de Marinescu, pînă la acromatoză totală și carioliză sau cariopicnoză. Alți neuroni arătau o retractare hipercromă, așa-zisa « scleroză acută » a neuronului, tip Nissl. Excesul de lipofuscină era deseori prezent. De asemenea infiltrate limfopoliblastice și uneori leziuni distrofice ale neurofibrelor și neuro fibrilelor.

Făcînd însă cercetări de control pe material de necropsie la cazuri care, clinic și patomorfic, nu prezentau nici o arteriopatie a membrelor inferioare, neuroganglionii corespunzători arătau calitativ aceleași leziuni, doar cu diferența unei frecvențe mai mici. Interpretarea pare să fie deci, sau în sensul unor leziuni fără nici o importanță nosologică, sau în sensul unui proces abia incipient, care încă nu ajunsese la gradul de intensitate necesar unei exprimări clinice.

*Diagnosticul diferențial* se face mai ales cu: *a) ateroscleroza obliterantă a extremităților*, care nu prezintă tromboflebită, ci hiperlipemie, uneori hipertensiune sau glucozurie, interesînd pacienți în etate mai înaintată; *b)* cu *periarterita nodoasă*, caracterizată printr-o infecție generală cu localizări multiple.

## ARTERITA TEMPORALĂ

Așa-zisa « *arterită temporală* » prezintă de asemenea o serie de probleme încă nelămurite, ca leziuni și ca morfogeneză (tabelul nr. 2.).

Horton, Magath și Brown (1931) au descris-o ca o periarterită inițială, cu manșoane de « celule rotunde » în jurul unor *vasa vasorum* și cu țesut de granulație în adventiție. Procesul se poate opri în acest stadiu, sau poate evolua ca mezarterită cu necroză, înlocuită cu țesutul de granulație giganto-celular. Apar apoi celule gigante care se găsesc în circa 70% din cazuri, lipsind în 20% din cazuri, iar în 10% din cazuri s-a găsit un infiltrat cu neutrofile și eozinofile, ca în periarterita nodoasă. Pe biopsii se constată îngroșări ale intimei prin endarterită. Aceasta poate ajunge la tromboză sau la fibroză cicatriceală. Nu se formează niciodată anevrisme.

Nu mai puțin importante sînt cercetările oftalmologice făcute de Past și Sanders (1944). Funduscopia nu arată nici periarterită și nici un fel de leziuni inflamatorii, ci un tablou de leziuni degenerative, prin ateroscleroză, hemoragii minime, diseminate, sau o hemoragie mai importantă, ca de infarct. Artera centrală era obliterată. Diagnosticul diferențial se face cu periarterita nodoasă, cu trombangeita obliterantă, cu arterita reumatică, ultima fiind și cea mai frecventă.

*Clinic*, pe primele cazuri, profilarea era netă; febră, astenie, anorexie, insomnie prin dureri lancinante în tîmple și creștet, cu anemie, VSH mult și durabil crescută, ușoară neutrofilie fără eozinofilie. După două săptămîni pînă la nouă luni de la acest debut, apar modificări locale caracteristice, de-a lungul uneia sau ambelor artere temporale. Se palpează pînă peste galea aponevrotică ori peste mandibule, cordoane pline, dureroase la presiune, cu nodozități; tegumentele sînt roșii, pulsațiile dispărute. După rezecția trunchiului arterial pentru biopsie, dispar toate simptomele descrisè, așa că procesul are un prognostic benign. S-au publicat însă și recăderi (Brohn și Ytrehus, 1946), precum și trei decese (Cooke, 1946) etc.

Dar pe măsură ce s-au cunoscut mai multe cazuri (57 pînă în 1946, după Torben Andersen) apăreau și alte localizări decît cea temporală, găsindu-se leziuni vasculare în creier, ureche etc. Participă uneori aorta sau arterele carotide, subclaviculare, radiale, coronare, celiaca, mezenterice, renale, iliace, femurale, centrale ale retinei. Pot fi lezate și diverse vene, căci Eckerström (1945), sub tabloul de arterită temporală, a observat trei cazuri de

### *Tabelul nr. 2*

**Diagnostic diferențial al arteritelor** *)

| Afecțiunea | Tromboangeita obliterantă | Periarterita nodoasă | Arterita reumatică | Arterita temporală |
|---|---|---|---|---|
| Tablou clinic | Claudicație intermitentă. Eritromelie. Asfigmie. Leziuni trofice. Gangrenă. Adesea slăbire. | Proteiform. Febră, tahicardie, transpirație, slăbire. Eventuale hemoragii, icter, recidive și participări viscerale. Polinevrită, dureri musculare și articulare. Anemie, leucocitoză, uneori eozinofilie. | Tabloul de boală reumatică. | Febră, transpirație, slăbire, stare generală alterată. Anemie. Dureri în membre. Cefalee foarte severă. Evidente leziuni pe arterele temporale. |
| Frecvența pe sex și etate | Mai totdeauna bărbați adulți. | De patru ori mai frecventă la bărbat ca la femeie. De obicei în jur de 30 ani. | Ambele sexe, de obicei la tineri. | Ambele sexe; după 60 ani. |
| Tipul și topografia arterei lezate | Mai ales artere profunde, la membre și viscere. Acută, generalizată. | Leziuni cu noduli mari, la artere musculare (mijlocii și mici), mai rar la artere mari. Des la arterele viscerale. În sistemul nervos central, doar 8%. | Mai circumscrisă ca periarterita nodoasă. Interesează artere, arteriole, capilare viscerale (și *vasa vasorum* pentru aortă). Microscopic: tipică. | Uneori lezate și alte artere. |
| Natura reacției arteriale | 1. *Acut*: focare cu necroză în media și adventiția.<br>2. *Cronic*: fibroză în vas și în jur; trombi, organizați și recanalizați. Endarterită proliferantă. | 1. *Acut*: a) necroză severă a mediei, cu exsudat fibrino; b) panarterită cu neutrofile, eozionfile, limfocite, histiocite. Proliferare intensă în intima. Anevrisme eventual rupte.<br>2. Țesut de granulație în toate tunicile. Cicatrice. | Infiltrare de fibrină coagulată în toate straturile, mai ales în intima. Necroză și hemoragii în media. În forma acută: toate tunicile infiltrate cu monocite și neutrofile. Îngroșări ale intimei. | 1. Necroză moderată în media, eventual cu hemoragie în perete. Infiltrare cu celule rotunde în adventiția.<br>2. Țesut de granulație în toate tunicile, celule gigante în media. Cicatrice și îngroșări în intima. |
| Inflamație periarterială | Fibroză tardivă, contopind artere, vene, nervi. | Infiltrate celulare în stadiul acut. | Infiltrate periarteriale cu celule și fibroză, cu ectazii capilare. | Prezente. |
| Tromboze | Prezente în tot cursul evoluției. | Prezente, începînd o dată cu inflamația; infarcte. | Lipsesc. | Prezente. |
| Venele | Flebită și periflebită. | Participă venele vecine cu arterele inflamate. | Normale. | Normale. |
| Evoluție | Tinde la pierderea membrelor, prin gangrenă. | De obicei fatală pînă într-un an. Deces prin emaciere, hemoragie, infarct de miocard ori rinichi. | Neovase în peretele vascular interesînd mai ales intima. | Tendință la recăderi. Nu se mai dezvoltă alte localizări. |

---

*) După Jennings G. H., «Lancet» 1938, t. I, p. 424.

periflebită a venelor temporale, cu verificare patomorfică, arterele fiind perfect normale.

*Etiologia* este obscură. Tulpina de *actinomices* izolată de Horton nu are nici un rol, după cum nici B. K. și nici *treponema pallidum.*

Dintre condițiile favorizante, etatea joacă rol căci doar 5 din 54 pacienți erau sub 60 de ani, iar etatea medie era de 67 de ani (Sjövall și Winbland, 1944).

Faptul că la 24 din 57 cazuri observate de Andersen (1946) exista și o localizare oculară, merită a fi semnalat, dar, desigur, nu este vorba de o complicație.

Toate aceste fapte de observație, de acord cu Åke Frisk (1948) permit a considera arterita temporală, doar ca una din localizările unei arterite mai mult sau mai puțin generalizate, ca expresia locală, deosebit de izbitoare, a unei boli generale. Aceasta a fost considerată ca specifică, din punct de vedere clinic și anatomo-patologic. Prognosticul este rezervat, deoarece se produc hemoragii cerebrale, pulmonare, atrofia nervului optic etc. Terapia rămîne fără efect.

*Evoluția* este favorabilă, chiar dacă sînt recăderi ori recidive.

*Diagnostic diferențial.* De amintit că pentru Albertini (1944), periarterita nodoasă (Kussmaul și Mayer, 1866) începe, nu în adventiție, ci în intima și apoi trece rapid la media. Nodulii conțin celule mononucleare, neutrofile și eozinofile, dar nu se constată celule gigante (Horton și Magath, 1931). Se dezvoltă uneori anevrisme. Cele mai des atinse sînt arteriolele de 3—5 mm diametru.

Diagnosticul diferențial se face deci în raport cu periarterita nodoasă, pe lipsa anevrismelor și a infiltratelor cu eozinofile în arterita temporală (Åke Frisk, 1948; Banks, Andersen și colaboratori, 1948). Jennings (1938) constată că aceste două tablouri de leziuni sînt foarte greu de deosebit și că ultima (arterita temporală) nu este decît o variantă a primei.

Arterita reumatică, după Klinge (1929), lezează mai ales intima, lăsînd intacte media și adventiția. Dar tabloul de aortită reumatică descris de Harbitz (1934), dimpotrivă, interesează media și adventiția, cu noduli formați mai ales din limfocite și mari « mononucleare », uneori și neutrofile.

## LEZIUNI CARDIO-VASCULARE ÎN BOLILE SISTEMULUI LIMFOHEMATOPOIETIC

**Leucozele,** ca proces sistematizat și diseminat în întreg organismul, apar legate de calea cardio-vasculară în mod pur mecanic: transport, embolii celulare, hemoragii etc. Efectiv, în condițiile actuale, este greu de precizat dacă procesul leucozic se poate dezvolta numai pe sectoarele reticulo-endoteliale ale ramificațiilor vasculare (ficat, splină etc.), sau prin reactivare și metaplazie, eventual și în alte sectoare ale hemo- și limfocapilarelor. Reactivarea și metaplazia se admit însă mai ales pentru sectorul mezenchimal extravascular, acolo unde sînt rezerve de celule conjunctive nediferențiate (Ranvier, Dominici: în plăcile lăptoase; Maximov, Marchand: în adventiție etc.).

**Reticulozele, retoteliozele și histiocitozele benigne și maligne,** chiar cele cu sediul în ficat, măduva osoasă, nu interesează decît accidental și pur mecanic vasele de mic calibru.

Polarităţile patobiotice se văd a fi total divergente, între vasele cu reticulo-endotelii şi vasele comune, deşi ele au aceeaşi funcţie hemodinamică, fiind expuse la aceleaşi noxe hematogene. Relaţii cu virozele reies din cercetări anatomo-clinice şi experimentale. Dar chimioterapia pledează pentru un profil patobiotic particular.

## PARAZITOZE

**Tripanosomiaza** (boala somnului) evoluează cu o importantă participare a miocardului (Hawkin şi Greenfield; Fischer şi Reichenow, 1952).

**Schistosomiaza.** După întinse cercetări recente, deseori se însoţeşte de miocardită (Jaffé, 1948; Vogel şi Minning, 1952).

**Boala Chagas** prezintă de asemenea leziuni de miocardită interstiţială (Fischer şi Reichenow, 1952).

**Toxoplasmoza,** ca determinări miocardice, a fost studiată de Paige, Cowen şi Wolf (1942), care au pus în evidenţă parazitul patogen. Alte observaţii se datoresc lui Bengtsson (1950).

**Malaria** prezintă o participare miocardică constatată de unii clinicieni, dar identificarea nosologică reclamă o atitudine critică (Fischer şi Reichenow, 1952).

Malaria comatoasă se datoreşte, nu unor noduli cu o localizare specifică a paraziţilor în cortexul cerebral, aşa cum credea Dürk (1917) ci unor microinfarcte pentru arteriolele corticale lungi, terminale (Crăciun, 1955).

Capilaritele propriu-zise din malarie, împreună cu leziunile neinflamatorii ale capilarelor (capilaroze) rămîn să fie cercetate, nu numai patomorfic, dar şi histo-fiziologic. Capilaroscopia, ca metodă dinamică, pe viu, este menită să aducă fapte de observaţie dintre cele mai importante. Dar o întreagă metodică trebuie creată şi dezvoltată în acest sector, încă prea puţin explorat. Lacuna aceasta se datoreşte în parte lipsei de metode, în parte lipsei de interes, dar şi faptului că din punct de vedere fiziopatologic, manifestările îmbracă profilul unei patologii de organ, deşi momentul patogenetic şi morfogenetic de bază rămîne lezarea mai mult sau mai puţin înaintată a hemocapilarelor (funcţionale sau de simplă irigare, de simplu metabolism).

## BIBLIOGRAFIE

1. Abrikosov A. I. şi Strukov A. I., *Anatomia patologică*, Bucureşti, Ed. medicală, 1955 (partea I) şi 1956 (partea a II-a).
2. Babeş Victor, *Anatomie patologică generală*, Bucureşti, 1921.
3. Crăciun E., *Sur la cytologie des lésions vasculo-conjonctives du typhus exanthématique et leur signification*, Ann. anat. pathol., 1935, vol. 13, p. 837.
4. Crăciun E., *Malaria, Lepra, Parazitoze, Micoze.* în *Morfopatologia sistemului nervos*, Bucureşti, Ed. medicală, 1957, p. 467.
5. Danielopolu D., *Typhus exanthématique*, Paris, Ed. Masson, 1941.
6. — *Le système nerveux de la vie végétative*, Paris, Ed. Masson, 1943.

7. Davîdovski I. V., *Patologhiceskaia anatomia i patoghenez zabolevanii celoveka*, Moscova, Medghiz, 1938.

8. Galata G., *Lesioni cardiovasali tardive de malaria letante*, Policlinico, 1946, vol. LIII, nr. 5—6.

9. Henke F. u. Lubarsch O., *Handbuch der speziellen pathologischen Anatomie und Histologie*, Berlin, Ed. Springer, 1924.

10. Jaffé Rudolf, *Las lesiones miocardicas, hepaticas on animale alérgicos*, Rev. sudamericana de Morfologia, 1946, vol. IV, fasc. 2, p. 107.

11. Jaffé R. a. Holz E., *Experimental allergic myocarditis*. Exp. Med. Surg., 1948, vol. VI, nr. 2—3.

12. Kedrov A. A., *Insuficiența cardiacă produsă de distrofia miocardului*, în *Bolile inimii și ale vaselor (Experiența medicinii sovietice în Marele Război pentru Apărarea Patriei, 1941 — 1945)*, Ed. medicală, 1954, București.

13. Niculescu I. T., *Problema interoceptorilor*, în *Probleme de neurologie*, București, Ed. medicală, 1955, p. 216.

14. Niculescu St., *Contribuții la studiul relațiilor dintre proliferările interstițiale și unele atrofii testiculare*, Morfol. norm. și patol., 1957, an. II, nr. 3.

15. Vaquez H., *Maladies du cœur*, Paris, Ed. Baillière, 1928.

### CAPITOLUL al VIII-lea

# AFECȚIUNI ENDO- ȘI MIOCARDICE CARACTERISTICE COPILULUI

de STELA CĂRNARU și RUXANDRA GANE-GHIA

Dintre bolile aparatului cardio-vascular, unele se întîlnesc aproape cu exclusivitate la sugar și copilul mic — ca malformații congenitale ale inimii, ale vaselor, anumite distrofii ale miocardului — iar altele, comune cu ale adultului, prezintă la copil particularități legate de morfologia și fiziologia proprie unui organism în plină dezvoltare.

În cele ce urmează vor fi prezentate, dintre afecțiunile endo- și miocardice, numai cele caracteristice pentru vîrsta copilăriei.

## I. HIPERTROFIA CARDIACĂ LA COPIL

Pe lîngă hipertrofia cardiacă secundară, cu valoare de element compensator într-o serie de afecțiuni cardio-vasculare sau pulmonare, și pe lîngă cea determinată de un proces inflamator al miocardului — miocardite —, la copil și în special la sugar se observă cardiomegalii proprii acestei vîrste, dintre care unele reprezintă leziuni congenitale de etiologie neprecizată.

### A. HIPERTROFIA CARDIACĂ IDIOPATICĂ

Cadrul hipertrofiei cardiace « esențiale » (primele cazuri au fost descrise de Henoch, în 1868) se restrînge din ce în ce mai mult, pe măsura izolării a noi entități clinice sau a noi mecanisme patogenetice. Se poate vorbi de cardiomegalie idiopatică adevărată, hipertrofică și hiperplastică — *miocardie*, cum o numește Laubry — numai atunci cînd examenele clinic, necropsic și histopatologic, făcute cu metode tehnice riguroase, nu pun în evidență nici o cauză cardiacă sau extracardiacă ce ar putea să explice hipertrofia miocardică.

Boala se manifestă la cîtva timp după naștere, prin semne de insuficiență cardiacă sau simptome de compresiune mediastinală, iar moartea survine în cursul primului an de viață, subit sau prin asistolie.

Inima este mult mărită de volum, globuloasă, cu hipertrofie importantă a miocardului ventriculilor. Greutatea inimii poate fi de 3—5 ori mai mare decît la un copil normal, de aceeași vîrstă (normal: 20 g la naștere, 40 g la șase luni și 50 g la un an), iar grosimea miocardului, la un sugar de 4—7 luni, să egaleze pe cea de la adult.

*Histologic* se observă o sporire a numărului și, mai puțin, a dimensiunilor miofibrilelor, fără procese infiltrative sau sclerogene interstițiale, fără modificări endocardice și fără alterări ale fibrelor miocardice.

Trebuie menționat aici că la nou-născut se poate întîlni o hipertrofie cardiacă, reversibilă, în caz de hipertensiune arterială la mamă sau în eritroblastoze prin incompatibilitate sanguină.

## B. CARDIOMEGALIA GLICOGENICĂ

În cadrul glicogenozei descrise de Gierke și Creveld, Pompe a izolat, în 1932, forma cardiacă a bolii, care se diferențiază de forma hepatorenală prin prezența depozitelor de glicogen și în mușchii scheletali și în special în limbă (uneori cu macroglosie), prin absența posibilă a hepatomegaliei, ca și prin modul de evoluție.

Boala este rară: 14 cazuri din 2000 de autopsii la copii, după o statistică. Semnele clinice apar în general între 4 și 8 luni de viață și moartea survine rapid, prin insuficiență cardiacă. Decompensarea apare atunci cînd încărcarea glicogenică depășește 10% din greutatea organului (normal, în miocard există 1% glicogen, iar în cardiomegalia glicogenică 6—8%).

*Macroscopic*, inima cu supraîncărcare glicogenică a miocardului este mult hipertrofiată, globuloasă, greutatea ei fiind de 2—5 ori mai mare decît normal. Miocardul ventriculilor este îngroșat și cu colorație roz palid.

*Examenul microscopic* arată, cu colorațiile obișnuite, modificări importante ale fibrelor miocardice, acestea apărînd dilatate, cu aspect de celule vegetale, cu protoplasma împinsă la periferie și centrul ocupat de vacuole optic goale. Colorarea cu carmin Best, după fixare adecvată, pune în evidență depozite masive de glicogen în interiorul fibrelor miocardice (de reținut că, în glicogenoze, autoliza cadaverică a glicogenului, ca și lizarea sa de către soluțiile fixatoare apoase este mult mai puțin rapidă decît în mod obișnuit). Se pot găsi depozite de glicogen și în țesutul subendocardic. Nu există depunere de grăsime în miofibrile.

Din punctul de vedere al cauzei supraîncărcării cu glicogen s-au diferențiat pînă acum cinci modalități biochimice: 1) structura glicogenului este normală, dar lipsește glucozo-6-fosfataza hepatică; 2) lipsește amilaza hepatică și structura glicogenului este și ea anormală; 3) glicogenul este anormal, cu molecula formată din lanțuri foarte lungi și de aceea foarte greu solubil; 4) enzimele hepatice pentru metabolismul glucidic sînt normale, dar lipsește activarea lor hormonală — glucagonul pancreatic; 5) lipsește fosfo-hexo-izomeraza hepatică necesară transformării glucozo-6-fosfatazei în fructozo-6-fosfatază. Nu este încă precizat care dintre aceste variante biochimice se află la baza formei cardiace a bolii Gierke.

În afară de încărcarea glicogenică difuză a miocardului există și cazuri, încă și mai rare, de depuneri glicogenice de *formă pseudotumorală*. Acestea formează în grosimea miocardului, ventricular mai ales, sau subendocardic, mase roz-albicioase, mai rigide decît țesutul muscular din jur. Histologic, aspectul este asemănător celui din forma difuză.

**Starea fetală a miocardului.** De supraîncărcarea glicogenică trebuie apropiată persistența stării fetale descrisă de Manco (se știe de la Claude

Bernard că inima și plămînul conțin glicogen înaintea ficatului, în viața fetală, și că acesta diminuă pe măsură ce fătul se apropie de termen). În cazul descris de Manco, fibrele miocardice prezentau o vacuolă centrală, rotunjită și voluminoasă, conținînd glicogen, iar nucleul rotund ocupa centrul celulei (caractere de fibre cardiace fetale). Fibrele miocardice erau sporite numeric; autorul a emis ipoteza că această hiperplazie ar avea rolul să compenseze o insuficiență funcțională legată de o stare fetală a fibrei miocardice.

Mai trebuie amintit, în cadrul diagnosticului diferențial al cardiomegaliei glicogenice, că se pot găsi infiltrații glicogenice în miocard, abundente dar tranzitorii, la copii născuți din mame diabetice și în cadrul bolii hemolitice a nou-născutului (nu se cunoaște încă precis mecanismul de producere a supraîncărcării glicogenice în această din urmă afecțiune).

## C. FIBROELASTOZA ENDOCARDULUI

Această entitate nosologică, relativ recent izolată, dar care pare să nu fie foarte rară, suscită încă discuții în ceea ce privește etio-patogeneza sa.

Leziunea a fost descrisă de Kreysig, încă în 1818, sub forma unei îngroșări fibroase a endocardului, la necropsia unui sugar decedat cu un sindrom de asistolie, neexplicat prin alte cauze. Alte cazuri au fost descrise de Hedinger în 1904, și de V. P. Jurovski în 1913, dar de-abia după 1940 au fost publicate o serie de astfel de observații în diverse țări, sub denumirea de endocardită fetală; tot atunci, însă, Gross atrage atenția asupra absenței semnelor de inflamație. Termenul de fibroelastoză este propus de Weinberg, dar Prior Wyatt preferă pe cel de displazie endocardică.

Primele manifestări ale bolii apar, în general, la nou-născut sau la sugar, iar evoluția ei poate să îmbrace trei aspecte: 1) în forma fulgerătoare (aproximativ 50% din cazuri, după datele din literatură), moartea survine la scurt timp după naștere sau în primele 6 săptămîni de viață, în cursul unui acces brusc de dispnee și cianoză, la un copil aparent sănătos; este foarte probabil că o parte din cazurile de așa-zisă «moarte timică», publicate în trecut, erau în realitate datorite acestei afecțiuni (în această formă a bolii inima poate să nu fi ajuns încă la hipertrofie); 2) forma acută apare în general la sugari de 2—6 luni, accesele se repetă și copilul moare în cursul unui astfel de acces, după cîteva săptămîni de la debut; 3) forma progresivă începe după 6 luni de viață, cu tulburări digestive diverse și modificarea stării generale; clinic se găsește cardiomegalie și treptat se instalează insuficiența cardiacă; evoluția bolii se cifrează la luni sau chiar ani (foarte rareori peste 3 ani) și copilul sucombă, fie în timpul unei crize de dispnee și cianoză, fie prin asistolie în cursul unei boli intercurente.

*La examenul necropsic*, în 94% din cazurile de fibroelastoză endocardică, inima apare mult mărită de volum (de 3—6 ori față de normal), prin hipertrofia importantă a miocardului ventricular stîng, ajungînd pînă la 1 cm grosime la sugar, și prin dilatarea în grad variabil a tuturor cavităților. Modificările endocardice apar în 83% din cazuri exclusiv la ventriculul stîng, iar în celelalte predomină la acest nivel. Leziunea constă într-o îngroșare importantă (1 mm) a endocardului parietal, care apare opac, alb-sidefiu sau cenușiu palid; de cele mai multe ori hipertrofia este mai accentuată la nivelul septului interventricular.

În aproximativ jumătate din cazuri, endocardul valvular — fețele ventriculare ale mitralei și sigmoidelor aortei — este de asemenea interesat de procesul hiperplazic, dar aici leziunile sînt de mai mică intensitate. Caracteristică este absența oricărei verucozități sau retracții cicatriceale. În rare cazuri s-au descris alte malformații valvulare sau septale asociate.

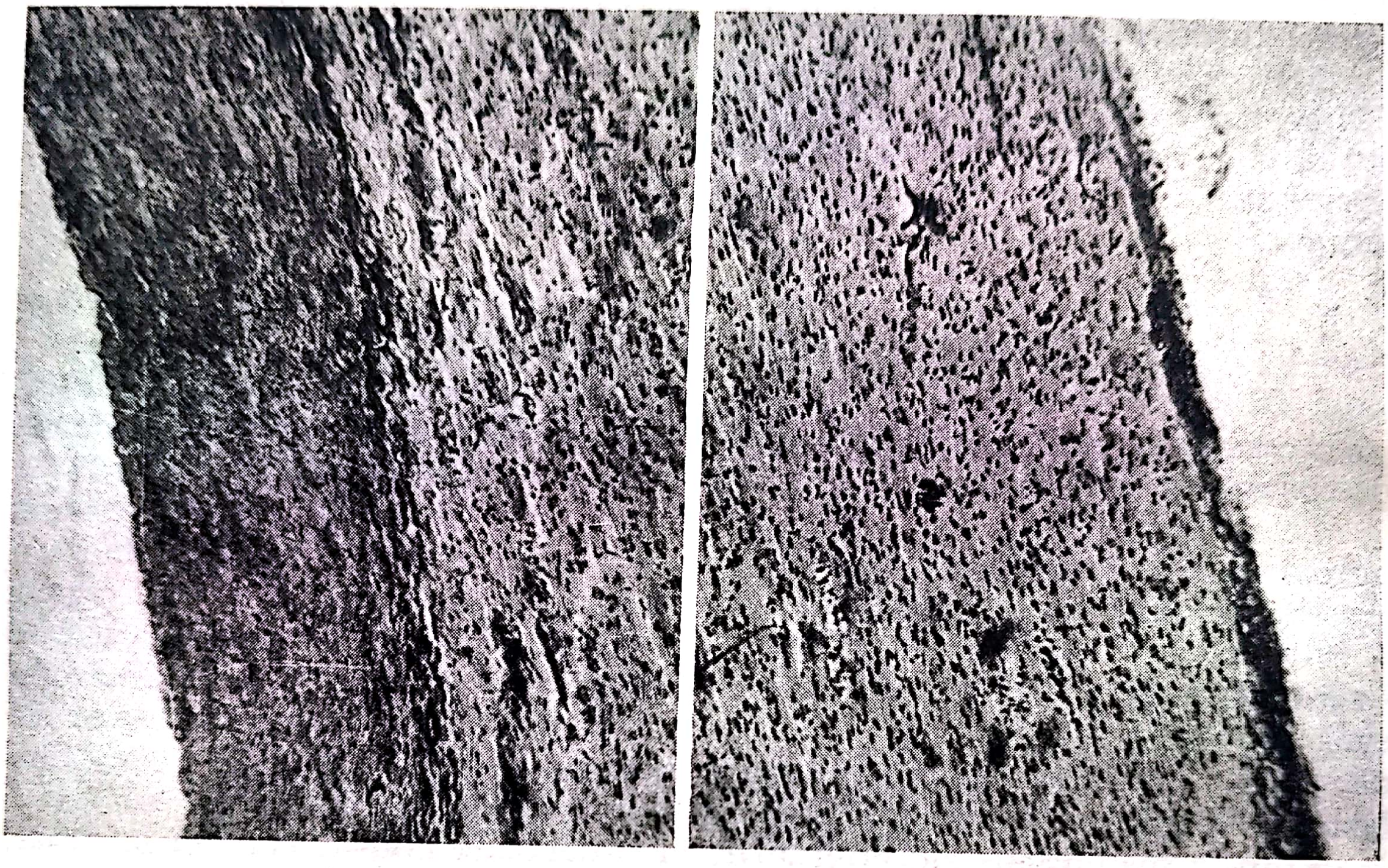

Fig. 117. — *Fibroelastoza endocardului.* La nivelul septului interventricular, endocardul ventriculului stîng (*a*) este mult hipertrofiat, fiind de aproximativ 10 ori mai gros decît endocardul ventriculului drept (*b*) la același nivel; predomină hiperplazia țesutului elastic față de cea a fibrelor colagene (colorație Van Gieson).

*Studiul histologic*, pe colorații pentru colagen (fig. 117) și pentru fibre elastice (fig. 118), pune în evidență modificările caracteristice fibroelastozei. Hipertrofia endocardului (de 10—30 ori față de normal) este rezultanta hiperplaziei structurilor sale conjunctive și elastice. În general se disting: un strat subendotelial alcătuit predominant din fibre colagene mai mult sau mai puțin edematoase, cu rare fibrocite, un altul în care sînt imbricate fibre elastice și colagene, și un strat profund în care predomină fibrele elastice; această dispoziție variază însă, în limite restrînse, de la caz la caz (vezi comparativ fig. 119 și 120). Din endocardul astfel modificat pătrund, deseori, în miocardul subiacent, trabecule fine sau septuri conjunctivo-elastice avasculare (fig. 119), net deosebite de țesutul conjunctiv propriu interstițiilor miocardice. În cazurile de fibroelastoză pură lipsesc cu desăvîrșire infiltrații celulare și vase de neoformație în masa celulară hiperplastică. De cele mai multe ori nu se observă alterări ale fibrelor miocardice, dar acestea pot să apară pe mici întinderi, subendocardic (fig. 120), ca tumefacție edematoasă a miofibrilelor sau atrofie. În cazuri rare (A.M. Vihert, Dennis) s-au găsit calcificări în endocard şi miocard, în special în muşchii papilari.

Alături de aceste modificări histologice, unii autori au descris, în acelaşi cadru nosologic, prezenţa în miocard a unor insule de fibroză laxă, fără legături cu ţesutul conjunctiv subendocardic, încercuind arteriolele şi fragmentînd fibrele miocardice şi fasciculul His (R. Lutembacher, I. F. Semaşko) şi chiar (R. Sacrez şi L. Frühling) leziuni de miocardită interstiţială de un tip particular, care credem că nu pot fi încadrate aici. Autorii citaţi consideră procesul inflamator miocardic ca elementul iniţial, hiperplazia structurilor conjunctivo-elastice ale endocardului fiind consecinţa acţiunii iritative a primului proces. Este mai probabil, însă, că aceste cazuri aparţin cadrului miocarditei interstiţiale descrisă de Fiedler, asupra căreia se va reveni.

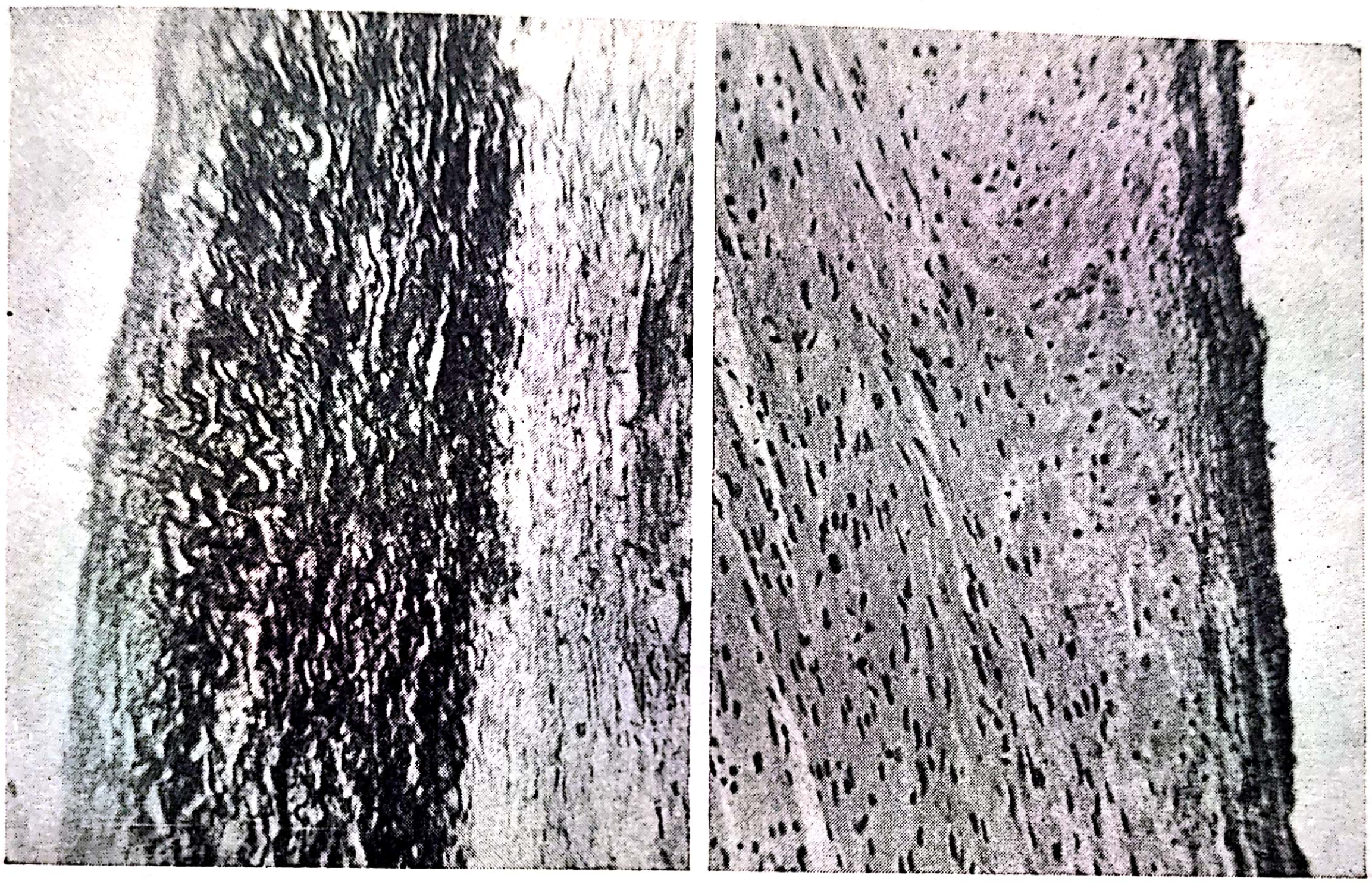
*a* *b*

Fig. 118. — *Fibroelastoza endocardului.* Aspectul endocardului parietal al ventriculului stîng, în această afecţiune *(a)*, în comparaţie cu endocardul normal de la acelaşi nivel la un copil de aceeaşi vîrstă *(b)*. În acest caz coloraţia cu orceină arată că în endocardul hipertrofiat se distinge un strat subendocardic în care predomină componenta colagenă, un altul, subiacent, alcătuit predominant din fibre elastice şi unul profund, în vecinătatea miocardului, aproape exclusiv elastic.

În ceea ce priveşte *etio-patogenia* fibroelastozei endocardice, părerile sînt încă împărţite, dar teoria malformativă întruneşte cei mai mulţi adepţi.

*Teoria malformativă* se bazează pe unele date de embriologie (Edmonds şi Selye) şi pe coexistenţa, în unele cazuri, a altor malformaţii cardiace (14 din 52 de cazuri, după R. Clément). Astfel s-a observat că, în mod normal, în segmentul trunchiului arterial al inimii embrionare, separarea aortei de artera pulmonară se face printr-un proces de neoformaţie fibroelastică, aşa încît o heterotopie tisulară în segmentul bulboventricular ar putea fi la baza fibroelastozei endocardice. În sensul unei anomalii în cloazonarea cardiacă, cu heterotopie tisulară, pledează şi absenţa, în cazurile pure, a infiltraţiei inflamatoare, a proceselor de vasculită şi a sclerozei de tip cicatriceal.

Alţi cercetători afirmă că fibroelastoza rezultă din persistenţa şi hipertrofia endocardului de partea stîngă a bulbului cardiac, care în mod normal se atrofiază şi dispare (Dennis şi A. Hansen) şi, în sfîrşit, alţii consideră că, fibroelastoza reprezintă o « aortizare » a endocardului (G. Lanza). Într-o observaţie la un nou-născut decedat în a treia zi de viaţă, R. Clément şi J. Gerbeaux au arătat, pe secţiuni verticale făcute la joncţiunea infundibulo-aortică, continuitatea dintre scheletul elastic al aortei şi scleroza elastică subendocardică.

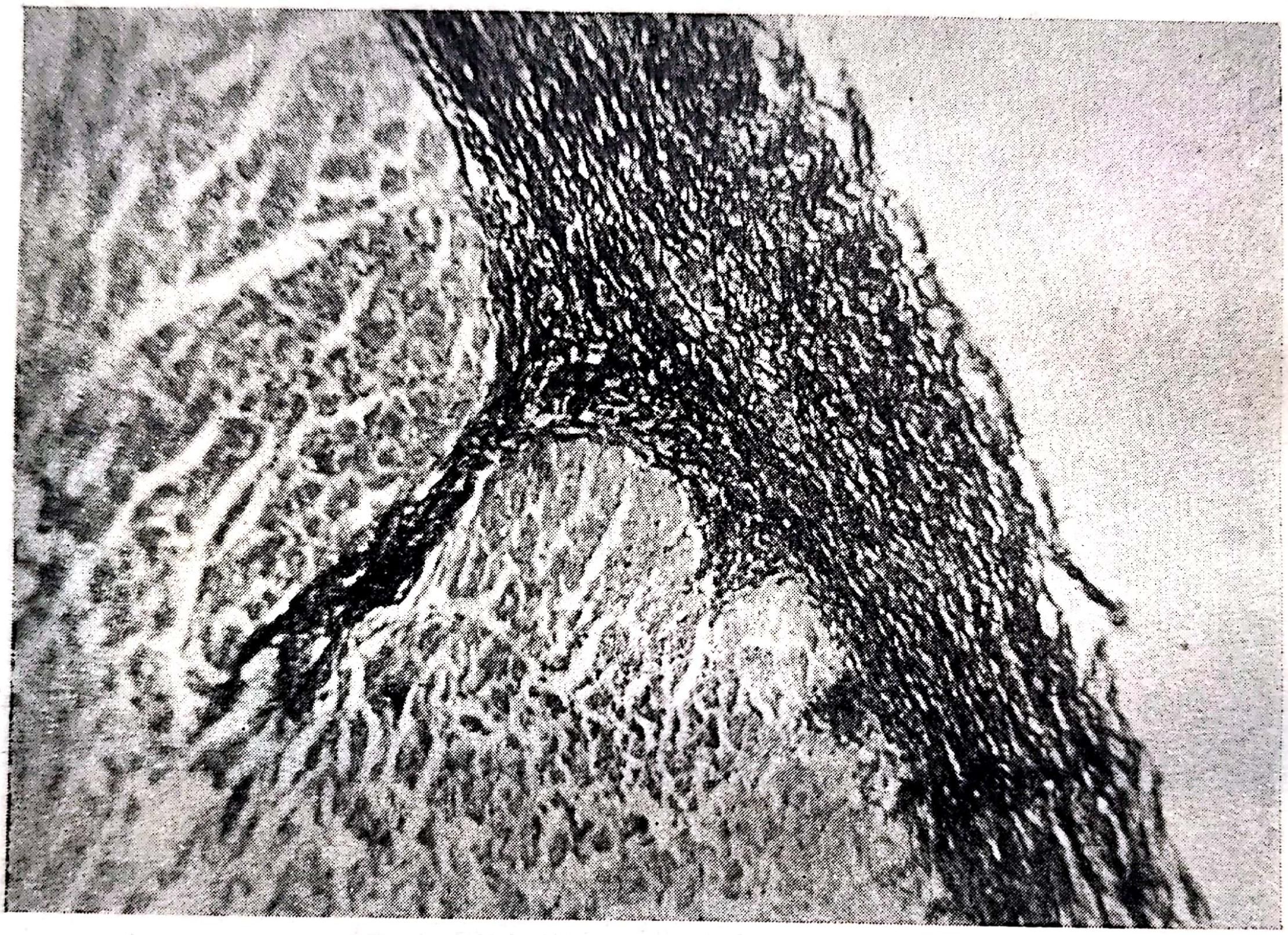

Fig. 119. — *Fibroelastoza endocardului.* Din endocardul îngroşat prin hiperplazie de fibre elastice şi colagene pătrund în miocardul subiacent septuri elastice avasculare (coloraţie cu orceină).

*Teoria inflamatoare*, care consideră că la baza fibroelastozei se află un proces de endocardită fetală (Kreysig), are mai puţini adepţi. Cei care o susţin se bazează pe observarea în unele cazuri, rare de altfel, a prezenţei unor verucozităţi pe endocardul parietal sau valvular (mitrală, aortă). Este mai probabil că aceste verucozităţi rezultă dintr-o endocardită bacteriană grefată pe malformaţie.

Absenţa sau discreţia leziunilor în miocard şi vasele din interstiţiile sale exclud posibilitatea, adusă în discuţie de Mackfeld, ca la baza modificărilor din fibroelastoză să stea procese de *tromboză vasculară*.

Nici opinia care încadrează afecțiunea în grupul *bolilor colagenului* (Hill, Reilly etc.), punînd-o alături de fibroza miocardică și de endocardita fibroplastică a adultului, nu apare fondată :lipsesc modificările de tipul necrozei fibrinoide sau a hialinizării din colagenoze și nu s-au găsit leziuni caracteristice nici în alte părți ale organismului.

Patogenia *insuficienței cardiace acute* — care caracterizează simptomatologic afecțiunea și care duce la moartea bolnavului — este încă obscură.

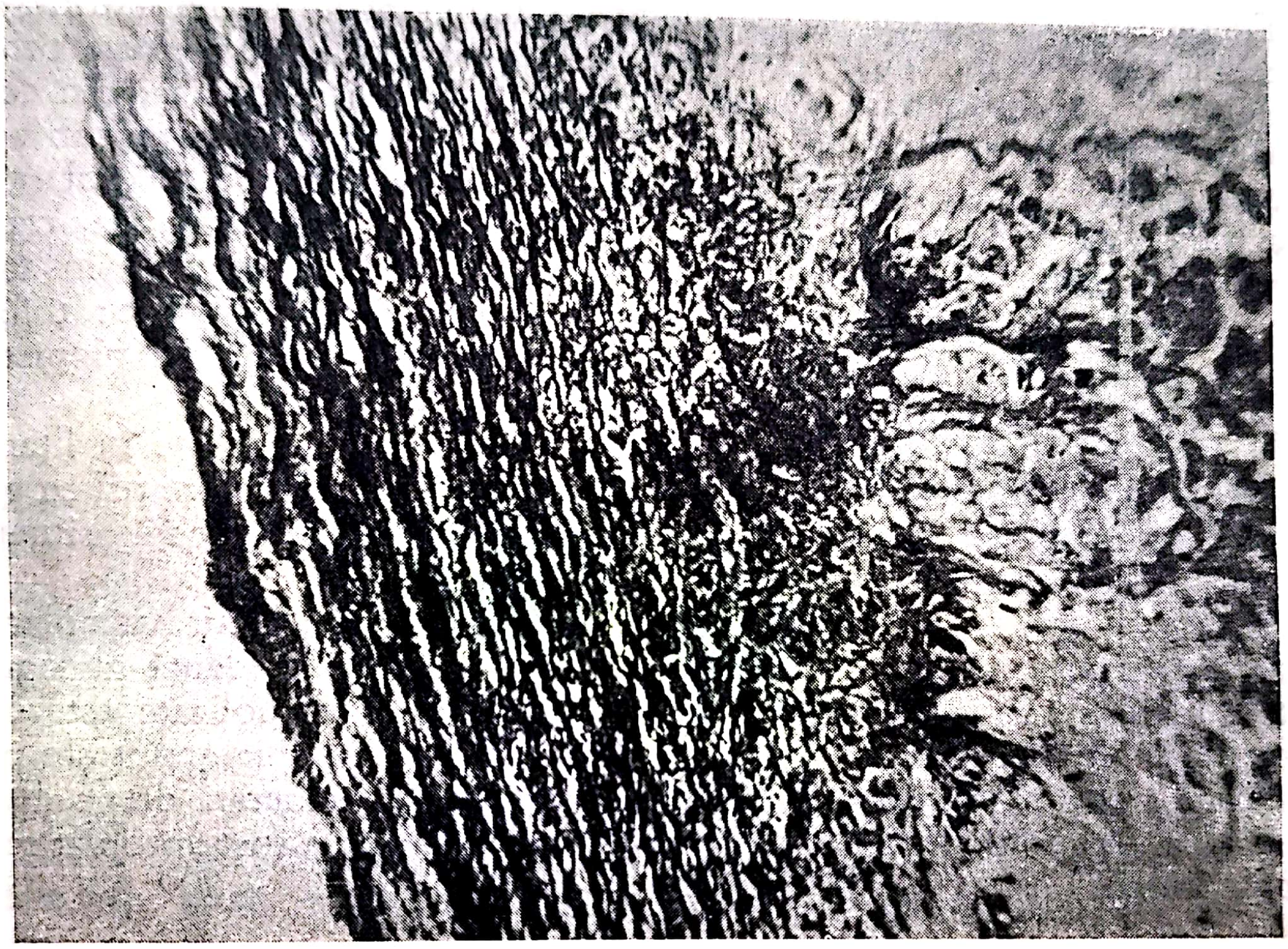

Fig. 120.— *Fibroelastoza endocardului*. Endocardul ventriculului stîng, foarte mult îngroșat prin hiperplazie de elemente elastice și colagene. Fascicule subțiri de fibre elastice sau colagene pătrund în miocardul subiacent, izolînd grupe mici de fibre musculare care prezintă degenerare vacuolară a citoplasmei și picnoză sau liză nucleară; astfel de leziuni alterative lipsesc în restul miocardului, după cum lipsesc complet orice infiltrații celulare, în endocard și interstițiile miocardului.

Miocardul nu prezintă leziuni alterative care ar putea să explice insuficiența cardiacă, iar hipertrofia lui este vicariantă, apărînd de aceeași parte cu leziunea. Este probabil că hipertrofia endocardului reduce mobilitatea peretelui cardiac (capacitatea ventriculară este normală, dar amplitudinea retracției sistolice și a relaxării diastolice este scăzută) și că prelungirile endocardului modificat, în interstițiile miocardice, reprezintă un obstacol în calea undei de excitație. Din cumularea celor două elemente fiziopatologice — rigiditatea endocardului și contracții cardiace anormale — poate să rezulte puseul acut de insuficiență cardiacă.

Interesantă este explicația dată de Goldberger care consideră că la baza insuficienței cardiace din forma pură a bolii se află un proces de anoxie a miocardului. Se știe că straturile subendocardice ale acestuia sînt hrănite, în mod normal, în bună parte direct din cavitățile inimii; în cazul fibroelastozei, vasele arterio-luminale, care trec prin endocard, sînt obliterate, de unde rezultă anoxie subendocardică, cu consecințele sale asupra funcționalității miocardului.

### D. RABDOMIOMUL DIFUZ

Foarte rareori, hipertrofia congenitală a inimii poate să fie datorită unul proces blastomatos la nivelul miocardului, proces care își are foarte probabil originea în viață embrionară. Durata de supraviețuire este scurtă: din cele 60 de cazuri publicate în literatură, 15 au fost nou-născuți și 33 copii sub un an. Singurul semn clinic, eventual decelabil, este cardiomegalia; decesul survine brusc, fără nici un semn premonitor, sau în cursul unei crize de cianoză. Debré și colaboratori semnalează ca relativ frecventă existența în antecedentele heredocolaterale a acestor copii a unor afecțiuni anumite: tulburări mintale, facomatoză retiniană, adenoame sebacee, anomalii pigmentare, tumori renale.

În ceea ce privește aspectul *morfologic*, din cazurile publicate în literatură reiese că rabdomiomul difuz este excepțional. De cele mai multe ori se găsesc tumorete multiple, ca noduli albi-gălbui, cu structură spongioasă, situați în miocard, deseori subendocardic.

*Histologic*, nodulii tumorali sînt alcătuiți din celule mari, vacuolare, în « pînză de păianjen », în care colorațiile speciale pun în evidență glicogen în cantitate mare; proporția de miofibrile în aceste fibre vacuolizate este invers proporțională cu cantitatea de glicogen. Aspectul microscopic amintește pe cel din *scleroza tuberoasă* descrisă de Bourneville (considerată drept «hamartoză », adică tulburare de dezvoltare embrionară), de care a fost apropiat rabdomiomul inimii.

## II. MIOCARDITELE LA COPIL

Ca și pentru adult, termenul de miocardită a fost întrebuințat multă vreme, și la copil, pentru a desemna procese patologice miocardice de natură variată, care se însoțeau de insuficiență cardiacă; dacă la adult modificările patologice cuprinse aici, în mod greșit, erau mai ales procese cicatriceale localizate sau difuze, de origine vasculo-circulatorie (postinfarct și, respectiv, prin leziuni metabolice sau inflamatorii ale coronarelor), la copil era vorba de cele mai multe ori de leziuni alterative difuze ale fibrelor miocardice, de origine toxiinfecțioasă.

În cele ce urmează se vor prezenta, în cadrul strict al miocarditei — proces inflamator, leziunile mai frecvent sau mai caracteristic legate de vîrsta copilăriei, avînd în vedere că în capitolul mare al « miocarditelor » s-au redat aspectele morfologice generale ale acestui proces, ca și variatele tablouri pe care poate să le îmbrace în funcție de diferiți factori etiologici.

Astfel, vom prezenta oarecum mai pe larg miocardita interstițială « de tip Fiedler », relativ recent izolată, dar asupra căreia apar acum din ce în ce mai numeroase sezisări în literatura de specialitate pediatrică, însoțite de discuții asupra etio-patogeniei sale. Vom aminti, de asemenea, miocardita din poliomielita anterioară acută, pe cea din toxoplasmoză și leziunile miocardice din gripa « malignă » a sugarului.

**Miocardita interstițială Fiedler.** Acest tablou morbid, destul de bine conturat din punct de vedere al aspectului clinic și al morfopatologiei, și relativ recent izolat din grupul mare al cardiopatiilor acute la sugar (se poate întîlni, mai rar, și la copilul mare sau la adultul tînăr), nu are încă un cadru etiologic bine stabilit.

Studiul histopatologic al inimii, efectuat în diverse etape de evoluție a procesului, a putut să certifice caracterul de primordialitate pentru componenta infiltrativă interstițială. Leziunile alterative ale miofibrilelor, atunci cînd se găsesc, apar ca o consecință a hipoxiei și a compresiunii fibrelor miocardice, datorite prezenței infiltratului inflamator interstițial.

De la început trebuie să semnalăm două dintre caracteristicele morfologice ale acestei afecțiuni, mai exact două elemente care lipsesc totdeauna din tabloul ei morfopatologic, prețioase pentru diagnosticul diferențial și pentru încercările de lămurire a etio-patogeniei bolii. Acestea sînt: 1) absența în toate cazurile a imaginilor de proces inflamator endo- și pericardic și 2) absența, de asemenea semnalată de toți cercetătorii, a alterărilor pereților vasculari și a trombozei în vasele miocardului.

*Tabloul morfopatologic* macro- și microscopic este în funcție de durata bolii.

*Macroscopic*, în primele etape de evoluție a procesului, nu se pot stabili caractere diferențiale față de alte tipuri de miocardită. Mai tîrziu, la sugari și copii la care evoluția se prelungește, cu puseuri de asistolie, pe săptămîni sau luni de zile, aspectul este de fibroză difuză, iar lipsa de modificări endocardice lămurește diagnosticul diferențial cel mai greu de făcut clinic, adică cel cu fibroelastoza endocardică sau cu endo-miocardo-fibroza.

*Microscopic*, procesul inflamator miocardic este prezent la nivelul tuturor segmentelor inimii, mai accentuat în unul sau altul din ele; variatele localizări pot să explice unele din semnele clinice însoțitoare, ca, de exemplu, tulburările de ritm.

Modificările patologice apar, în linii mari, sub trei aspecte, care se succed în timp:

*a)* La sugarii morți în cursul primului puseu de asistolie, aspectul este de inflamație acută, cu hiperemie, uneori cu edem al țesutului conjunctiv din interstițiile mai mari, și totdeauna cu infiltrație celulară abundentă, fie difuză, disecantă, fie nodulară, fie cu ambele aspecte intricate. Celulele care alcătuiesc infiltratul sînt cu mare predominanță limfocite și elemente poliblastice; granulocitele neutrofile și eozinofile, plasmocitele, fibroblaștii sînt variabil asociați. Nu se observă niciodată alterări ale endoteliilor vasculare și procese de tromboză, precum nici tendință la transformare purulentă a infiltratului inflamator. Fibrele musculare apar complet indemne, sau pot prezenta leziuni alterative minore, ca tumefiere edematoasă, hipertrofie nucleară (minimalitatea alterărilor fibrilare explică răspunsul bun la tonicardiace, care se observă în prima fază a evoluției bolii).

*b)* Într-o a doua etapă de dezvoltare a procesului, la copii care mor după mai multe zile sau săptămîni de evoluție a bolii, la leziunile interstițiale se asociază și evidente leziuni degenerative ale fibrelor miocardice. Infiltratul interstițial conține pe lîngă limfocite, numeroase plasmocite, multe histiocite și fibrocite.

Fibrele musculare arată, mai ales în vecinătatea zonelor de infiltrație, modificări mai întinse și mult mai grave decît în stadiul precedent, cu ștergerea striațiilor, picnoză nucleară, mai rar degenerare mucoidă și, uneori, dediferențiere (sau poate numai citopicnoză), luînd aspect fibrocitar.

*c)* Într-o etapă încă mai avansată, la copii care au decedat la săptămîni sau luni de la debutul clinic, tabloul morfologic este cel al unei scleroze postinflamatorii, cu benzi sau noduli de colagen, la periferia cărora se găsește o cantitate de celule inflamatorii. Tendința la regenerare a fibrelor miocardice apare foarte slabă. În masele de scleroză pot să persiste « umbre » de fibre miocardice, iar în zonele în care procesul se află încă în stadiul de infiltrație limfopoliblastică, lipsesc alterări ale miofibrilelor (dovezi pentru afirmația că leziunile fibrilelor sînt secundare procesului infiltrativ interstițial).

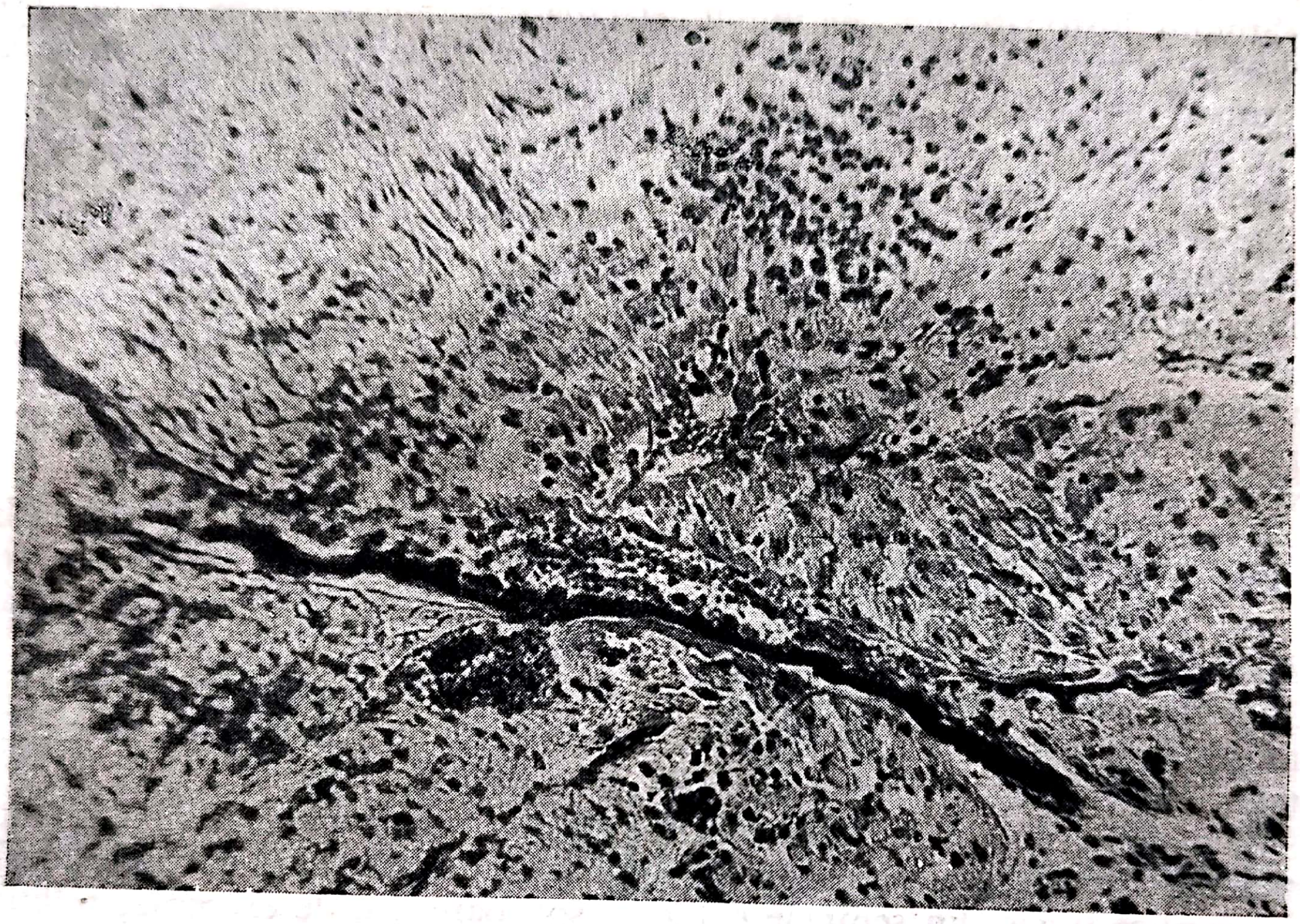

Fig. 121. — *Miocardita interstițială în poliomielită.* Hiperemie intensă în interstițiile conjunctive mai mari și plaje de infiltrație celulară în masa miocardului.

În ceea ce privește *etiologia* miocarditei de tip Fiedler, faptele nu sînt încă definitiv lămurite. Boala reumatismală a fost exclusă aproape de toți cercetătorii, pe baza aspectului histopatologic și a lipsei constante a leziunilor endocardice (de altfel boala Sokolski-Bouillaud este extrem de rară în prima copilărie). Încadrarea acestei miocardite între bolile de colagen a tentat pe mulți cercetători, dar nu există argumente suficiente în acest sens (lipsesc leziuni caracteristice în restul organelor și țesuturilor). De asemenea, miocardita de tip Fiedler nu poate fi apropiată de « miocardita » alergică (studiată recent de Fabre), căci în aceasta din urmă alterările primitive sînt cele ale vaselor coronariene, chiar dacă, în rest, tabloul histologic poate fi foarte asemănător cu cel din entitatea izolată de Fiedler.

Etiologia virotică a oprit cel mai mult atenția cercetătorilor, dat fiind în special faptul că în unele din cazurile relatate în literatura medicală, miocardita a urmat sau a însoțit o boală cert sau probabil virotică (erupția vaccinală după vaccinare jenneriană; encefalită; poliomielită etc.). Mai mult, Junglebut a zolat un virus poliomielitic din miocardul unor bolnavi morți prin miocardită de acest tip, iar alți cercetători au izolat, de la maimuțe cu miocardită interstițială, un virus encefalomiocarditic, care inoculat la cobai, a reprodus miocardită și paralizii. Dacă etiologia virotică nu a putut fi ferm demonstrată, pare totuși necesar ca cercetările să se îndrepte în această direcție, rămînînd să se stabilească și mecanismul patogenetic al procesului, care poate să explice faptul că miocardita de tip Fiedler rămîne totuși o afecțiune rară, în timp ce infecțiile cu virusuri par să prezinte o frecvență mare, în ultima vreme cel puțin.

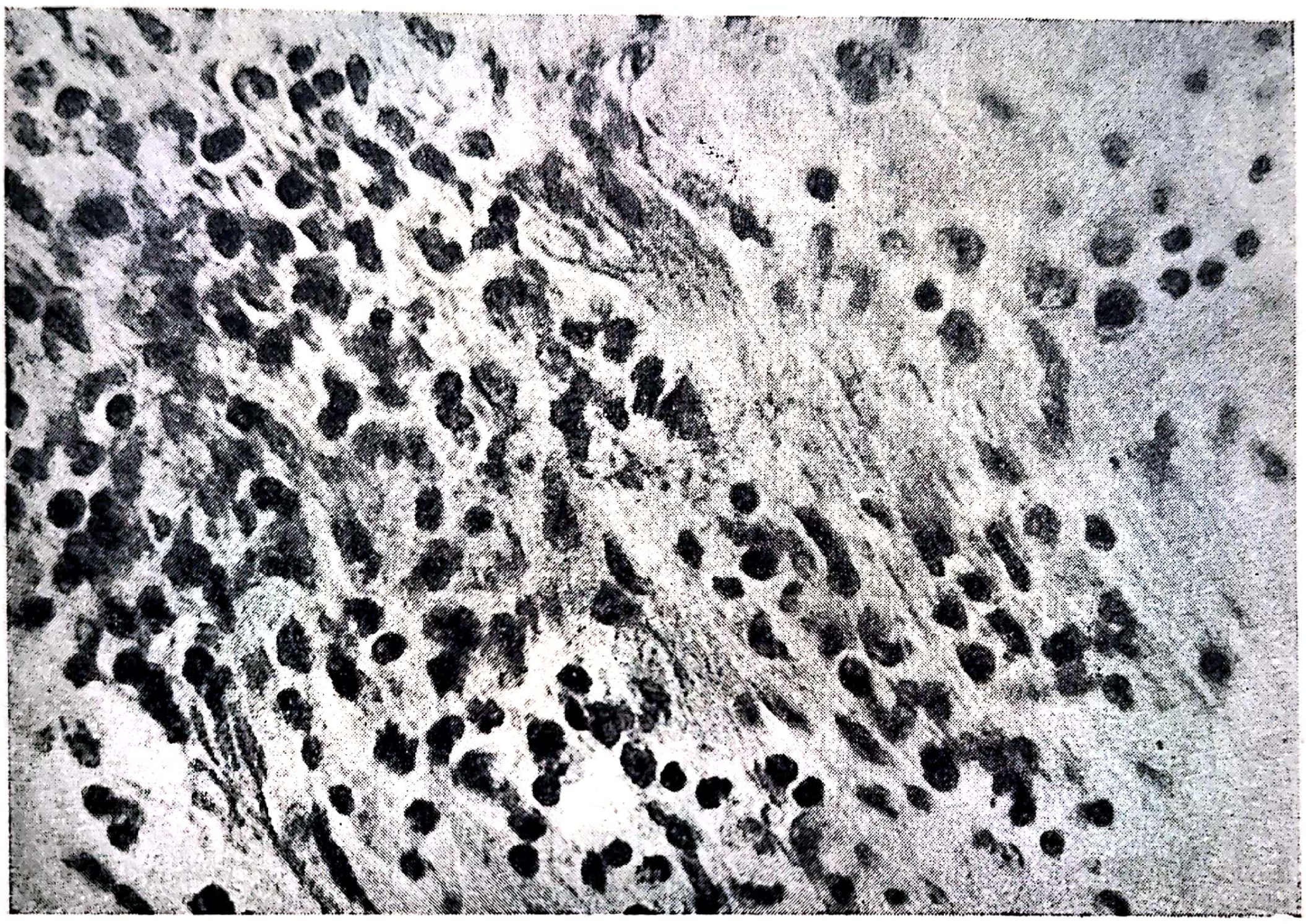

Fig. 122. — *Miocardita interstițială în poliomielită.* Aspectul infiltratului inflamator din miocard; limfocite, poliblaști, histiocite dispuse în grupe dense sau diseminate între fibrele miocardice.

**Miocardita din poliomielită.** Am menționat mai sus că în etiologia miocarditei interstițiale a copilului (de tip Fiedler) se discută și eventualitatea unui virus poliomielitic, dar chestiunea nu a fost încă elucidată. În afară de aceasta însă, în cazuri letale de poliomielită anterioară acută s-au găsit leziuni de miocardită acută în focare (Jurov: 32,9% din 73 de cazuri cercetate), constînd din hiperemie a venulelor, infiltrație interstițială de tip subacut și edem interstițial. Într-un caz pe care am avut ocazia să-l studiem (Stela Cărnaru), examenul histologic al pieselor recoltate la necropsie a arătat, în afară de leziunile caracteristice din sistemul nervos central, prezența în peretele ventriculului stîng a unor leziuni de miocardită interstițială, sub aspectul unor focare mici de infiltrație limfo-poliblastică, prelungite printre fibrele miocardice din jur; prin confluența acestor prelungiri se realizează plaje mai întinse în care miofibrilele apar disociate, dar fără leziuni alterative (fig. 121 și 122); în rest, miocardul prezenta hiperemie intensă, probabil în cadrul tulburărilor circulatorii generale, de origine centrală.

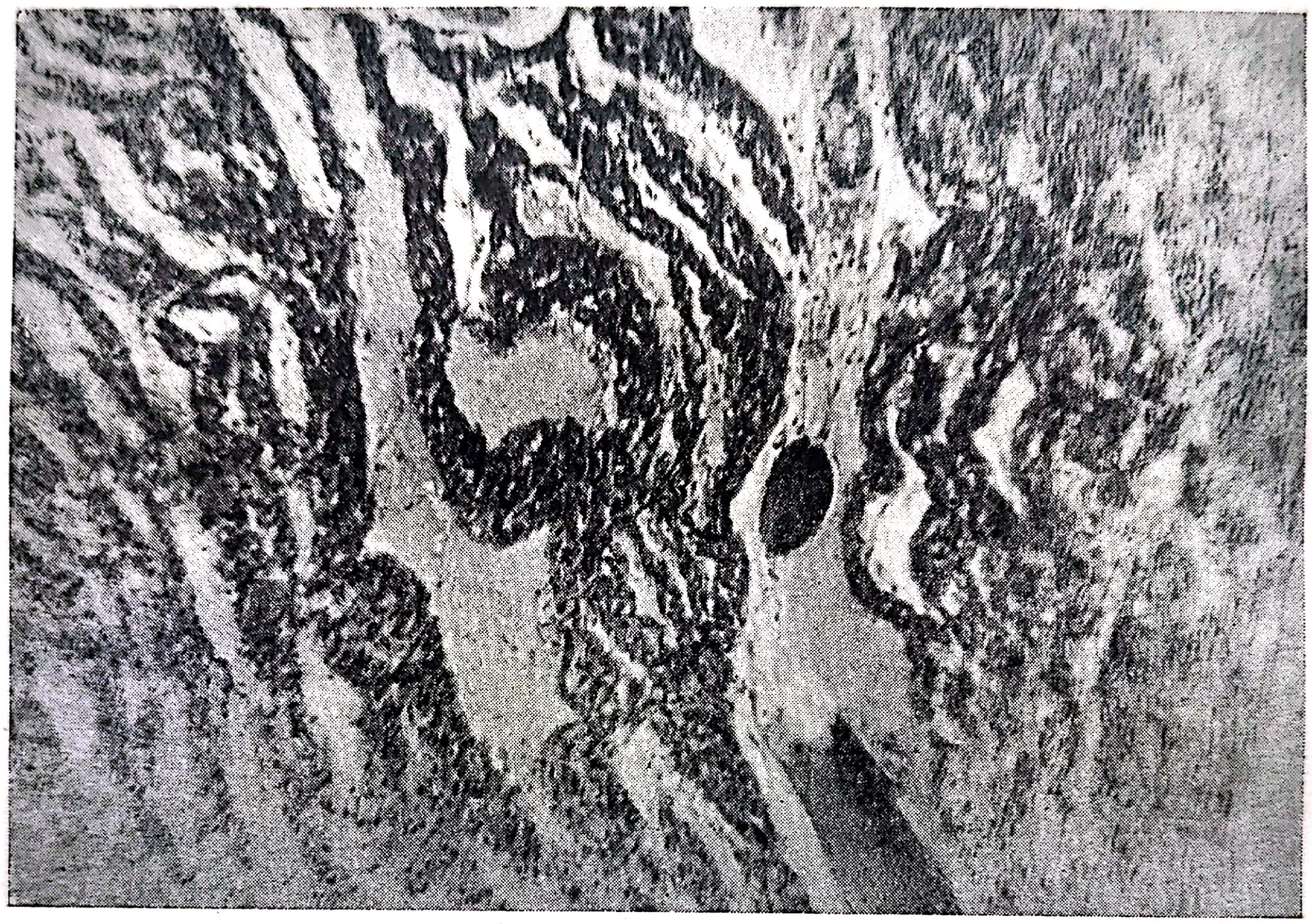

Fig. 123. — *Miocardită în gripă* (formă cu evoluție supraacută, la sugar). Vase destinse de sînge; lacune mari, umplute cu lichid albuminos, despart fasciculele de miofibre care la rîndul lor apar areolare datorită edemului interfibrilar. Nu se observă infiltrație cu celule inflamatorii.

Mai amintim dintre miocarditele interstițiale mai frecvent întîlnite la copii decît la adulți, pe cea care poate fi observată în unele cazuri de *toxoplasmoză acută*. În cadrul toxoplasmozei congenitale, localizările miocardice sînt apreciabil mai rare decît cele din sistemul nervos central și din ficat. Leziunile miocardice constau din mici focare de infiltrație limfo-plasmocitară și poliblastică, situate uneori perivascular, alteori prezentînd și un centru necrotic asemănător cu cel care se găsește în leziunile encefalice. Diagnosticul de certitudine se poate face numai pe baza izolării toxoplasmei din miocard, mai ales atunci cînd nu coexistă alte leziuni caracteristice și cînd reacția Sabin-Feldman nu a fost făcută sau nu a dat rezultate concludente.

**Miocardita din gripa malignă a sugarului.** Este dificil să se precizeze dacă reprezintă un proces inflamator propriu-zis (virusul gripal nu a fost izolat din miocard şi nu s-au descris cazuri de miocardită cronică sau scleroză miocardică urmînd acestei infecţii) în care leziunile infiltrative nu au timpul să se constituie, sau numai expresia tulburărilor vasculo-circulatorii grave ce se produc în toate organele în forma « malignă » a bolii. Macroscopic, miocardul prezintă hiperemie, tumefacţie edematoasă cu flacciditate, în grade variate. Microscopic se poate găsi numai hiperemie, sau hiperemie cu mici transvazate hematice, sau, în sfîrşit, hiperemie cu edem foarte intens, disociind fibrele din fasciculele musculare şi realizînd adevărate lacuri de lichid albuminos în interstiţiile miocardului (fig. 123.)

## BIBLIOGRAFIE

1. Bakulev A. N. i Meşalkin N. E., *Vrojdennîe paroki serdța*, Moscova, Medghiz, 1955.
2. Cărnaru S., Gane-Ghia R. şi Marinescu Gh., *Aspectele morfopatologice ale formelor grave de gripă la sugar şi copilul mic*, în *A III-a Conferinţă naţională de pediatrie*, Bucureşti, Ed. medicală, 1956.
3. Clément R., Gerbaux J. et Couvreur J., *Fibro-élastose endocardique et défaillance cardiaque primitive du nourrisson*, Presse méd., 1952, nr. 82, p. 1767.
4. Cori G. T., *Die Enzyme und die Glykogenstruktur in Glykogenose*, Ost. Z. Kinderh., 1954, vol. 10, nr. 2, p. 38.
5. Couvreur J., *Les hypertrophies cardiaques du nourrisson*, Presse méd., 1953, nr. 12, p. 17.
6. Davies J. N. P., *Endomyocardial fibrosis*, Lancet, 1954, nr. 6821, p. 1049.
7. Filippova-Nutrihina Z. L., *Nekotorîe dannîe ob izmeneniiah serdecino-sosudistoi sistemî u detei pri virusnom toksiceskom grippe*, Sovetskaia mediţina, 1952, nr. 12, p. 52.
8. Gane-Ghia R., *Consideraţii asupra a două observaţii de asistolie acută la sugar*, Pediatria, 1959, nr. 2, p. 147.
9. Goldberger E., *Heart disease*, Philadelphia, Ed. Lea-Febiger, 1955.
10. Jurow S. a. Dolgopol V., *Interstitial pneumonia and focal myocarditis in poliomyelitis*, Amer. J. med. Sci., 1953, vol. 226, nr. 4, p. 319.
11. Lutembacher R., *La fibro-élastose de l'endocarde*, Presse méd., 1954, nr. 86, p. 1824.
12. Maslov M. S., *Boli de copii*, Bucureşti, Ed. stat. lit. med., 1950.
13. Merzon F. S., *Virusnîi grip u detei*, Pediatria, 1956, nr. 1, p. 23.
14. Nelson Mitchell, *Textbook of pediatrics*, Philadelphia, Ed. N. B. Saunders, 1951.
15. Petrescu-Coman V., Cărnaru S. şi Marinescu-Lescovar Em., *Fibroelastoza endocardică*, Pediatria, 1959, nr. 2, p. 147.
16. Pompe J. C., *Hypertrophie idiopathique du cœur*, Ann. Anat. Path. (Paris), 1953, vol. 10, nr. 1, p. 31.
17. Potts R. E. a. Williams A. A., *Acute myocardial toxoplasmosis*, Lancet, 1956, nr. 6921, p. 483.
18. Rossi Ettore, *Herzkrankheiten im Säuglingsalter*, Stuttgart, Ed. G. Thieme, 1954.
19. Sacrez R., Frühling L. et Adam Ch., *Étude des cas de myoendocardite cronique fibro-élastique*, Pédiatrie (Lyon), 1955, nr. 2, p. 129.
20. Veltiscev I. E. i Lipeţ V. I., *Sluceai endomiocardialnogo fibroelastoza*, Pediatria, 1958, nr. 7, p. 22.
21. Volovik A. B., *Bolesni serdța u detei*, Leningrad, Medghiz, 1952.

## CAPITOLUL al IX-LEA

# MORFOPATOLOGIA LEZIUNILOR CIRCULAȚIEI PULMONARE GENERATOARE ALE CORDULUI PULMONAR

de PAUL NICOLESCU

Cordul pulmonar este definit prin totalitatea cardiopatiilor a căror origine rezidă într-o tulburare în mica circulație, în absența unei leziuni valvulare a cordului drept.

Încă din secolul trecut, patologiștii sezisaseră relațiile dintre leziunile circulației pulmonare și insuficiența cordului drept, iar Virchow (1848) și Romberg (1898) atribuiau unele insuficiențe ale cordului drept, leziunilor pulmonare. Observații anatomo-clinice riguroase, precum sînt cele ale lui L. Rogers (1908), Mönckeberg (1907), Vaquez și Giroux (1910) și multe altele, au aprofundat cauzele și au legat tulburările cordului drept de leziunile circulației pulmonare, fundamentînd astfel conceptul cordului pulmonar.

De asemenea a fost stabilit rolul hipertensiunii din mica circulație în producerea hipertrofiei ventriculare drepte și a insuficienței ventriculare drepte (în absența leziunilor valvulare și de cord drept). Pe plan clinic, un mare merit în impunerea noțiunii de cord pulmonar revine academicianului I. Hațieganu, care a susținut și demonstrat existența sa, sub numele de « sindromul cardio-pulmonar ». Cercetările morfopatologice și anatomo-clinice efectuate de Brenner (1935), care a făcut o prezentare generală a leziunilor generatoare ale cordului pulmonar cronic, de Wood și Miller (1938) asupra intervenției anastomozelor arteriale în producerea hipertensiunii pulmonare, de Mc Ginn și White (1936), care au definit cordul pulmonar acut, de Wiese (1936), Brill și Robertson (1937) asupra cordului pulmonar subacut etc. au făcut cunoscute numeroase din leziunile circulației pulmonare generatoare de cord pulmonar, iar numeroase observații recente le-au completat (Rîvkind, Feuardent, Lenègre și Gerbaux, Stîren Könn etc.). Cunoștințele morfopatologice au beneficiat considerabil de informațiile obținute prin dezvoltarea metodelor de investigație fiziologică, mai ales în domeniul patogeniei hipertensiunii din mica circulație (Cournand, Buhlmann și colaboratori) și care au demonstrat intervenția importantă, uneori majoră, a tulburărilor fiziopatologice, alături sau chiar în lipsa celor morfologice, în determinismul hipertensiunii pulmonare.

Morfopatologia circulației pulmonare mai are încă numeroase lacune cum ar fi delimitarea dintre anumite leziuni de endarterite, trombendarterite, tromboze și embolii, sau rolul și tipurile leziunilor anastomozelor arteriale în unele afecțiuni, precum astmul, emfizemul, în care a rămas în urma fiziopatologiei; în orice caz însă, cunoașterea morfopatologiei leziunilor circulației pulmonare permite o largă înțelegere a majorității cazurilor de hipertensiune pulmonară și de cord pulmonar.

Hipertensiunea din mica circulație este precedată aproape constant (excepție făcînd numai rarisimile cazuri de hipertensiune esențială, descrise de Lian) de leziuni ale vaselor pulmonare, leziuni care la rîndul lor sînt fie primitive, fie secundare celor ale parenchimului pulmonar, sau altor modificări patologice cardiovasculare sau din torace. Producerea hipertensiunii în mica circulație este însă legată de o serie de particularități ale acesteia, care se referă pe de o parte la ventriculul drept și pe de altă parte la vasele pulmonare.

Astfel, ventriculul drept este înzestrat cu o musculatură redusă, grosimea sa fiind de 3—5 mm față de 12—15 mm cît măsoară miocardul ventricular stîng. Totuși debitul său sanguin este practic egal cu cel al ventriculului stîng, putînd crește pînă la de trei ori, fără repercusiuni patologice. Travaliul ventriculului drept este însă mult mai redus la individul normal decît cel al ventriculului stîng, rezistența întîmpinată de jetul sanguin în circulația pulmonară fiind mult mai redusă decît în circulația sistemică. Aceasta se explică în primul rînd prin faptul că presiunea sanguină în mica circulație este de 5—6 ori mai redusă decît în marea circulație (presiunea diastolică variază între 5 și 10 mm Hg, presiunea sistolică între 20 și 25 mm Hg, iar media în jurul a 12 mm Hg). În același timp, patul vascular pulmonar are o mare capacitate de acomodare, volumul său putînd crește în efort, la individul normal, de 8—10 ori față de volumul obișnuit, fără ridicarea presiunii arteriale (Irving și Gordon). Un larg sistem de anastomoze arterio-venoase (Rîvkind) și perfuzarea alternativă din starea de repaus explică în bună parte această acomodare. Rezistența scăzută a acestui pat vascular, precum și distensibilitatea sa ține de o serie de caractere morfologice. Arterele micii circulații au un perete mai subțire, mai elastic și mai extensibil decît al celor de grad corespunzător din marea circulație, rezistența vasculară fiind de nouă ori mai redusă decît a acelora din marea circulație. Pe de altă parte, precapilarele pulmonare au un perete subțire lipsit de fibre musculare, iar diametrul lor depășește de cîteva ori pe cel al precapilarelor din marea circulație. În sfîrșit, extensibilitatea arterelor, precapilarelor și capilarelor este favorizată la individul normal de însăși structura pulmonară: septuri conjunctive laxe înconjurate de spații aerate.

În lumina acestor date, se înțelege că ridicarea presiunii din circulația pulmonară se va repercuta ușor asupra ventriculului drept, care are o înzestrare musculară relativ redusă. În același timp însă apare clar că pentru a se produce hipertensiunea pulmonară este necesară lezarea unor întinse porțiuni din patul vascular, ceea ce se realizează prin modificări morfologice sau fiziologice, sau prin asocierea lor.

Pe drept observă Giroux că în producerea cordului pulmonar acut, dar mai ales a celui cronic, concepția anatomo-patologică este astăzi insuficientă pentru a explica toate eventualitățile întîlnite în clinică, iar Hohenner face constatarea imposibilității unei nete separări a tulburărilor ce au la bază o leziune anatomică de cele considerate ca funcționale.

## CLASIFICARE

Leziunile vaselor pulmonare generatoare de hipertensiune în circulația pulmonară au fost clasificate variat. Clasificările prezentate de diferiți autori se referă însă numai la leziunile hipertensiogene generatoare de cord pulmonar cronic.

În acest sens Abrikosov deosebește: scleroza primitivă arterială pulmonară, care cuprinde leziunile primitive cronice ale vaselor pulmonare și scleroza secundară arterială pulmonară, care cuprinde leziunile vaselor pulmonare secundare altor afecțiuni (pulmonare și cardiace).

*Scleroza primitivă* cupinde:
Ateroscleroza pulmonară
Trombendarterita obliterantă (Wiese)
Arterita pulmonară reumatică
Boala Ayerza
Sclerozele arteriale inflamatorii
Trombemboliile cronice.

*Scleroza secundară* cuprinde:
Leziunile arteriale consecutive afecțiunilor cronice pulmonare și pleurale
Leziunile arteriale consecutive afecțiunilor cordului stîng
Leziunile arteriale consecutive malformațiilor cardio-vasculare.

Lutembacher a propus, pentru leziunile generatoare de cord pulmonar cronic, o clasificare în raport cu etiologia hipertensiunii.

A. Leziunile cronice ale plămînului și deformațiile toracice:
  1. Emfizemul și scleroza
  2. Sifilisul pulmonar
  3. Reumatismul arterial pulmonar.
B. Leziuni arteriale pulmonare primitive:
  1. Scleroza primitivă a arterei pulmonare
  2. Compresiunile arterei pulmonare
  3. Endofibroza obliterantă idiopatică
  4. Obliterarea arterei pulmonare prin embolii periferice:
    *a)* Embolii sucesive
    *b)* Tromboza și embolia arterei pulmonare
    *c)* Trombembolia de origine periferică.
C. Leziuni arteriale pulmonare secundare cardiopatiilor.
D. Hipertensiunea arterială pulmonară primitivă.

Clasificarea lui Lutembacher pierde din vedere o serie de leziuni, cum ar fi trombopatia micilor artere pulmonare (Kapanci), panarterita nodoasă, endoflebitele, anumite forme de endarterită.

Goedel (1930) și Wiese (1936) au propus clasificarea leziunilor cronice hipertensiogene în raport cu forma lor anatomică:

1. Embolizarea cronică a arterelor pulmonare, cu tromboză secundară, organizare și recanalizare.
2. Arterită pulmonară cu predominanța endofibrozei și reacție inflamatorie a întregului perete vascular.
3. Trombendarterita obliterantă, cu proliferări endoteliale și tromboză secundară.
4. Arteriopatia pulmonară idiogenică cu leziuni predominante ale mediei.
5. Scleroza pulmonară primară genuină fără leziuni primitive în micile artere pulmonare.

G. Könn (1956) propune o clasificare anatomică, separînd însă leziunile tensiogene de cele posthipertonice:

A. *Modificările prehipertonice la nivelul vaselor pulmonare mici*:
  1. Leziuni primare ale micilor vase pulmonare:
    *a)* Hipertensiunea pulmonară cronică consecutivă panarteritei nodoase
    *b)* Hipertensiunea pulmonară cronică consecutivă endarteritei obliterante
    *c)* Hipertensiunea pulmonară cronică consecutivă tromboemboliilor cronice recidivante
    *d)* Hipertensiunea pulmonară cronică consecutivă endoflebitei obliterante a venelor mici, cu aspectul unei hemosideroze pulmonare esențiale incipiente.
  2. Leziunile vaselor pulmonare mici și foarte mici în emfizemul pulmonar cronic și în indurația plămînului:
    *a)* Modificări prehipertonice ale vaselor pulmonare mici în emfizemul cronic
    *b)* Modificări prehipertonice ale vaselor pulmonare mici în pneumonia cronică de focar cu bronșectazii

  - *c)* Modificări prehipertonice ale vaselor pulmonare mici în tuberculoza pulmonară cronică fibro-cavitară
  - *d)* Modificări prehipertonice ale vaselor pulmonare mici în boala Boeck
  - *e)* Modificări prehipertonice ale vaselor pulmonare mici în sclerodermia plămînului.

B. *Modificările posthipertonice ale vaselor pulmonare:*
  1. Modificări posthipertonice în plămînul cu stază şi hipertonie pulmonară:
    - *a)* Vasele pulmonare mici în stenoza mitrală
    - *b)* Vasele pulmonare mici în alte leziuni valvulare dobîndite ale cordului stîng
    - *c)* Vasele pulmonare mici în caz de mixom al cordului stîng
    - *d)* Vasele pulmonare mici în insuficienţa cronică a cordului stîng
    - *e)* Vasele pulmonare mici în malformaţii congenitale ale cordului, cu hipertonie pulmonară.
  2. Modificările posthipertonice ale arterelor pulmonare mici în leziunile primare ale vaselor pulmonare şi în bolile cronice pulmonare.
  3. Modificările posthipertonice ale arterelor pulmonare mici în leziuni primare ale vaselor pulmonare în hipertonia pulmonară genuină.

În cele ce urmează, plecînd de la clasificările anterioare, am grupat pe tipuri morfologice leziunile circulaţiei pulmonare generatoare de hipertensiune în mica circulaţie. S-a ţinut seama de forma anatomică a leziunilor şi în mod secundar de condiţiile etiologice şi patogenice şi menţionînd tipul de cord pulmonar pe care-l determină.

I. *Leziunile vasculare primitive*
  A. *Leziunile arteriale:*
    1. Obliterările arterelor pulmonare prin embolii şi tromboze:
      - *a)* Emboliile pulmonare — Embolia masivă a marilor artere
        - — Embolizarea cronică a arterelor pulmonare.
      - *b)* Trombozele pulmonare
        - — Trombarterita pulmonară
        - — Trombopatia micilor artere pulmonare
        - — Trombendarterita pulmonară (Wiese).
    2. Arterite pulmonare hipertensiogene
      - — Panarterita nodoasă
      - — Endarterita obliterantă pulmonară de tip Winiwarter-Buerger
      - — Endofibroza circumscrisă a micilor artere pulmonare
      - — Endofibroza obliterantă a arteriolelor pulmonare tip Feuardent
      - — Boala Ayerza.
    3. Arterioscleroza pulmonară izolată.
  B. *Leziunile venelor. (Endoflebita obliterantă a venelor mici).*
  C. *Leziunile anastomozelor arteriale*

II. *Leziunile vasculare hipertensiogene pentru mica circulaţie, secundare afecţiunilor bronho-pulmonare cronice.*

III. *Leziunile vasculare consecutive afecţiunilor cardiace.*

IV. *Leziunile hipertensiogene consecutive modificărilor condiţiilor de statică şi mecanică toracică şi mediastinală.*

În continuare sînt prezentate formele anatomo-clinice ale cordului pulmonar consecutiv acestor leziuni, precum şi tipurile de leziuni care le determină, după ce sînt descrise leziunile vasculare posthipertonice.

# I. LEZIUNILE VASCULARE PRIMITIVE

## OBLITERĂRILE ARTERELOR PULMONARE PRIN EMBOLII ȘI TROMBOZE

Obliterările arterelor pulmonare constituie una din grupele cele mai importante ale leziunilor care generează hipertensiunea în mica circulație. Dar dacă pentru cazurile cu leziuni instalate rapid și cu evoluție gravă, caracterele adevărate ale leziunilor sînt relativ simplu de elucidat, pentru cazurile cu evoluție cronică ele devin deosebit de delicate, și o demarcare categorică a leziunilor este foarte dificilă. Tocmai de aceea unele repetiții sînt inerente în tratarea acestui capitol.

### EMBOLIILE PULMONARE

Încă în urmă cu 100 de ani, C. A. Rauchfus a descris embolia arterei pulmonare ca o complicație gravă, adeseori letală, la bolnavii cu tromboflebită periferică. Dar dacă pînă nu de mult, embolia pulmonară era considerată o raritate, cercetarea sistematică la necropsie a emboliei pulmonare a arătat în ultimul timp, că frecvența acesteia este apreciabilă. Astfel, N. T. Raihlin, pe 574 de necropsii efectuate în 1951, a găsit-o în 8 cazuri (1,37%). După Mc Carthey (1945) în 10% din necropsii se pot pune în evidență embolii pulmonare, iar în 3% din necropsii se constată că decesul s-a produs prin embolie pulmonară.

Embolia pulmonară este mai frecventă între 40 și 60 de ani, dar poate fi întîlnită și la alte vîrste. Astfel, Raihlin a întîlnit-o la un copil de $9^1/_2$ luni dar și la indivizi între 60 și 80 de ani.

Se pare că este mai frecventă la femei, deși diferența frecvenței la cele două sexe nu este apreciabilă.

Natura embolului este variabilă: grăsoasă, gazoasă, neoplazică sau trombotică. Averbach (Moscova) a întîlnit un caz de embolie pulmonară cu mucus. În general, emboliile pulmonare sînt favorizate de traumatisme, inclusiv cele chirurgicale, introducerea de substanțe uleioase sau gaze. Emboliile de natură trombotică sînt favorizate de existența tromboflebitelor, varicelor sau trombozelor cordului drept. Punctele de plecare cele mai obișnuite ale emboliilor pulmonare de natură trombotică sînt venele membrelor inferioare, venele pelviene și abdominale. Embolia pulmonară este favorizată de asemenea de bolile cronice care necesită un repaus îndelungat la pat și se însoțesc de tulburări hemodinamice și de modificări importante fizico-chimice sanguine (cancer, cardiopatii, boli infecțioase). Embolia pulmonară de natură trombotică se repartizează de altfel aproape egal între cazurile medicale și cele chirurgicale (22 cazuri chirurgicale față de 26 cazuri medicale — după statistica lui Raihlin). În cazurile chirurgicale, embolia apare în primele 8—10 zile de la intervenție, rareori însă și la intervale mai mari.

Simptomele emboliei arteriale pulmonare sînt variabile, fiind în funcție în primul rînd de teritoriul vascular scos din circulație. Ea poate trece neobservată dacă obstruează numai mici și rare vase pulmonare; poate determina o hipertensiune în circulația pulmonară dacă obstruează teritorii întinse și are urmări grave, brutale, dacă se produce obstrucția masivă a marilor trunchiuri arteriale. De o deosebită importanță în producerea și intensitatea acestor fenomene este gradul de reducere al circulației pulmonare. Experimental s-a arătat că o obliterare arterială pulmonară cu o reducere de 85% a circulației pulmonare este incompatibilă cu viața, iar o reducere de 65% provoacă importante dezordini hemodinamice. Sub 65%, obliterarea arterială nu are urmări grave imediate, dar se repercutează în cele din urmă asupra cordului drept. În cele ce urmează ne vom ocupa numai de emboliile pulmonare capabile să determine hipertensiunea pulmonară.

**Embolia masivă a marilor artere** privește, fie trunchiul, fie ramurile principale ale arterei pulmonare. Marile embolii sînt adeseori precedate de embolii mici, care trec neobservate sau prezintă o simptomatologie ștearsă. Embolii trombotici masivi pot măsura pînă la 5—10 cm și chiar mai mult (Abrikosov și Strukov). Embolia ca și trombembolia marilor trunchiuri ale arterei pulmonare determină un lanț de tulburări precum: hipertensiunea în mica circulație proximal de zona obstrucției, prin obliterarea arterială, hipotensiune în marea circulație cu tulburări de perfuzie în toate organele și procese constrictive reflexe ale arterelor coronariene, ale arterelor pulmonare și bronșiilor. Urmările acestora pot fi foarte grave mergînd pînă la exitus prin cord pulmonar acut.

Pentru punerea în evidență la necropsie a emboliei pulmonare, cordul drept și marile artere pulmonare trebuie deschise pe loc, deoarece altfel, embolul se deplasează și se poate pierde (Abrikosov și Strukov). Embolul trombotic are un aspect neuniform, este friabil și nu este aderent de perete. Diferențierea lui de tromboza pulmonară este uneori dificilă (vezi trombarteritele pulmonare), dar coexistența unei tromboflebite la nivelele amintite pledează pentru o embolie.

Cordul prezintă o serie de modificări. Ventriculul și atriul drept sînt adesea dilatate; în miocardul ventriculului drept, ca și al celui stîng, se pot găsi mici zone de necrobioză — sau chiar mici infarcte, consecutive spasmului coronarian reflex. Leziunile pulmonare variază în funcție de rapiditatea cu care se produce moartea. Dacă moartea este imediată, plămînul este palid, anemiat, atelectaziat. Dacă survine într-un timp relativ scurt, plămînii prezintă hiperemie intensă și edem produse prin reflux sanguin al venelor pulmonare. În cazurile în care moartea survine după cîteva zile se constituie infarctul pulmonar (N. I. Goldstein).

**Emboliile micilor artere pulmonare** devin hipertensiogene numai în cazurile de *embolizare cronică* (trombemboliile cronice) cînd ele cuprind un mare număr de artere mici și arteriole, mai rar și artere mijlocii. Desclins (1930), Bell (1939), Caroll (1950), Kőnn (1956) etc. au comunicat cazuri de embolii cronice ale micilor artere pulmonare, independente de vreo cardiopatie sau tromboză cardiacă dreaptă. În majoritatea acestora coexistau flebite periferice, care reprezentau originea emboliilor. Embolizările arterelor pulmonare se produc succesiv, determinînd obliterări, etapă cu etapă, ale teritoriilor pulmonare (S. G. Moiseev). Clinic, se instalează un sindrom manifestat prin dispnee, tuse rebelă, cianoză și poliglobulie, hippocratism, cu evoluție de obicei prelungită; în cele din urmă, artera pulmonară se mărește în diametru și se realizează un cord pulmonar cronic (Lutembacher). Embolizarea succesivă a arterelor explică organizarea lor inegală și constituirea de aspecte de trombarterită.

*Macroscopic*, arterele pulmonare au lumenul micșorat, fie de emboli fixați de perete, fie de procese cicatriceale sau de scleroză endarterială, uneori cu aspecte în trepte; leziunile sînt mai intense la nivelul ramificărilor arteriale.

*Microscopic*, se constată că arterele mijlocii, mici și foarte mici au lumenul aproape complet obliterat prin diferite tipuri de leziuni: embolii recente, în care embolul este înconjurat de un tromb roșu, sau trombembolii cu început de organizare prin proliferare de elemente conjunctive tinere din peretele vascular care pătrund în ele. Alteori, traducînd trombembolii cronice, vechi, lumenul arterial este divizat de septuri constituite din țesut conjunctiv cicatriceal, bogat în fibre colagene, cu recanalizări și endotelizări. În lumenele astfel constituite, se găsesc trombi roșii recenți sau trombi mai vechi.

În arterele mici și în arteriole, procesul de organizare poate fi foarte avansat, realizîndu-se o obstruare completă cicatriceală a lumenului arterial, concomitent cu sclerozarea peretelui vascular.

Plămînul prezintă unul sau mai multe infarcte reduse ca mărime, pete echimotice și zone de edem. Pentru exemplificare, prezentăm foaia de observație a unui asemenea bolnav.

*Observație*. *Z C*., bărbat, în vîrstă de 29 de ani; debut clinic cu 5 ani în urmă, instalîndu-se progresiv dispnee, tuse și cianoză, poliglobulie, iar în ultimul timp hepatomegalie și edeme moderate ale membrelor inferioare, cu transsudat peritoneal, pericardic și pleural.

Necroptic se găsește o tromboflebită a jugularei interne stîngi, întinsă de la fața inferioară a craniului pînă la trunchiul brahiocefalic venos stîng, coada trombului prelungindu-se liberă chiar pînă în vena cavă superioară. Cordul drept este mărit cu conul pulmonarei mult dilatat, și miocardul ventricular drept îngroșat, măsurînd 0,8–0,9 cm grosime. Leziuni degenerative miocardice. Inima stîngă nu prezenta modificări macroscopice. Artera pulmonară primitivă întrecea, în circumferință, aorta. Plămînii prezentau trei mici infarcte, dintre care unul mai recent și mai voluminos. Numeroase artere cu diametrul între 2 și 4 mm au lumenul obliterat cu trombi sanguini roșii sau albicioși, iar peretele îngroșat. Plămînul prezenta un ușor grad de edem. În celelalte viscere se constată stază sanguină. Ulcer gastric. Microscopic, la nivelul jugularei, s-a găsit o tromboflebită cu zone foarte variate ca organizare, și cu foarte abundentă scleroză perivasculară. Arterele pulmonare mijlocii, mici și arteriolele prezentau o largă gamă de leziuni trombembolice, variind de la artere septate prin țesut conjunctiv sărac celular și cu trombi roșii în ochiurile astfel formate, pînă la artere complet obliterate printr-un țesut conjunctiv lax, paucicelular, și cu scleroza peretelui. În unele arteriole s-au găsit trombi roșii (fig. 124 și 125) sau stratificați.

Un caz special este constituit de *embolia grasă*, care interesează micile artere pulmonare și poate determina, în funcție de intensitatea sa, hipertensiune în mica circulație și insuficiență acută a cordului drept. Plămînul prezintă în aceste cazuri hiperemie și edem, iar cordul, modificările obișnuite pentru acest tip de insuficiență.

### TROMBOZELE ARTERELOR PULMONARE

Trombozele arterelor pulmonare constituie una din cauzele relativ frecvente ale hipertensiunii pulmonare primitive. Importanța și frecvența exactă sînt însă greu de apreciat, întrucît delimitarea cazurilor de tromboză primitivă față de cele de trombembolie pulmonară sau de trombendarterită pulmonară

(Wiese) şi chiar faţă de unele cazuri de endarterită fibroasă (Feuardent) pentru numeroşi autori este dificilă, dacă nu imposibilă. De aceea, vom grupa în acest capitol acele procese privind arterele mari sau mici, care toate prezintă morfologic caracteristicile leziunilor de tromboză recentă sau organizată.

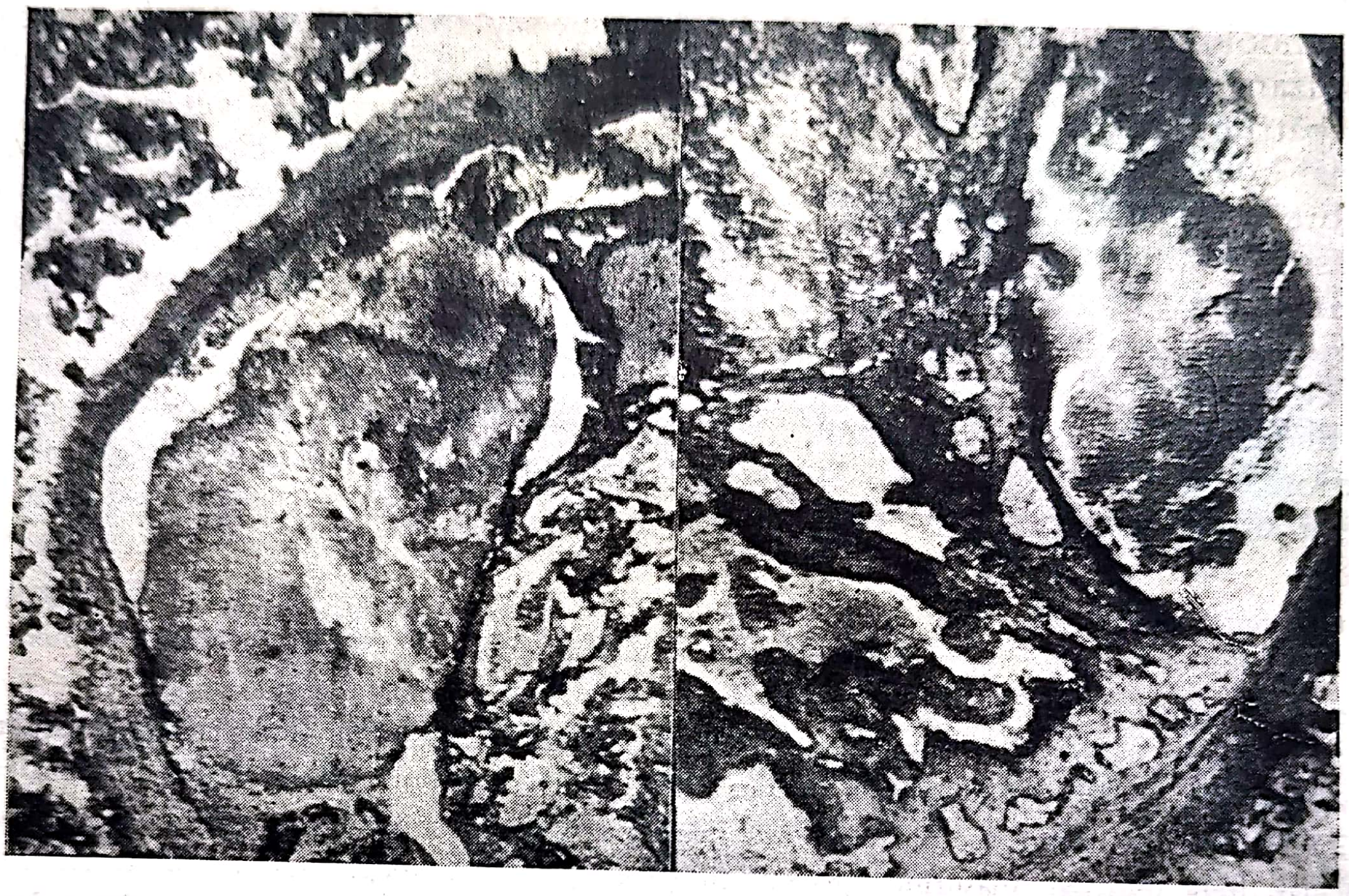

Fig. 124. — *Trombembolie cronică la nivelul unei artere pulmonare mijlocii cu procese de organizare realizînd septarea lumenului arterial; trombi recenţi în lumenele restante.*

**Trombarterita pulmonară** este considerată ca fiind o afecţiune rară. După Kampmaier, pînă în 1934 erau comunicate un total de 26 de cazuri. Alţi autori dau cifre mult mai mari, după cum rezultă din tabelul nr. 3.

Savacool şi Charr au adunat din literatură 88 de cazuri de tromboză pulmonară primară.

*Tabelul nr. 3*

| Autorul | | Nr. necropsiilor | Nr. trombozelor | Observaţii |
|---|---|---|---|---|
| Lubarsch | | 1932 | 16 | unele sînt de origine embolică |
| Moeller | | neindicat | 51 | |
| Pou şi Charr | | 150 | 6 | |
| Kuşelevski şi Rosenblat | — Statistica spitalului Medsantrud | — | 0,24% | pe materialul necroptic analizat |
| | — Spitalul Semaşko | — | 0,29% | |
| | — Spitalul nr. 1 Sverdlovsk | — | 4,1% (38 cazuri) | |
| Watt şi Barrie | | 10 000 | 6 | |

Din totalul trombarteritelor, tromboza arterei pulmonare reprezintă circa 28,5% după Kușelevski și Rosenblat.

Trombarterita pulmonară se întîlnește cel mai frecvent între 20 și 40 de ani. Nu se poate vorbi de o influență a sexului.

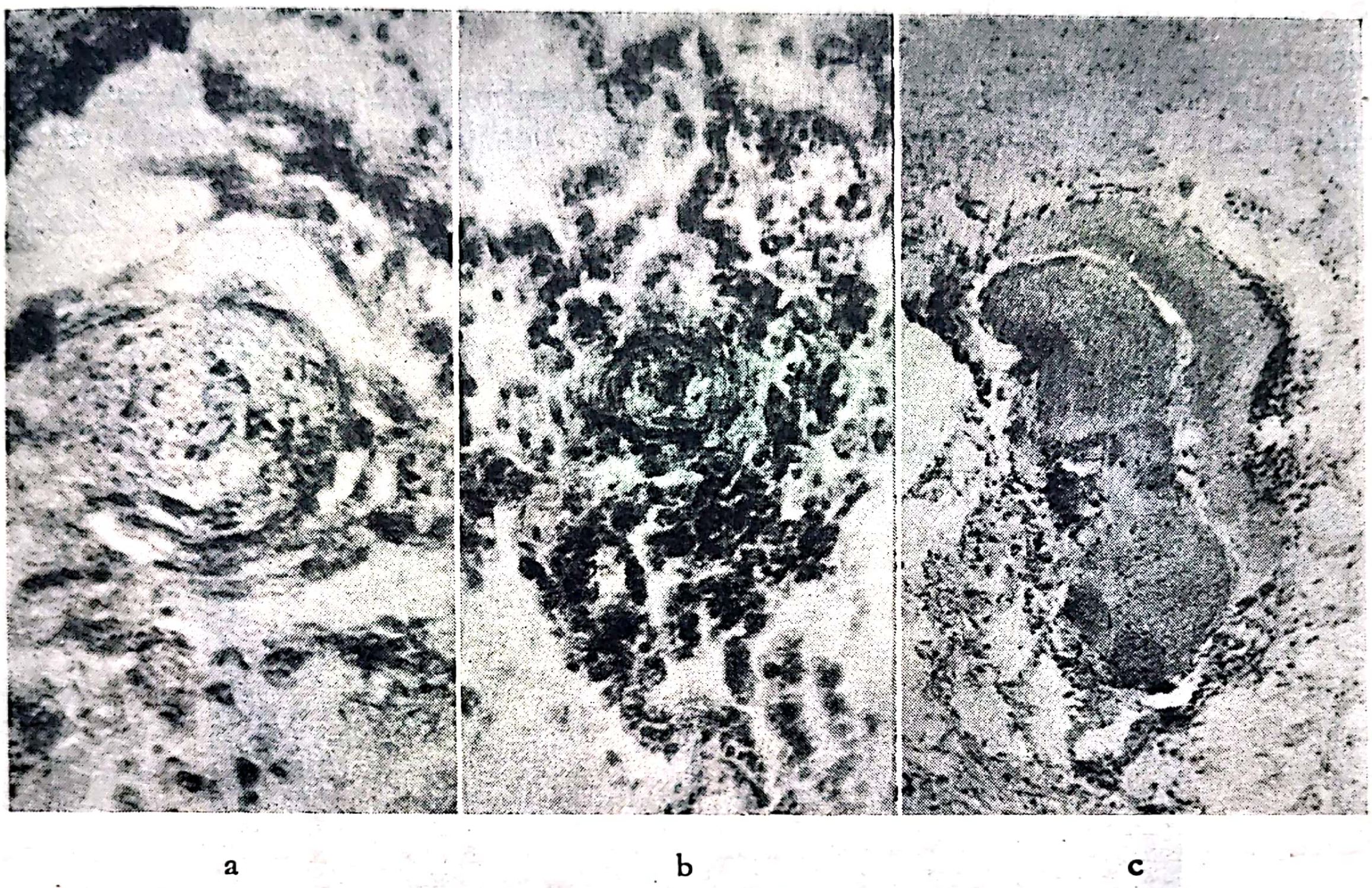

Fig. 125. — *Leziuni arteriolare în același caz ca în figura* 124. *a)* și *b)* tromb-arteriolită obliterantă; *c)* tromb roșu într-o arteriolă cu hemoragie periarteriolară.

Din punct de vedere al condițiilor de apariție trebuie deosebite două grupe de leziuni: 1) trombozele pulmonare survenite în cursul unor afecțiuni cardio-pulmonare sau generale evidente și 2) trombozele pulmonare apărute la indivizi indemni de afecțiuni cardiace și pulmonare.

Cu privire la trombozele din primul grup, Savacool și Charr pe cele 88 de cazuri adunate din literatură, au găsit tromboza în 21 de cazuri de stenoză mitrală, 3 în cazuri de aterom pulmonar sever, 17 în diverse inflamații ale plămînului, 12 în insuficiența cardiacă și 15 cazuri în diverse stări cașectice. Kușelevski și Rosenblat au descoperit-o la 9,4% dintre bolnavii decedați prin afecțiuni ale aparatului cardiovascular. Pou și Charr au întîlnit tromboza pulmonară în cursul tuberculozei și a silicozei pulmonare, interesînd artera de partea unde leziunile erau mai importante (fig. 126). Watt și Barrie au semnalat-o ca o complicație a comisurotomiei pentru stenoză mitrală. Delarue și colaboratori au comunicat un caz de tromboză organizată a trunchiului arterei pulmonare într-un caz cu persistența unei largi comunicații interatriale la o femeie în vîrstă de 67 de ani.

În producerea trombozei arterei pulmonare, în aceste cazuri, un rol deosebit de important revine modificărilor peretelui arterial, ea fiind favorizată de leziunile inflamatorii (Bogaert și Scherer), de sclerozele vasculare posttraumatice (S. Buvailo, N. Kraevski) sau luetice; de asemenea au fost incriminate leziunile aterosclerotice, așa cum se observă mai ales în trombozele pulmonare, la bătrîni (Kușelevski și Rosenblat). Invazia peretelui arterial de către un țesut neoplazic favorizează formarea trombozei (Pou și Charr). Dar trombii se pot produce și în prezența unei intime vasculare intacte (Anicikov).

Mărirea coagulabilității sîngelui, hiperprotrombinemia, policitemia, creșterea calcemiei, creșterea viscozității sîngelui prin deshidratare sau stază sînt tot atîtea cauze favorizante ale trombozei pulmonare. În sfîrșit, tromboza pulmonară este favorizată de încetinirea circulației sanguine, consecutiv afecțiunilor cardiace, stărilor de convalescență sau curei prelungite la pat (Bauer, Dagnervin, Tareev). După Tareev, în producerea trombozelor intervine și o modificare a reactivității generale a organismului.

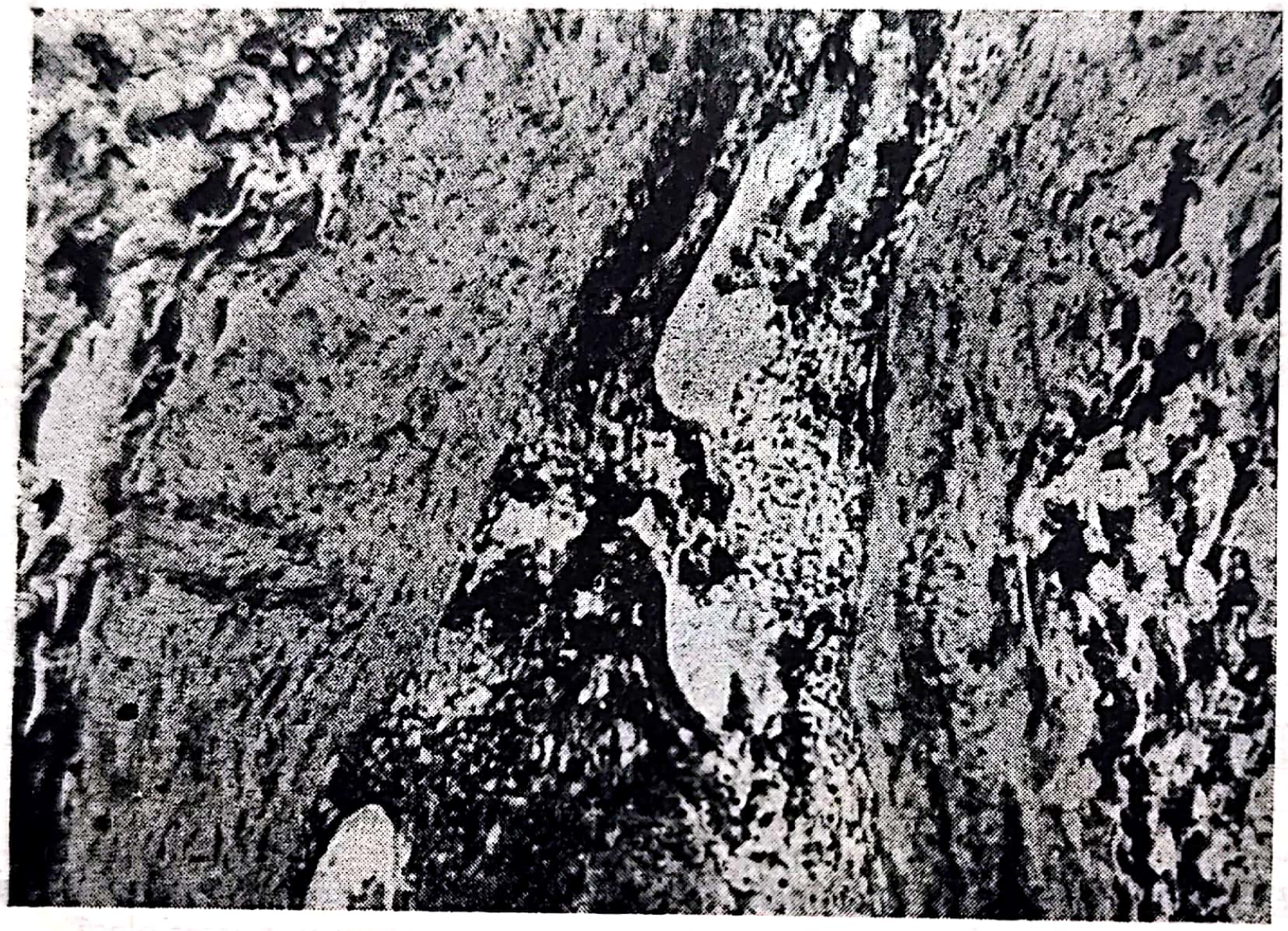

Fig. 126. — *Tromboză a arterei lobare superioare drepte în cursul unei tuberculoze fibro-cavitare.*

Din grupul de tromboze pulmonare apărute în absența vreunei boli cardiopulmonare, Lenègre și Gerbaux au găsit în întreaga literatură aproximativ 40 de cazuri și în plus ei aduc 14 cazuri observate personal. În aceste cazuri, tromboza este considerată de unii ca fiind de origine embolică, avînd ca punct de plecare o flebită periferică (Belt, 1939; Brenner, 1936, Lenègre și Gerbaux, 1952; Könn, 1956). Asemenea cazuri se apropie de trombemboliile arteriale discutate mai sus, existînd în plus tromboza marilor artere pulmonare. Unele din aceste tromboze sînt considerate ca fiind produse local, prin precipitare fibrino-cruorică (Letulle și Wahl, Giroux, Lutembacher, Laubry și Thomas). În acest ultim caz tromboza ar fi consecutivă leziunilor ateroscleroase și anevrismelor pulmonarei. După

Spencer, ar mai putea interveni leziunile necrotice de tip alergic ale arterelor pulmonare, leziuni produse prin infecții pulmonare repetate cu un același germen.

În favoarea formării locale intraarteriale a trombului ar pleda:

— existența unei arterioscleroze pulmonare importante, care nu a fost întîlnită însă decît în 50% din cazuri;

— anevrismele arteriale;

— caracterul stratificat al trombului (aport fibrino-cruoric succesiv).

În același sens ar pleda forma trombului asemănătoare lumenului arterei lezate, aderența intimă a acestuia de peretele arterial, lipsa vreunui proces de tromboflebită sau a trombilor cordului drept, existența leziunilor peretelui arterial, iar microscopic, prezența fibrinei și grupurilor de plachete în contact cu intima.

Pentru natura embolică a trombozei pledează:

— existența unei flebite periferice, care atunci cînd este căutată sistematic este găsită într-un procent impresionant din cazurile de tromboză arterială pulmonară (29 din 31 de cazuri după Lenègre și Gerbaux);

— conținutul bogat în pigment al cheagului (Moller);

— tromboze de vîrste diferite, cele proximale fiind și cele mai recente.

În raport cu leziunile cardiace întîlnite în asemenea cazuri, s-a considerat tromboza arterei pulmonare ca secundară acestora. Lenègre și Gerbaux, precum și Lutembacher consideră însă tromboza arterială pulmonară ca leziunea inițială, iar leziunile cardiace ca secundare hipertensiunii instalate brutal și care este urmată de dilatația cordului drept și de insuficiența coronariană.

Bolnavii cu tromboza arterei pulmonare prezintă simptomatologia unei insuficiențe cardio-respiratorii acute sau cronice (în funcție de brutalitatea cu care se instalează leziunile), uneori cu fenomene anginoase, fără vreo altă cauză aparentă care să explice manifestările clinice și funcționale.

Examenul morfopatologic al acestor cazuri arată: cord mărit, în special cordul drept, cu predominanța dilatației asupra hipertrofiei. În cazurile de tromboză instalată treptat se mai găsesc trombi intracavitari, vechi sau noi, produși probabil consecutiv stazei sanguine. De asemenea se mai pot găsi zone de endocardită scleroasă, leziuni cicatriceale și degenerative ale miocardului. Artera pulmonară sau ramuri ale acesteia sînt trombozate. Tromboza arterelor pulmonare poate interesa artere de calibru foarte diferit. Pe cele 54 cazuri (personale și din literatură) studiate de Lenègre și Gerbaux, ei au găsit următoarele localizări: în 8 cazuri tromboza trunchiului arterei pulmonare cu prelungiri în cele două ramuri principale; 15 cazuri cu tromboza unei singure ramuri principale (în 12 cazuri ramura dreaptă și în 3 cazuri ramura stîngă); 12 cazuri cu tromboze interesînd ramuri lobare sau mai mici. Kușelevski și Rosenblat găsesc, pe 30 de observații personale, în 75% din cazuri tromboza arterei pulmonare drepte și în 25% a celei stîngi. Predominanța leziunilor în dreapta este explicată prin circulația mai abundentă a plămînului drept și prin frecvența mai mare a aterosclerozei arterei pulmonare drepte.

Un fapt foarte important și care justifică, pentru respectivele cazuri, evoluția progresivă a bolii este numărul mare de vase trombozate. Lenègre și Gerbaux au găsit numai în 6 din 54 de cazuri o tromboză pulmonară unică, în toate celelalte fiind tromboze multiple.

Obstruarea totală a arterei este mai rară. Kuşelevski şi Rosenblat au întîlnit-o în 11 din 30 de cazuri.

Arterele trombozate prezintă inconstant leziuni de arterioscleroză. În cazul descris de Letulle şi Wahl, s-au găsit anevrisme arteriale. Arterele care conţin trombi organizaţi cu scleroză importantă sînt deformate retractil şi au lumenul redus. Proximal de sediul trombozei artera poate fi dilatată.

Microscopic, în peretele arterial la nivelul segmentului trombozat, s-au mai semnalat uneori, discrete infiltrate limfoplasmocitare în adventiţie, predominînd în *vasa vasorum*. Asemenea leziuni au fost interpretate mai rar ca fiind de natură luetică (Peck), în mod curent fiind considerate ca reacţionale (Desclins, Moller), cu atît mai mult cu cît sînt localizate pe segmentul arterial trombozat. În cazurile descrise de Boswell, Caroll, Fowler, în peretele arterial de la nivelul trombului, exista un proces inflamator, iar Spencer a întîlnit leziuni arteriale necrotice.

Trombozele sînt în general de vîrste diferite, producîndu-se o obliterare progresivă a teritoriilor vasculare pulmonare. De obicei, trombozele proximale sînt mai recente decît cele distale (embolii succesive). Alteori, tromboza distală este mai recentă, dovedind participări lezionale locale. Dezvoltîndu-se centripet, trombul poate ajunge să obstrueze trunchiul arterial pulmonar. În funcţie de vîrstă, trombul este roşu sau alb-roşcat stratificat, cu structură fibrinocruorică, sau este alb-gălbui dur (tromb organizat), puternic aderent (sau aderenţi) de peretele vascular. Uneori, trombii sînt repermeabilizaţi. Se pot realiza aspecte microscopice dintre cele mai curioase: trombi în benzi transversale, cu aspect de septuri, sau longitudinale în lumenul vascular, sau trombi arciformi prinşi de perete prin extremităţi (Zahn, Moller, Belt).

În toate aceste cazuri, plămînul poate prezenta infarcte roşii (în 16 din 54 cazuri publicate); probabil că frecvenţa reală a infarctelor este mai mare, dar cu timpul sînt resorbite. În orice caz, infarctul are o întindere mult mai redusă decît ar corespunde arterei trombozate. Se mai poate întîlni edem pulmonar generalizat sau predominînd în teritoriile arterelor obstruate; uneori se notează stază sanguină.

În ceea ce priveşte celelalte organe se mai poate găsi: ficat cu stază sanguină, infarcte viscerale şi eventual stază sanguină în organele abdominale, transudat pleural.

Pentru producerea hipertensiunii pulmonare în cursul trombozei pulmonare este necesară o reducere cu 60—70% a capacităţii circulaţiei pulmonare, realizabilă printr-un tromb de dimensiuni importante sau prin evoluţia progresivă a trombozei, cu realizarea cordului pulmonar acut, subacut sau cronic, după intensitatea şi rapiditatea instalării trombozei. La depăşirea acestui prag de reducere a capacităţii circulaţiei pulmonare, compatibil cu viaţa, contribuie atît evoluţia progresivă a leziunilor, cît şi însumarea spasmului arterial demonstrat de Lenègre şi Hatt, Binet şi Burstein.

**Trombopatia micilor artere pulmonare** a fost semnalată la copii cu malformaţii cardio-vasculare (Rich, într-un caz de tetralogie Fallot; Giampalmo şi Schoenmackers, la copii cu boala albastră). Mai rar au fost descrise asemenea leziuni la copii fără malformaţii (Cruickshunk, Emery, Kapanci). Cazul studiat de Kapanci se referă la un nou-născut, la care leziunile după opinia autorului au debutat încă în viaţa intrauterină. Leziunile arterelor pulmonare coexistă uneori cu leziuni similare în marea circulaţie (Emery).

În toate cazurile se întîlneşte o cianoză progresivă, cu dispnee accentuată, mergînd pînă la fenomene asfixice; concomitent se instalează hipertensiunea în mica circulaţie, care duce în cele din urmă la insuficienţa de cord drept.

Formarea trombilor a fost atribuită modificărilor hemodinamice, aşa cum se întîlnesc în malformaţiile cardio-vasculare (Rich, Giampalmo şi Schoenmackers), sau hemoconcentraţiei prin deshidratare la copii cu anume deficienţe (Emery). Kapanci neagă posibilitatea unei fibrinopatii şi cel puţin pentru cazul studiat de el opinează pentru o etiologie inflamatorie-infecţioasă (infiltrate limfo-plasmocitare în ţesutul pulmonar). Etiologia bolii rămîne deci neelucidată.

Modificările macroscopice constau în dilatarea arterei pulmonare şi oarecare variaţii ale vascularizaţiei plămînului. Vasele subpleurale din jurul hilului sînt dilatate.

Microscopic se întîlnesc leziuni mai ales ale arteriolelor cu diametru sub 1 mm, leziunile cele mai importante constatîndu-se la nivelul bifurcaţiei arteriolelor. Rareori, trombii se întind pînă la precapilare La nivelele amintite, se întîlnesc trombi fibrinoşi; unii trombi prezintă diferite grade de organizare, fiind pătrunşi de elemente conjunctive tinere provenind din intimă, şi putîndu-se ajunge pînă la endotelizare şi recanalizare. Trombii sînt fixaţi de intimă în unul sau mai multe puncte. Prin organizarea trombilor pot rezulta formaţiuni nodulare şi polipoide endotelizate, bogate în celule conjunctive tinere; asemenea leziuni îl determină pe Kapanci să apropie cazul studiat de el de cele ale lui Feuardent, Uschold şi Zur Linden, în care ar fi însă leziuni, într-un stadiu de organizare şi mai avansat (în cazul Kapanci, era vorba de un nou-născut). Opinia sa se bazează şi pe date experimentale, întrucît leziuni asemănătoare s-au obţinut prin injectarea intravenoasă de cheaguri de sînge sau de fibrină.

Arteriolele pulmonare sînt dilatate la nivelul trombilor fibrinoşi şi au peretele subţire; dilatarea arteriolelor persistă pe o oarecare distanţă, căpătînd uneori un aspect sinusoid. Arterele bronşice precum şi anastomozele arteriale, sînt dilatate în regiunile cu trombopatia arteriolelor pulmonare.

**Trombendarterita obliterantă a arterelor pulmonare** descrisă şi astfel denumită de Wiese (1935) sau *arteriopatia pulmonară* de Bredt (după Abrikosov) este un tip lezional greu de încadrat (trombembolie cu organizări sau endarterită cu tromboze?), controversat patogenetic. Se întîlneşte atît la copil, cît şi la adult.

Bolnavii prezintă semnele unei insuficienţe de cord drept, instalată progresiv, cu poliglobulie şi hipertrofie de ventricul drept. Nu s-au pus în evidenţă trombi în venele periferice.

După cum am amintit, etio-patogenia leziunilor este controversată. Wiese consideră formaţiunile papilifere ale endoteliului ca primitive iar formarea de trombi, secundară. Aceste leziuni împreună ar genera apoi hipertensiunea. Pentru Rosenthal (1930) şi Schmidt (1953), leziunile arteriolare ar fi consecinţa şi nu cauza hipertensiunii pulmonare. Meckel (1947) consideră leziunile ca urmarea hipertensiunii pulmonare genuine sau a unei leziuni toxice a arterelor pulmonare. Castelman şi Blad (1946), precum şi

Könn (1956), consideră că ar fi vorba de o embolizare cronică a arterelor pulmonare, procesul fiind în fond o trombembolie a arteriolelor pulmonare; aceasta opinie a fost combătută de Schmidt. Abrikosov consideră trombendarterita obliterantă Wiese ca o entitate, făcînd parte din grupul sclerozelor primitive pulmonare.

Leziunile sînt localizate la nivelul arterelor mici cu diametru în jurul a 1 mm. Ele constau în prezența de formațiuni papilifere și septale dezvoltate pe seama unei proliferări a endoteliului și țesutului conjunctiv intimal. Aceste formațiuni determină obliterarea parțială a arterelor. Într-un asemenea caz, Könn găsește lumene septate ca în trombemboliile cronice. Alături de aceste modificări se găsesc trombi fibrinoși, unii pe cale de organizare, și care realizează o obstrucție totală a arterei. Abrikosov menționează posibilitatea existenței necrozei fibrinoide în pereții arteriali; iar Könn descrie cicatrice ale intimei în formă de septuri. Se constată o înmulțire a anastomozelor arterio-venoase care prezintă o hipertrofie a musculaturii parietale (Könn).

## ARTERITELE PULMONARE HIPERTENSIOGENE

### PANARTERITA NODOASĂ

Panarterita nodoasă este o leziune primitivă a arterelor mici pulmonare, considerată în prezent drept o cauză relativ frecventă a hipertensiunii din mica circulație. Astfel din 12 cazuri cu hipertensiune în mica circulație prin leziuni ale arterelor mici, Könn găsește în 5 cazuri leziuni de panarterită nodoasă (neînsoțind afecțiuni pulmonare cronice). Pe de altă parte, G. A. Rose, pe 111 cazuri cu panarterită nodoasă, într-o treime din cazuri a întîlnit leziuni arteriale pulmonare similare, iar în unele din ele localizarea pulmonară a precedat, cel puțin ca simptomatologie, celorlalte localizări cu luni sau ani.

Leziunea morfologică este de regulă mascată de un tablou clinic necaracteristic: pneumonic, astmatic, bronșitic, de malformație cardio-vasculară sau de sindrom Ayerza (Rose, Könn). Tulburările cardio-vasculare din circulația pulmonară se traduc prin dispnee, cianoză, insuficiență cardiacă intermitentă, pierderi de cunoștință.

Etio-patogenia leziunilor este variată: reumatismală (într-un caz descris de Könn), inflamatorie fără alte precizări (în alte trei cazuri observate de Könn). Prin analogie cu leziunile care se întîlnesc în marea circulație și referindu-se la cercetările experimentale ale lui Soully și Hughes (1956) și ale lui Smith și colaboratori (1944), H. Spencer atribuie leziunile din unele cazuri unui proces de vasoconstricție prelungită. Dar în asemenea condiții se produc mai ales leziuni de poliarterită necrotică acută. Pentru numeroase cazuri, etiologia rămîne neelucidată.

Localizarea primitivă a panarteritei nodoase pe arterele pulmonare se însoțește de granuloame cronice și ulcerații nazo-buco-faringiene, iar în fazele mai înaintate, mai ales, de leziuni renale. Modificările pulmonare macroscopice sînt variate: pneumonie cu eozinofile, pneumonie cronică, abces pulmonar, bronșită cronică cu emfizem. Rose și Spencer au descris leziuni nodulare mai mult sau mai puțin necrozate, variind ca diametru între 0,1 și 4 cm, care simulează mai ales o tuberculoză miliară, și la care se asociază și o variat de importantă fibroză difuză. Inconstant se găsesc infarcte pulmonare, precum și exsudate pleurale.

Leziunile arteriale pot fi puse în evidență la examenul cu lupa și microscopic; ele privesc arterele mici, și numai rareori, sub forma de leziuni inflamatorii limitate, și arterele pulmonare mari. În unele cazuri, leziunile sînt cantonate mai ales la nivelul bifurcațiilor arterelor mici. La examenul cu lupa (după Könn) se observă îngroșări nodulare ale peretelui vasului, de culoare roșcată sau alb-gri, și care au în general o lungime de circa un centimetru, existînd însă și noduli mai mari sau mai mici. Macroscopic, în pereții arteriali se constată o gamă de modificări, precum infiltrația peretelui cu substanța fibrinoidă, lacuri hemoragice intraparietale, infiltrate cu neutrofile, eozinofile și infiltrate limfoplasmocitare. Peretele vascular era pe alocuri complet remaniat de un țesut cicatriceal, uneori hialinizat. Aceste leziuni determină îngroșări variate ale peretelui vascular, pe seama modificărilor suferite de diferitele sale straturi, ajungîndu-se pînă la obliterări ale arterelor. Proliferarea intimei realizează în unele regiuni formațiuni nodulare sau septale, care diminuau lumenul vascular. Arterele sînt deseori dilatate anterior sediului leziunilor. Leziuni asemănătoare se pot întîlni în cazurile respective și pe arterele bronșice.

Leziunile cuprind un număr important din ramurile arterelor pulmonare, realizînd astfel o amputare impresionantă a patului arterial pulmonar. Aceasta este agravată de prezența unor procese de arterită, mai limitate, și la nivelul arterelor mai mari, îndeosebi în cazurile cu etiologie reumatismală.

Ca urmare a acestor leziuni se poate instala hipertensiunea pulmonară și apoi cordul pulmonar cronic.

## ENDARTERITA OBLITERANTĂ

Endarterita obliterantă a arterelor mici pulmonare, de tipul endarteritei Winiwarter-Bürger din marea circulație, a fost rar semnalată drept cauză a hipertensiunii în mica circulație (Jäger, 1932; Hadorn, 1937; Güthert, 1948; Könn, 1956).

Leziunile din mica circulație pot coexista cu unele similare în marea circulație. Alteori, în marea circulație se pot întîlni leziuni de tipul panarteritei nodoase ca în primul caz descris de Könn. A fost semnalată mai ales la indivizi peste 40 de ani. Géroux (1910) a realizat experimental leziuni de endarterită pulmonară obliterantă în urma inoculării de bacili Eberth sau de substanțe toxice (acetat de plumb, biiodură de mercur).

Adventiția și media arteriolelor pulmonare sînt ușor îngroșate, prezintă mici cicatrice hialine sau fibroză adventițială. Intima prezintă însă o netă proliferare de elemente mezenchimale, realizînd structuri laxe, dar care pot ajunge la obliterări vasculare. Leziunile se instalează treptat, însoțindu-se de hipertensiune pulmonară și în cele din urmă de cord pulmonar cronic.

## ENDOFIBROZA CIRCUMSCRISĂ A MICILOR ARTERE PULMONARE

Cazuri de endofibroză circumscrisă a micilor artere pulmonare au fost descrise la copil și la adult de Mönkeberg, Bredt, Fossel, Mauer, Brenner, Brill. Leziunile priveau arterele mici și constau din formațiuni polipoide sau septale, fibros-laxe, proeminînd dinspre intimă în lumenul vascular. Leziunile nu aveau un caracter segmentar evident, deosebindu-se prin aceasta de tipul de endofibroză izolat de Feuardent.

Autorii considerau procesul ca fiind primitiv endarterial, dar leziunile corespund întru totul și trombarteritelor cu proces de organizare avansat. După cum a constatat Saphir, pe cale experimentală, un tromb fibrinos organizat nu poate fi diferențiat de un proces endarterial primitiv. Pe de altă parte, Bredt, Castelman etc. au descris cazuri de trombembolii organizate la originea unui tablou morfologic identic celui de endofibroză a arterelor pulmonare.

### ENDOFIBROZA OBLITERANTĂ A ARTERIOLELOR PULMONARE

Un complex lezional particular, denumit *endofibroza obliterantă a arteriolelor pulmonare*, a fost izolat de René Feuardent (1953) pe baza unui caz personal și a încă cinci din literatură (H. Spencer, cu 2 cazuri, Zur Linden și Uschold, Chiari și Kucsko, Herdenstam, cîte un caz). În patru din aceste cazuri, afecțiunea a fost întîlnită la copii și în două cazuri la adulți în vîrstă de 22 de ani (Kucsko, Spencer). Clinic bolnavii prezentau dispnee progresivă, cianoză moderată, tahicardie și sincope, inconstant poliglobulie, în absența oricăror semne ale unei afecțiuni cardiace stîngi; diagnosticul clinic a fost, în mod regulat, de boală cardiacă congenitală.

Necropsia a arătat în toate aceste cazuri un cord drept dilatat, cu miocardul ventriculului drept hipertrofiat; artera pulmonară prezenta discrete plăci ateromatoase și era dilatată, circumferința ei depășind-o pe aceea a aortei. Cordul stîng nu prezenta leziuni. S-a mai găsit stază sanguină în ficat și splină, precum și edeme și ascită.

Pulmonar, nu s-a găsit nimic aparent macroscopic, dar microscopic au putut fi puse în evidență importante leziuni arteriolare, privind exclusiv arteriolele cu diametrul între 0,2 și 0,8 mm. Sistematizînd modificările întîlnite, R. Feuardent distinge două tipuri de leziuni. Primele constau într-o obliterare segmentară intimală a arteriolelor, întinsă în general pe o lungime de circa 0,5 mm. Caracterul segmentar deosebește acest tip de leziuni de cele descrise de Mönckeberg, Bredt etc. Obliterarea vasului este realizată de un țesut fibros, paucicelular, cu hialinizări importante și cu rare fibre elastice. Peretele arteriorelor prezenta la acest nivel o hialinoză a mediei și o distrucție în sector a lamei elastice interne. Proximal de ocluzie, arterele erau dilatate. În sfîrșit, în zonele de obliterare totală, scleroza se întindea și perivascular.

A doua componentă lezională era întîlnită la nivelul ramificărilor arteriale, fiind localizată imediat distal de precedenta. Era vorba de formațiuni burgeonante, nodulare, cu aspect polipoid, fixate de intimă printr-un pedicul și care determinau obstrucții parțiale ale lumenului arterial. Asemenea formațiuni constant endotelizate, erau constituite dintr-un țesut conjunctiv bogat celular, fapt care pledează pentru caracterul lor mai recent față de primele.

Distal de aceste leziuni, vasele precapilare erau dilatate și sinuoase, pretînd la confuzii cu anastomozele arteriale (Rutishauser și Blanc, 1950). Secțiunile în serie au permis excluderea acestei ipoteze (Feuardent, Spencer). Lipsa elementelor nervoase în structura leziunilor permite de asemenea excluderea unei neurofibromatoze vasculare tip Reubi. În toate cazurile cu asemenea leziuni, lipseau infiltratele inflamatorii sau procesele de tromboză, dar în antecedentele acestora a existat sistematic un episod febril, angină sau bronşită banală. Plecînd de la considerente anamnestice, Feuardent admite ca ipoteză patogenică o endarteriolită pulmonară, care vindecîndu-se a determinat numeroase obliterări segmentare. Könn prin analogie cu cazuri observate personal apropie leziunile de fazele cicatriceale ale arteritei şi panarteritei reumatice. În sfîrşit, Spencer, ţinînd seama de inegalităţile structurale ale pereţilor arteriali, în special ale mediei, consideră procesul drept congenital în sensul hipoplaziei mediei, iar leziunile intimale drept « compensatorii ». Ipotezele lui Spencer sînt combătute în primul rînd de faptul că leziuni asemănătoare se pot întîlni şi în sclerozele consecutive arteritelor cu diverse etiologii.

### BOALA AYERZA

În 1901, Ayerza a descris sub numele de *cardiaci negri* o afecţiune caracterizată prin cianoză extremă, cord drept mărit, hepatomegalie dureroasă, dispnee, poliglobulie marcată şi viscozitate sanguină mărită; această afecţiune este cunoscută sub denumirea de boala Ayerza. Procesul este datorit unei arterite sclerogene nedeterminată de leziuni pulmonare, dar constant asociată şi cu o peribronşită. Ulterior, Escudero şi Arrillaga au adus o serie de cazuri prin care au demonstrat natura luetică a acestei arterite pulmonare şi asocierea ei cu leziuni bronşice. Elizaldo a pus în evidenţă treponema într-un asemenea caz în peretele arteriolar şi bronşic. Denumirea de boala Ayerza trebuie astăzi limitată la aceste cazuri cu etiologie luetică. Microscopic, este vorba de o panarterită sclerogenă a arterei pulmonare şi a ramurilor sale, cu tendinţă obliterantă la nivelul arterelor mici. După Abrikosov se pot întîlni şi tromboze ale ramurilor arteriolare. Concomitent se găseşte o bronho-pneumopatie cronică cu leziuni luetice sub forma de gome diseminate printre tractusurile fibroase. Întinderea leziunilor are o mare importanţă, ca şi gradul de scleroză al pereţilor arteriali; în acest sens pledează un caz de pneumonie albă publicat de Lutembacher (1925), neînsoţit de modificări ale cordului drept, tocmai ca urmare a reduselor leziuni vasculare. Dar o tot mai mare importanţă se acordă factorului bronşic în patogenia hipertensiunii din cursul bolii Ayerza. Astfel, Mariano, Costex, Capdehourat şi Mezzei disting în constituirea bolii, o etapă bronşică cronică, o etapă pulmonară cu cianoză şi o etapă de insuficienţă terminală.

## ARTERIOSCLEROZA PULMONARĂ IZOLATĂ

Arterioscleroza pulmonară izolată a fost semnalată încă din 1908 de Rogers şi studiată apoi de Vaquez şi Giroux. Se întîlneşte mai ales între 20 şi 40 de ani la persoanele care nu prezintă alte afecţiuni cardiace sau pulmonare. Foltz (după Abrikosov) a denumit arterioscleroza izolată a arterei pulmonare *pneumopathia arterio-sclerotică*. Limita dintre scleroza primitivă a arterei pulmonare şi hipertensiunea arterială pulmonară genuină este greu de stabilit, dar se admite că există hipertensiune în afara sclerozei (Lian).

Leziunile de scleroză izolată a arterei pulmonare sînt rare; ele sînt excepționale în raport cu ale aortei (Abrikosov, Clerc și Deschampes, Rakov).

Arterioscleroza pulmonară a fost considerată ca manifestarea unei afecțiuni congenitale, în sensul unei structuri particulare a micilor artere pulmonare (Gilmour și Evans), sau a unei debilități congenitale a arterei pulmonare (Brenner). A mai fost considerată ca expresia unui comportament fiziologic particular față de factori anodini pentru individul normal (Wood) și în sfîrșit ca o arterioscleroză de cauză necunoscută, dependentă de o hiperplazie primitivă congenitală a structurilor fibroelastice din peretele arterelor și arteriolelor pulmonare (Darley și Doan).

Dar fapte de observație clinică și experimentală au arătat caracterul dobîndit al sclerozei pentru numeroase cazuri. Mac Callum presupune o localizare particulară a arteriosclerozei. Există însă controverse în ceea ce privește raportul dintre hipertensiunea pulmonară și scleroză. Soulié presupune o vasoconstricție arteriolară ca tulburare inițială, urmată de hipertensiune și apoi de scleroza arterială. Observații fiziologice arată de asemenea mărirea presiunii pulmonare în urma variațiilor presiunii parțiale a $O_2$ și $CO_2$ intraalveolar. Rehbeck, Oldt și Dixon au produs experimental arterioscleroză pulmonară prin ridicarea presiunii intraalveolare cu aer comprimat. Dar desigur aceste ipoteze și fapte de observație nu epuizează problema etio-patogeniei arteriosclerozei pulmonare, care rămîne încă obscură.

Morfopatologic, leziunile privesc trunchiul arterei pulmonare și ramurile acesteia. Alteori, ca în cazul descris clinic de Aubertin și Giroux, și studiat anatomo-patologic de Lutembacher, leziunile privesc ramurile de bifurcație ale arterei pulmonare primitive pînă la ramurile cele mai mici.

Arterele mari, lezate, sînt mult dilatate, uneori dilatate neregulat, modificare vizibilă și radiologic. Circumferința arterei pulmonare deasupra valvelor este mai mare decît valoarea medie a aortei și pulmonarei; ea poate crește la 8—10 cm, la nivelul sigmoidelor. Peretele vasului poate prezenta o îngroșare scleroasă-hialină, în plăci, cu sau fără aterom. Alteori însă, la examenul macroscopic, nu se găsesc modificări concludente. Greutatea arterei este totdeauna mărită, iar după Meyer și Richter (1955), această modificare este caracteristică pentru scleroza arterei pulmonare. Ei stabilesc următorul raport:

$$\frac{\text{greutatea bifurcației pulmonarei} \times 100}{\text{greutatea aortei în întregime}}$$

Valoarea raportului scade cu vîrsta de la 14 la 11, dar în sclerozele arterei pulmonare crește peste 50. Valorile sînt mai mari la tineri cu scleroză arterială.

Microscopic, peretele este îngroșat, într-un prim timp, prin hipertrofia și hiperplazia celulelor musculare din medie. În stadiile următoare, numărul acestora scade, însă apare o hiperplazie de fibre elastice, mult îngroșate. Acestea se dispun dezordonat, mai ales între lamele elastice ale mediei. Limitanta elastică internă este destrămată și, în regiunea respectivă, se produc hialinizări. Intima este îngroșată prin plăci de scleroză, cu sau fără depunere de lipoide și constituire de aterom. În orice caz este caracteristică, așa cum a arătat Giroux, redusa depunere în calciu în plăcile de aterom ale arterei pulmonare. Proceselor din peretele vascular li se pot asocia tromboze ale arterelor respective. Avînd în vedere predominanța leziunilor în păturile interne ale peretelui vascular, Lutembacher caracterizează leziunea drept o endarterită pulmonară difuză, deși nici un factor inflamator nu a putut fi identificat în etiologia afecțiunii.

Diagnosticul diferențial este dificil de făcut cu sclerozele consecutive hipertensiunii primitive esențiale ale pulmonarei, așa cum le-au descris Lian și apoi Soulié și colaboratori, mai ales în stadiile de hiperplazie și hipertrofie ale celulelor musculare, care după autorii citați ar fi consecința hipertensiunii.

Ateroscleroza pulmonară poate apare și în cadrul unei ateroscleroze întinse și importante în circulația mare. În aceste cazuri, leziunile arterei pulmonare rămîn totdeauna în urma celor din marea circulație, atît ca întindere, cît și ca rigiditate a peretelui. Depunerile de calciu sînt constant mai reduse (Abrikosov). În schimb pare mai frecventă trombarterita consecutivă leziunilor din intimă.

Spre deosebire de scleroza primitivă, scleroza senilă arată o fibroză difuză paucicelulară, fără modificări ale fibrelor elastice.

## SCLEROZA ARTERIALĂ PULMONARĂ PRIMITIVĂ

Sub numele de *scleroză arterială pulmonară primitivă* sînt cuprinse toate leziunile arteriale și arteriolare cronice sclerogene descrise mai sus (trombemboliile și trombozele cronice, arteritele și endarteritele sclerogene, arterioscleroza pulmonară). Așa cum a menționat Brenner (1935), scleroza arterială pulmonară primitivă nu este o entitate patologică, ci numai expresia finală a variate și numeroase boli.

Indiferent de detaliile diferitelor boli, scleroza pulmonară are o serie de caracteristici macro- și microscopice.

*Macroscopic*, artera pulmonară și ramurile principale sînt dilatate pînă la 8—10 cm, pereții sînt îngroșați, uneori prezentînd plăci de aterom. Ramurile arteriale mici sînt de cele mai multe ori cele lezate difuz, fiind dure și rigide, cu peretele gros și scleros, uneori și cu plăci de aterom. Lumenul arterelor mici este micșorat sau dilatat, alteori trombozat.

*Microscopic*, este constantă și caracteristică scleroza intimei cu proliferarea endoteliului. Pentru Brenner, grosimea intimei poate fi un criteriu al sclerozei, care ar fi exprimată prin raportul: $\frac{\text{grosimea intimei}}{\text{grosimea peretelui fără adventiție}}$. Cînd grosimea intimei depășește 20% din aceea a peretelui, se vorbește de primul grad de scleroză, iar peste 40% de o scleroză de gradul al II-lea.

Sclerozarea intimei se face fie prin proliferarea de țesut fibros, fie prin depuneri de hialin; uneori scleroza se dezvoltă în jurul unei depuneri de lipoizi (Mac Callum). Scleroza arterială se însoțește de leziuni ale fibrelor elastice, acestea fiind fragmentate, iar limitantele disociate; în unele cazuri, limitanta internă este distrusă.

Media poate fi normală; alteori, ea prezintă în fazele incipiente, o hipertrofie musculară pentru ca mai tîrziu să predomine hiperplazia elastică sau scleroza cu hialinizări dezvoltate pe porțiuni reduse.

Adventiția prezintă diferite grade de scleroză sau este nemodificată.

Ca urmare a constatării hipertensiunii se pot găsi artere bronșice și vene pulmonare dilatate, expresie a tulburărilor anastomozelor arterio-arteriale sau arterio-venoase. Toate bolile reunite sub denumirea de scleroză arterială pulmonară primitivă sînt hipertensiogene și se însoțesc de cord pulmonar cronic.

## LEZIUNILE VENELOR

**Endoflebita obliterantă a venelor mici,** cu aspectul unei hemosideroze pulmonare esențiale, este leziunea hipertensiogenă de la nivelul sistemului venos pulmonar. Asemenea leziuni însoțite de cord pulmonar au fost descrise de Manzini (1947), de Propst (1955), Könn (1956), mai ales la adulți și în special peste 50 de ani. Etiologia bolii este necunoscută. Clinic, se instalează progresiv simptomatologia insuficienței de cord drept. Necropsia arată hipertrofia cordului drept; cordul stîng nu prezintă leziuni care să explice modificările pulmonare. Macroscopic, plămînul are aspectul din hemosideroză. Microscopic, pot fi puse în evidență leziunile dezvoltate la nivelul venelor mici. Acestea constau în proliferări endoteliale obliterante în formă de septuri cu obstrucții parțiale ale lumenului. Armătura elastică a venelor mici este foarte alterată, fibrele fiind fragmentate, fărîmițate uneori și încrustate cu pigment feric. Histochimic, lamele elastice din aceste vene conțin mucopolizaharide acide (Propst). În contrast cu aceasta, fibrele elastice ale țesutului pulmonar erau indemne. Propst și Könn descriu de asemenea distrugeri totale de vene, care erau înlocuite de acumulări de celule gigante în jurul resturilor de fibre elastice. În plămîni se mai găseau depozite de pigment feric în septurile alveolare, impregnări cu pigment în peretele arteriolar și lezări ale fibrelor elastice, mici hemoragii cu fibroză circumscrisă, leziuni care alături de cele venoase contribuie la instalarea hipertensiunii pulmonare.

## LEZIUNILE ANASTOMOZELOR ARTERIALE

Există cazuri de hipertensiune pulmonară primitivă în care nu se găsesc nici unul din tipurile de leziuni precedent descrise și care ridică problema genezei respectivei hipertensiuni. Asemenea cazuri au fost studiate de Navasquez Forbes și Holling (1940), precum și de Brinton (1940). Wood și Miller (1938) și mai recent Rîvkind (1948) și Blinton (1949) au încercat să explice acest gen de hipertensiune prin intervenția leziunilor anastomozelor arterio-arteriale. Anastomozele arterio-arteriale pulmonare, menționate încă de Reisessen în 1822 și de Virchow în 1847, au fost puse în evidență, indiscutabil, de Wood și Miller și de Rîvkind ei nu le-au găsit pe plămîni normali. În 1940, Hayek descrie arterele cu segment de oprire, ca tip histologic al comunicațiilor arterio-arteriale; el recunoaște anastomoze arterio-arteriale și arterio-venoase.

După Verloop, trei tipuri de artere bronșice pot da naștere la anastomoze: 1) arteriole de tip obișnuit cu o îngroșare musculară a intimei, 2) artere cu intima îngroșată prin fibre musculare longitudinale, 3) artere cu o accentuată îngroșare a mediei prin fibre musculare cu traiect spiralat. Aceste aspecte sînt segmentare (*sperrarterien* — Hayek). După Verloop există în mod normal: 1) anastomoze precapilare profunde ale micilor ramuri ale arterei pulmonare şi 2) anastomoze superficiale în pleura viscerală. C. A. Tobin vorbeşte de anastomoze tip scurt, de 1—2 mm cu diametru de 50—100 µ şi anastomoze tip lung, de 10—14 mm lungime şi cu diametru de 300—400 µ.

Se descriu următoarele tipuri microscopice de anastomoze (Delarue şi colaboratori):

— tipul în segment de oprire (*sperrarterien* sau *segments d'arret*) (Watzka, 1936; Hayek, 1940; Rîvkind, 1948). Ele prezintă două rînduri de elemente contractile: o pătură periferică subţire de fibre circulare şi o pătură internă groasă de fibre longitudinale sau oblice. Ele pot fi situate în intimă, în medie sau în amîndouă şi pot îngroşa peretele arterial uniform sau excentric. Hiperplaziei musculare i se asociază o dezvoltare a fibrelor colagene în straturile musculare sau subendoteliale. Peretele arterial este totdeauna îngroşat, iar lumenul diminuat; (fig. 127).

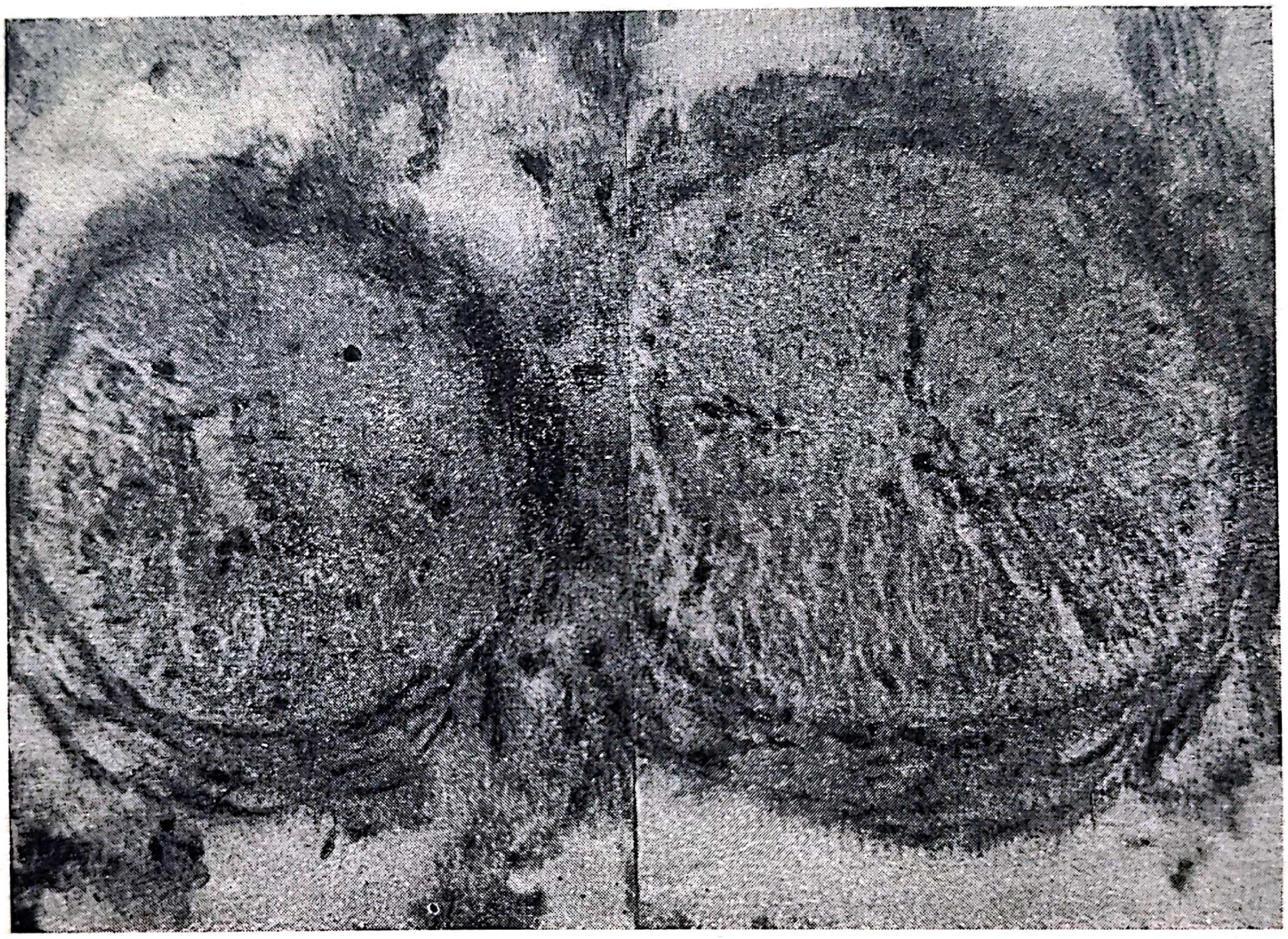

Fig. 127. — *Artere cu segmente de oprire, în diferite stadii funcţionale.*

— arteriole cu perete îngroşat prin pături suprapuse de fibre musculare dispuse circular;

— formaţiuni glomice, mai rare şi în contact cu plexuri nervoase şi grupări vasculare. Formaţiunile glomice traduc mai curînd anastomoze arterio-venoase.

Artera pulmonară care primeşte anastomoza prezintă două caracteristici: preponderenţa ţesutului elastic în perete, cu fibre elastice groase între fibrele musculare şi fibre musculare scurte în toate direcţiile.

O serie de constatări morfologice şi fiziologice ar pleda pentru leziuni sau tulburări circulatorii la nivelul acestor anastomoze în producerea hipertensiunii pulmonare. Prin investigaţii fiziologice s-a constatat în cursul hipertensiunii arteriale pulmonare esenţiale că tensiunea arterială este din ce în ce mai ridicată către centru, în timp ce presiunea capilară este totuşi normală (Soulié şi colaboratori).

Asemenea modificări hemodinamice se întîlnesc după Galy şi în cazurile în care anastomozele arterio-arteriale pulmonare sînt bine puse în evidenţă. Totodată frecvenţa aspectelor microscopice de anastomoze arterio-arteriale bronho-pulmonare este mărită în unele cazuri de hipertensiune pulmonară fără altă explicaţie (Soulié şi colaboratori, Froment şi Gardero, Rîvkind, Wood şi Miller). Toate acestea îndreptăţesc ipoteza, că la originea hipertensiunii funcţionale ar sta deschiderea anastomozelor arteriale, care are ca urmare un aport de sînge aortic (venit sub presiune mare : 120—140 mm Hg) în circulaţia pulmonară, de unde ridicarea presiunii pulmonare şi mărirea travaliului cordului drept. Admiţînd această atrăgătoare explicaţie, s-ar putea ca scleroza pulmonară zisă primitivă să fie în realitate consecinţa hipertensiunii, şi aşa cum observă Lutembacher, cele două afecţiuni să devină una singură.

## II. LEZIUNI VASCULARE HIPERTENSIOGENE PENTRU MICA CIRCULAŢIE SECUNDARE AFECŢIUNILOR BRONHOPULMONARE CRONICE

Acest grup de leziuni ale vaselor micii circulaţii reprezintă cele mai obişnuite cauze ale cordului pulmonar. Ele vor fi prezentate în raport cu tipurile de afecţiuni de care sînt legate.

Afecţiunile bronho-pulmonare cronice constituie cauza cea mai importantă a hipertensiunii pulmonare cronice şi deci a cordului pulmonar cronic. Foarte rar se întîlneşte cordul pulmonar acut sau subacut. Flint, în peste 300 de cazuri de afecţiuni bronho-pulmonare cronice, a întîlnit cordul pulmonar cronic în proporţie de 40%. Pe de altă parte, Spain şi Handler pe 60 de cazuri de cord pulmonar cronic, găsesc, la necropsie, în 86% din cazuri emfizem pulmonar cronic şi bronşectazie.

Insuficienţa cordului drept de origine pulmonară apare mai frecvent la bărbaţi după 50 de ani.

Clinic, la un pulmonar vechi, se constată la un moment dat o dispnee neobişnuită, cu cianoză mai ales a feţei şi extremităţilor, cu exacerbări în tuse şi efort. Examenul bolnavului pune de asemenea în evidenţă o hepatomegalie dureroasă cu reflux hepato-jugular. Turgescenţa jugularelor este un semn precoce de suferinţă a cordului drept. Bolnavii pot prezenta crize anginoide, sau tulburări nervoase consecutive hipoxemiei. La auscultaţie se percep semne minime : eventual accentuarea zgomotului al II-lea în focarul pulmonar. Ritmul cardiac normal sau tahicardic, cu extrasistole, este adeseori influenţat de mişcările respiratorii. Presiunea arterială este normală, dar presiunea venoasă este mărită. În stadiile avansate apar ascita şi edemele. Radiologic, se constată o dilatare pulsatilă a trunchiului arterei pulmonare în 70% din cazuri şi a ramurilor sale pînă în 95% din cazuri.

Leziunile vasculare explică în bună parte hipertensiunea pulmonară din cursul acestor afecțiuni, dar numai în coroborare cu tulburările fiziopatologice determinate în mare parte de leziunile bronșice și pleurale, pot explica totalitatea tulburărilor cordului drept produse în aceste condiții.

Modificările vasculare sînt reprezentate prin leziuni la nivelul capilarelor, arterelor și anastomozelor arteriale; leziunile venelor, mai rare în aceste împrejurări, nu prezintă un interes deosebit.

**Leziunile capilare** intervin în producerea hipertensiunii pulmonare în măsura întinderii și caracterului lor difuz.

Scleroza atrofică a septurilor alveolare, cu rupturi de septuri, determină *amputări definitive ale patului capilar*. Asemenea leziuni sînt caracteristice pentru emfizemul pulmonar cronic și ele pot apare în oricare din afecțiunile bronhopulmonare care se însoțesc de emfizem cronic. Întinderea leziunilor este de mare importanță pentru aprecierea rolului lor hipertensiv.

Amputarea capilară se poate produce și în sclerozele bronho-pulmonare masive, cu hialinizări, așa cum apar în atelectaziile cronice sau în carnificările pulmonare. De asemenea, evoluția sclerogenă a leziunilor nodulare (tuberculoză miliară, pneumoconioză, leziunile septale din boala Besnier-Boeck-Schaumann) se însoțește de distrucții ale capilarelor, importante prin caracterul lor difuz și intins la ambii plămîni.

Reducerea patului capilar se poate realiza și ca urmare a *colabării* și *obliterării* consecutive a capilarelor. Asemenea colabări capilare se întîlnesc în colapsul pulmonar (Letulle), în care alveola este neaerată, iar circulația diminuată (Policard). Colabarea capilară se poate produce și în emfizemul pulmonar cu hipertensiune intraalveolară. De remarcat că o simplă hiperventilație alveolară cu mărirea volumului alveolar nu este suficientă spre a determina această colabare, fapt constatat la pneumonectomizați. Chiar în emfizemul obișnuit, hipertensiunea intraalveolară poate lipsi în stare de repaus și să se producă numai în cursul efortului (Ch. Lepine).

Îngroșările țesutului din jurul peretelui capilar, concomitent cu ale peretelui alveolar, se întîlnesc în procesele granulomatoase localizate la nivelul alveolei, așa cum se observă în boala Besnier-Boeck-Schaumann cu localizare pulmonară, în tuberculoza tratată cu chimioterapice, în pneumoconioze, berilioza pulmonară și în inflamațiile interstițiale cronice nespecifice sau în pneumonia reticulară hipertrofică. Diferite grade de scleroză se asociază procesului granulomatos sau celorlalte leziuni. Asemenea îngroșări ale peretelui alveolar se însoțesc de tulburări de difuziune a gazelor prin peretele alveolar, urmate de hipoxie, la rîndul său factor hipertensiogen, așa cum a demonstrat A. Cournand. Concomitent ele diminuă elasticitatea pulmonară prin leziunile structurilor elastice ale plămînului. Evoluția către scleroză a acestor procese determină amputări ale patului capilar.

O scleroză pericapilară concomitentă cu cea alveolară, de un tip particular, se întîlnește în sindromul Hamman-Rich și pare a avea o origine inflamatorie virotică. Este vorba de o scleroză difuză, generalizată la ambii plămîni cu variații de densitate de la o regiune la alta. Această fibroză constă în îngroșarea pereților alveolari prin proliferarea țesutului fibros, concomitent cu creșterea numărului celulelor peretelui alveolar și prezența unei membrane hialine complete sau parțiale, care mărginește alveola.

**Leziunile arteriale** sînt foarte frecvente și de cea mai mare importanță. Sussman și Frost (1956) întîlnesc leziuni arteriale severe sau moderate în 24 din 67 cazuri de cord pulmonar cronic concomitente cu afecțiuni bronho-pulmonare.

Leziunile arteriale cele mai frecvente sînt cele de tipul endarteritei proliferante și obliterante, la care îngroșarea peretelui este considerabilă, în timp ce lumenul diminuă (indicele Kernohan peste 1/8 după Tosetti). Leziunea constă într-o hiperplazie și hipertrofie a elementelor conjunctive din peretele arterial, cu o bogăție variabilă de fibre colagene, cu alterări ale limitantelor elastice prin îngroșări și rupturi de fibre; se mai găsesc hialinizări subendoteliale.

Procesul de arterită constă uneori în imbibiția seroasă a peretelui arterial, asociată sau nu cu procese de scleroză hialină, ca în boala Besnier-Boeck-Schaumann. Alteori este vorba de o panarterită nodoasă, așa cum se întîlnește în cursul a numeroase inflamații cronice pulmonare (bronșită cronică, emfizem, reumatism); leziunile de panarterită pot ajunge să predomine asupra celorlalte leziuni vasculare pulmonare (H. Spencer, 1957).

Mai rar, la nivelul arteriolelor se găsesc procese de degenerescență fibrinoidă sau de arterită necrotică însoțită de obliterări parțiale sau totale ale arterei. Asemenea leziuni se pot întîlni în oricare din bolile pulmonare cronice, dar mai ales în astm și tuberculoză. La nivelul plămînului, arteritele specifice, cu caracter de periarterită, panarterită sau endarterită, sînt apanajul tuberculozei. Ele sînt mai frecvente în vecinătatea leziunilor specifice și mai ales a celor cazeoase.

Foarte frecvente sînt leziunile de periarterită realizate cu elemente poliblastice și histiocitare (ca în toate bolile cronice) sau cu eozinofile (ca în astm). De la nivelul țesutului perivascular, leziunile pot cuprinde în cele din urmă tot peretele vascular. La fel de frecventă este scleroza perivasculară, adesea cu hialinizări perivasculare, realizată prin extensia leziunilor inflamatorii cronice mai ales de la nivelul bronșic (Policard). S-a remarcat diminuarea elasticității arteriolare în urma sclerozei perivasculare. Scleroza și hialinizarea perivasculară se continuă adeseori cu aceea a țesutului învecinat, de care nu poate fi deosebită.

Scleroza arteriolară este mai frecventă în afecțiunile de durată. Arteriolele prezintă fibroză subendotelială, cu hialinizări cicatriceale, uneori și cu procese ateromatoase. Media poate să prezinte hipertrofia fibrelor musculare sau hiperplazia fibrelor colagene, printre elementele elastice și musculare. Este frecventă fibroza adventițială. Procesul de scleroză arteriolară poate ajunge pînă la obliterarea totală a lumenului arterial, uneori cu recanalizări.

Trombarteritele sînt întîlnite în cursul afecțiunilor inflamatorii subacute sau cronice și îndeosebi în teritoriile cu leziunile cele mai vechi și mai înaintate. Pou și Charr, ca și Paley, au întîlnit tromboze arteriale pulmonare în tuberculoză, Samuelsson în antraco-silicoză, Stîren în carcinomatozele pulmonare, Ameuille și Lemoine în bronșiectazie. Trombozele privesc uneori arterele mari — trunchiul sau ramurile principale — cînd pot fi cauza cordului pulmonar acut sau cronic. Arteriolele sînt trombozate îndeosebi în vecinătatea focarelor lezionale pulmonare. Trombii sînt adeseori organizați și se notează recanalizări modeste. În asemenea cazuri, peretele arterial este totdeauna sclerozat.

Leziunile arteriale sînt de origine variată: inflamatorie, alergică sau secundare vasoconstricţiilor îndelungate, care se produc în asemenea procese bronho-pulmonare cronice (Pou şi Charr, 1938; Smith, Zeek, Pearl şi Mc Guire, 1944; H. Spencer, 1957). Modificările vasculare, hemodinamice şi ale compoziţiei sîngelui, explică trombozele arteriale.

**Leziunile anastomozelor.** Numeroase cercetări fiziopatologice şi morfopatologice scot în relief marea importanţă şi frecventa participare a anastomozelor vasculare şi mai ales a celor arterio-arteriale la tulburările circulatorii din cursul pneumopatiilor cronice. Se aduc următoarele argumente fiziopatologice pentru dezvoltarea acestor anastomoze: tranziţia bruscă a saturaţiei în oxigen a sîngelui de la originea arterei pulmonare spre periferia ei, creşterea presiunii sanguine de la periferie spre hilul pulmonar.

Anastomozele au putut fi puse în evidenţă în asemenea cazuri prin angioradiografii sau prin injecţii de materii plastice (Cudkovics, Gilroy şi Marchand, Rîvkind, Delarue şi colaboratori. Intraoperator, s-a constatat în asemenea cazuri existenţa în pediculii pulmonari a unor artere bronşice, evident anormale prin numărul, aspectul şi calibrul lor exagerat. Anastomozele se pot realiza de la nivelul subsegmentar pînă la zona subpleurală.

Arterele, care realizează anastomozele, provin din arterele bronşice şi mediastinale. După Daussy şi Abelanet se întîlnesc în general două tipuri de anastomoze, care traduc aportul bronşic şi mediastinal:

1. Anastomoza lungă, care părăseşte rapid pediculul bronho-vascular şi mergînd pe cale subpleurală, ia contact cu arborescenţele terminale ale arterei pulmonare.

2. Anastomoza scurtă, care descrie cîteva serpentine strînse înainte de a se deschide în ramura pulmonară respectivă.

Daussy şi Abelanet au arătat însă importanţa căilor arteriale transpleurale neoformate în cursul pahipleuritelor aderenţiale pentru explicaţia tulburărilor circulatorii din plămîni. Dezvoltarea acestor anastomoze este legată în primul rînd de procese bronho-pulmonare scleroase însoţite de diminuări de ventilaţie şi de ectazii bronşice (Daussy şi Abelanet, Cudkovics).

Importanţa stabilirii acestor anastomoze este covîrşitoare, întrucît pătrunderea de sînge din circulaţia arterială generală sub presiune mare în circulaţia arterială pulmonară ridică considerabil presiunea arterială pulmonară. Avînd în vedere că debitul lor poate ajunge la 1/3 din minut-volum, se înţelege că o bună parte a patului capilar este pus în afara circulaţiei pulmonare. Însumînd aceste tulburări morfofuncţionale cu leziunile parenchimului se poate aprecia întinderea amputării capacităţii circulaţiei pulmonare.

În legătură cu rolul hipertensiogen al acestor leziuni se impun cîteva consideraţii generale. În primul rînd, nu există o anume corelaţie între tipul modificărilor arteriale şi gradul hipertrofiei ventriculare drepte şi a severităţii fenomenelor clinice (Sussman şi Frost). În orice caz, cu cît întinderea leziunilor vasculare şi gradul lor de scleroză sînt mai importante, cu atît tulburările hipertensive sînt mai accentuate (Lutembacher). Faptul că nu există totdeauna o concordanţă perfectă între aspectul morfologic şi cel clinic demonstrează asocierea unor procese fiziopatologice de tipul vasoconstricţiei şi bronhospasmului. În cursul acestor procese intervin de asemenea noi condiții de statică și dinamică toracică și mediastinală.

Mecanismul prin care afecțiunile bronho-pulmonare cronice pot determina cordul pulmonar cronic este complex. În ultimă instanță, hipertensiunea se realizează prin mărirea rezistenței vasculare. Această mărire a rezistenței se datorește pe de o parte leziunilor anatomice, iar pe de altă parte tulburărilor cu caracter funcțional. Leziunile anatomice determină mărirea presiunii prin reducerea patului capilar, îngroșarea peretelui alveolar cu alterarea elasticității arteriolare și capilare, scleroza arteriolară și arterială. Modificările funcționale constau în fenomene de vasoconstricție datorite tulburărilor de ventilație și care realizează hipoxia sau variații ale presiunii parțiale intraalveolare a $CO_2$ și $O_2$ (A. Cournand, Buhlman, Schaub și Bossier, Duțu și Stupcanu). În producerea fenomenelor de hipoxie, un rol important îl mai joacă scurt-circuitele arterio-venoase pulmonare, cu trecerea sîngelui neoxigenat în marea circulație prin deschideri de anastomoze, atelectazii și îngroșări ale peretelui capilar.

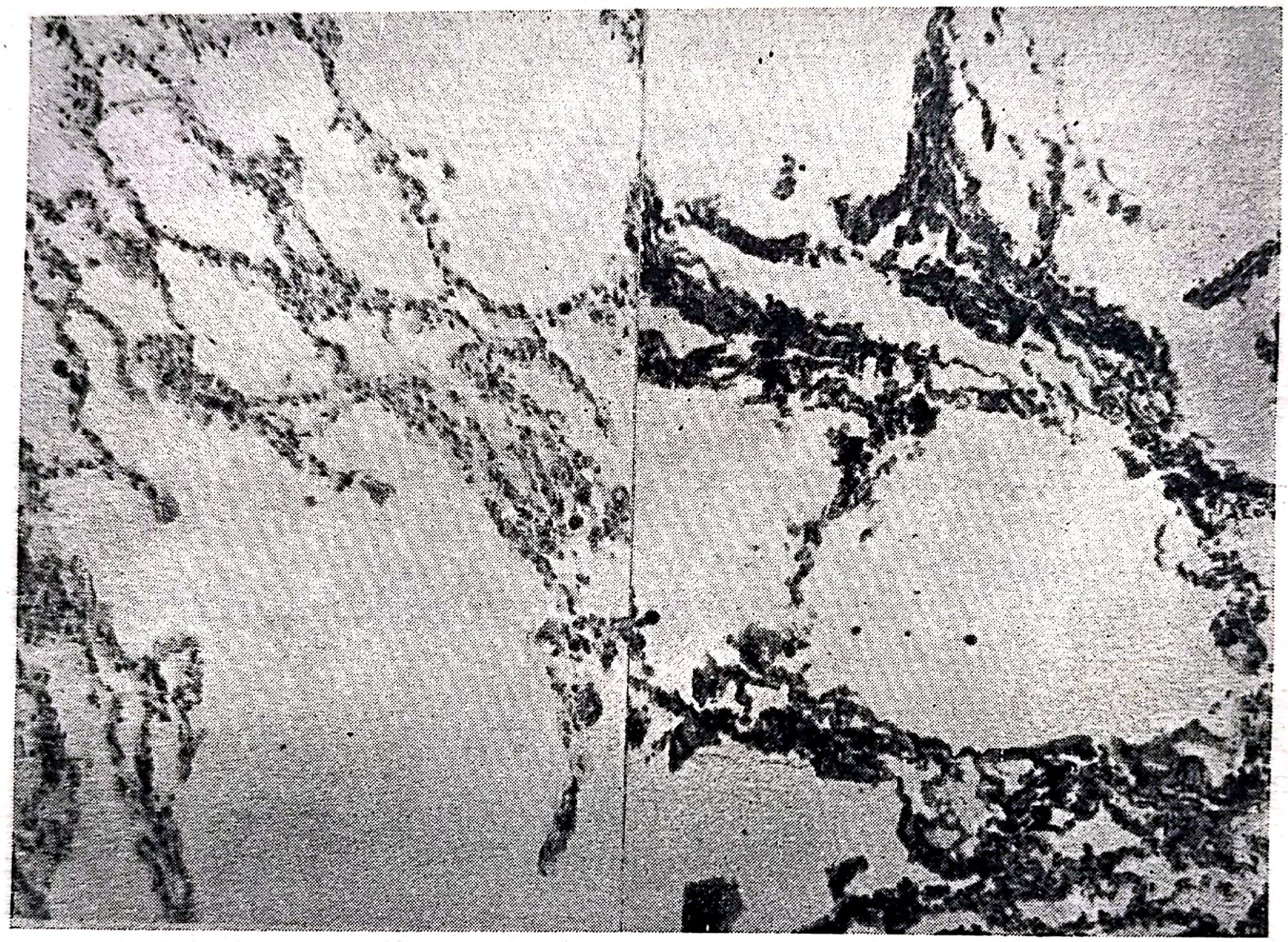

**Fig. 128.** — *Leziuni ale septurilor alveolare în cursul emfizemului pulmonar cronic, cu amputări ale patului capilar.*

*Leziunile vasculare prezintă unele variații în funcție de tipul afecțiunii bronho-pulmonare.*

*Emfizemul pulmonar cronic* este cauza cea mai frecventă a cordului pulmonar cronic (în 87 din 110 cazuri de emfizem necropsiate). În cursul emfizemului, leziunea anatomică vasculară predominantă este distrugerea patului capilar și reducerea numărului, calibrului și extensibilității vaselor celor mai mici (fig. 128). După Tosetti, leziunile capilare sînt foarte precoce. Demonstrativă din acest punct de vedere este o observație personală pe care o redăm în cele ce urmează.

*Observație*. *B.V.* în vîrstă de 61 de ani, se internează în clinică și se intervine pentru un neoplasm al bronhiei lobare inferioare drepte. Exitus prin insuficiență cardio-respiratorie în următoarele 24 de ore. La necropsie, se găsește un accentuat emfizem cronic bilateral, cu bule emfizematoase ajungînd la 2—3 cm diametru. Bronșită cronică muco-purulentă. Microscopic, s-a găsit o scleroză alveolară, cu frecvente rupturi de septuri și obliterări de lumene capilare; leziunile arteriale erau reduse și sporadice, constînd în scleroză perivasculară și mai rar îngroșări ale peretelui prin scleroza întinsă sau hiperplazia mediei. Mai frecvent, arteriolele și arterele mici erau dilatate. Arterele mari prezentau rare și modeste leziuni ateromatoase. Se constată leziuni de bronșită catarală muco-purulentă. Edem pulmonar. Cordul drept era mult hipertrofiat, miocardul ventricular drept măsurînd 0,8 cm grosime. Leziuni miocardice degenerative. Dilatație miogenă a cordului.

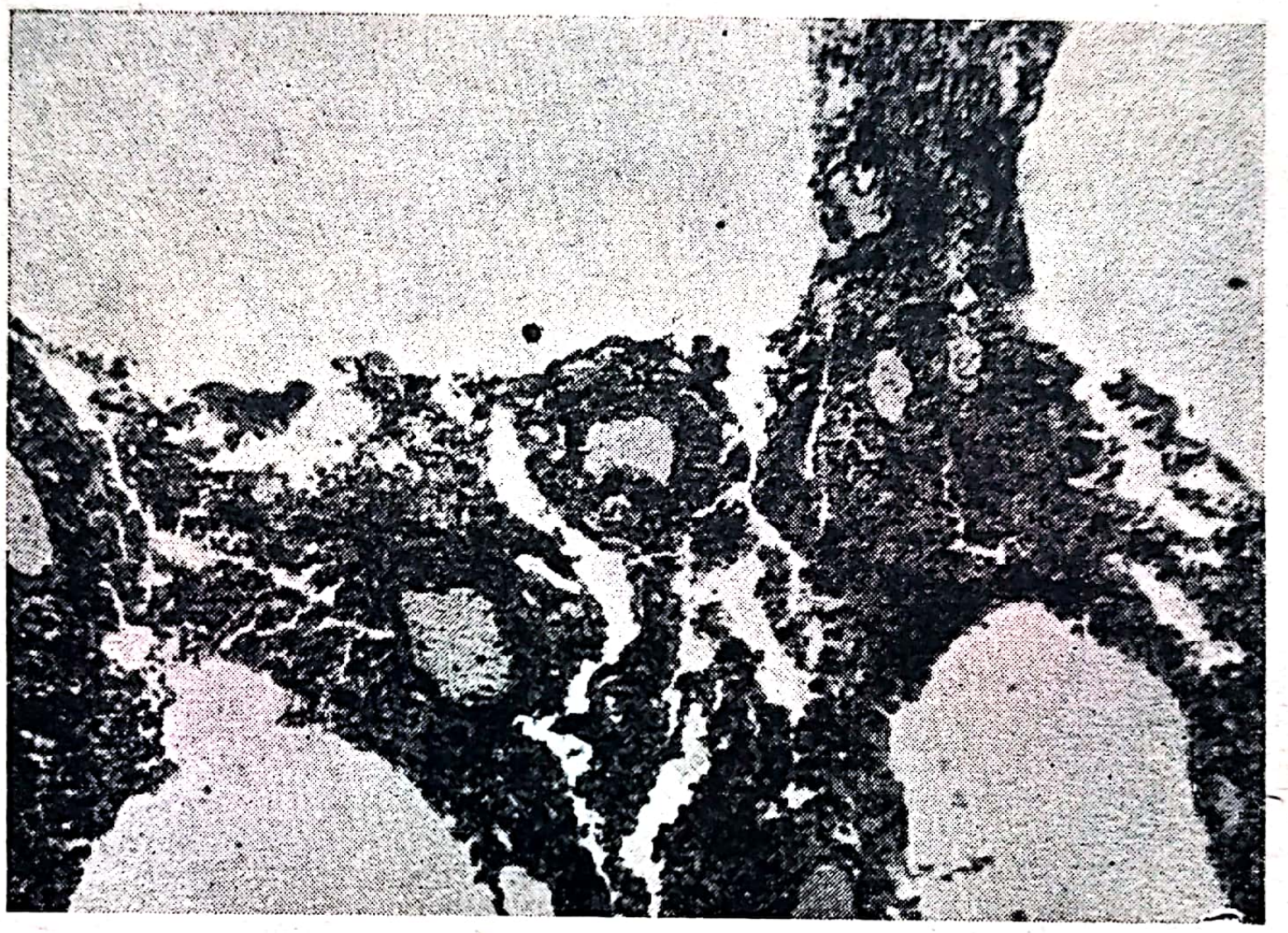

Fig. 129.— *Emfizem pulmonar*. Același caz ca în figura 128; dilatarea arteriolelor și precapilarelor; îngroșări de septuri alveolare.

Într-o proporție mai redusă intervin în patogenia cordului pulmonar din emfizem leziuni arteriale în raport, mai ales cu dezvoltarea sclerozei consecutive infecțiilor asociate.

Mc Michel și colaboratori, precum și R. Tosetti găsesc rare leziuni de scleroză arterială obstructivă și mai des distensiuni arteriale care traduc o mărire a debitului cardiac (fig. 129). H. Spencer menționează procese de panarterită și endarterită. Cudkovics și Armstrong au menționat frecvența anastomozelor în emfizemul cronic; calibrul anastomozelor este după autorii citați impresionant, ajungînd pînă la mărimea arterelor pulmonare. Pe lîngă modificările anatomice, în producerea hipertensiunii intervin hipoxia cronică și modificări ale presiunii parțiale a $CO_2$ și $O_2$ intraalveolar, consecință a proceselor de bronșită. Ca urmare se produc spasme vasculare (Buhlmann, Schaub, Rossier). Aceste spasme arteriale au o traducere morfologică tardivă (vezi modificări vasculare post-hipertonice). Rolul important al leziunilor bronșice, și, consecutiv al conținutului gazos intraalveolar în producerea hipertensiunii este demonstrat de agravarea acesteia în urma minimelor pusee de bronșită banală la asemenea bolnavi.

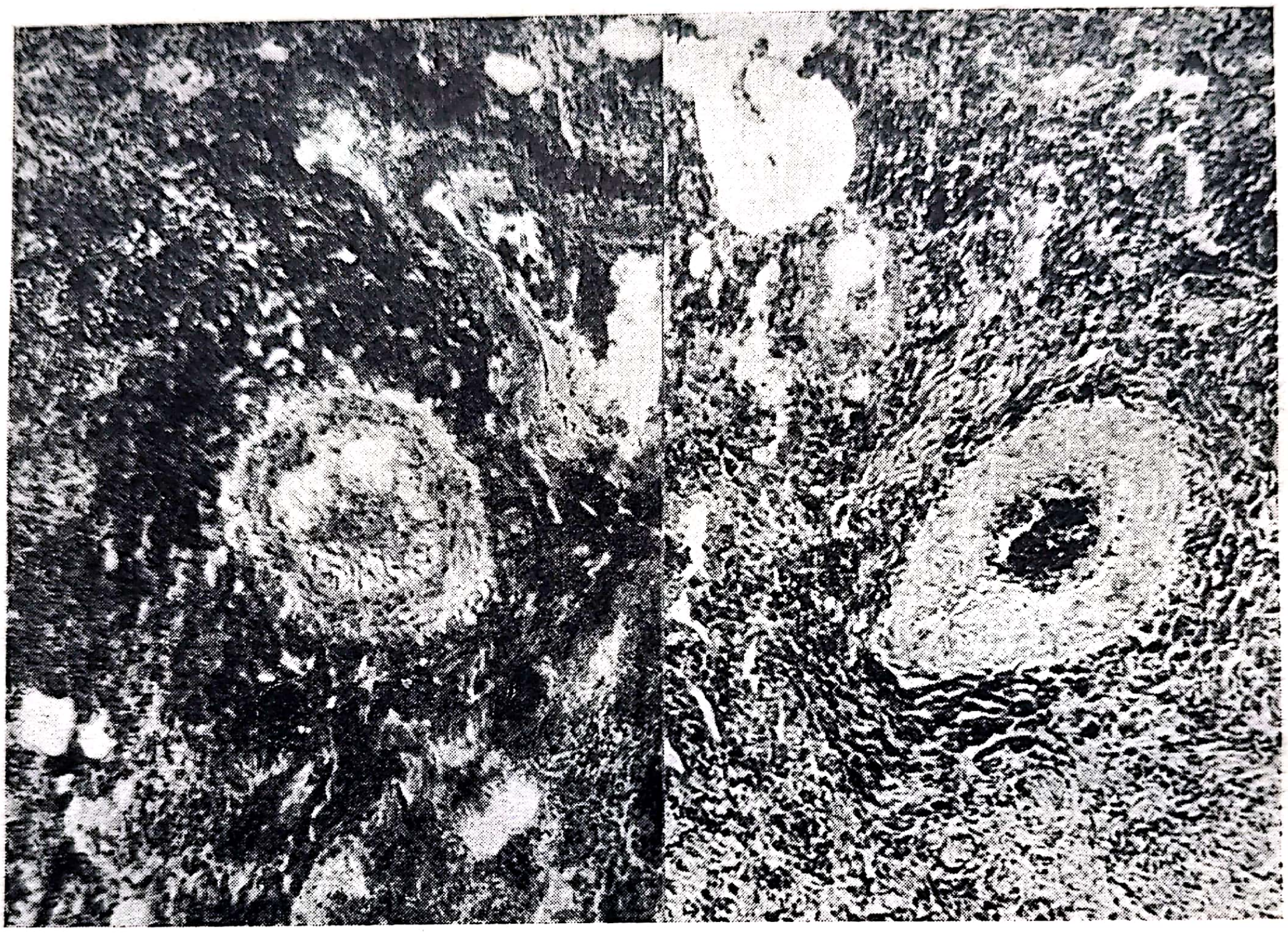
a b

Fig. 130. — *Leziuni arteriolare într-un caz de scleroză pulmonară cu bronșiectazii. a)* scleroză perivasculară cu hipertrofia musculară a mediei și endovascularită obliterantă; *b)* scleroză perivasculară și hipertrofia musculară a mediei, cu îngroșarea considerabilă a peretelui arterial.

Intensitatea leziunilor de cord drept și a tulburărilor funcționale și clinice sînt în raport cu întinderea distrugerilor de alveole și progresează o dată cu acestea, cu scleroza pulmonară concomitentă și cu întinderea leziunilor de bronșiolită (tulburare ventilatorie, vasconstricție și scurt-circuit).

*Sclerozele pulmonare* sînt însoțite de leziuni capilare de tipul celor din emfizem, precum și de îngroșări ale pereților alveolari cu pierderea permeabilității lor și crearea de scurt-circuite sanguine importante. Leziunile arteriolare și venoase sînt constante, predominînd sclerozele arteriolare cu sau fără aterom și endarteritele trombozante. Sclerozele întinse, cum sînt cele întîlnite în plămînul opac, se însoțesc de masive scurt-circuite sanguine și de frecvente anastomoze vasculare. Sclerozele pulmonare nespecifice împreună cu bronșiectaziile evoluează în aproximativ 16% din cazuri către cordul pulmonar cronic.

*Atelectazia*, definită ca o colabare a alveolei cu păstrarea circulației (Policard), are grave repercusiuni asupra saturației cu oxigen a sîngelui. Într-adevăr, persistența unei circulații pulmonare într-un teritoriu neventilat determină revărsarea în circulația generală a unei cantități de sînge neoxigenat. Se realizează astfel un scurt-circuit vascular cu atît mai important, cu cît întinderea atelectaziei este mai mare.

Scurt-circuitele se produc și la nivelul alveolelor neventilate din cauza leziunilor de bronșiolită. Avînd în vedere tulburările fiziopatologice care însoțesc scurt-circuitele (ca urmare a hipoxemiei), se înțelege că în interpretarea tulburărilor circulatorii trebuie luate în considerație și leziunile bronșiolitice.

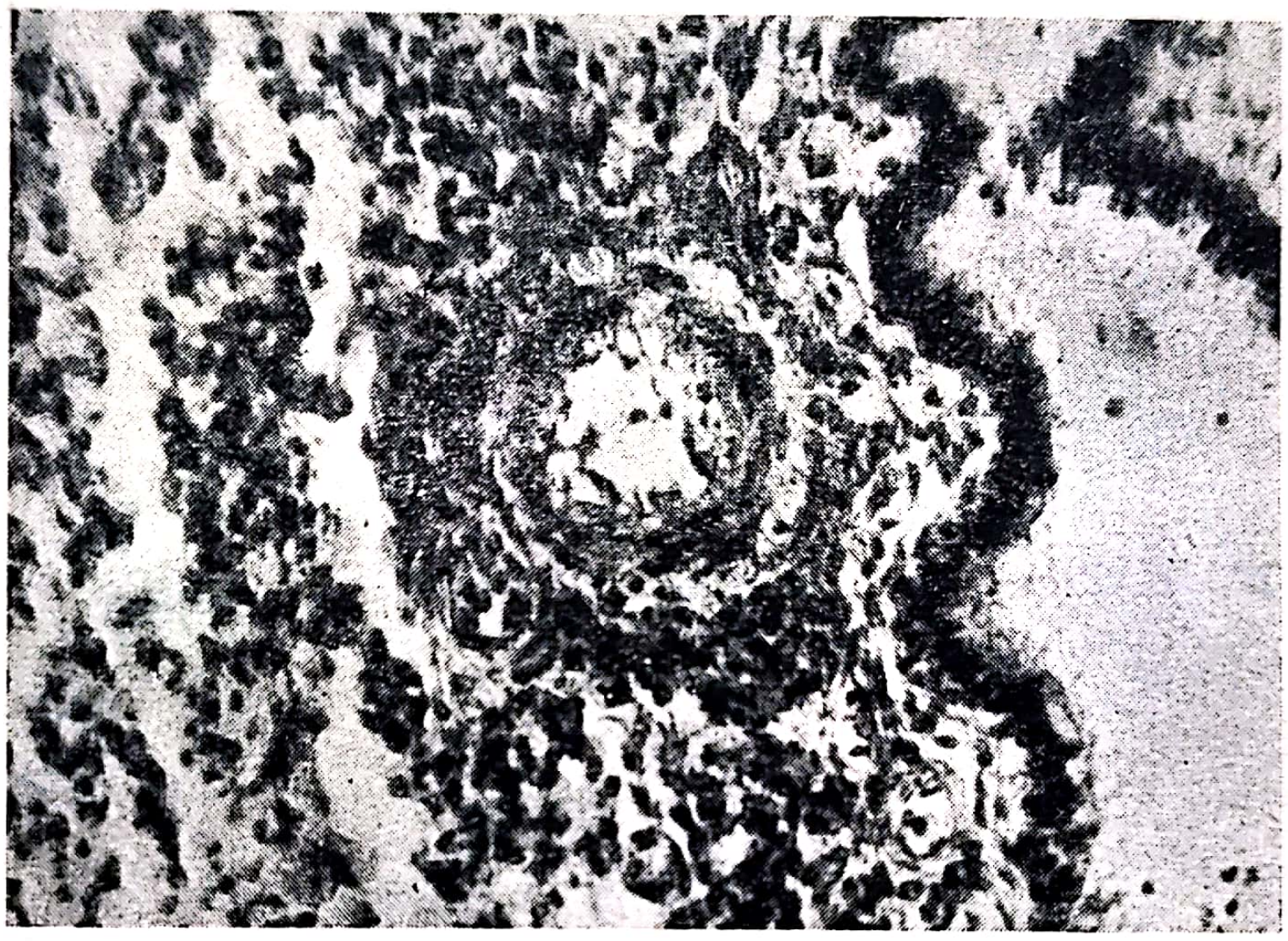

Fig. 131. — *Scleroză pulmonară cu bronșiectazii.* Același caz ca în figura 130; hipertrofia peretelui muscular și arteriolelor bronșice.

*Bronșiectazia* constituie o cauză frecventă a cordului pulmonar cronic acesta apărînd în 8% din cazurile de bronșiectazie izolată și în 36% în cazurile cu afectarea importantă a parenchimului pulmonar (R. Giroux). În bronșiectazii sînt frecvente leziunile arteriale și arteriolare, mai ales cele de tip sclerogen, endarteritele proliferante și obliterante și trombozele vasculare (fig. 130 și 131). Pe lîngă acestea, un rol deosebit în constituirea hipertensiunii pulmonare revine anastomozelor arteriale, foarte frecvente și importante ca mărime (Delarue și colaboratori; A. Duprez). Liebow vorbește de anastomoze cu diametrul de 1/10 mm — 2 mm; ele sînt situate în special în vecinătatea bronhiilor de gradul 4 și 5. Rolul hipertensiogen al acestor anastomoze este demonstrat în mod evident de Liebow în observația unui caz de bronșiectazie unilaterală difuză la care presiunea sistolică și diastolică de partea bolnavă erau mai mari decît de partea sănătoasă. După Könn rolul major ar trebui acordat însă leziunilor capilare prezente la nivelul zonelor de emfizem și de scleroză, și care sînt bine reprezentate în bronșiectazie.

*Astmul* sever însoțit de bronșită cronică și emfizem se complică cu cord pulmonar cronic în 10—25% din cazuri. Semnele clinice rămîn totuși mult timp foarte discrete.

Astmul provoacă cord pulmonar cronic în funcție, în primul rînd, de gradul de emfizem și de scleroză care îl însoțesc. Alexander, Luten și Kountz, apoi Kountz, Alexander și Dowell (1927,1929) pe un număr de 116 astmatici, au întîlnit cordul pulmonar cronic numai în cazurile în care exista și emfizem. Leziunile arteriale, mai mult de tip alergic și mai rar de tip inflamator, intervin mai tardiv și într-o măsură mai redusă decît leziunile capilarelor și precapilarelor. Angiocardiopneumografic, s-a constatat o perturbare crescîndă a vascularizației pulmonare: dilatația arterei pulmonare și a ramurilor sale, reducerea calibrului arteriolelor pulmonare prin arterioscleroză, dar mai ales prin vasoconstricție, cu reducerea circulației pînă la aspecte de regiuni avasculare (M. Poumailloux; L. Scebot; P. Y. Hatt și J. P. Sebillotte). Aceste perturbări sînt mai exagerate în preajma crizei. Ele sînt determinate și de tulburările de ventilație consecutive diminuării permeabilității bronșice (spasm plus bronșită cronică) și a diminuării ventilației alveolare. Fenomenele sînt progresive, paralel cu agravarea bolii. Saturarea în oxigen a sîngelui arterial scade în asemenea cazuri de la 90% sub 70% sau chiar mai jos.

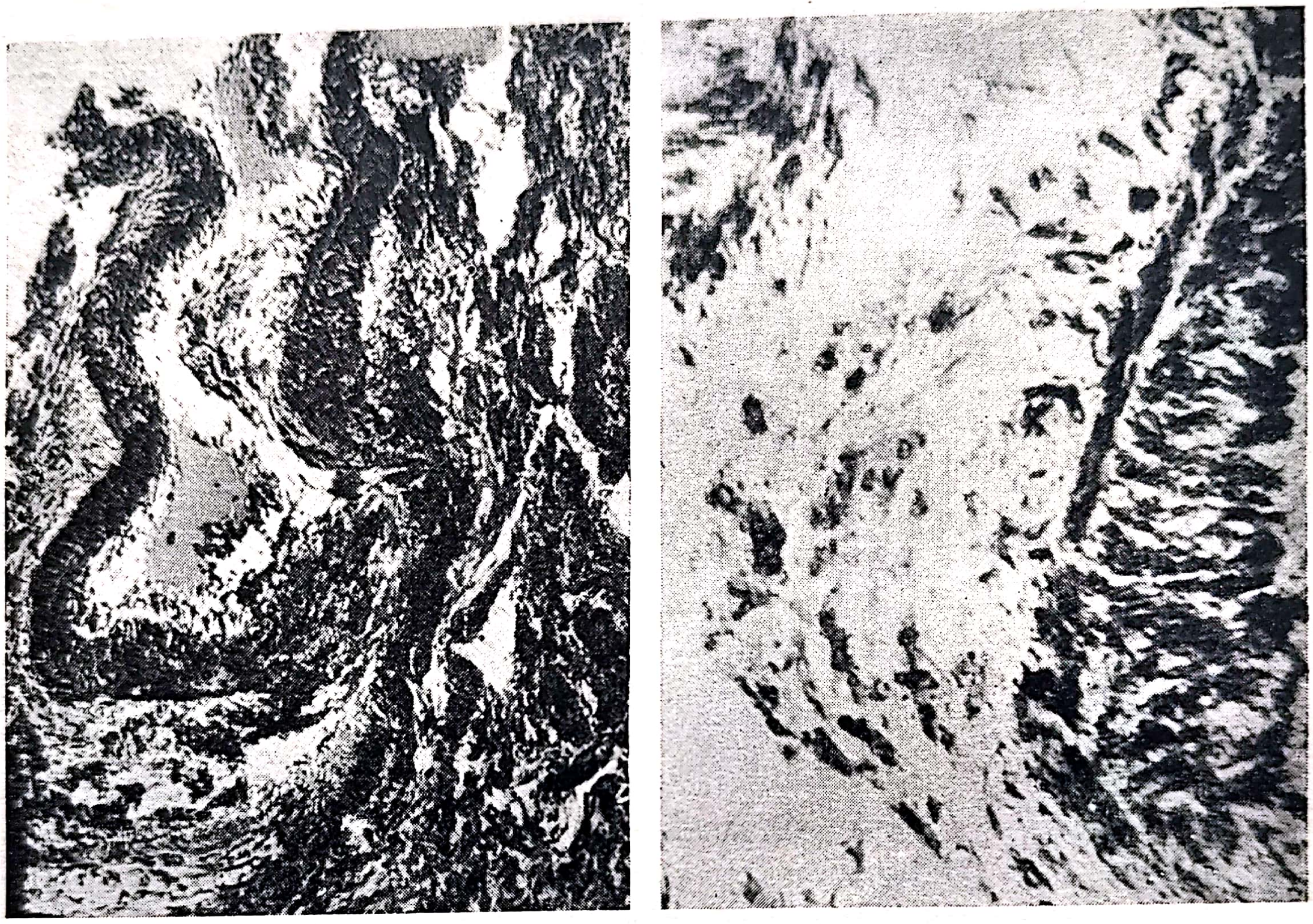

Fig. 132. — *Endovascularită cu aspect nodular într-un caz de tuberculoză fibro-cazeoasă extinsă.*

În *tuberculoza pulmonară*, cordul pulmonar cronic se întîlnește în formele bilaterale fibrozante în 35—50% din cazuri. Clarvson, pe 69 cazuri de cord pulmonar cronic a găsit în 16 cazuri (23%) tuberculoza drept cauză; Spain găsește aceeași etiologie în 11 din 100 de cazuri de cord pulmonar cronic. Frecvența a crescut o dată cu folosirea chimioterapicelor, care la rîndul lor au mărit considerabil numărul sclerozelor pulmonare de natură tuberculoasă. Se produc amputări capilare și vasculare prin distrugerea parenchimului de către leziunile specifice și mai ales de scleroză și emfizem. În cazul tuberculozei, pe lîngă întreaga gamă de leziuni arteriale amintite (fig. 132 și 133), intervin arterite specifice variind ca tip de la endarterita foliculară pînă la arterita cazeoasă obliterantă și periarterita specifică sclerogenă, așa cum au fost recent descrise printre alții de Șt. Niculescu (1955). Același autor a constatat o frecvență mult mai mare a leziunilor vasculare în formele fibrozante ale tuberculozei pulmonare. Acestea sînt și formele în care apar anastomozele și scurt-circuitele vasculare, cu atît mai importante cu cît sînt mai întinse leziunile de scleroză pulmonară și bronșică, pe de o parte și leziunile pleurale, pe de altă parte.

Comportări asemănătoare prezintă *silicoza și pneumoconiozele profesionale*. Gradul emfizemului și sclerozei pulmonare, prin leziunile vasculare concomitente (fig. 134) hotărăsc în primul rînd producerea hipertensiunii pulmonare cronice. Intervin și aici leziunile bronșice și pleurale prin mecanismele descrise. Gassmann și colaboratori găsesc, la 77 din 292 pacienți cu silicoză, diferite grade de cord pulmonar cronic. Frecvența acestuia crește o dată cu extinderea leziunilor.

În *boala Besnier-Boeck-Schaumann* se produce mai ales o fibroză difuză septală cu leziuni de arteriolită și capilarită obliterantă. Leziunile vasculare au caractere granulomatoase, de insudație a peretelui arterial sau de arterite alergice. Se produc și leziuni ale pereților arteriali (Zettergren, Vogt), predominînd la nivelul mediei sau a intimei. Ele sînt constituite de hiperplazia de țesut conjunctiv, bogat în elemente celulare sau dimpotrivă hialinizat și care îngroșînd peretele diminuă constant lumenul vascular.

Tot printr-o fibroză difuză septală se caracterizează *sindromul Hamman-Rich*. În aceste cazuri predomină leziunile capilarelor care sînt obliterate sau complet distruse o dată cu peretele alveolar; se notează și leziuni arteriale, constînd în îngroșări fibroase considerabile ale pereților cu reducerea lumenului vascular pînă la obliterare (Grand, Hillis, Davidsohn).

*Carcinomatoza pulmonară* determină insuficiența cordului drept, relativ frecvent. Morgan a întîlnit-o în 11 din 78 de cazuri studiate. Hipertensiunea din mica circulație este explicată morfologic printr-un complex lezional arterial constînd în trombi cu sau fără emboli neoplazici, embolii tumorale în micile artere și în arteriole și procese de tipul endarteritei obliterante. Afecțiunea determină o insuficiență dreaptă de tipul cordului pulmonar subacut (Stîren).

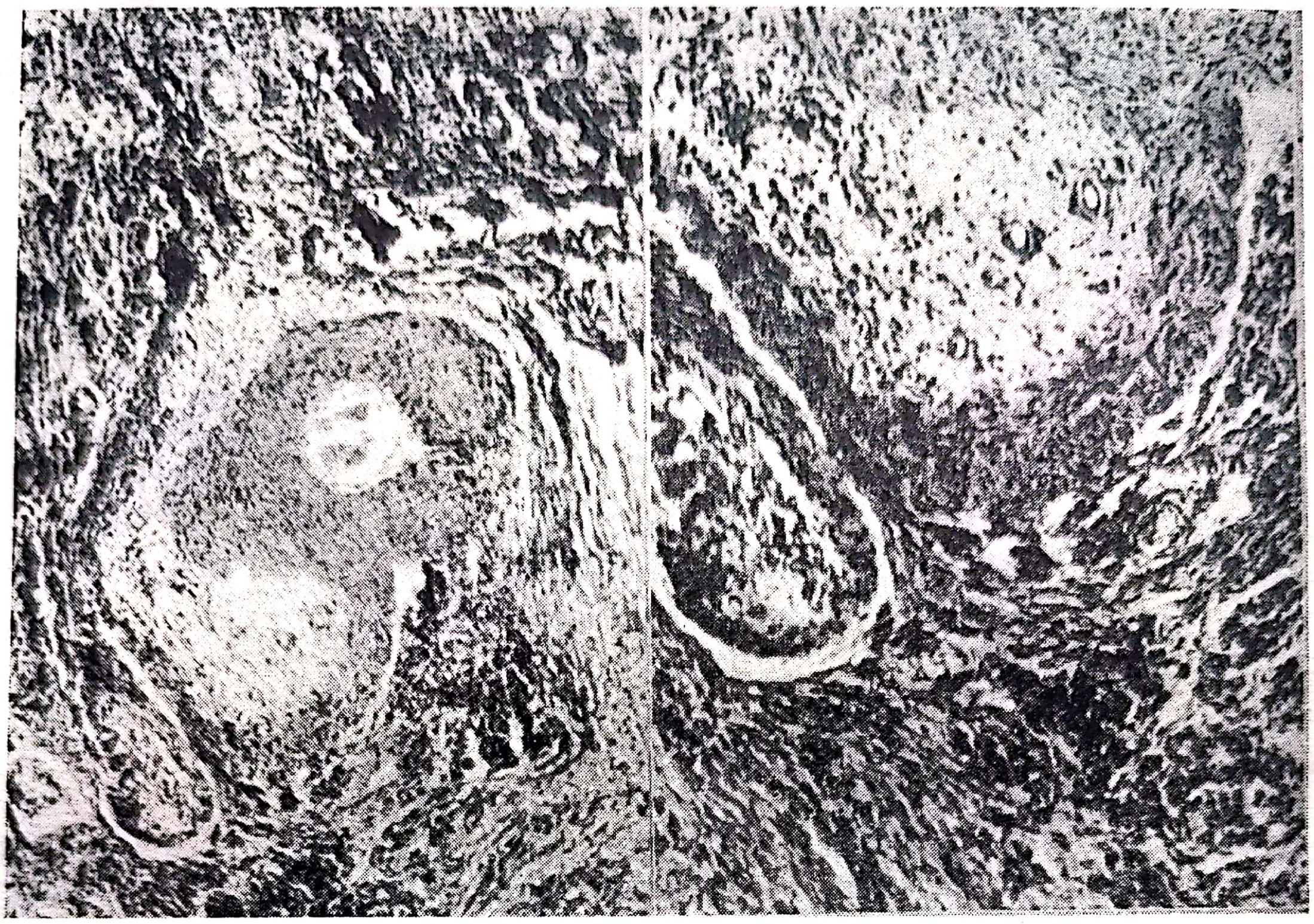

Fig. 133. — *Scleroză arteriolară cu obliterare și recanalizare în cursul unui caz de tuberculoză fibrocavitară.*

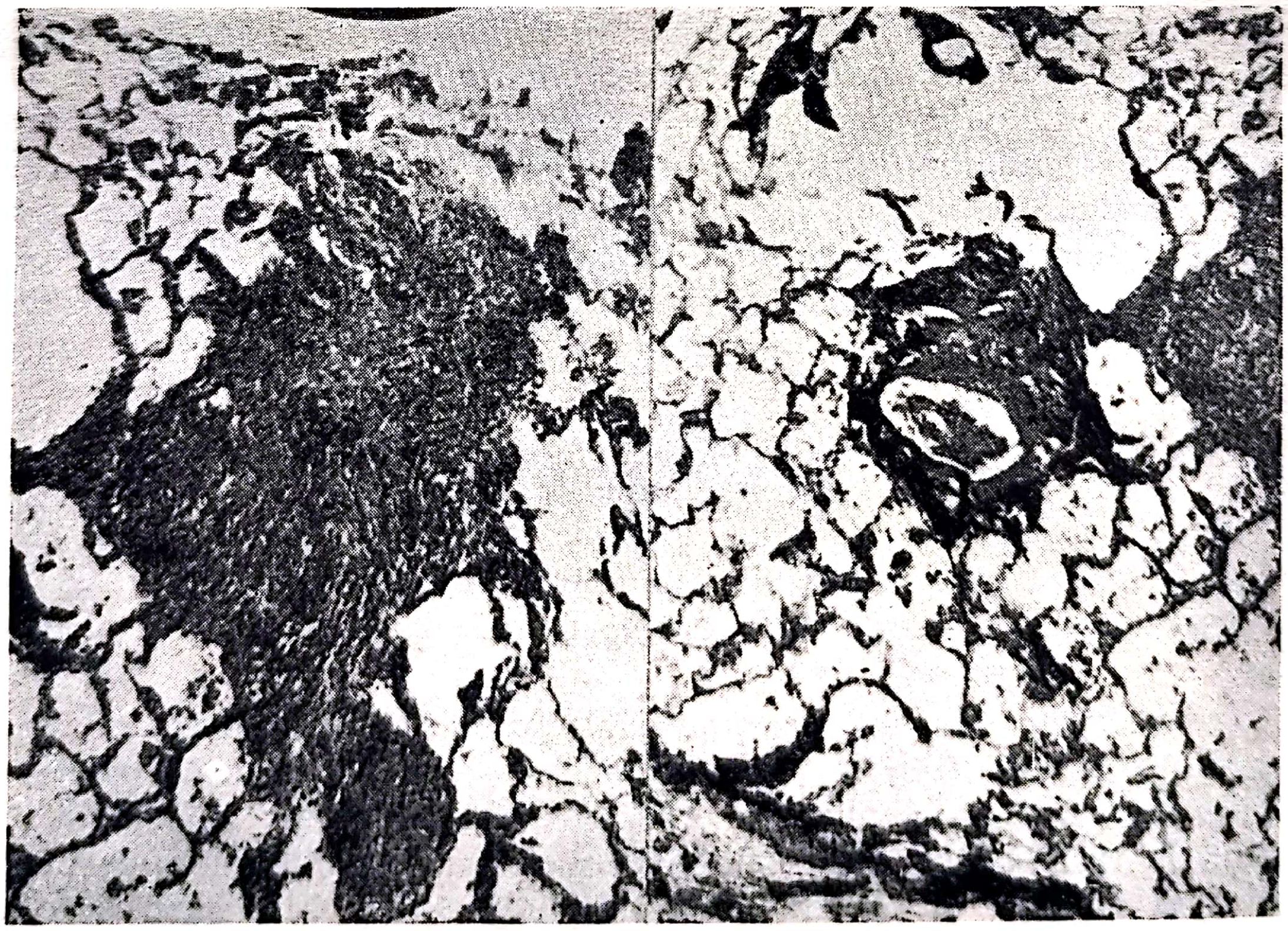

a b

Fig. 134. — *Silicoză pulmonară. a)* leziuni nodulare; *b)* scleroză periarteriolară.

## III. LEZIUNILE VASCULARE CONSECUTIVE AFECȚIUNILOR CARDIACE

a) **Leziunile vaselor pulmonare hipertensiogene din cursul stenozei mitrale și a bolilor cardiace cu stază pulmonară cronică.** Modificările cele mai importante din cursul stenozei mitrale și a bolilor cardiace cu stază sanguină cronică, cu repercusiune asupra cordului drept, sînt reprezentate de leziunile arteriolare și capilare.

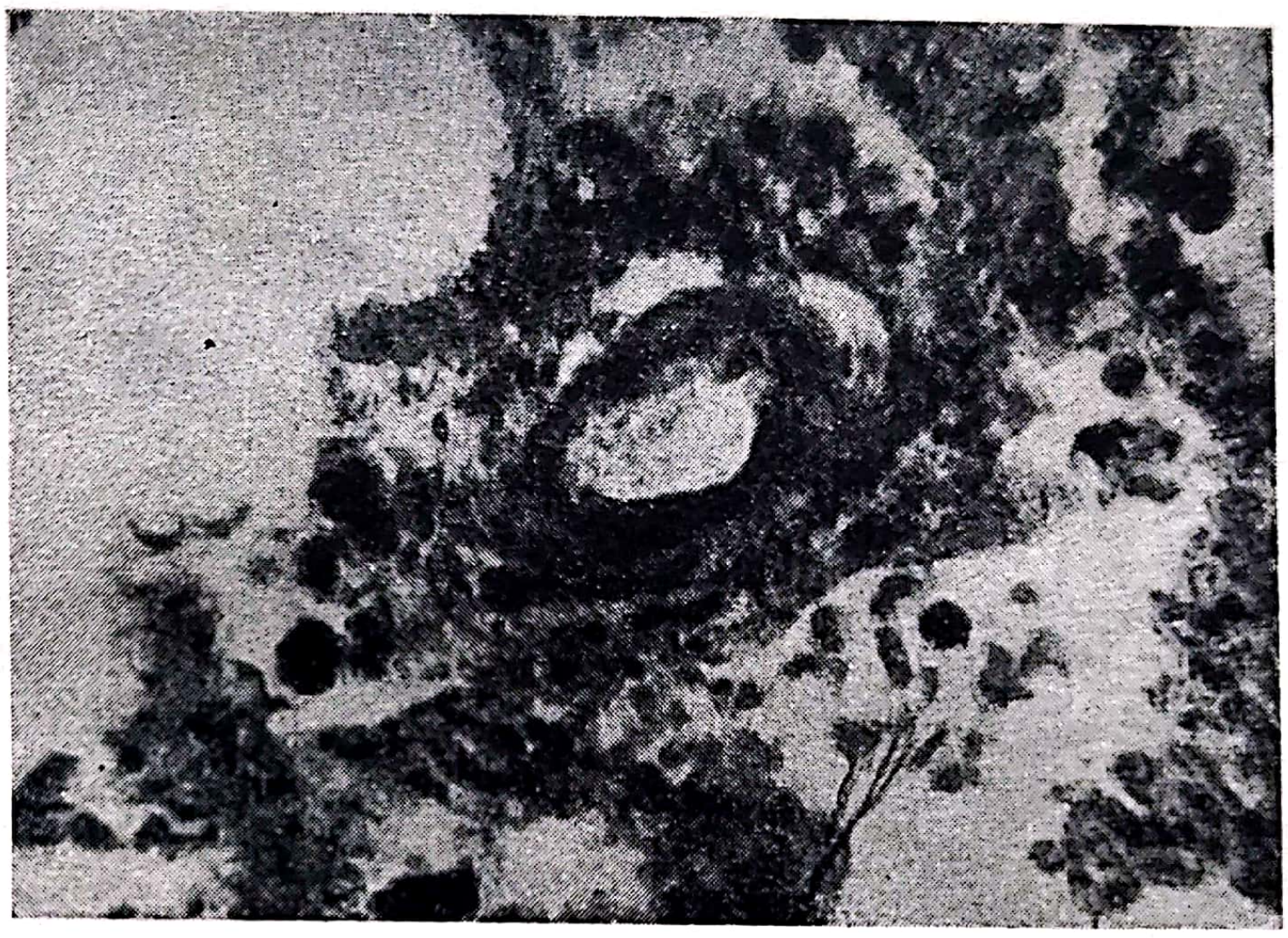

Fig. 135. — *Hipertrofia musculară a arteriolelor pulmonare consecutivă hipertensiunii realizate într-un caz de stenoză mitrală.*

Leziunile venelor sînt mai reduse, deși fiziopatologii acordă o deosebită importanță tulburărilor venoase în constituirea hipertensiunii din mica circulație. Venele pulmonare mari sînt dilatate. Venele mici, sediul proceselor de constricție fiziologică, prezintă variate grade de scleroză, ajungînd, în unele, pînă la obstrucție. Leziunea arterială cea mai importantă este hiperplazia musculară a mediei în arterele mici și apariția unei medii musculare în arteriolele cu diametrul sub 0,1 mm (care în mod normal nu au medie musculară) (Parker și Weiss; Eliasevici, Abrikosov, O. Brenner). Hiperplazia musculară se însoțește și de hiperplazia fibrelor elastice (fig. 135). Ulterior, se asociază îngroșarea fibroasă a intimei și fibroza adventițială. Aceste leziuni trebuie interpretate ca leziuni reactive, produse consecutiv creșterii presiunii în circulația pulmonară (Abrikosov, Brenner). Dependența leziunilor precapilarelor și arteriolelor de staza sanguină și de hipertensiunea venoasă este demonstrată de observația lui Edwards și Barchell care au găsit la o femeie de 26 ani o stenoză a tuturor venelor pulmonare cu excepția celor din lobul inferior drept. Presiunea arterială pulmonară era de 95/45 mm Hg. În lobul inferior exista o importantă stază, dar arterele pulmonare erau normale. În schimb în toți ceilalți lobi unde existau leziuni venoase, staza nu era marcată, dar arterele prezentau diferite grade de scleroză, cu îngroșarea fibroasă a intimei și îngustarea lumenului. Arteriolele mai pot prezenta în perete zone de degenerescență fibrinoidă de natură alergică (Abrikosov) sau traumatică (Scully și Hughes, Spencer), consecutivă vasoconstricției prelungite.

O tot mai mare importanță se acordă leziunilor reumatismale ale arteriolelor și arterelor din cursul stenozei mitrale (a cărei etiologie majoră rămîne de asemenea aceea reumatică). Buvailo, Kraevski, Agheicenko (după

Abrikosov) au arătat frecvența procesului reumatic la originea leziunilor vaselor din aceste cazuri. Leziunile arteriolare se prezintă mai ales ca peri- sau panarterite, cu evoluție către scleroză.

În sfîrșit, după Abrikosov, uneori vasele pulmonare prezintă tabloul caracteristic de arterionecroză și arterioscleroză, ca în nefroscleroza malignă.

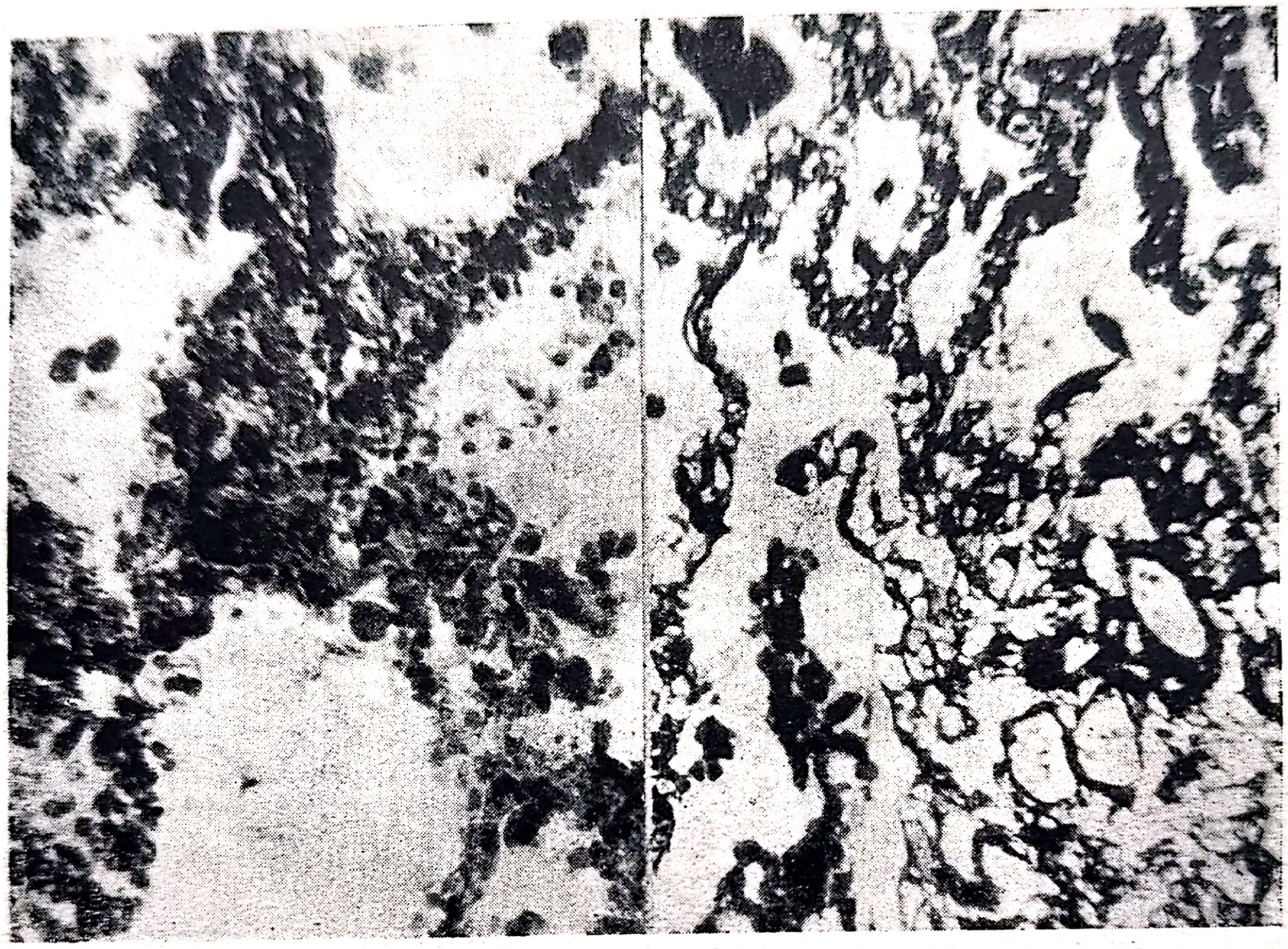

Fig. 136. — *Pneumonie reticulată hipertrofică în cursul unei stenoze mitrale. a)* hematoxilină eozină; *b)* impregnație pentru reticul.

Arterele mari, uneori mult dilatate, prezintă îngroșări fibroase excentrice ale intimei, cu ateromatoză. La nivelul lor s-au descris și leziuni de mezarterită reumatică.

Scleroza vasculară se însoțește și de obliterări trombotice. Laubry și Lenègre au găsit tromboze în 40% din cazurile de stenoză mitrală cu leziuni arteriale pulmonare. Trombozele arteriale au un aspect foarte variabil. Originea lor este discutabilă. Natura lor embolică nu poate fi invocată decît într-un număr redus de cazuri. Trombarterita produsă local poate fi invocată în două treimi din observațiile studiate, cînd leziunea arterială există în afara oricărei coagulări în cavitățile drepte (M. Poumaillaux). Toate elementele pulmonare suferă consecința trombozelor, realizîndu-se leziuni variabile ca intensitate de la edemul de stază cu simpla extravazare de hematii pînă la infarcte hemoragice. În orice caz, alături de celelalte leziuni vasculare, tromboza contribuie la compromiterea profundă a rețelei arteriolare și venoase (Parker și Weiss), avînd ca urmare creșterea rezistenței vasculare și instalarea hipertensiunii pulmonare.

Intricîndu-se cu aceste leziuni, de o mare importanță sînt modificările peretelui alveolar, constînd într-o pneumonie reticulată hipertrofică (fig. 136), precum și celelalte leziuni ca edemul, staza, extravazarea de hematii, zonele de infarct și reacțiile hiperplazice ale țesutului conjunctiv din spațiile peribronho-vasculare. Dacă pneumonia hipertrofică poate fi pusă în primul rînd pe seama edemului prelungit (Parker și Weiss), hiperplazia țesutului conjunctiv din spațiile peribronho-vasculare trebuie legată și de dezvoltarea inflamațiilor cronice supraadăugate (Lutembacher). Procesele fibroase legate de aceste inflamații cronice explică și unele din sclerozele periarteriale (Soulié și colaboratori). Pneumonia reticulată hipertrofică constă într-o îngroșare considerabilă a peretelui alveolar — pînă la de 20 de ori diametrul — prin hiperplazia fibrelor conjunctive și a celulelor septului. Peretele capilar este îngroșat, iar lumenul alveolar diminuat. Leziunea nu este uniformă, întinderea ei fiind considerată de Soulié și colaboratori ca un semn de mare gravitate pentru prognosticul stenozei mitrale. Din momentul constituirii sale, importanța pneumoniei reticulate hipertrofice este considerabilă, ea contribuind atît la mărirea rezistenței capilare (Moschowitch), cît și la constituirea tulburărilor de hematoză. Moschowitch acordă o atît de mare importanță leziunilor capilare încît atribuie hipertensiunea arterială pulmonară din cursul stenozei mitrale, unei diminuări a patului capilar. În orice caz distensibilitatea patului capilar este mult îngrădită de hiperplazia țesutului conjunctiv din peretele alveolar și valoarea lor funcțională diminuată de stagnarea eritrocitelor dense și alipite. În stadiile avansate cînd apare și hemosideroza pulmonară (fig. 137), scleroza pulmonară este însoțită și de diminuarea numărului capilarelor.

Cordul pulmonar cronic poate apare în cursul stenozei mitrale ca o complicație gravă, determinată de instalarea hipertensiunii arteriale pulmonare. Hipertensiunea pulmonară se explică prin mărirea rezistenței din mica circulație, consecutivă atît tulburărilor cu caracter funcțional (spasme ale venelor, apoi și ale arterelor pulmonare), cît și modificărilor morfopatologice care apar la nivelul plămînului și vaselor pulmonare în cursul stenozei mitrale. Cercetări hemodinamice au arătat o creștere marcată a rezistenței arteriolare, care variază între 240 și 1220 unități Wiggers, precum și a presiunii capilare pulmonare care ajunge pînă la 50 mm Hg. Totodată, presiunea ventriculară dreaptă se ridică pînă la 60/5 și 135/15 mm Hg. După Bogaert creșterea presiunii capilare este factorul major de apreciere a gravității stenozei mitrale din punct de vedere al insuficienței cardiace drepte.

Intensitatea rezistenței în mica circulație crește în raport cu intensitatea stenozei (Dexter și colaboratori, Cazals). În această lumină, Tossetti vede următoarea succesiune a dezvoltării leziunilor vasculare: spasm venos + leziuni venoase → spasm arterial urmat de hipertrofia musculară a peretelui, iar la un anumit timp, de alterări ale păturilor elastice cu apariția sclerozei și cu hialinizarea peretelui arterial, îngroșarea lui și îngustarea lumenului (indicele lui Kernohan crește pînă la 1/1,7). În geneza leziunilor arteriale trebuie rezervat un loc, încă neprecizat ca importanță, proceselor reumatismale (Abrikosov). La toate acestea trebuie însumat desigur rolul pneumoniei reticulate hipertrofice, care la un moment dat constituie leziunea majoră.

b) **Leziunile vasculare din malformațiile cardio-vasculare.** *Hipertensiunea pulmonară poate fi determinată și de o serie de malformații cardio-vasculare.* Ne referim la acele malformații în care este realizată fie o comunicare directă între circulația pulmonară și marea circulație (persistența canalului arterial, comunicația interatrială sau interventriculară, tetralogia Fallot), fie o îngustare a vaselor pulmonare (stenoza arterei pulmonare), precum și la anevrismele pulmonare congenitale, stenoza mitrală congenitală. Se realizează în acest fel mecanisme diferite: pătrunderea sîngelui din circulația sistemică în mica circulație, sau rezistență mărită prin obstacol unic ori difuz. Apariția tulburării cardiace este precoce în funcție și de gravitatea malformației.

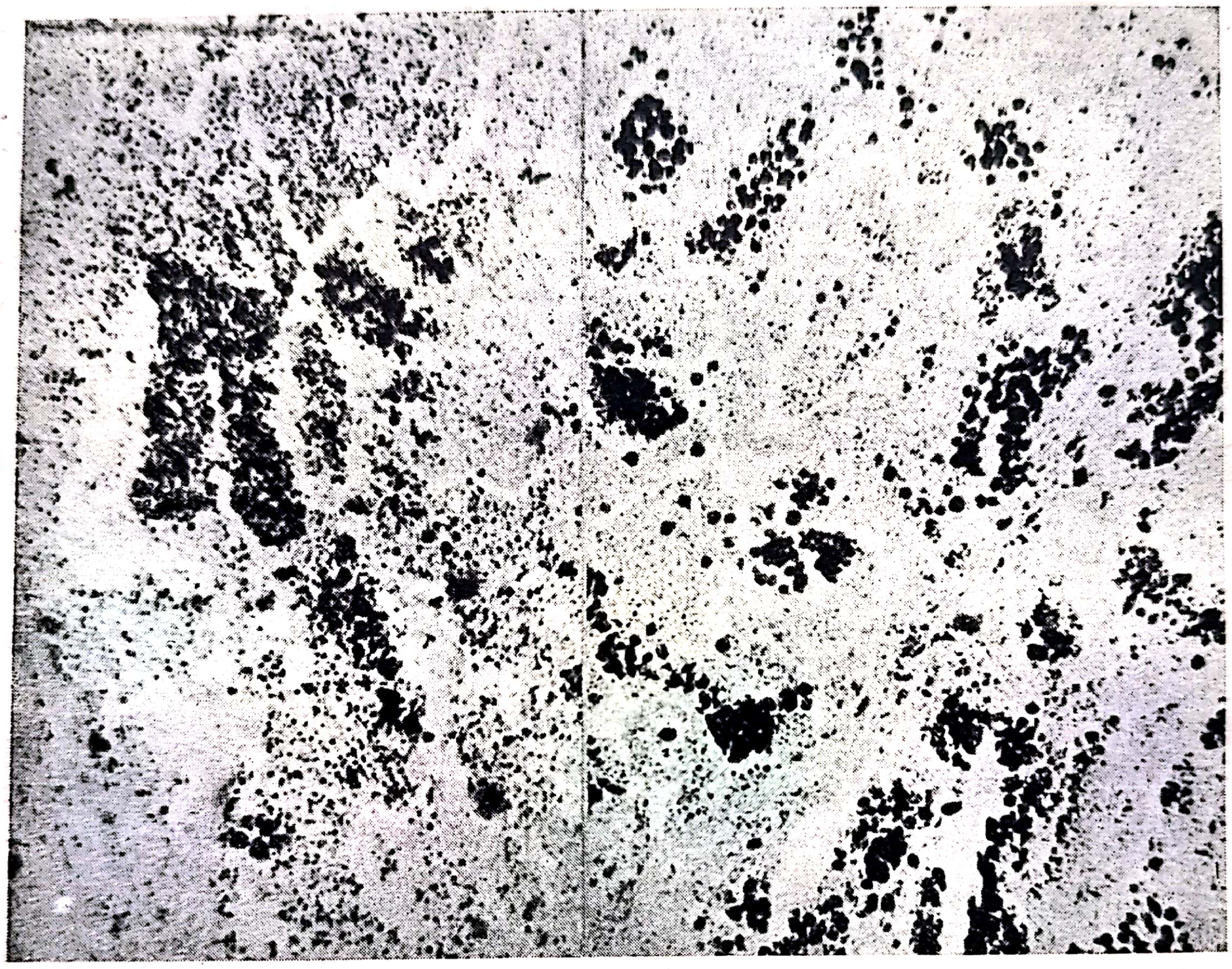

Fig. 137. — *Hemosideroză într-un plămîn de stază.*

Dar în cursul a numeroase dintre malformațiile cardiovasculare apar și leziuni arteriale și capilare pulmonare. Leziunile arteriale sînt de tipul arteriosclerozei, interesînd și ramurile mici arteriale. Ele ar putea fi secundare hipertensiunii pulmonare (Soulié și colaboratori; Rich, într-un caz de tetralogie Fallot, și Giampalmo și Schoennackers la copii cu boala albastră, au întîlnit și trombopatii ale arterelor mici). Arhanghelskaia a demonstrat dezvoltarea unei întinse rețele de anastomoze arteriale.

Leziunile capilarelor sînt solidare cu ale septurilor alveolare și sînt de tipul celor din pneumonia reticulată hipertrofică.

Un caz particular de malformație vasculară însoțită de hipertensiune pulmonară și cord pulmonar cronic a fost descris de Wätjen și Zur Linden, la un copil. Acesta prezenta o îngustare a venelor pulmonare, considerată ca fiind congenitală.

## IV. LEZIUNILE HIPERTENSIOGENE CONSECUTIVE MODIFICĂRILOR CONDIȚIILOR DE STATICĂ ȘI MECANICĂ TORACICĂ ȘI MEDIASTINALĂ

Hipertensiunea din mica circulație poate fi realizată și prin modificări de statică și mecanică toracică și mediastinală în măsura în care ele diminuă cavitatea toracică, împiedică ventilația pulmonară (deci compoziția aerului alveolar și hematoza) și determină torsiuni și deplasări cu schimbări de ax ale organelor intratoracice (A. Dussert, 1955) cu îngreunarea circulației.

Astfel sînt cifo-scoliozele grave, marile rigidități ale peretelui toracic și diafragmului, deplasările importante ale mediastinului. Tusea agravează considerabil asemenea tulburări (Ch. Lepine).

Prezentăm un asemenea caz pe care l-am observat la o femeie.

*Observație.* M.E., în vîrstă de 38 de ani, prezenta o mare rigiditate retractilă a peretelui toracic și a diafragmului, consecutive unei simfize pleurale bilaterale cu pahipleurită sclerogenă postpneumotoracică. După o evoluție de aproximativ 7—8 ani, cu dispnee și cianoză progresive, s-a instalat o gravă insuficiență de cord drept. Necropsic, s-a găsit un cord mărit, cu mare hipertrofie a ventriculului drept, care ajungea la o grosime de 10 mm cu leziuni degenerative miocardice întinse. Artera pulmonară era dilatată cu rare plăci de aterom. Stază viscerală îndeosebi hepatică.

În același cadru trebuie cuprinse compresiunile prin mase ganglionare tumorale exercitate asupra trunchiului sau ramurilor mari ale arterei pulmonare. Asemenea mase se pot întîlni în neoplaziile sau metastazele ganglionare, ca și în tuberculoze ganglionare întinse, cu periadenită importantă. Aceste condiții pot acționa chiar la oameni tineri. Am întîlnit un asemenea caz la o femeie în vîrstă de 28 de ani.

*Observație.* R.E., în vîrstă de 28 de ani, prezenta un masiv pachet ganglionar mediastinal prin metastaze ale unui carcinom laringian și în care masa neoplazică comprima puternic trunchiul pulmonarei, infiltrîndu-i adventiția și media pe circa 3 $cm^2$ și transformînd artera pulmonară într-un tub rigid pe această porțiune (o adevărată stenoză pulmonară). Cordul drept prezenta o hipertrofie moderată a ventriculului și un tromb stratificat intraventricular prins de endocardul parietal. Stază sanguină foarte importantă hepatică, splenică și renală.

## LEZIUNILE VASCULARE POSTHIPERTENSIVE

Leziunile vasculare posthipertensive din mica circulație sînt importante de cunoscut pentru că ele se însumează celorlalte, accentuînd hipertensiunea pulmonară și tulburarea cordului drept. Ne referim în cele ce urmează la leziunile produse în mod cert după instalarea hipertensiunii. Aceste leziuni interesează în primul rînd micile vase pulmonare (lezate în 46 din 52 de cazuri studiate de Könn). Arterele mici au peretele îngroşat, uneori numai parcelar. Intima prezintă pete sau striuri alb-gălbui şi o proliferare a ţesutului fibros, uneori dispus circular, alteori în semilună. Media, sub aceste îngroşări, este subţiată, uneori inexistentă. Lamelele elastice sînt destinse sau fragmentate, foarte rar fiind complet distruse. Leziunile se instalează după Könn în două etape: în prima etapă există o hipertrofie musculară a mediei cu îngroşarea fibrelor elastice care uneori sînt fragmentate; în a doua etapă se instalează procesele cicatriceale şi proliferările obliterante ale intimei.

Asemenea leziuni sînt foarte greu şi numai parţial reversibile. Old şi Russel (1950), precum şi Hicks (1953) au mai găsit, la nivelul arterelor mici, procese de arteriolită necrozantă, iar Smith şi Zeek (1947), Wilens şi Green (1951) aspecte de panarterită, fiind interpretate ca datorite hipertensiunii.

Patul capilar pulmonar, aşa cum se observă în stazele cronice, este afectat consecutiv pneumoniei reticulate hipertrofice difuze şi prin amputări variabil de importante.

Asupra modificărilor secundare hipertensiunii la nivelul marilor artere au insistat Fischer (1909), Ljungdahl (1915). Könn găseşte în 40 din 52 de cazuri de hipertensiune pulmonară studiate, lumenul arterelor mari dilatat, iar peretele îngroşat. În 50 de cazuri exista arterioscleroză, care în 38 de cazuri era foarte gravă şi se întindea pînă la ramurile arteriale cele mai fine. Ateromul era prezent, dar mai redus faţă de ceea ce se observă în marea circulaţie.

După Linzbach, Ratter şi Stemler, focarele arteriosclerotice din artera pulmonară din cursul hipertoniei pulmonare cronice ar fi urmarea unei îngroşări a peretelui arterial şi în special a intimei, care au ca urmare tulburări de difuziune şi o insuficienţă de $O_2$. Fără a nega rolul tulburărilor metabolismului colesterolului în producerea aterosclerozei, Könn (1956) subliniază şi rolul tulburărilor de difuziune, cel puţin pentru cazul particular al arterelor pulmonare în cursul hipertensiunii pulmonare.

## FORMELE ANATOMO-CLINICE ALE CORDULUI PULMONAR

În funcţie de mecanismele de producere şi de tabloul anatomoclinic, se disting trei forme de cord pulmonar: acut, subacut şi cronic.

### CORDUL PULMONAR ACUT

Cordul pulmonar acut este definit ca dilatarea bruscă a inimii drepte (Mac Ginn şi White, 1935), însoţită de simptomatologia unei insuficienţe cardio-respiratorii grave, instalată brutal şi asociată cu o durere retrosternală vie. Este o afecţiune rară, adeseori confundată cu angina pectorală. După White, ea se produce în 10% din cazurile de embolie pulmonară acută. Se întîlneşte îndeosebi la persoane în vîrstă de peste 35 de ani, în mod egal la ambele sexe (White, 1951).

Cauza cordului pulmonar acut este în primul rînd obstrucţia brutală şi masivă a arterelor pulmonare, aşa cum se observă în emboliile şi uneori în trombozele marilor artere. Gradul obstrucției arteriale determină în mare parte prognosticul, experimental dovedindu-se că o reducere cu peste 85% a patului vascular este incompatibilă cu viața, iar o reducere cu peste 60% este hipertensiogenă.

Cordul pulmonar acut a fost întîlnit și consecutiv edemului pulmonar, pneumotoraxului spontan cu supapă, emfizemului acut, compresiunilor mediastinale, rupturii unui anevrism al arterei pulmonare, astmului și pneumopatiilor acute etc. (Clerc și Macrez, 1956). Mac Ginn și Spear (1941) l-au mai întîlnit într-un caz de hernie transdiafragmatică a organelor abdominale, iar Klein (1947) într-un caz de emfizem mediastinal acut. M. V. Burgsdorf (1948) pe 13 cazuri de cord pulmonar acut, găsește următoarele cauze: insuficiența cardiacă acută (2 cazuri), embolii ale ramurilor arterei pulmonare (3 cazuri) și pneumotorax spontan (8 cazuri). Necroptic, modificările cardiace constau într-o dilatare mai mult sau mai puțin marcată a inimii drepte, care uneori poate lipsi, dată fiind posibilitatea unei rapide reduceri a dilatației cardiace funcționale, în special dacă moartea a survenit în urma unei stări de șoc (White, 1951). În miocard se pot găsi microinfarcte sau infarcte veritabile.

În patogenia insuficienței acute a cordului drept, pe lîngă dilatarea ventriculară consecutivă instalării bruște a hipertensiunii în mica circulație, mai intervine ischemia miocardului prin reducerea debitului coronarian (mecanic și reflex) sau chiar prin tromboza coronariană, cu producerea de infarcte veritabile (Clerc și Macrez).

## CORDUL PULMONAR SUBACUT

Cordul pulmonar subacut este cea mai rară formă de cord pulmonar întîlnită. Reducerea patului arterial pulmonar se face mai lent decît în cazul precedent. Brill și Robertson (1937) au întîlnit cordul pulmonar subacut în cazuri de embolii repetate ale arterelor pulmonare. El a fost întîlnit în cursul carcinomatozelor pulmonare (Greenspann, 1934) consecutiv propagării și blocării limfaticelor, cu crearea de manșoane neoplazice perivasculare rigide și cu invazia arterelor pulmonare într-un stadiu avansat și dezvoltarea de tromboze arteriale și procese de endarterită.

Yater și Hausman l-au semnalat în anemiile cu hematii falciforme, cu tromboză pulmonară secundară. Pe 24 de cazuri de cord pulmonar subacut, M. V. Burgsdorf găsește 16 bolnavi cu obstacole cronice în circulația mică și 8 cazuri cu cancer pulmonar, îndeosebi perihilar.

## CORDUL PULMONAR CRONIC

Cordul pulmonar cronic a fost recent definit de Congresul de cardiologie de la Bad Nauheim (1952) ca implicînd hipertrofia ventriculară dreaptă, rezultat al unor solicitări funcționale suplimentare. Aceste solicitări sînt produse de o modificare a circulației pulmonare care precede hipertrofia: ele nu trebuie să fie produse de vreo leziune valvulară.

Cordul pulmonar cronic este forma cea mai frecventă de cord pulmonar. White și Jones (1928) pe 2314 cardiaci cu leziuni organice a întîlnit cordul pulmonar cronic în 21 de cazuri (0,9%), iar Scott pe 790 decese prin afecțiuni cardiace în 6,8%. Pe 4000 de necropsii în serie, White (1932—1942) l-a întîlnit în 25 de cazuri (0,61 %).

Relațiile frecvenței cu sexul și vîrsta variază după tipul cauzelor care generează leziunile din mica circulație, și au fost analizate la capitolele respective.

Cordul pulmonar cronic are drept cauză fundamentală instalarea unei hipertensiuni cronice în mica circulație. După cum hipertensiunea este dependentă de leziuni sau tulburări ce țin direct de vasele circulației pulmonare sau acestea sînt secundare leziunilor bronho-pulmonare, se recunosc două tipuri de hipertensiune arterială pulmonară: primitivă și secundară. S-au discutat în cele precedente leziunile morfologice care determină această hipertensiune. Dintre aceste cauze, leziunile din cursul afecțiunilor bronho-pulmonare sînt cele mai frecvente. Spain și Handler pe 60 de cazuri de cord pulmonar cronic găsesc emfizemul și bronșiectazia în 52 de cazuri (86%). M. V. Burgsdorf, pe 212 cazuri de cord pulmonar cronic, găsește următoarele cauze: emfizem pulmonar 35, scleroza pulmonară 30, sifilis pulmonar 2, astm cu emfizem 2, pneumonie cronică supurată 3, tuberculoză pulmonară 42 de cazuri, adică în 114 cazuri cordul pulmonar cronic însoțea boli pulmonare cronice.

Hipertensiunea pulmonară cronică ce duce la instituirea cordului pulmonar cronic este realizată prin creșterea rezistenței patului vascular pulmonar. Această creștere a rezistenței se realizează în cursul hipertensiunii primitive prin leziunile amintite. În cursul hipertensiunii pulmonare secundare intervin și tulburările funcționale, care determină în ultimă instanță vasoconstricții arteriale.

Caracteristica morfologică a cordului pulmonar cronic este hipertrofia, uneori și cu dilatația ventriculului drept; de obicei se întîlnește asocierea celor două modificări. Criteriul cel mai valabil de apreciere al acesteia este grosimea miocardului ventricular. După Nemet și Rosenblat, Griggs, Coggin și Evans (1939), Ackermann și Kasuga (1941), Mc Keown (1952) și Walzer și Frost (1954) o grosime a miocardului ventricular drept de 5 mm sau mai mult trebuie interpretată ca hipertrofie. Dar după cum observă E. M. Ghelstein, hipertrofia ventriculului drept, chiar în formele grave ale cordului pulmonar atinge rar un grad însemnat; pe 208 cazuri de cord pulmonar studiate de Frankenstein, hipertrofia cordului pulmonar cu o grosime de peste 0,8 cm s-a găsit numai în 44 de cazuri.

*

În încheierea acestui capitol asupra cauzelor cordului pulmonar, este necesar să reamintim că numai cunoașterea morfopatologiei acestor cauze nu poate explica ceea ce se întîlnește în clinică. Fenomenele fiziopatologice care intervin în aceste procese sînt extrem de importante și de variate. De aceea în interpretarea oricăror procese se va ține seama că o cauză cît de redusă declanșează un complex lezional fizio-morfopatologic, prin mecanisme nervoase, mecanice și eventual prin leziuni inflamatorii. Aceste considerații sînt necesare și în lupta de combatere a cordului pulmonar, pentru care trebuie folosită o terapeutică complexă, polivalentă, adecvată condițiilor fiecărui caz în parte.

## BIBLIOGRAFIE

1. Abrikosov A. I., *Ceastnaia patologhiceskaia anatomia. Serdțe i Sosudî*, vol. II, Moscova, Medghiz, 1947.
2. — *Ceastnaia patologhiceskaia anatomia. Organî dihania*, vol. III, Moscova, Medghiz, 1947.
3. Abrikosov A. I. și Strukov A. I., *Anatomia patologică*, vol. I, București, Ed. medicală, 1956.
4. Ackerman V. L. a. Kasuga K., *Chronic cor pulmonale*, Amer. Rev. Tuberc., 1941, vol. 43, nr. 1, p. 11.
5. Arhanghelskaia V. N., *C mehanizmam kompensații malogo kruga krovoobrașceniia pri kombinirovannih vrojdennîh porokah serdța țianoticeskogo tipa c provodimostiu bulbusa serdța* (tetrada Fallot), Arhiv patol., 1956, t. 18, nr. 7, p. 65.
6. Arrillaga I., *Sclérose de l'artère pulmonaire, secondaire à certains états pulmonaires chroniques (cardiaques noirs)*, Arch. Mal. Cœur, 1931, vol. 6, p. 518.
7. Averbach M. M., *Sluceai embolii legocinoi arterii sliziiu*, Arhiv patol., 1952, nr. 6, p. 70.
8. Bjork V. O., *Circulation through an atelectatic lung in man*, J. Thoracic Surgery, 1953, vol. 26, nr. 5, p. 533.
9. Borica I., *Considerațiuni asupra sclerozei arterei pulmonare*, Teză, Cluj, 1929.
10. Brenner O., *Pathology of the vessels of the pulmonary circulation*, Arch. Int. Med., 1935, vol. 56, p. 211 și p. 457.
11. — *The lung in the heart diseases*, Brit. J. Tuberc. a. Dis. Chest, 1957, vol. 51, nr. 3, p. 209.
12. Brill I. L. a. Robertson T. D., *Subacute cor pulmonale*, Arch. Int. Med., 1937, vol. 60, nr. 6, p. 1043.
13. Burgsdorf M. V. *O necotorîh cliniceskih raznovidnostiah tac nazîvaemogo serdecino — legocinogo sindroma*, Kliniceskaia medițina, 1948, t. 26, nr. 10, p. 13.
14. Clerc M. A., Macrez C. et Deschamps P. N., *Pathologie médicale du cœur et des vaisseaux*, Paris, Masson, 1956.
15. Cudkovics L., *The blood supply of the lung in pulmonary tuberculosis*, Thorax, 1952, vol. 7, nr. 3, p. 270.
16. Cournand A., *Some aspects of the pulmonary circulation in normal man and in chronic cardiopulmonary diseases*, Circulation, 1950, vol. 2, p. 641.
17. Courtoy P. a. Solinikides N., *Hypertension pulmonaire aiguë expérimentale par embolie pulmonaire. I. Dynamique circulatoire.* Acta Cardiologica (Bruxelles), 1956, vol. 11, nr. 1, p.52.
18. Daussy M. et Abelanet R., *Modifications circulatoires de certains poumons pathologiques. Données hémodynamiques*, J. Med. Chir. Thorac., 1956, t. X., nr. 3, p. 305.
19. Delarue J., Sors Ch., Mignot, J. et Paillas S., *Lésions broncho-pulmonaires et modifications circulatoires*, Montevideo, 1955, vol. IV, nr. 3, p. 149.
20. Delarue J., Mignot J. et Sors Ch., *Modifications vasculaires au cours des bronchectasies.* J. Med. Chir. Thorac. 1953, vol. 7, nr. 3, p. 225.
21. Donzelot E. *Cœur pulmonaire aigu*, Sem. Hôp., 1952, nr. 33, p. 1394.
22. Donzelot E. et al., *Les hypertrophies ventriculaires droites dans les cardiopathies congénitales (essai de classification physiologique des modifications électrocardiographiques)*. Arch. Mal. Cœur, 1952, vol. 45, nr. 2, p. 98.
23. Dussert A., *Le cœur chez quelques pulmonaires bronchiques*, J. Med. Chir. Thorac., 1955, t.X., nr. 1, p. 75.
24. Esipova I. K., *K patoghenezu pnevmoskleroza pri tak nazîvaem îh broniceskih nespețificeschih pnevmoniiah*, Archiv. patol., 1952, t. 14, nr. 2, p. 34.

### CAPITOLUL al X-lea

# MORFOPATOLOGIA APARATULUI CARDIO-VASCULAR ÎN ENDOCRINOPATII

de VICTOR SĂHLEANU şi DINU POPOVICI

Aparatul cardio-vascular participă într-o măsură destul de importantă în tabloul clinic al unor afecţiuni endocrine. Examenul amănunţit al inimii şi vaselor are o valoare semiologică deosebită în stabilirea diagnosticului, a stadiului de evoluţie şi a conduitei terapeutice. În boala lui Basedow, în boala lui Cushing, în acromegalie etc., se vorbeşte de « visceralizări cardiace », înţelegîndu-se prin acest termen complicaţii cardiace ale endocrinopatiei care trec pe primul plan al interesului terapeutic.

În expunerea care urmează vom trata separat leziunile vasculare şi leziunile cardiace din endocrinopatii. Această împărţire a materialului are o motivare patogenică: modificările cardiace au la bază mai ales alterări metabolice ale parenchimului, în timp ce modificările vasculare au la origine mai ales alterări ale substanţei fundamentale ca şi modificări ale fibrinolizei şi ale echilibrului lipoproteic din sînge.

## SISTEMUL VASCULAR ÎN ENDOCRINOPATII

« Rolul factorilor hormonali în patogenia ateromului arterial şi a arteriosclerozei nu ni se pare a suferi nici o îndoială, deşi el rămîne în bună parte de studiat » 1). Această afirmaţie este valabilă întru totul şi în prezent. Vom trece în revistă pe scurt cîteva teorii patogenice care sînt acceptate actualmente de către autori.

1. În patogenia aterosclerozei joacă un rol esenţial tulburările metabolismului lipidic.

Deşi sinteza lipidelor, inclusiv a colesterolului şi fosfolipidelor este posibilă în celulele endoteliale ale peretelui vascular, totuşi în ateromatoză sinteza intracelulară crescută nu pare importantă. Cercetări cu izotopi radioactivi au arătat că androgenii promovează incorporarea carbonului în toate grupele de lipide, că estrona stimulează îndeosebi încorporarea sa în fosfolipide, în timp ce hidrocortizonul creşte incorporarea sa în colesterol şi în esterii colesterolici (Werrhessen, 1957). Insulina promovează sinteza acizilor graşi pornind de la glucoză. Reglarea metabolismului celular al grăsimilor s-ar face în funcţie de concentraţia nucleotizilor piridinci, reduşi sau oxidaţi.

Rolul hipercolesterolemiei în ateromatoză este sugerat de prezenţa xantoamelor arterelor mari şi coronarelor în xantomatoza hipercolesterolemică, ca şi de datele experimentale care arată că, la iepure

---

1) C. I. Parhon, M. Goldstein şi Şt.-M. Milcu, *Manual de endocrinologie*, vol. II, Bucureşti, 1939, p. 233.

și la alte animale, regimul cu exces de colesterol poate da ateromatoză (Anicikov, 1913). Leziunile obținute nu se suprapun însă cu cele din ateroscleroza umană, nici ca localizare și nici ca structură. Patogenic, ar fi vorba aici de o infiltrație celulară cu colesterol din cauza hipercolesterolemiei. Lipidoza hipercolesterolică este totuși un model experimental cu largă utilizare în cercetare. Miasnikov și colaboratori (1958) au arătat că această lipidoză este influențată de vitamine (vitamina $D_2$ o favorizează, iar vitamina C o inhibă), ca și de către tonusul funcțional al sistemului nervos (benzedrina o promovează, în timp ce fenobarbitalul, amitalul și cloralhidratul o inhibă) (fig. 138). De asemenea, hipoxia promovează constituirea lipidozei aortice și coronariene, rezultînd leziuni necrotice infarctoide în miocard (Miasnikov și Kipshidze). Milcu și colaboratori au arătat rolul protector al extractului de epifiză, care are o acțiune sedativă și una anticorticosuprarenală.

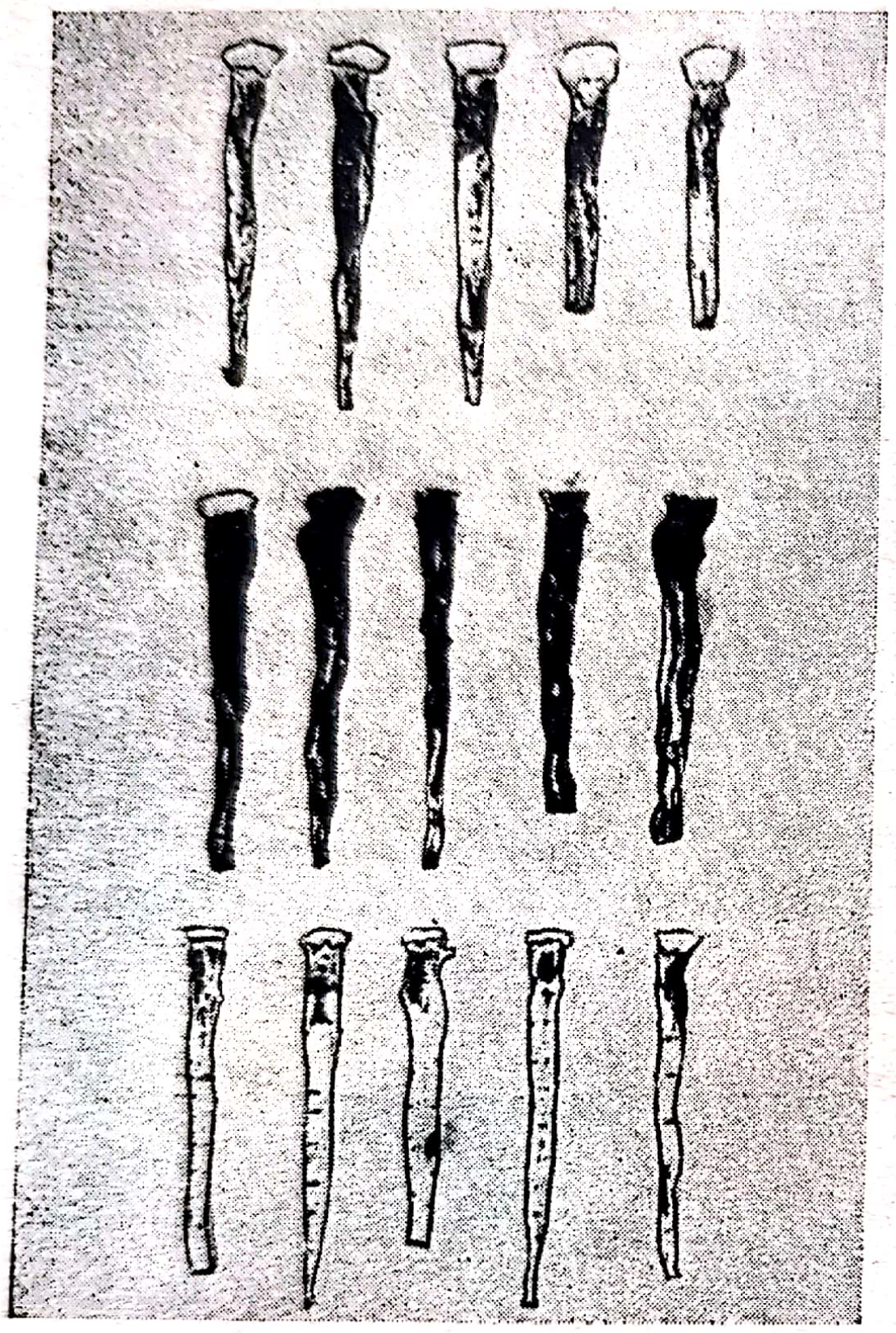

Fig. 138. — *Ateroscleroză colesterolică la iepuri* (după Miasnikov, 1958). Sus: lotul martor; mijloc: după tratament cu benzedrină; jos: după tratament cu sedative.

De infiltrația celulelor trofice cu colesterol, trebuie net diferențiată precipitarea acestuia în focarele de distrugeri tisulare, care duce la depozite lipidice în interstiții (Aschoff).

Existența unor relații între scleroza coronariană și echilibrul lipoproteic al plasmei a fost susținută de către Gofman și colaboratori (1952). Lipoproteinele sînt asociații labile (cenapse) între colesterol, fosfolipide și alfa- sau beta-globuline (ultimele dînd particule mai voluminoase). S-a presupus că un dezechilibru între fracțiunile lipoproteice ar predispune la ateroscleroză (Barr și colaboratori, 1953). Transportul estrogenilor prin sînge pare a fi legat de o beta-lipoproteină; invers, estrogenii modifică echilibrul lipoproteic din sînge. Echilibrul coloidal al diferitelor fracțiuni lipoproteice ar fi perturbat de către hiperlipemia alimentară.

Se știe că heparina are o remarcabilă activitate de «clarificare» a sîngelui în cursul hiperlipemiei alimentare (Hahn, 1943); această acțiune pare din punct de vedere fiziologic mai importantă decît cea anticoagulantă, deoarece se manifestă la concentrații mai mici (Seitz și Zöllner, 1955). Heparina își exercită această acțiune după ce se combină cu o substanță produsă în organele cu musculatură netedă, mai ales în cord și în pilor (Anfinsen și colaboratori 1952). Acțiunea de clarificare se datorește divizării în particule mai fine a grăsimilor neutre circulante, unei diminuări a agregatelor lipoproteice și, probabil, și unei acțiuni catabolice propriu-zise (lipoproteinlipaza lui Korn). Heparina reduce lipidoza experimentală colesterolică la iepuri (Miasnikov și Efimova), dar la pui poate avea o acțiune aterogenică adjuvantă (Stamber, Pick și Katz, 1957). Acțiunea heparinei asupra colesterolului circulant nu este precizată, însă unele substanțe heparinoide (dextransulfatul) influențează net nivelul colesterolului.

Spre deosebire de ceea ce se întîmplă la oamenii normali, în ateroscleroza manifestă, administrarea de heparină produce doar o neînsemnată creștere a factorului de clarificare (Stork și Kucerova, 1957). La arteriosclerotici s-au pus în evidență inhibitori ai activității de clarificare (Zemplenyi, 1955; Pilgeram și Rose, 1956). Mastocitele, ca purtătoare ale heparinei endogene se găsesc adesea în preajma depozitelor ateromatoase aortice. Este posibil, ca, sub influența acesteia grăsimile neutre să fie îndepărtate din plăcile ateromatoase, în timp ce colesterolul rămîne pe loc; aceasta ar explica conținutul crescut în colesterol al plăcilor ateromatoase.

2. Plasticitatea, capacitatea de adaptare și îmbătrînirea țesutului conjunctiv, sînt strîns legate de gradul de polimerizare a substanței fundamentale.

În procesul de depolimerizare intră în joc enzime mucolitice (hialuronidaze și colagenaze); acest proces este parțial inhibat de către antihialuronidaze și heparină. Fibrilogeneza, formarea și depolimerizarea substanței fundamentale sînt controlate de către hormoni. În sinteza substanței fundamentale intervin tireotropul, testosteronul și dezoxicorticosteronul; în depolimerizarea acesteia intervin gonadotropul, cortizonul, corticotropul, relaxina și foliculina.

În arterele aterosclerotice se găsesc alterări în substanța fundamentală mucopolizaharidică acidă, nu numai în jurul leziunii, dar și la o distanță de ea.

Avem puține date privind o eventuală diferență, după sex, a biochimiei țesutului conjunctiv. Conținutul lipidic este același, dar incorporarea *in vitro* a acetatului marcat în colesterol este mai mare la bărbat. De asemenea, la bărbat, conținutul în colagen este mai mare, turnoverul colagenului este mai mic, iar rata degradării este mai lentă decît rata sintezei sale. Castrarea masculului produce o reducere în conținutul total al colagenului acidosolubil, în timp ce ovariectomia nu are efecte nete.

Permeabilitatea intimei pentru proteinele serice are un rol în dezvoltarea unor îngroșări arteriosclerotice (îngroșările sticloase sau gelatinoase alcătuite din insudat seros sau serofibrinos). Acest insudat separă fibrele colagene, le fragmentează, lizează fibrele elastice și reticulare; metacromazia scade; ulterior pot apare colagenizarea și « plăcile albe ».

3. Bazat pe cercetări anatomo-patologice, Duguid (1949, 1954, 1955) a afirmat că punctul de plecare al plăcilor de aterom îl constituie depozitele de fibrină formate pe suprafața interioară a peretelui arterial. Un depozit de fibrină format pe suprafața internă a peretelui arterial, dacă nu este îndepărtat la timp, este acoperit de endoteliu și incorporat în intimă. În stadiul inițial, fibrina este vîscoasă și captează particulele lipidice din torentul sanguin. Pe de altă parte, trombul parietal împiedică nutriția intimei și a straturilor interne ale mediei (care se face prin difuziune); celulele din zona respectivă degenerează (deseori gras) și se necrozează. Eliberarea fosfatazelor alcaline de către celulele necrozate explică calcificarea plăcii necrotice. Menționăm că, după Haust și Moore, incrustarea fibrinei, cu simpla organizare ulterioară, reprezintă patogenia « plăcii albe » în arterioscleroză. Concepția după care arterioscleroza se constituie pe baza trombilor intravasculari, înglobați ulterior în structura peretelui ne obligă să considerăm influența factorilor endocrini asupra fibrinogenezei și fibrinolizei.

**Fibrinogeneza** corespunde, chimic, unei polimerizări a fibrinogenului (proteina specifică sanguină) prin intermediul grupărilor SH capabile să dea legături — S-S —. Această transformare se face datorită unor procese enzimatice complexe:

*a)* Transformarea fibrinogenului în fibrină se face sub influența trombinei, care se găsește în plasmă sub forma unei glicoproteine inactive (protrombina), fabricată de ficat cu ajutorul vitaminei K. Trombina deblochează grupările SH de la suprafața moleculei de fibrinogen și le dehidrogenează. Această reacție se face în prezența ionilor de calciu și este accelerată de factorul II plachetar.

*b)* Activarea protrombinei în trombină se face sub influența unei tromboplastine, în prezența calciului și a proconvertinei (factorul stabil). Această reacție este accelerată de către factorul labil (acceleratorul seric) și de factorul I plachetar (acceleratorul plachetar). Tromboplastina serică este la rîndul ei constituită în urma unei reacții între factorul tromboplastinic plachetar și globulina antihemofilică; reacția este accelerată de către factorul IX Cristmas și de factorul X.P.T.A. Țesuturile lezate eliberează de asemenea tromboplastine active.

Conversiunea protrombinei în trombină, ca și acțiunea trombinei asupra fibrinogenului, este împiedicată de către heparină (mucopolizaharid sintetizat de ficat) și de către antitrombine (albuminice?) din plasmă.

Plachetogeneza este stimulată de hipofiză (probabil prin ACTH), de adrenalină (care acționează în mare măsură prin intermediul ACTH), de cortizon. Ea este inhibată de către estrogeni în doze mari. Cortizonul și ACTH produc în schimb o hipoadezivitate a plachetelor.

Rezistența capilarelor este crescută de vasopresină, ACTH, DOC (?), cortizon, poate și de progesteron și testosteron; este scăzută de estrogeni și de hormonul splenic (splenosteron).

Excitația dureroasă stimulează coagularea prin creșterea importantă a trombinei sanguine și a trombocitelor; în acest proces intervin cu siguranță factori endocrini (adrenalina, hormonii retrohipofizari). Timpul de coagulare, ca și timpul de protrombină, sînt scurtate *in vivo* și *in vitro* de către extractele epifizare (Milcu și Pitiș, ); acestea se pare că ar crește și fibrinogenemia. Hipercoagulemia postcortizonică se datorește creșterii protrombinei, accelerinei și factorului de convertire, ca și creșterii numărului de trombocite (Laudahn, 1955). Preparatele de ACTH pot anihila efectul anticoagulant al heparinei, iar heparina poate inactiva ACTH. S-a vorbit despre un « sistem ACTH-heparină » în relație cu « sistemul acid hialuronic-hialuronidază »; prin acest sistem s-ar exercita în parte controlul central asupra coagulării. Estrogenii sintetici prelungesc timpul de protrombină, iar progesteronul și gonadotropul îl scurtează (Szirmai, 1955).

Este remarcabil totuși că, în afara heparinei, alte anticoagulante nu influențează ateroscleroza experimentală.

**Fibrinoliza,** procesul prin care organismul dizolvă cheagurile sanguine și depozitele de fibrină, este rezultatul final al interacțiunii complexe dintre numeroși factori (activi, activabili, activatori și inhibitori) de natură enzimatică și care constituie « sistemul enzimatic fibrinolitic ».

Componenții sistemului enzimatic fibrinolitic sînt:

*a)* Plasminogenul (sinonim: factor litic, profibrinolizină, precursor inactiv al plasminei) care este o euglobulină plasmatică. Activarea acestei proenzime (zimogen) se face de către activatori tisulari și urinari (activare directă) sau de către proactivatori (activare indirectă) care vor fi enumerați în cele ce urmează:

*b)* Activatorul tisular, care este o proteină, insolubilă în apă, intim asociată cu proteinele structurale ale citoplasmei în majoritatea țesuturilor organismului: plămîn, uter, prostată, suprarenală, pancreas, colecist, ovar, ganglioni limfatici, rinichi, vezică urinară, ureter, măduva oaselor, creier, măduva spinării, meninge, cord, vene; nu se găsește însă în ficat.

*c)* Activatorul urinar, hidrosolubil, distinct de cel tisular, ar avea originea în țesuturile aparatului renal.

*d)* Proactivatorul sanguin asociat cu fracțiunea globulinică.

*e)* Alți proactivatori identificați în lichidul amniotic, în laptele uman, în lichidul lacrimal, în lichidul seminal.

Conversiunea proactivatorului sanguin în activator se face sub influența lizochinazelor (sanguine, tisulare sau de origine microbiană). Prin activare, plasminogenul este transformat în plasmină, enzimă proteolitică care lizează fibrina în mult mai mare măsură decît lizează fibrinogenul (deoarece fibrina absoarbe plasmina); lizează de asemenea puternic proaccelerina. Pe de altă parte, sistemul fibrinolitic este inhibat de către antiactivatori și de către antiplasmine.

În organismul uman se produc continuu leziuni tisulare minime care eliberează factori tromboplastici. În consecință, în vase se formează mici trombi și depozite de fibrină care sînt îndepărtate de către sistemul fibrinolitic pe măsura formării lor. Leziunile tisulare eliberează nu numai factori tromboplastici, ci și activatori tisulari și lizochinaze. Activatorii tisulari, insolubili, au o acțiune locală; lizochinazele, influențînd proactivatorii sanguini, au o acțiune generală.

Procesul poate fi schematizat după cum urmează (Stoica):

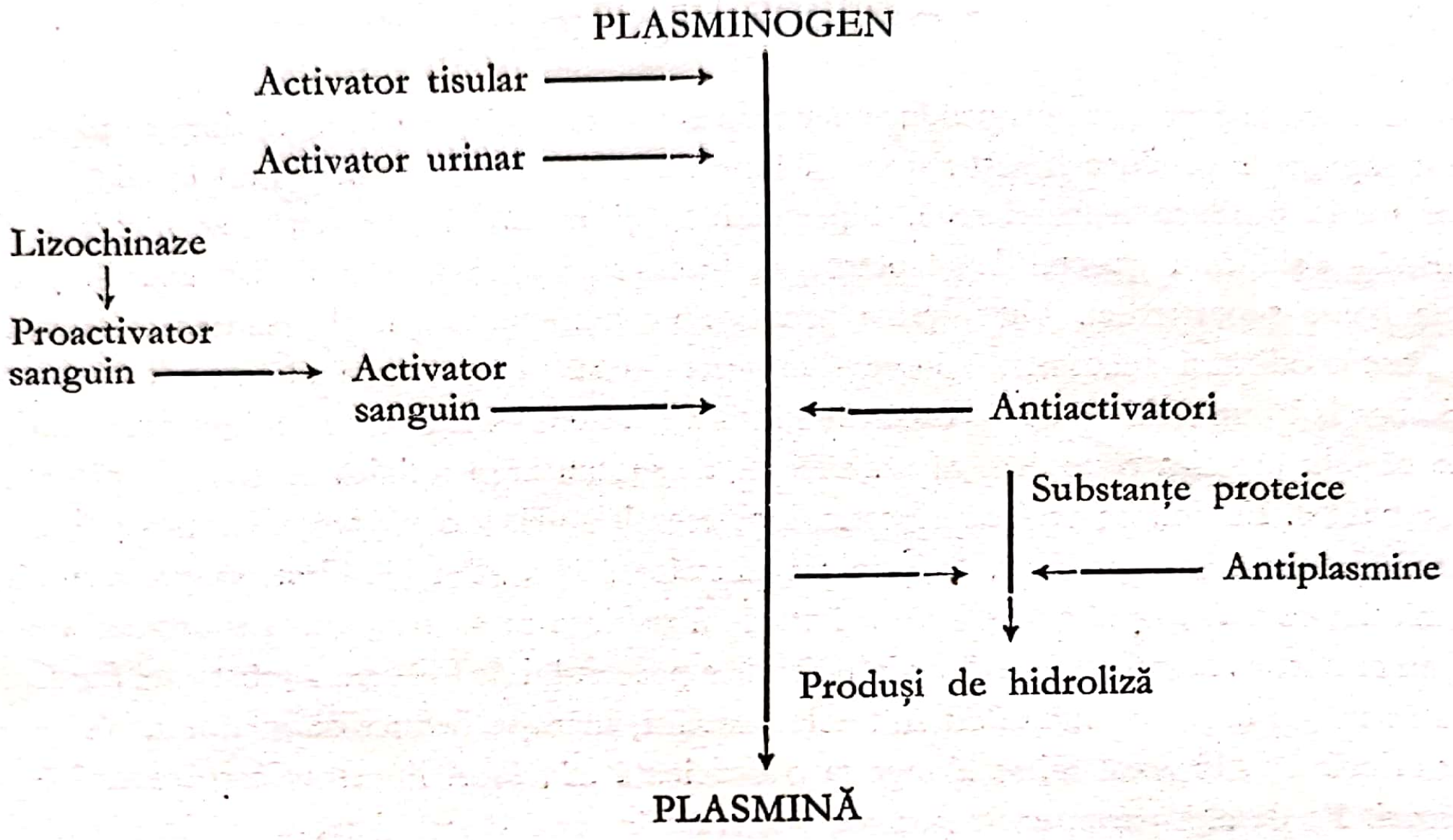
PLASMINOGEN
Activator tisular
Activator urinar
Lizochinaze
Proactivator sanguin
Activator sanguin
Antiactivatori
Substanțe proteice
Antiplasmine
Produși de hidroliză
PLASMINĂ

O alimentație cu multe lipide crește coagulabilitatea sîngelui (Mayer, Connel și Beveridge, 1957). Pe de altă parte, o legătură între hiperlipemie și fibrinoliza patologică a fost sugerată de către Greig (1956), care a arătat că hiperlipemia alimentară inhibă fibrinoliza. Aceste rezultate ar explica apariția postprandială a trombozelor.

Salvinia, Scardigli și Guidi (1957) au arătat că o încărcare lipidică prelungită a organismului influențează mai puternic pe aterosclerotici decît pe tinerii sănătoși, observîndu-se o creștere a raportului între beta - și alfa - lipoproteine, o creștere a turbidității serului, o creștere a lipidelor sîngelui și colesterolemiei, o scurtare a timpului de coagulare, o scurtare a timpului Howell, o creștere a activității complexului protrombinic, o scădere a toleranței la heparină și o creștere a timpului de fibrinoliză.

În rezumat, după cunoștințele actuale, participarea glandelor endocrine în patogenia arteriosclerozei ar putea fi schematizată astfel:

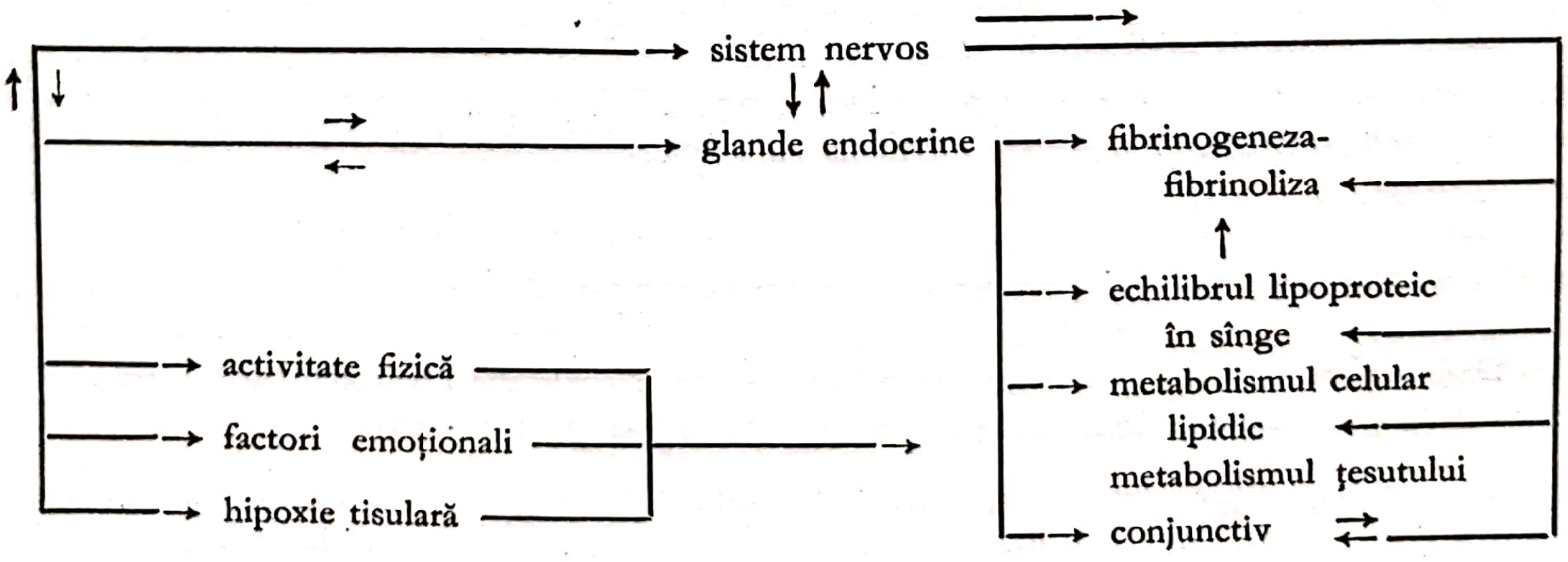
sistem nervos
glande endocrine
fibrinogeneza-fibrinoliza
echilibrul lipoproteic în sînge
metabolismul celular lipidic
metabolismul țesutului conjunctiv
activitate fizică
factori emoționali
hipoxie tisulară

Influențele endocrine directe și indirecte asupra acestor elemente vor fi amănunțite în paragrafele următoare, o dată cu descrierea leziunilor vasculare, din bolile glandelor endocrine. De asemenea, vom aminti leziunile întîlnite în obezitate, boală cu patogenie complexă, dar cu o importantă participare endocrină.

## BOLILE HIPOFIZEI

Hipofizectomia experimentală produce o atrofie a vaselor și hipotensiune, în timp ce administrarea extractelor hipofizare produce hipertensiune și hipertrofie vasculară. Tratamentul cronic cu extracte hipofizare totale produce nefroscleroză, hipertensiune și panarterită (periarterită nodoasă), leziuni ale așa-zisului « sindrom general de adaptare » al lui Selye, care vor fi discutate în paragraful privitor la bolile suprarenalei. Vasopresina produce o constricție vasculară, inclusiv coronariană, dar nu se cunosc modificări anatomice consecutive acestui tratament. Moehling (1932) a obținut arterioscleroza la iepurii hrăniți cu un exces de grăsimi și tratați cu extracte retrohipofizare. În prezent se admite că retrohipofiza concentrează un « factor de mobilizare » lipidică secretat de către sistemul reticulo-endotelial. La unii bolnavi de hipertensiune esențială există o creștere a eliminării hormonului antidiuretic (identic cu vasopresina). În privința efectelor hormonilor hipofizari asupra țesutului conjunctiv amintim că tireotropul stimulează activitatea fibroblaștilor și producerea substanței fundamentale, în timp ce corticotropul are o acțiune inhibitorie a procesului de formare a substanței fundamentale.

Hormonul de creștere, stimulînd sintezele proteice, mărește nevoia de metionină (care este un precursor al colinei); în acest fel se ajunge la o deficiență în factori lipotropi care precipită evoluția aterosclerozei. Pe de altă parte, acest hormon activează în mod direct sistemul enzimatic fibrinolitic, iar în mod indirect îl inactivează, prin creșterea lipemiei. Unii autori admit că sub influența hipofizei se eliberează splenine, care ameliorează rezistența vasculară, suprimă activitatea antifibrinolizinei și inhibă trombocitopoieza. Rezultanta acestor efecte este variabilă.

În acromegalie, alterările vasculare periferice nu sînt rare. Arterele prezintă alterări ale intimei, ale mediei, sau (și) ale adventiției. Se poate constata o glomeruloscleroză renală. S-a semnalat asocierea acromegaliei cu modificări congenitale ale aortei (Verga și Sigurini) și cu scleroza arterei pulmonare (Linsmayer). Numeroase cazuri de acromegalie se complică cu diabet zaharat și, de asemenea, cu leziunile vasculare caracteristice diabetului.

Alterările din boala lui Cushing vor fi descrise o dată cu cele din sindroamele corticosuprarenale.

În patogenia varicelor s-a invocat o insuficiență hipofizară (hiposecreție de vasopresină).

Participarea hipofizei în hipertensiune a fost argumentată de Jores (1936) pe baze morfologice (bazofilie hipofizară în hipertensiune, nefroscleroză, uremie, eclampsie); Jores admitea că hipofiza intervine stimulînd corticosuprarenala.

## BOLILE TIROIDEI

Deși se pare că hormonul tireotrop activează sistemul enzimatic fibrinolitic, ateromatoza este frecventă la animalele etiroidate (Eiselberg, Pick și Pineles).

În hipertiroidie, venele periferice mari sînt dilatate și colabate, fragile, friabile, fapt care are o importanță particulară în chirurgia tiroidei.

Hipotiroidia favorizează, prin hipercolesterolemie și dislipemie (concentrații mai mari ale alfa- și beta-lipoproteinelor cu scăderea raportului dintre alfa- și beta-lipoproteine), constituirea atero sclerozei precoce și a coronaritelor.

În două treimi din cazuri, printre 129 de bolnavi cu ateroscleroză coronariană, Prosteakov, Nesterova și Paramonova (1957) au constatat că indicii de fixare a iodului radioactiv în tiroidă sînt scăzuți.

Hipotiroidizarea prin radioiod sau tiouracil favorizează aterolipidoza colesterolică. Tiouracilul are însă și o influență proprie asupra metabolismului colesterolului, crescînd colesterolemia și scăzînd colesterolul hepatic (Duncan și Best).

În hipotiroidia severă, capilaroscopia a pus în evidență anomalii ale capilarelor, care dispar după tratamentul de substituție. Hertoghe a admis că tiroida are un rol în patogenia varicelor și a hemoroizilor.

## BOLILE PARATIROIDELOR

În unele cazuri de osteoză paratiroidiană (boala Recklinghausen) s-au găsit alterări vasculare: leziuni necrotice în media vaselor mijlocii, urmate de calcificare. Leziuni analoage se obțin și la supradozarea vitaminei $D_2$. Assmann și Looser au descris un caz excepțional cu o calcificare a arterelor corpului, vizibilă radiologic, și cu o gangrenă simetrică a extremităților. Nothmann crede că bolnavii hiperparatiroidieni nu au o predispoziție deosebită la hipertensiune, la ateroscleroză și arterioscleroză. Amintim totuși că Leriche a utilizat cu succes paratiroidectomia ca tratament al arteritelor și al arteriosclerozei complicate cu obliterări.

## BOLILE SISTEMULUI CROMAFIN

Adrenalina contractă arteriolele și capilarele mucoaselor, pielii și viscerelor, dilată coronarele și vaselor mușchilor scheletici și destinde vasele cerebrale. Cu toate că simpaticotonia favorizează fibrinoliza, adrenalina administrată în experiment cronic dă scleroze vasculare; administrarea asociată unui regim hipercolesterolic produce, la iepure, ateromatoza. Ateromatoza este, în acest caz, favorizată de hipertensiune și de « traumatizarea » vaselor prin puseele hipertensive. Adrenalina influențează de asemenea incorporarea acetatului marcat în lipidele aortice, dar sensul influenței nu este clar se produce în orice caz o influențare inegală a colesterolului, a colesterolului esterificat și a fosfolipidelor.

În feocromocitom s-a semnalat prezența ateromatozei generalizate, cu leziuni importante ale aortei și coronarelor, la persoane tinere și chiar la copii. Intima vaselor mari și mijlocii prezintă infiltrații lipidice. Paul a descris hialinizarea arteriolelor renale. Retinita angiospastică este frecventă.

Participarea noradrenalinei în patogenia hipertensiunii esențiale este încă o problemă deschisă.

# BOLILE CORTICOSUPRARENALELOR

Cu ajutorul dezoxicorticosteronului (DOC), dar şi a anumitor extracte hipofizare corticostimulatoare, se poate obţine o distensie a arteriolelor şi capilarelor urmată în tratament cronic de o panarterită nodoasă, interesînd arterele mezenterice, coronare şi cerebrale (fig. 139). Aceste modificări vasculare pot duce la moartea animalelor prin tromboze secundare şi embolii. Scleroza renală şi vasculară obţinută în acest fel generează hipertensiune cu consecinţe asupra cordului. Aceste constatări morfologice au stat la baza teoriei « bolilor de adaptare » (Selye), teorie care nu este suficient susţinută ştiinţific. În adevăr se ştie că dezoxicorticosteronul nu este secretat în mod normal de suprarenală; mineralocorticoidul normal este aldosteronul, care produce leziuni ale ţesutului conjunctiv numai în doze considerabile. După Desaulles (1958), este nevoie de 50 de ori mai mult DOC pentru a produce leziuni mezenchimatoase decît pentru a produce modificări electrolitice; pentru aldosteron, raportul devine 200:1.

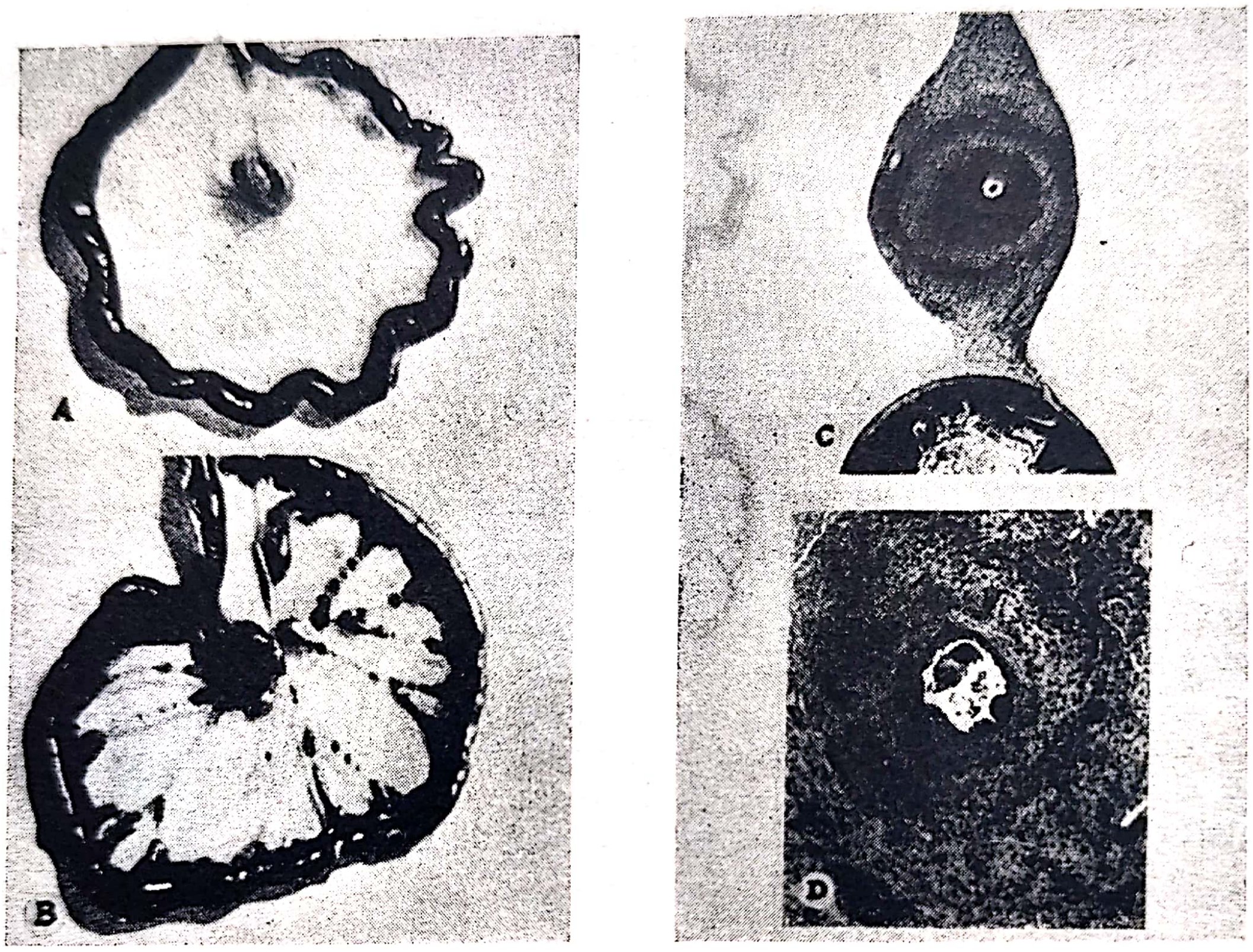

Fig. 139. — *Leziuni vasculare produse prin mineralocorticoizi* (după Selye). A: martor; B: panarterită nodoasă a vaselor mezenterice; C, D: examen histologic al leziunii.

S-a notat activarea sistemului fibrinolitic după DOC.

Şobolani, cu dietă obişnuită, trataţi cu ACTH pot prezenta un tip de degenerare arteriosclerotică, ce se dezvoltă în cîteva săptămîni. Distribuţia plăcilor sclerotice în aortă seamănă cu cea de la om; în unele cazuri severe sînt prinse şi carotidele şi femorala. Important este faptul că numai femelele se îmbolnăvesc (Wexler şi Miller, 1957).

Cortizonul are o acţiune vasculară complexă: scade permeabilitatea exagerată a capilarelor (acţiune antiflogistică), tonifică reţeaua capilară (de unde ameliorarea tulburărilor circulatorii din insuficienţa suprarenală), dar (prin acţiunea catabolică asupra proteinelor) face mai fragile vasele mici. Cortizonul creşte « factorul mobilizator al grăsimilor » (Seifter), inactivează factorul heparinic de clarificare (Dianzani şi Scuro) şi deplasează glucoza în sinteza grasă. Cortizonul scade sau inhibă fibrinoliza, atît *in vivo* cît şi *in vitro* (Kwaan, Mc Fadzean şi Cooke, 1956), favorizînd probabil reacţia plasmină-antiplasmină (Astrup, 1956); totodată favorizează indirect fibrinogeneza, crescînd numărul trombocitelor. Acţiunea aterogenă a cortizonului pare a se exercita numai în anumite condiţii. Ca şi cortizonul, hidrocortizonul inhibă ateroscleroza experimentală colesterolică, probabil prin mecanismul descreşterii permeabilităţii vasculare.

Protamina produce hiperlipemie la unele animale, hiperlipemie pusă în relaţie cu inactivarea heparinei sau a substanţelor heparinoide din lipoproteinlipază. Această hiperlipemie se produce (la şobolani) numai în prezenţa hipofizei şi suprarenalei. Ea se produce şi la animalele suprarenalectomizate tratate cu cortizon.

Fosfatidele, colesterolul şi lipoproteinele scad la cîinii suprarenalectomizaţi menţinuţi cu DOC. Dieta colesterolică face să crească în mod inegal aceste fracţiuni, creşterea fosfolipidelor fiind cea mai mare. S-a notat de asemenea că orhidectomia anulează creşterea dată de dieta colesterolică, la cîinii suprarenalectomizaţi.

În sindromul lui Cushing, suficient de vechi, găsim o arterioscleroză care, în vasele cerebrale, poate fi destul de accentuată pentru a explica moartea prin apoplexie chiar la o vîrstă tînără. Complicaţiile şi accidentele vasculare se întîlnesc mai ales în hipertensiunile renalizate ale sindromului lui Cushing.

În ultima vreme s-a ridicat din nou problema participării unui steroid suprarenal în hipertensiunea «esenţială» (boală care pe plan morfologic are ca leziune tipică arterioscleroza). Această ipoteză este sugerată de către tulburările în metabolismul sodiului şi apei pe care le prezintă unii hipertensivi, ca şi de efectul antihipertensiv al suprarenalectomiei. După unii cheia patogeniei trebuie căutată într-o perturbare funcţională a hipofizei şi a suprarenalei. În prezent, se cunosc mai multe tipuri patogenice de hipertensiune în bolile suprarenalei:

*a)* Tipul dat de dezoxicorticosteron, în sindromul Eberlein-De Bongiovani (1955), în care un viciu metabolic face ca biosinteza steroizilor să nu ajungă pînă la producerea de hidrocortizon.

*b)* Tipul din sindromul de hiperaldosteronism (Conn, 1955).

*c)* Tipul realizat experimental la şobolan în cursul regenerării glandei, datorit corticosteronului (Skelton) şi care ar avea o înrudire cu hipertensiunea din sindromul lui Cushing. După alţi autori, în hipertensiunea din cursul regenerării glandei se produce o hipersensibilizare la acţiunea corticoizilor.

Amintim că Vaquez a atras atenţia asupra prezenţei hiperplaziilor adenomatoase corticosuprarenale la hipertensivi; într-un caz de hipertensiune cu caracter paroxistic şi cu crize anginoase (bolnavul sucombînd în cursul uneia din aceste crize), Parhon şi Milcu au găsit, de asemenea, adenoame multiple corticosuprarenale. Observaţii recente au arătat că, în hipertensiunea esenţială, suprarenalele sînt mai grele (15,3 g), decît la martorii normotensivi (11,8 g), prezentînd o hipertrofie neregulată cu hiperplazia zonei fasciculate şi cu îngustarea zonei reticulare; în toate zonele, celulele conţin lipide din abundenţă. În hipertensiunea renală, media greutăţii a fost găsită de asemenea crescută (15,9 g), modificările zonei fasciculate fiind similare, iar zona reticulată avînd pigment din abundenţă (Dawson, 1956). Remarcabil este faptul că în zona glomerulară (producătoare de aldosteron) nu s-au semnalat modificări nete.

# BOLILE PANCREASULUI

Pancreasul are acțiune complexă asupra sistemului vascular. În afara secreției insulinei și glucagonului, s-a atribuit pancreasului elaborarea a trei factori ergonali cu acțiune directă sau indirectă asupra vaselor:

*a)* kallikreina (Frey, Kraut), cu acțiune hipotensivă;

*b)* vagotonina (Santenoise), stimulatoare a vagului, hipoglicemiantă și cu acțiune lipotropă asupra ficatului;

*c)* factorul lipocaic (Dragstedt) AFLC (Chaikoff) care împiedică steatoza hepatică la animalul pancreatomizat, de natură enzimatică și nu hormonală. Localizarea sa în celulele alfa nu a fost confirmată. După Leites (1958), lipocaicul ar fi produs de celulele micilor canale excretoare. Utilizarea cu succes a unui « lipocaic » în xantomatoză, ateromatoză și arterioscleroză (Sendrail și Bazex, 1954), nu reprezintă un argument pentru participarea pancreatică în aceste afecțiuni.

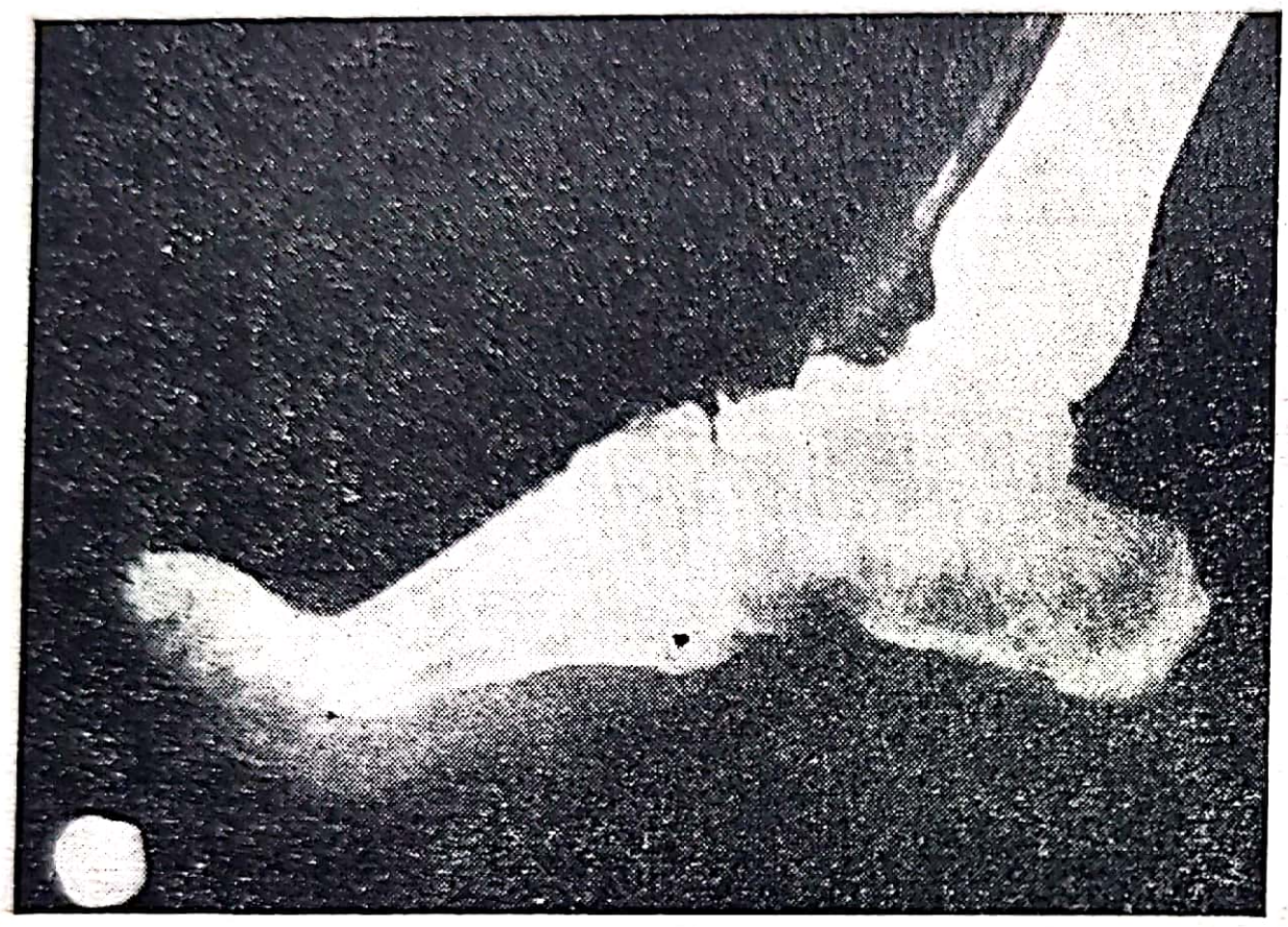

Fig. 140. — *Calcificare a arterei tibiale, la un diabetic* (după Selye).

Prognosticul diabetului zaharat este determinat în mod esențial de către complicațiile sale vasculare (Mohnike, 1957).

Statistica lui Bell (1950) pe 1 214 autopsii de diabetici (printre 49 922 autopsii efectuate între 1910 și 1948 la Minnesota) a arătat că afecțiunile coronariene sînt de două ori mai frecvente la diabetici decît la normali; la diabetici, arterioscleroza renală (de gradul trei, însemnînd o modificare severă în arteriolele glomerulare aferente) este de 100 de ori mai frecventă decît la martori. Printre 1957 de autopsii (Warren și Le Compte, 1952) de diabetici cu o boală mai veche de 15 ani, ateroscleroza coronariană a produs moartea în 43% din cazuri.

La diabetici se observă trei procese degenerative arteriale distincte: *a)* ateroscleroza; *b)* calcificarea mediei pereților arteriali (scleroza lui Mönckeberg) (fig. 140) și *c)* arterioloscleroza.

Calcificarea arterelor pelviene (și arterioloscleroza ovariană) au fost incriminate în sterilitatea femeilor diabetice.

Este interesantă constatarea că osificările arteriale (femurală, tibială) se întîlnesc aproape exclusiv la diabetici (Gruber). Depunerea materialului proteic în pereții vaselor este de asemenea mai intensă la diabetici *(arteriofibrosis obliterans)*.

*Tipul scleros al vasopatiilor diabetice* se observă la persoane de vîrstă mijlocie și înaintată; se localizează cu predilecție la vasele mari și duce mai ales la un sindrom cu simptomele sclerozei arterelor cerebrale, coronariene și ale membrelor inferioare (cu claudicație intermitentă și gangrenă). După Bastenie

(1956), alterările arteriale ale diabeticilor sînt identice, în esența lor, cu cele ale altor bolnavi atinși de arterioscleroză; după Bürger (1954), există unele diferențe histochimice. Complicațiile de acest tip însoțesc de obicei un diabet ușor și trebuie considerate ca o variantă precoce și intensă a arteriosclerozei. De remarcat că, în constituirea gangrenei diabetice, alături de factorul vascular intervine și o componentă metabolică și una neurotrofică; alterarea vascularizației se împletește cu alterarea inervației, astfel că este greu de spus dacă tulburarea primitivă interesează *vasa nervorum* sau *nerva vasorum*.

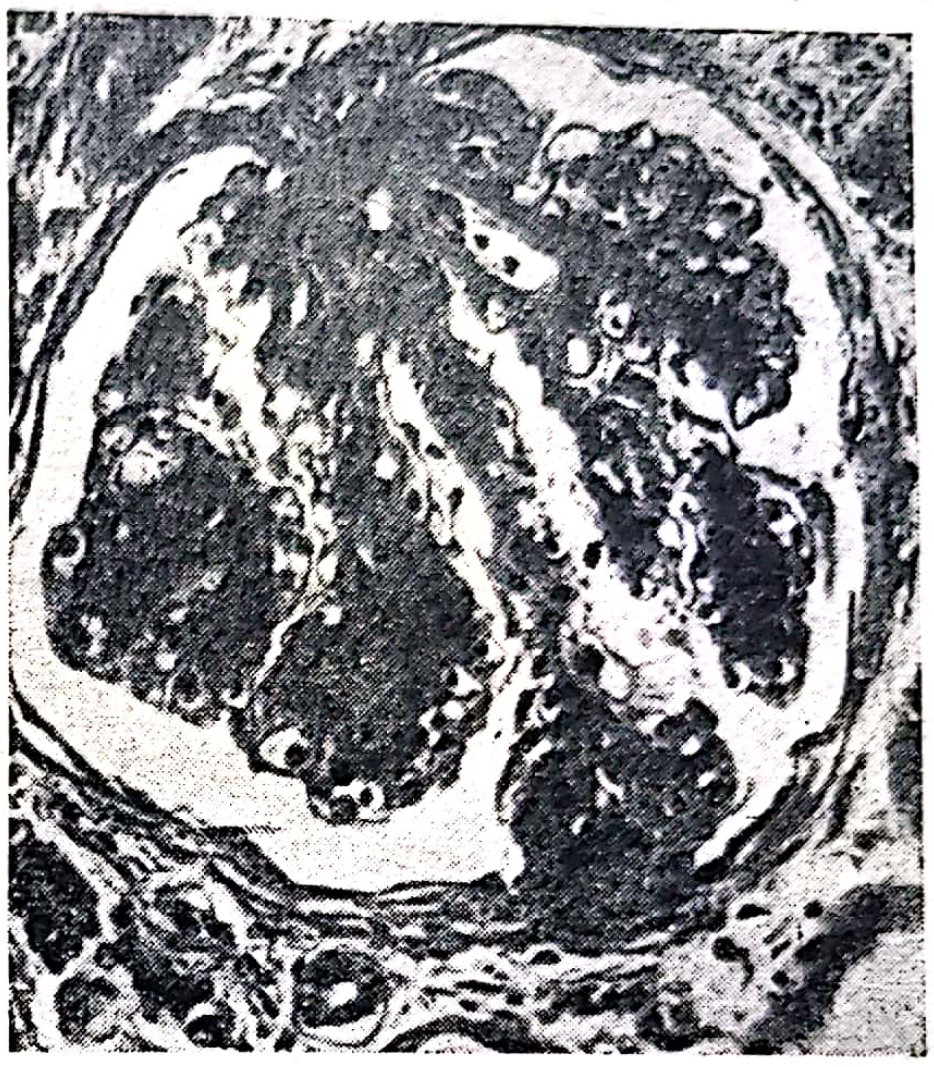

Fig. 141. — *Rinichi de diabetic.* Leziuni glomerulare în sindromul Kimmelstiel-Wilson (după Robbins).

*Angiopatia diabetică-stricto-sensu* interesează capilarele, ca și segmentele vasculare în nemijlocită legătură cu acestea, arteriolele și venulele. Această angiopatie se caracterizează prin depunerea unor complexe polizaharidice și mucopolizaharidice (Friedenwald, 1954; Warren, 1952). Localizarea predilectă este în rinichi și ochi.

În rinichi, Kimmelstiel și Wilson au descris (1936) glomeruloscleroza intercapilară, caracterizată prin colecții nodulare de substanță hialină (în glomerul), cu dilatația și congestia capilarelor din jurul depozitului (fig. 141 și 142). Cercetări mai noi tind să arate că leziunea constă dintr-o îngroșare localizată a membranei bazale. S-a admis că leziunea reprezintă stadiul final al unei hialinizări difuze a capilarelor glomerulare. După Hartroft (1950), hialinizarea insulelor lui Langerhans ar reprezenta același proces, dezvoltat la nivelul pancreasului.

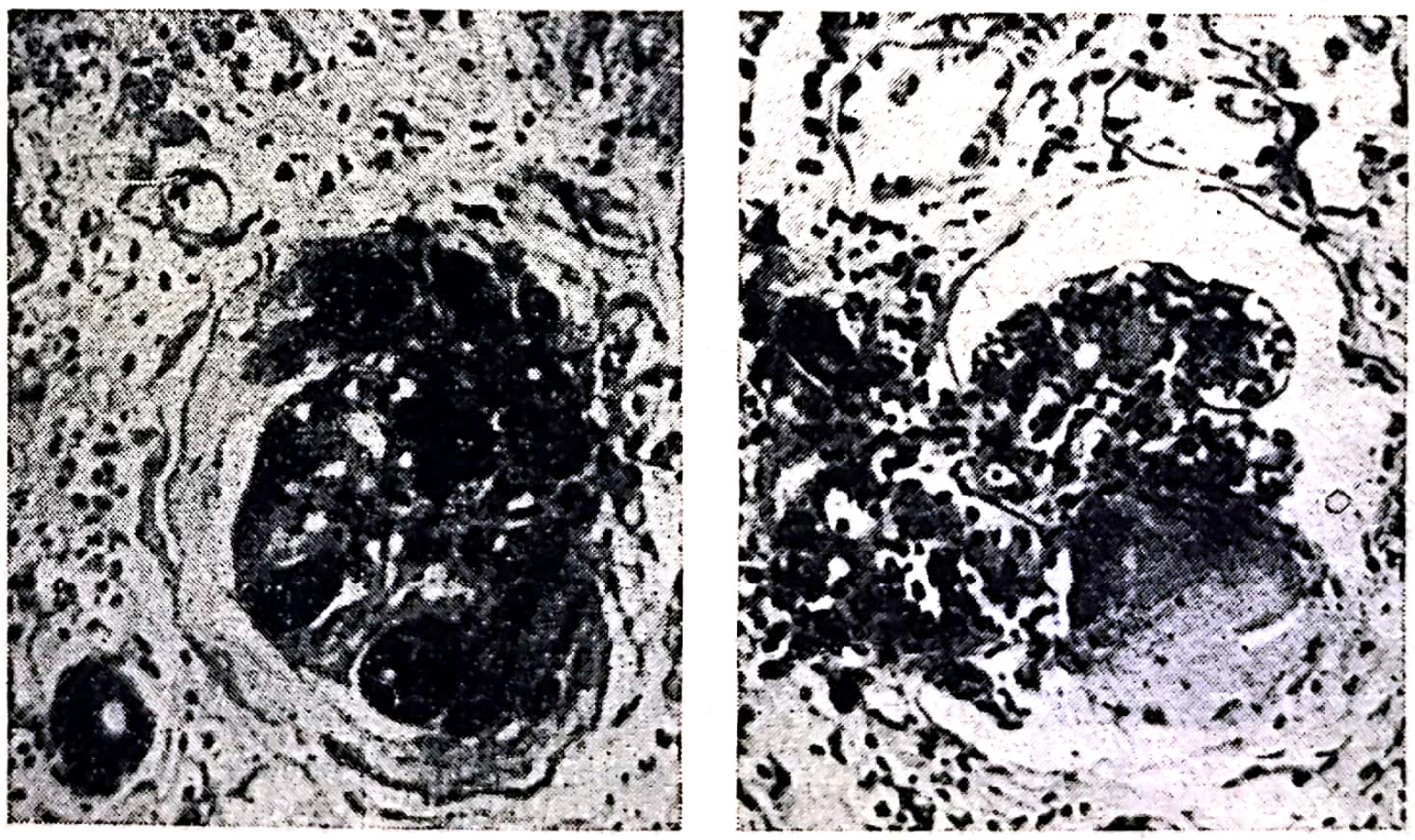

Fig. 142. — *Rinichi de diabetic.* Leziuni glomerulare în diabet (după Thanhausser).

Modificări ale capilarelor s-au semnalat de asemenea în conjunctivă şi în patul ungueal.

*Retinopatia* este adesea, din punct de vedere cronologic, prima manifestare a angiopatiei diabetice şi variază ca incidenţă (în funcţie de condiţii « geografice ») între 15 şi 46%. Se disting mai multe stadii (Bertram, 1957):

*a)* anevrisme capilare cu hemoragii punctiforme (modificări analoage celor din sindromul Kimmelstiel-Wilson); diametrul lor este de 50—60 microni şi sediul lor de preferinţă este în regiunea posterioară polară a retinei;

*b)* anevrisme cu depozite albicioase;

*c)* anevrisme cu focare exsudative şi degenerative;

*d)* procese periflebitice în sensul retinopatiei proliferative (7—10% dintre cazuri); se întîlnesc de preferinţă la diabetici cu sindrom Cushing sau în diabetul infantil.

*e)* forme mixte de retinopatie diabetică şi retinită angiospastică (mai ales în forme avansate de sindrom Kimmelstiel-Wilson).

În 3—7% dintre cazuri, retinopatia diabetică duce la orbire. Este interesant să se reţină că ea poate fi ameliorată prin administrarea de testosteron, ca şi prin suprarenalectomie.

Rezistenţa capilarelor este scăzută din cauza tulburărilor metabolice ale peretelui capilar (Porstmann, 1954).

În unele cazuri de diabet se întîlneşte o *fleboscleroză* accentuată a vaselor periferice.

După unii autori, leziunile vasculare ar fi în parte determinate chiar de către tratamentul insulinic. Insulina administrată parenteral depune glicogen şi grăsime în pereţii vasculari care, într-un al doilea timp, se sclerozează.

Insulina intervine de asemenea activînd suprarenala. Supradozarea cronică a insulinei duce la activarea corticosuprarenalei cu diabet consecutiv şi cu constituirea unui sindrom analog sindromului Kimmelstiel-Wilson (Mohnike, 1952; Hagemann, 1956). Pe de altă parte, hipoglicemiile postinsulinice sînt greu suportate de către diabeticii cu complicaţii vasculare (mai ales arteriosclerotice), la care pot da accidente.

Acidozei diabetice i s-a atribuit un rol important în tulburările metabolismului lipidic care generează ateromatoza.

Acidoza diabetică creşte lipfanogenul liber. Insulina scade lipfanogenul şi colesterolemia şi determină creşterea antilipfanogenului.

La cîinii pancreatectomizaţi (Fasoli, 1954) sau la şobolanii aloxanizaţi (Bollinger, 1954) se observă o scădere a factorului de clarificare heparinic. Insulina corectează diabetul acestor animale, dar activitatea de clarificare nu este normalizată de insulină, ci de extracte crude liofilizate date *per os* (Hadley şi Meng 1956). La diabeticii fără manifestări clinice de ateroscleroză, valorile factorului de clarificare sînt crescute (în raport cu o lipemie crescută) în timp ce la diabeticii aterosclerotici, nivelul este scăzut la jumătate (Stork şi Kucerova, 1957).

## BOLILE OVARULUI

Administrarea de estrogen în doze mari produce, la nivelul capilarelor şi arteriolelor: *a)* fenomene de ectazie şi hiperemie; *b)* endotelioză; *c)* fibroză pericapilară şi arterioscleroză. Hiperestrogenia pare a fi răspunzătoare de unele scleroze ale vaselor endometriale şi miometriale. Ea intervine în fibrinogeneză, scăzînd trombocitemia. S-a semnalat o creştere a bazofilelor în hiperfoliculinii absolute sau relative (Thonnard — Neuman, 1954); se ştie însă că bazofilele sînt înrudite cu mastocitele, care secretă heparină. Progesterona are o acţiune antifibrinogenă, atenuînd scleroza pericapilară produsă de estrogeni. În doze mari, şi progesterona produce endotelioze sau reticulo-endotelioze.

În clinica umană se foloseşte acţiunea vasodilatatoare a foliculinei, acţiune care se datoreşte în parte unui efect acetilcolinic. Tulburările neurovasculare din menopauză pot determina un sindrom Raynaud cu leziuni morfopatologice. Pe de altă parte, statisticile arată că femeile devin susceptibile la infarctul miocardic o dată cu instalarea menopauzei. La numeroase popoare, ateroscleroza, mai ales în localizarea sa coronariană, este mai frecventă la bărbaţi decît la femei, în special la grupul de vîrstă cuprins între 20 şi 50 de ani. Contrar ipotezei după care grosimea crescută a intimei coronariene a bărbaţilor i-ar predispune la aterogeneză, în prezent se admite că diferenţa după sex trebuie atribuită concentraţiei diferite în lipidele plasmatice. Protecţia legată de sex dispare în condiţii de hipertensiune şi de diabet.

S-a pus problema dacă funcţia ovariană nu este factorul principal care protejează femeile faţă de ateroscleroză, înaintea menopauzei. Experienţa pe animale (pui) cu ateroscleroză arată că administrarea de estrogeni în doze farmacologice produce o ameliorare evidentă a leziunilor coronariene aterosclerotice (Katz şi Stamber, 1953). Efectul poate fi parţial legat de alte modificări concomitente: hipotensiune, hipopotasemie şi de o rezistenţă crescută la mineralocorticoizi. În general însă ateroscleroza indusă alimentar nu depinde de sex sau de estrogenizare. Stilbestrolul reduce lipidoza aortică la păsări, crescînd fosfolipidemia şi scăzînd colesterolemia (Blohm, Winje şi Kane). Etinilestradiolul scade lipidemia la bolnavii cu tulburări congenitale ale metabolismului lipidic.

Infiltraţia lipidică cerebro-vasculară a puilor hrăniţi cu colesterol este inhibată de către estrogeni. Estrogenii cresc infiltraţia lipidică a aortei, rinichiului şi splinei, dar reduc lipidoza coronariană. Aceste rezultate sugerează o acţiune de protecţie electivă asupra unor artere. Electivitatea ar putea fi pusă în relaţie cu conţinutul crescut în fosfolipide a creierului şi cordului (Kuroyanagi, Rodbard şi Williams, 1957).

În timpul tratamentului cu estrogeni, echilibrul lipoproteinelor din sîngele pacienţilor care au avut infarct miocardic tinde să se apropie de normal şi îmbracă caracteristici de «tinereţe» (Magrini, 1957). Pe de altă parte, s-a constatat că la pacienţii (de ambele sexe) care au suferit de infarct miocardic, excreţia de estrogeni biologic activi este mai mică decît la martori (Marmorston şi colaboratori, 1957).

După date recente, diferenţa între sexe ţine mai curînd de condiţiile social-economice (Friedmann şi Rosseman, 1957) Reamintim că experimental s-a dovedit că starea de excitaţie nervoasă favorizează ateromatoza (Miasnikov). Agresiunile acute stimulează, pe de altă parte, secreţia de adrenalină şi de hidrocortizon.

## BOLILE TESTICULULUI

Testosteronul posedă efecte vasodilatatorii centrale şi periferice. Testosteronul opreşte în evoluţie arterita şi scleroza pericapilară produsă de estradiol sau DOC.

Aparatul vascular este hipoplazic la eunucoizi. Paloarea lor caracteristică este datorită anemiei cutanate.

Parhon, Goldstein şi Milcu observă că arterioscleroza este o afecțiune ce se observă în special în a doua jumătate a vieții și merge paralel cu înaintarea în vîrstă; de unde ideea că insuficiența glandelor genitale ar avea un rol în patogenia arteriosclerozei, mai cu seamă prin reacțiile ce le determină din partea « glandelor hipertensive »: hipofiza și corticosuprarenalele. Recent s-a arătat că pacienții care au suferit de infarct miocardic prezintă o excreție scăzută de 17-cetosteroizi; în schimb, raportul între corticosteroizi și cetosteroizi este crescut (Marmorston și colaboratori, 1957).

Castrarea favorizează producerea leziunilor arteriosclerotice, în urma injecțiilor de adrenalină (Lortat, Jacob și Săbăreanu). La pui, exercițiul fizic și testosteronul reduc colesterolemia și lipidoza aortică; castrarea le promovează (Wong și colaboratori).

La șobolani (și iepuri), masculii au o colesterolemie mai mică decît femelele; estradiolul crește colesterolemia, iar testosteronul are un efect opus (Fillios, 1957). Castrarea are un efect de creștere a colesterolemiei la ambele sexe. La un regim hipercolesterolic, femelele răspund mai puternic decît masculii, iar testosteronul (ca și progesteronul) are un efect protector. Aceste efecte dependente de sex pot fi puse în legătură cu distribuția deosebită a lipidelor după sex și cu importanța sintezelor proteice în menținerea caracterelor sexuale secundare masculine (musculatura).

## OBEZITATEA

Se știe că după Vague și alții, putem deosebi o obezitate androidă (cu depunere predominantă în jurul centurii scapulare, ceafă și trunchi) și o obezitate ginoidă (cu depunere predominantă în jurul bazinului). Ambele au la bază o perturbare hipotalamică, însă în obezitatea androidă există o reînoire rapidă a grăsimilor, în timp ce în obezitatea ginoidă, grăsimile se reînoiesc lent. În patogenia primei forme participă un factor corticosuprarenal important, care explică frecvența aterosclerozei, îndeosebi a celei coronariene. Statisticile arată că obezitatea este un factor de prim rang în etiologia arteritelor și coronaritelor.

## CORDUL ÎN ENDOCRINOPATII

Hormonii influențează pe de o parte aportul, fixarea și utilizarea substratului energetic în miocard și pe de altă parte afectează repartiția ionică între spațiile intra- și extracelulare. O impregnare hormonală fiziologică este condiția bunei desfășurări a lucrului inimii, în timp ce o impregnare anormală determină tulburări energetice (ținînd de utilizarea combustibilului) și tulburări de excitabilitate (ținînd de repartiția defectuoasă ionică). Se știe că miocardul poate utiliza o mare diversitate de substanțe combustibile: glucoză, lactat, piruvat, acizi grași, peptone, aminoacizi. Fenomenele metabolice se desfășoară într-un regim predominant oxibiotic. În miofibrile, prin oxidarea substanțelor - combustibil rezultă energie, bioxid de carbon și apă; 35% din energie este fixată în legăturile macroergice ale fosfatului (ATP-geneză) și este întrebuințată prin intermediul acestuia. Se admite că sarcosomii fosforilizanți sînt situați în contiguitate cu benzile A ale miofibrilelor.

Pe de altă parte, excitabilitatea miofibrilei depinde de repartiția ionilor de potasiu, pe cele două părți ale membranei celulare, concentrația fiind de la 25 la 30 ori mai mare înăuntrul celulei. Stimulul ajuns pe miofibrilă o depolarizează, potasiul iese din celulă, în timp ce sodiul intră în celulă. Cînd contracția încetează, membrana se repolarizează, echilibrul ionic refăcîndu-se. Concentrația în potasiu influențează de asemenea utilizarea oxigenului.

În condiţii de hipoxie, ca şi în urma unor influenţe hormonale, creşte permeabilitatea capilară prin depolimerizarea cimentului mucoproteic, rezultînd edem şi o « deteriorare celulară nespecifică » cu alterarea repartiţiei ionice, depolarizarea celulei şi tulburări ale glicolizei.

O noţiune recentă de un interes deosebit, este aceea că diferitele părţi ale cordului au o sensibilitate electivă la hormoni. De exemplu, la şobolani, hipertiroidizarea (Ulbrick şi Whitehon, 1957) creşte respiraţia cu 77% în peretele ventricular şi cu 22% în atriu. Diferite organe şi ţesuturi răspund la excesul de hormon tiroidian prin modificări metabolice diferite, care reflectă probabil grade şi căi variate de utilizare a hormonilor în condiţii fiziologice.

În endocrinopatii, constatările anatomice la nivelul cordului sînt adesea negative sau puţin importante, în schimb coeficientul funcţional — avînd la bază leziuni biochimice — este extrem de însemnat. Acest coeficient funcţional poate fi evidenţiat foarte adesea pe traseele electrocardiografice. Manifestările anatomice ale acestor tulburări intră în cadrul « miocardozelor », prin care se înţeleg (Hegglin, 1952) consecinţele locale asupra fibrelor miocardice şi a interstiţiilor lor, ale unei tulburări metabolice generale; ele cuprind modificări ale fibrilelor, lărgirea interstiţiilor, inbibiţie, sarcoliză, încărcare grasă etc. Insuficienţele energodinamice, în general reversibile, pot fi trecute printre « miocardiile » descrise de Laubry şi Walter.

Glandele endocrine afectează integritatea şi capacitatea funcţională a miocardului nu numai prin leziuni biochimice, enzimatice şi de permeabilitate. Un grup important de modificări sînt produse de suprasolicitare (la un debit crescut sau la o rezistenţă periferică crescută), reducerea debitului coronarian consecutivă aterosclerozei şi de aritmii. Leziunile de fibroză şi colagenoză (existenţa de ţesut inert fără valoare funcţională) pot afecta, de asemenea, capacitatea contractilă a cordului.

Miocarditele bolilor de colagen se caracterizează prin atingerea electivă a constituenţilor extracelulari de către degenerescenţa fibrinoidă. Se ştie că, prin capacitatea mucopolizaharidelor de a se polimeriza şi depolimeriza, substanţa fundamentală acţionează ca o barieră între circulaţia sanguină şi parenchime. Depolimerizarea mărită are ca urmare o scădere a viscozităţii substanţei fundamentale şi o tendinţă de trecere de la starea de gel la cea de sol. Scăderea viscozităţii prin depolimerizare face ca membrana bazală a capilarelor să devină hiperpermeabilă, chiar pentru proteine (edem); alteori, capilarul se rupe, producînd hemoragii interstiţiale. Inima apare dilatată, miocardul moale, friabil şi palid. Infiltraţia celulară este polimorfă, de obicei limfo-plasmo-fibroblastică cu cîteva polinucleare şi eozinofile. Fibrele miocardice degenerează şi se fragmentează. Evoluţia este către cicatrice multiple. În endo-miocardofibroză, colagenizarea interesează concomitent miocardul şi endocardul.

## BOLILE HIPOFIZEI

La animalele hipofizectomizate, inima se atrofiază, frecvenţa bătăilor cordului şi tensiunea arterială sînt scăzute. Invers, administrarea (la animale normale sau hipofizectomizate) extractelor hipofizare totale duce la hipertrofia cordului, creşterea frecvenţei pulsului şi a tensiunii arteriale. Aceste efecte sînt în parte mijlocite de către tiroidă, putînd fi obţinute şi prin administrarea hormonului tireotrop sau chiar a hormonilor tiroidieni; totuşi, şi la animalele tiroidectomizate se observă o cardiomegalie. Tratamentul continuu cu doze mari de extracte prehipofizare totale duce la hipertensiune, la apariţia unor noduli miocardici de tip Aschoff-Talalaev şi chiar la infarcte coronariene; aceste modificări se obţin îndeosebi la şobolanii sensibilizaţi prin nefrectomie unilaterală şi dietă bogată în sodiu şi proteine.

Aceste efecte sînt mediate de corticosuprarenală, deoarece ele nu pot fi regăsite la şobolani suprarenalectomizaţi; totuşi ele nu se datoresc hormonului corticotrop (ci, poate hormonului de creştere).

În insuficienţa hipofizară totală (boala Simmonds), aparatul cardio-vascular este hipoplazic şi tensiunea arterială este scăzută. Greutatea cordului este redusă (uneori poate cîntări numai 115 g), volumul său scăzut, fapt care se încadrează în bilanţul general al necropsiei (splanhnomicrie). În patogenia acestor modificări joacă un rol însemnat hipoanabolismul proteic; dar atît reacţiile anabolice, cît şi cele catabolice, sînt scăzute. Experimental s-a constatat că hipofizectomia reduce consumul de oxigen al miocardului cu pînă la 50%.

În *gigantismul pituitar*, aparatul cardio-vascular rămîne în general normal, în proporţie cu talia exagerată a individului; în cazurile cu hipertensiune, poate fi hipertrofic.

În *acromegalie*, dimpotrivă, el este aproape constant mărit. Cardiomegalia, care însoţeşte splanhnomegalia, poate atinge proporţii « bovine » (1 275 g). Ea se datoreşte atît acţiunii directe a hormonului de creştere, cît şi alterărilor vasculare şi uneori hipertensiunii. Silueta radiologică este, de obicei, aceea a cordului din cursul hipertensiunii cu hipertrofie, apoi dilataţie ventriculară stîngă; hipertrofia enormă a cordului duce la un decalaj între masa de parenchim şi calibrul coronarian. Deşi cordul este mare, capacitatea sa funcţională este scăzută. Excesul ponderal nu se datoreşte numai creşterii musculaturii şi proliferării fibroase. Hormonul de creştere produce, între altele, o retenţie crescută de apă în miocard, probabil prin intermediul corticosuprarenalei. În cele din urmă, cordul devine insuficient. În 1 din 6 cazuri, moartea acromegalilor se produce prin deficienţă cardiacă. S-au semnalat, în cazuri rare, leziuni valvulare. Ca şi în alte endocrinopatii, leziunile cardio-vasculare sînt mai evidente la oamenii în vîrstă (după 50 ani).

În acromegalie, s-a semnalat îngroşarea pericardului cu calcificări.

Modificările din *boala lui Cushing* vor fi discutate la paragraful privind bolile suprarenalei.

În *diabetul insipid*, cordul nu este mărit, cu toată ingestia considerabilă de lichide. Această constatare se opune celora privind cordul băutorilor de vin sau de bere (Marx). Unele cazuri de diabet insipid, sau de sindrom adipozogenital, complicate cu hipertensiune, ţin probabil de o atingere mai difuză hipotalamică, care interesează şi centrii vasomotori.

## BOLILE TIROIDEI

Importanţa participării cordului în tireopatii este arătată de faptul că tireotoxicoza a fost clasificată de către doi dintre cei care au izolat-o (Parry, 1825; Graves, 1835) printre afecţiunile cardiace. Moebius afirma că basedowienii suferă şi mor din cauza inimii. După unii autori, tireotoxicoza figurează cu 3,9% în statistica afecţiunilor cardiace, situîndu-se pe acelaşi plan cu sifilisul, ca factor etiologic în cardiopatii. Hamburger şi Lahey au afirmat că substratul unei leziuni cardiace anterioare este necesar pentru apariţia cardiotireozei. În realitate, frecvenţa cardiotireozei este foarte mare (50–75%) în hipertiroidie, ceea ce pledează pentru interpretarea cordului basedowian ca o miocardie (miocardoză), cu mecanisme patogenice proprii. Tulburările de bază sînt neurovegetative şi miocardice; Marx insistă asupra faptului că reticulul de fibre nervoase poate fi urmărit pînă în celulele miocardului şi deci că, din punct de vedere anatomic, nu putem spune unde sfîrşeşte nervul şi unde începe muşchiul. Importantă este, totuşi, constatarea că integritatea sistemului nervos vegetativ nu este indispensabilă pentru efectul tiroxinei asupra cordului (exemplu: tahicardie), ceea ce înseamnă că accentul trebuie pus pe alterările metabolice.

În *hipertiroidie*, găsim o suprasolicitare a cordului, o obosire a lui prin tahicardie, tulburări de ritm şi întoarcere venoasă mărită, cu creşterea debitului cardiac (sindromul « hiperkinetic » de inimă hiperactivă), ca şi o hiperamfotonie cu predominanţă simpatică (Danielopolu). Simpaticul exagerează oxidaţiile anaerobe, produce în miocard un exces de amine oxido-reducătoare (Raab), iar tiroxina stimulează producerea de adrenalină şi noradrenalină, activează transformarea noradrenalinei în adrenalină şi creşte sensibilitatea celulelor la adrenalină. S-a susţinut recent că hormonul tireotrop stimulează în mod direct medulosuprarenala. Cu concursul adrenalinei, hormonii tiroidieni cresc activitatea citocromoxidazei şi succinoxidazei şi modifică pH-ul celular. Aspectul final este de anoxie şi pierdere de potasiu (Hegglin). Pierderea de potasiu diminuă la rîndul ei glicoliza şi scade saturaţia în oxigen a sîngelui arterial, ca şi diferenţa de oxigen arterio-venoasă. Pe de altă parte, tiroxina scade glicogenul şi glutationul miocardic; acţionînd asupra mitocondriilor (în doze excesive), decuplează oxidările fosforilante. Sărăcirea miocardului în ATP se datoreşte, de asemenea, creşterii activităţii ATP-azice a actomiozinei. Aşadar, cu toată intensitatea oxidărilor, eficienţa oxidativă a fosforilării este redusă. Hormonul tiroidian stimulează formarea creatinei, dar în acelaşi timp împiedică utilizarea ei, prin intermediul fosfagenului (a cărui hidroliză este condiţia resintezei de ATP), rezultînd creşterea creatinei în sînge şi creatinuria. Scăderea ATP-ului este în parte răspunzătoare de traseele electrocardiografice cu aspect de insuficienţă coronariană; debitul coronarian scade de asemenea ca urmare a tahicardiei. Scăderea ATP la nivelul ţesutului excito-conductor contribuie la producerea tahicardiei.

Unul din efectele metabolice evidenţiabile morfologic este pierderea glicogenului miocardic.

Administrarea experimentală de extract tiroidian duce constant la hipertrofia cordului. Această modificare poate fi utilizată cu succes pentru diagnosticul stării funcţionale a tiroidei în cercetările experimentale. Doze mari de extract tiroidian, administrate cronic, duc la degenerarea hialină a fibrelor miocardice (care uneori sînt înmulţite şi hipertrofiate) şi la apariţia focarelor de celule histiocitare, rotunde şi fibrocitare, realizîndu-se o miocardită interstiţială, cu alterări ale striaţiilor (Parhon şi colaboratori, 1911). Se poate admite că aceste rezultate ţin de acţiunea toxică a dozelor mari; după administrarea cronică de doze moderate, suficiente pentru a creşte metabolismul bazal şi a inhiba tiroida animalului, nu se obţine decît hipertrofia de lucru a inimii (Belloiu, Holban şi Săhleanu, 1952).

Leziunile miocardice provocate la şobolan de către unele extracte totale de hipofiză anterioară şi de preparatele de corticoizi, sînt agravate de tiroxină.

Cordul hipertiroidienilor este (mai ales în formele grave, la bătrîni sau la cei cu atingeri cardiace în antecedente) mărit, mai ales printr-o dilataţie a cavităţilor, în anumită măsură reversibilă după tratamentul chirurgical sau medical. Silueta inimii este globuloasă, cu arcul pulmonar proeminent, cu lărgirea venei cave superioare şi dilatarea cordului drept (configuraţie mitrală). S-au semnalat alterări ale poziţiei cordului, care în 1/2 din cazuri prezintă « tipul stîng » (din cauze hemodinamice). Leziunile miocardice, macroscopice și microscopice, nu însoțesc obligatoriu tulburările clinice și de obicei sînt prea puțin importante pentru a explica gravitatea lor. Diferiți autori au descris: atrofia brună a fibrelor (F. V. Müller, Askanasy), pete de degenerare grasă (Pettavel), infiltrate miliare limfocitare ale parenchimului (Fahr, Ceelen). Alte leziuni, cum ar fi arterioscleroza coronarelor, infarctele sau cardita reumatismală sînt frecvente, dar în general sînt atribuite cauzelor incidentale. Totuși, în lumina cercetărilor experimentale recente care arată că efectele nocive ale descărcării patologice de hormoni suprarenali sînt agravate de către hormonii tiroidieni, aceste leziuni ar putea fi interpretate ca aparținînd cardiotireozei însăși.

De mare interes sînt constatările lui Goodpasture (citat de Parhon, 1922). Hipertiroidizarea simplă a dus la neînsemnate leziuni de scleroză perivasculară; la animalele sacrificate după anestezie îndelungată cu cloroform, s-au găsit focare macroscopice și microscopice de necroză. Hormonul tiroidian pare să debiliteze parenchimul miocardic, tot așa după cum debilitează și parenchimul hepatic (pierdere de glicogen? acțiune catabolizantă asupra proteinelor tisulare ?), făcîndu-l mai sensibil la diferite noxe.

În *hipotiroidismul experimental*, obținut prin tiroidectomie sau prin administrarea de substanțe antitiroidiene, se observă o atrofie a cordului care poate fi considerată, pînă la un punct ca o « atrofie funcțională », de adaptare la nevoile scăzute de oxigen ale organismului. Amintim că tiroidectomia a fost propusă ca metodă terapeutică în insuficiențele cardiace ireductibile.

Pe plan metabolic, hipotiroidia reduce nivelul oxido-reducerilor, ceea ce afectează profund sistemul enzimatic din miocard care este — după cum știm — predominant oxibiotic. Apare o carență a miocardului în citocrom C și o activitate insuficientă a citocromoxidazei; consecutiv, o carență în ATP și o intoxicație cu ioni hidrogen. Repolarizarea membranelor este întîrziată, acumulîndu-se sodiul în interiorul celulei; consecutiv crește apa celulară legată și rezultă o infiltrație edematoasă a cordului. Se adaugă o modificare a tonusului vegetativ, constînd dintr-o hipersensibilitate la acetilcolină și hiposensibilitate la noradrenalină (arterenol). Hipotiroidismul determină și o ateroscleroză coronariană. De asemenea produce și o insuficiență suprarenală de corelație, care ar fi răspunzătoare de prelungirea conductibilității atrio-ventriculare.

În *mixedem*, silueta radiologică a cordului are aspectul unei « mingi de rugbi », sugerînd un revărsat pericardic. Cordul este mărit (500 g), hipoton, flasc, cu o dilatație atît dreaptă (mai ales dreaptă?), cît și stîngă; hipotonia miocardică intră, după Parhon, în cadrul « hipotoniei mușchilor vieții de relație și ai vieții vegetative ». Diametrul transversal poate să se reducă apreciabil, în urma tratamentului tiroidian de substituție, în timp ce terapia cu digitală este ineficientă (Zondek). Examenul histologic arată fibre musculare pe alocuri tumefiate și vacuolizate; în unele vacuole se poate distinge material bazofil mucoid (P.A.S. pozitiv și colorabil cu carmin Best). Vacuolizarea bazofilă amintește de leziunea similară din beri-beri. Material mucoid analog se acumulează și în mușchii scheletici și în peretele intestinal. Fibrele sînt adesea hipertrofice. Nu se văd arii de fibroză; unii au semnalat edem interstițial. Reversibilitatea acestor leziuni nu este dovedită. Insuficiența cardiacă congestivă este răspunzătoare de ficatul gras de stază, ca şi de infarctele pulmonare ale unora dintre bolnavi.

Hipotiroidismul favorizează constituirea ateromului coronarian şi a infarctului miocardic consecutiv.

Pericardita mixedematoasă se întîlneşte, după unii autori, aproape în totalitatea cazurilor de cardiomegalie mixedematoasă, la adulţi (Vallery-Radot, Lenègre, Welti). Lichidul, în cantitate variabilă (20—1600 ml), este clar, citrin sau brun; densitatea sa este mare. Albumina se găseşte în cantitate de 15—65 g‰, dar în ciuda bogăţiei remarcabile în proteine, reacţia Rivalta poate fi negativă. Albuminoza scade pe măsură ce bolnavul este tratat. Dozările de lipide au arătat valori între 2 şi 2,5%. Citologia este bogată şi variată: se găsesc hematii, celule endoteliale izolate sau în placarde (2—55%), limfocite (20—58%), polinucleare (20—50%) şi monocite, care adesea sînt numeroase. Examenul direct al lichidului şi culturile pe medii diferite sînt negative; de asemenea inocularea la cobai este negativă. Pericardita mixedematoasă se găseşte asociată cîteodată unei pleurezii, variabilă ca sediu şi cantitate. Uneori se întîlnesc chiar ascite asociate pleuro-pericarditei, astfel încît aceste revărsate (care pot fi considerate ca extensiuni ale infiltrării mixedematoase a ţesuturilor), mai ales cînd există şi edeme, ridică probleme dificile de diagnostic (R. Rîmniceanu). Revărsările persistă şi recidivează dacă nu se face un tratament de substituţie tiroidian. Poliserozita mixedematoasă este, în orice caz, excepţională şi este confundată în general cu reversările bacilare.

Noţiunea de « cord al guşaţilor » (Kropfherz) se întîlneşte des în literatură. Rose (1876) a insistat asupra fenomenelor mecanice produse de guşa voluminoasă şi care conduc la dilataţia inimii drepte. Schranz a descris o a doua formă, care se prezintă cu caracterele unei « nevroze cardiace », şi pe care a explicat-o printr-o excitaţie a ganglionilor cardiaci, urmată de hipertrofie, dilataţie şi degenerare a cordului. După alţi autori, în forma mecanică contează tulburările respiratorii (cord pneumo-mecanic), iar în forma neurovegetativă, iritarea nervilor cardiaci. S-a descris şi o formă patogenică datorită tulburărilor circulaţiei plexurilor venoase tiroidiene (Revillod). Bircher admitea că aceiaşi factori toxici care determină guşa, produc şi « cordul guşaţilor » (citat după Parhon, Goldstein şi Milcu). După cercetări recente, noţiunea de « cord al guşaţilor » trebuie părăsită ca insuficient de precisă; tulburările cardiace ale guşaţilor ţin, de obicei, de cordul tireotoxic.

La *cretinii nanici*, cordul poate fi foarte mic, ceea ce corespunde însă inhibiţiei generale a creşterii. Histopatologic se pot observa leziuni de degenerare grasă care, cu multă probabilitate, se datoresc bolii care a provocat moartea, şi nu cretinismului (Marx).

Huchard, apoi Merklen şi Schneider au ridicat problema relaţiilor hipotiroidismului cu stenoza mitrală.

## BOLILE PARATIROIDELOR

În tetanie, modificările ionice la nivelul miocardului, ca şi alcaloza sîngelui, sînt răspunzătoare de tulburări funcţionale ale fibrei cardiace. S-a semnalat oprirea bruscă a cordului în absenţa leziunilor microscopice.

În hiperparatiroidism s-au semnalat (rareori) focare necrotice în miocard, cu evoluție spre calcificare. Intoxicația cu parathormon ar fi cauza acestor focare. Creșterea calcemiei determină uneori alterări funcționale care pot fi evidențiate electrocardiografic.

## BOLILE SISTEMULUI CROMAFIN

Suprarenalectomia scade greutatea cordului, în timp ce administrarea cronică de adrenalină o crește. Doze mari de adrenalină administrate brusc produc aritmie, angor și edem pulmonar.

În *feocromocitom* se găsește o creștere a contractilității și excitabilității miocardului și o insuficiență coronariană relativă. Volumul cordului este mărit, cu hipertrofie și dilatație mai ales stîngă. Leziunile cardio-vasculare din feocromocitom sînt analoage celor din hipertensiunea esențială.

## BOLILE CORTICOSUPRARENALELOR

Experimental, supradozajul cronic cu mineralocorticoizi (dezoxicorticosteron, mai puțin aldosteronul) produce hipertrofia cordului și noduli miocardici analogi nodulilor din boala reumatismală; uneori se semnalează pericardite și endocardite. O serie numeroasă de agresiuni cronice duc la același rezultat. Un efect identic îl au preparatele impure de hipofiză anterioară, somatotropul și în parte ACTH. După cum am amintit, aceste leziuni sînt favorizate de hipertiroidizare, de regimul bogat în sare și proteine; ele pot fi împiedicate sau atenuate prin cortizon, dietă bogată în vitamine, potasiu, hidrați de carbon și săruri acidifiante. Suprarenalectomia duce la o atrofie a cordului cu tulburări în repartiția ionică, în metabolismul energetic și în absorbția de oxigen. Excesul de sodiu cu edem intracelular, pierderea de potasiu, tulburările de glicoliză și fenomenele hipoxice, sînt elementele care explică deficiența cordului în hipofuncția suprarenală. Activitatea transaminazelor din cord, de care depinde buna desfășurare a ciclului lui Krebs, ca și a sintezelor endoenergetice, se află sub controlul glucocorticoizilor.

În *boala lui Addison*, cordul este mic, prin scăderea volumului de sînge circulant, dar și prin atrofie; silueta cordului la addisonieni este asemănătoare cu cea întîlnită la astmatici. În acest caz, sub influența clorurii de sodiu și a DOC, dimensiunile cordului cresc, atît prin restaurarea volemiei, cît și prin faptul că, fiind flasc, se lasă ușor dilatat. Consecințele modificărilor electrolitice se evidențiază însă mai ales electrocardiografic (în 2/3 din cazuri).

Dozele terapeutice excesive de DOC determină de asemenea alterări electrolitice, retenție foarte importantă de sodiu, din care o parte invadează celulele producînd edem intracelular (edemul este miocardic sau mio-pericardic). S-au semnalat, în aceleași condiții, focare necrotice în miocard și infiltrații limfocitare.

În *sindromul lui Cushing* (indiferent dacă este rezultatul unui bazofilism hipofizar, a unei tumori sau hiperplazii corticosuprarenale), excesul absolut sau relativ al mineralocorticoizilor produce o retenție de sodiu și o creștere a volemiei, cu o solicitare crescută globală a cordului. Important de reținut este faptul că pierderea potasiului tisular este accentuată de către excesul de cortizon care inhibă resorbția renală de potasiu. Aici se găsește o primă cauză a leziunilor biochimice și degenerative miocardice. O altă cauză se găsește în acțiunea mineralocorticoizilor asupra mezenchimului, răspunzătoare de reacții fibroplastice, cu depunere de colagen. În al treilea rînd, excesul de glucocorticoizi activează catabolismul proteic, dînd alterări în parenchim. În sfîrşit, prin favorizarea aterosclerozei coronariene, glucocorticoizii îngreunează indirect munca inimii. Dimpotrivă, glucocorticoizii au o acţiune binefăcătoare în toate miocarditele reumatismale şi alergice, unde nu numai că ameliorează traseul electrocardiografic, dar produc şi o restituţie a aspectului anatomic.

Circulaţia sîngelui este îngreunată şi prin hipertensiune, obezitate şi creşterea viscozităţii sîngelui. Cordul stîng se hipertrofiază şi apoi se dilată.

Participarea suprarenalei în adaptarea organismului ridică problema intervenţiei hormonilor corticosuprarenalei în cele mai variate leziuni anatomice şi biochimice ale miocardului.

## BOLILE PANCREASULUI

Pancreatectomia nu produce leziuni cardio-vasculare la animale. În lipsa insulinei, apare însă o miocardoză de origine metabolică, inima neputînd utiliza substratul energetic.

Se pare că, în *diabet*, în afectarea cordului participă hotărîtor componenta vasculară coronariană. Coronaritele se întîlnesc la 60% dintre diabeticii în vîrstă de peste 50 ani şi afectează aproape în egală măsură bărbaţii şi femeile, în timp ce la nediabetici, ele se întîlnesc în 10% din cazuri şi afectează bărbaţii de cinci ori mai frecvent decît femeile. Leziunile scleroase ale miocardului se întîlnesc la 40% dintre necropsiile diabeticilor, iar infarctul miocardic recent în 7% din cazuri. Afecţiunile cardiace sînt cauza imediată cea mai frecventă a morţii diabeticilor. Integritatea cordului este excepţională la diabeticii cu o boală mai veche de 15 ani.

Insulina (prin vasoconstricţie coronariană, prin creşterea metabolismului cardiac, prin descărcarea de adrenalină) poate favoriza angina pectorală şi infarctul miocardic. Insulina poate determina de asemenea o supraîncărcare cu hidraţi de carbon a muşchiului cardiac.

Se ştie că, după cercetările din ultimii ani, în patogenia a numeroase forme de diabet intervine corticosuprarenala, ceea ce explică o bună parte din leziunile cardio-vasculare.

## BOLILE OVARULUI

Estrogenii scad sensibilitatea miocardului la efectul toxic al digoxinei. Milcu şi Lupulescu, administrînd cronic doze mari de estradiol, au constatat apariţia unei miocardoze foliculinice cu degenerarea fibrei miocardice, scleroză interfasciculară şi noduli infiltrativi histiocitari. Progesteronul, în doze mari, produce o hipertrofie a cordului şi cîteodată pericardită.

După unii autori, foliculina ar stimula secreţia de adiuretină posthipofizară şi prin aceasta, crescînd masa circulantă, ar produce o suprasolicitare a cordului.

Se pare că bolile ovariene nu cauzează simptome cardio-vasculare caracteristice, cu excepţia celor datorite comprimării prin tumori foarte voluminoase (decompensare cardiacă, edeme ale extremităţilor inferioare). Malformaţiile congenitale ale ovarului sînt deseori însoţite de malformaţii ale sistemului cardio-vascular.

## BOLILE TESTICULULUI

Administrat în doze masive, testosteronul produce o hipertrofie a miocardului cu vasodilatație coronariană; în asociere cu vitamina $B_1$, poate fi utilizat ca un bun tonicardiac. Orhidectomia duce la o hipoplazie a aparatului cardio-vascular, care se întîlnește la eunuci și eunucoizi.

## OBEZITATEA

Noțiunile de « inimă în grăsime » *(Fettherz)* și de « inimă grasă » *(Herzverfettung)* nu mai au, în gîndirea medicală, rolul pe care îl aveau acum cîteva decenii. La obezi, circulația este îngreunată prin creșterea masei corpului (deci efort la mișcare și creștere a țesuturilor care trebuie să fie irigate), ca și prin împingerea în sus a diafragmului, care deplasează transversal și torsionează cordul, jenînd respirația și circulația de întoarcere. După Master-Oppenheimer, 67% din obezi sînt hipertonici. Toate aceste fapte explică suprasolicitarea cordului stîng și consecințele sale morfologice.

Important de notat este faptul că, în general, coronarele sînt insuficiente, atît din cauze hemodinamice, cît, și mai ales, din cauza aterosclerozei favorizată de dislipemie.

### BIBLIOGRAFIE

1. Anicikov N. N., *Principiile fundamentale și problemele nerezolvate ale teoriei moderne despre ateroscleroza arterelor*, Probleme de ateroscleroză, Bibl. an. rom-sov., București, 1957, nr. 145.
2. Belloiu D., Holban R. și Săhleanu V., *Efectul administrării izolate și combinate de tiroidă și substanțe antitiroidiene la șobolan*, Studii și cercet. endocrinol., 1952, nr. 3, p. 331.
3. Botgros V., *Fiziologia hemostazei*, Viața medicală, 1956, nr. 3 (8), p. 33.
4. Dimitriu C. Gh., *Bolile colagenului*, București, Ed. medicală, 1957.
5. Goeber O. B., Christian J. J., Batn G. P. a. Ward W. P., *Cardiovascular manifestations of endocrine diseases*, Med. Cl. of N.A., 1955, t. 39, p. 1143.
6. Hagi Paraschiv L., *Date noi privind colagenul*, Medicina internă, 1955, nr. 4, p. 17.
7. Hamilton J. D. a. Greenwood W. F., *Myxoedema heart diseases*, Circulation, 1957, nr. 15 p. 442.
8. Lupulescu A., *Hormonii steroizi*, București, Ed. medicală, 1958.
9. Marmoston J., Lewis J. J., Bernstein J. L., Sobel H., Kuzma O., Alexander R., Magidson O. a. Moore F. J., *Excretion of urinary steroids by men and women with myocardial infarction*, Geriatrics, 1957, t. 12, nr. 5, p. 297.
10. Marx H., *Innere Sekretion*, în Mohr-Staehelin, *Handbuch der inneren Medizin*, vol. VI, Berlin, Ed. Springer, 1941.
11. Miasnikov A. L., *Influence of some factors on development of experimental cholesterol atherosclerosis*, Circulation, 1958, vol. 17, nr. 1, p. 99.
12. Mohnike G., *Zur diabetischen Blutgefässkrankheit*, Dtsch. med. Wschr., 1957, nr. 82, p. 1904.
13. Parhon C. I., Goldstein M. și Milcu Șt. M., *Manual de endocrinologie*, vol. II, *Glandele endocrine și diferitele funcțiuni în stare normală și patologică*, București, 1939.
14. Popescu Iuliu, *Miocarditele bolilor de colagen și consecințele lor hemodinamice*, Medicină internă, 1958, nr. 2, p. 173.

15. Popescu Iuliu şi Enescu Viorica, *Miocardul. Fiziopatologie şi clinică*, Bucureşti, Ed. medicală, 1957.

16. Prostcakov K. M., Nesterova A. P., şi Paramonova E. G., *Starea funcţională a glandei tiroide la bolnavii de ateroscleroză, determinată cu ajutorul izotopilor radioactivi*, Probleme de ateroscleroză, Bibl. an. rom.-sov., Bucureşti, 1957, nr. 145, p. 83.

17. Rîmniceanu R., *Syndrome polysérositique myxœdémateux*, Acta endocrinologica, Bucureşti, 1945, nr. 11, p. 83.

18. Scholl H. u. Schettler G., *Heparinklärfaktor und Lipidstoffwechsel*, Dtsch. med. Wschr., 1957, t. 82, nr. 35, p. 1405.

19. Selye H., *Textbook of Endocrinology*, Acta Inc. Montreal, 1949.

20. Stoica Gh., *Fibrinoliza patologică*, Medicina internă, 1958, nr. 1, p. 1.

21. Stork A. u. Kucerova L., *Die Klärungsfähigkeit des Blutplasmas und Veränderungen des Plasmacholesterin-Spiegels nach intravenöser Heparininjection bei Diabetikern und Atherosklerotikern*, Dtsch. med. Wschr., 1957, t. 82, nr. 35, p. 1410.

22. Thannhauser S., *Lehrbuch des Stoffwechsels und der Stoffwechselkrankheiten*, Stuttgart, Ed. Thieme, 1957.

23. * * * *11-th annual meeting of the American Society for the Study of Arteriosclerosis*, Circulation, 1957, vol. 16, nr. 3, p. 479.

24. * * * *Ateroskleroz i koronarnaia nedostatocinost*, Moscova, Medghiz, 1956.

## CAPITOLUL al XI-lea

# TUBERCULOZA APARATULUI CARDIO-VASCULAR

de ALEXANDRU ESKENASY

În tot cursul evoluției tuberculozei — boală a întregului organism — independent de vîrsta bolnavului, de condițiile de moment ale apărării organismului și de perioada de dezvoltare a infecției tuberculoase (tuberculoză de primoinfecție, ftizie), se produc diseminări bacilifere discontinue, de intensități variabile. Determinările cardiace și vasculare care se dezvoltă în aceste condiții, în funcție de factorii generali sau locali, sînt totdeauna secundare diseminării infecției tuberculoase dintr-un focar activ situat în altă parte a organismului. Pentru existența unei tuberculoze primare a inimii sau a vaselor nu se mai găsesc astăzi dovezi, patologiștii fiind unanimi în a considera manifestările cardiace sau vasculare ale tuberculozei, ca secundare. Chiar cazurile publicate la începutul secolului nostru de Cornil, Thoan și Richard, de Hutinel, Démine, Guneward, Weil și Dufourt, și considerate tuberculoze primare ale inimii, trebuie reconsiderate, iar interpretările atribuite unor studii incomplete ale cazurilor respective.

Căile de propagare ale procesului tuberculos la nivelul aparatului cardio-vascular sînt cele cunoscute în patologia tuberculozei: pentru a pătrunde în diferitele porțiuni ale aparatului cardio-vascular, bacilii tuberculoși folosesc, în ordinea frecvenței, propagarea din aproape în aproape, apoi calea limfatică și, în cele din urmă, calea sanguină.

Determinări tuberculoase ale sistemului cardio-vascular se observă la orice vîrstă, atît în cadrul evolutiv al tuberculozei primare (mai ales în fazele de diseminare), cît și al ftiziilor, tuberculoze secundare « de organ ». În focarele tuberculoase, leziunile vaselor sanguine și limfatice sînt totdeauna precoce; independent de poarta de intrare a bacililor în organism, căile limfatice sînt interesate în tot cursul tuberculozei primare, ca și a ftiziilor, în care diseminările limfo-canaliculare sînt de obicei paralele și reciproce. Ca și în alte organe și țesuturi, și în cazul determinărilor cardiace sau vasculare ale tuberculozei, propagarea pe cale hematogenă se observă în perioada de maximă diseminare din cursul tuberculozei primare; în cursul evoluției ftiziilor, sistemul cardio-vascular este mai puțin interesat decît rinichiul, de exemplu, în așa-zisele « tuberculoze de eliminare ».

Determinările tuberculoase de la nivelul aparatului cardio-vascular sînt rareori generalizate: de cele mai multe ori sînt interesate — parțial sau total — inima (pericardul, miocardul, endocardul), vasele mari (venele pulmonare și aorta), sau elementele vasculare mici intraviscerale, de tip arterial, venos, limfatic și capilar.

Determinările tuberculoase ale aparatului cardio-vascular se dezvoltă și evoluează în marea majoritate a cazurilor în cadrul tuberculozei primare, adică în condițiile persistenței componentei ganglionare cazeificate a complexului primar, față de care se comportă ca o metastază infecțioasă prin contiguitate (de exemplu, pericardita consecutivă propagării unei tuberculoze ganglionare), pe cale limfogenă sau hematogenă.

Cazurile de tuberculoză a inimii care ar putea fi considerate « tuberculoze de organ » nu rezistă unei analize amănunțite și principiale în lumina conceptului contemporan al tuberculozei ca boală a întregului organism. Aceasta, fiindcă activitatea inimii este tulburată de leziuni chiar puțin întinse ale miocardului, iar persistența unui nodul tuberculos metastatic în miocard, după vindecarea complexului primar, și reactivarea lui, care trebuie să conducă la formarea ftiziei, « tuberculoza de organ », nu pot să nu influențeze apreciabil activitatea miocardului cu mult înaintea constituirii tuberculozei de organ.

Toate aceste aspecte pe care le îmbracă tuberculoza la nivelul diferitelor componente ale aparatului cardio-vascular găsesc rareori un răsunet clinic. Cu excepția pericarditelor care sînt frecvent diagnosticate, mai ales cînd exsudatul acumulat depășește o cantitate, care împiedică funcția cardiacă, sau cînd constricția produsă de sinechie se reflectă indirect în funcționalitatea inimii, marea majoritate a leziunilor tuberculoase reprezintă descoperiri necroptice. În acest sens, chiar cînd existența lor determină indirect tulburări în activitatea unor organe (leziunile arteriale, în special), ele constituie *leziuni* cu importanță etiologică și patogenic-nespecifică, și numai rareori *boli* în sensul complex al noțiunii.

Alături de leziunile tuberculoase ale aparatului cardio-vascular, vor trebui amintite în cele ce urmează și aspectele nespecifice, sau mai bine zis după Strukov, *paraspecifice*, pe care le îmbracă adesea leziunile vaselor mici. Aceste modificări vasculare se produc de obicei în cursul variațiilor pe care le suferă procesele de imunitate în evoluția tuberculozei, și în special al tuberculozei de primoinfecție. Etichetate de obicei « alergice », aceste leziuni vasculare reflectă creșterea concentrației proteinelor plasmatice, depunerea lor la nivelul structurilor reticulinice din pereții vaselor și procesele reacționale, granulomatoase sau nu, față de aceste depuneri protidice.

Etiologic, ele reflectă mai mult sau mai puțin existența tuberculozei, fiind mai frecvente în cursul manifestărilor exsudative ale bolii, care însoțesc sau recunosc o componentă importantă de tip cortizonic. Caracterul paraspecific, în sensul dat de Strukov acestei noțiuni, se referă la existența unei etiologii tuberculoase a leziunii, care nu ajunge însă la histotipia cunoscută, dar reflectă prezența unor factori depinzînd direct sau indirect de bacilul Koch.

Sînt discutate în acest sens procese legate de complexul antigen-anticorp, de caracterul « adaptativ » al răspunsului organismului cu hipersecreție cortizonică, discoloidemie prin modificarea echilibrului dintre sinteza și degradarea continuă a unor proteine, cu depunerea acestora pe structurile fibrilare ale vaselor. Se mai incriminează procese de autosensibilizare la anticorpi formați consecutiv trecerii în circulație a unor produse de degradare lezională. În fine, unele dintre leziunile paraspecifice ale sistemului cardio-vascular — ca și ale altor organe și sisteme — reprezintă numai momente evolutive spre histotipie a unor procese tisulare determinate de trecerea în circulație a produselor de catabolism (fosfolipide, acizi grași) ale bacilului tuberculozei.

Trecerea la descrierea principalelor aspecte pe care le îmbracă determinările cardiace şi vasculare ale tuberculozei, face necesară discutarea unei probleme teoretice ridicată de nomenclatura proceselor tuberculoase ale inimii.

Se vorbeşte de obicei despre o « *tuberculoză a pericardului* » şi despre o « *pericardită tuberculoasă* », despre o « *tuberculoză a miocardului* » şi despre o « *miocardită tuberculoasă* », (iar în ultimul timp, tot mai mult, despre o « *miocardită a tuberculosului* »). Sub aceşti termeni, clasicii înţelegeau, în primul caz (tuberculoza pericardului), procesele predominant proliferative sau alterative, de obicei cele miliare sau macronodulare, cazeificate sau nu, iar în al doilea caz (pericardită, miocardită) procesele exsudative cu acumulare de lichid în volume variabile.

În lumina concepţiilor moderne asupra inflamaţiei, aceste separaţii nu se mai pot menţine: în ambele cazuri este vorba de procese inflamatorii în care coexistă, în timp sau în spaţiu, componente exsudative, alterative şi proliferative, cu predominanţa uneia dintre ele, dar cu prezenţa obligatorie a celorlalte. În tuberculoză în special, înlănţuirea în timp şi spaţiu a acestor componente ale procesului inflamator este atît de evidentă, încît păstrarea vechii nomenclaturi apare în contradicţie flagrantă cu conceptul contemporan al inflamaţiei tuberculoase. Ca atare, în cele ce urmează vom folosi o nomenclatură unitară (pericardită, miocardită) cu specificaţia « exsudativă » (serofibrinoasă, fibrinoasă), « alterativă » (cazeoasă), sau « productivă » (miliară, nodulară, fibroasă etc.).

## LEZIUNILE TUBERCULOASE ALE INIMII

Leziunile inimii în totalitate sînt foarte rare şi reprezintă consecinţa fie a unei diseminări hematogene masive, fie a propagării unui proces pericardic cazeos la întregul perete al inimii *(pancardita tuberculoasă)*. De cele mai multe ori însă, tuberculoza interesează numai unul dintre componentele inimii şi anume, *în ordinea frecvenţei*, pericardul, miocardul, endocardul.

### PERICARDITA TUBERCULOASĂ

Deşi semnalată încă din antichitate, abia în 1879, Eternod atrage atenţia asupra posibilităţii unei legături de cauzalitate între limfadenita traheobronşică tuberculoasă şi pericardita pe care o întîlneşte în 18 din 201 cazuri de adenopatii mediastinale tuberculoase. Adîncind studiul cazurilor de pericardită tuberculoasă descrise de Cruveilhier, Weigert, Hayem, Tissier, Huchard constată că pericardul se găsea în vecinătatea imediată a unor ganglioni limfatici mediastinali cazeificaţi.

Aproape fără excepţie, cercetările moderne remarcă frecvenţa relativ mare a pericarditei tuberculoase care se întîlneşte la cadavru mult mai des decît este diagnosticată *intra vitam*. Astfel, pe o statistică de 2 200 necropsii făcute la tuberculoşi, Vivoli găseşte 60 de pericardite de diferite forme (2,65%). De asemenea pe 2 074 de necropsii făcute la tuberculoşi, Kurt Pfeil găseşte pericardita în 6,75% din cazuri. În fine într-o lucrare recentă făcută pe 582 necropsii de tuberculoşi, Eskenasy a găsit leziuni ale pericardului în 47 cazuri (8%).

Frecvența infecției pericardului este diferită în funcție de calea de diseminare. Keller arată că propagarea infecției urmează căile limfatice în 48% din cazuri, cele sanguine în 35% și numai în 17% din cazuri s-ar face prin contiguitate, fără interesarea căilor limfatice (de obicei de la pleură).

Pericardita tuberculoasă se întîlnește atît în cursul tuberculozei primare, cît și a celei secundare, la toate vîrstele. Uneori, apariția pericarditei este foarte precoce, în imediată legătură cu evoluția complexului primar. Astfel, Söderhjelm arată că pericardita a apărut în 27 din 31 de cazuri între 3 și 7 luni de la manifestarea anatomo-clinică a primoinfecției.

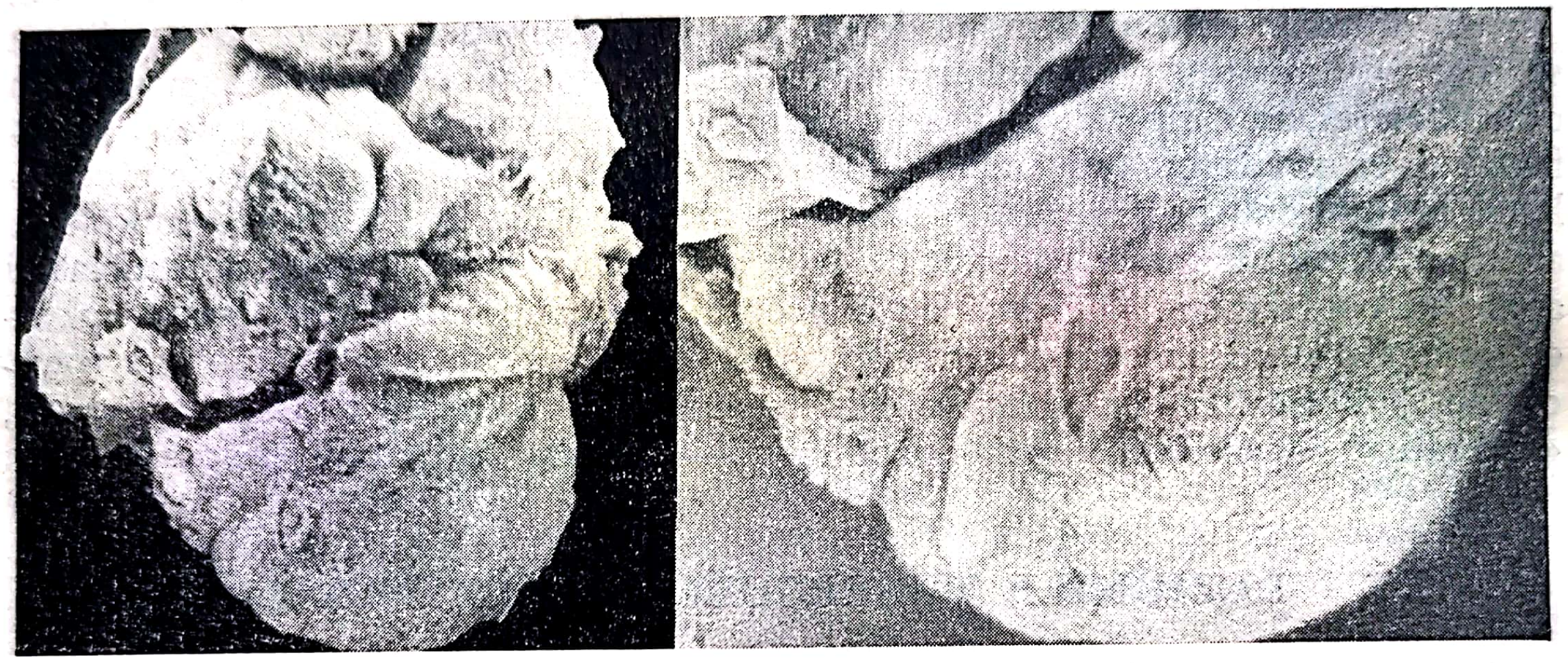

Fig. 143. — *Pericardită sero-fibrinoasă tuberculoasă — cor villosum.*

În raport cu numărul și virulența bacililor și cu variațiile pe care le prezintă capacitatea de adaptare-apărare a organismului în momentul diseminării și în etapa imediat următoare acesteia, se realizează variatul tablou clinic al procesului tuberculos al pericardului, care îmbracă aspecte predominant exsudative, predominant proliferative sau de tip plastic-fibros.

**Pericardita tuberculoasă predominant exsudativă** este cea mai frecventă dintre pericarditele tuberculoase și are de cele mai multe ori o origine limfogenă, infecția propagîndu-se de la plămîni, pleură și ganglionii limfatici traheobronșici; alteori, tuberculoza se propagă prin contiguitate de la periadenita granulomatoasă a ganglionilor cazeificați (uneori prin fistulă ganglio-pericardică).

În aceste cazuri, cavitatea pericardică conține totdeauna, dar în cantități variabile (pînă la 3 litri, Richard), un exsudat sero-fibrinos, fibrino-purulent, sero-fibrino-hemoragic sau fibrinos, în raport cu concentrația în fibrină și cu calitatea și numărul elementelor figurate din exsudat. Uneori exsudatul pericardic este predominant hemoragic prin eritrodiapedeză profuză (Corcos). Adesea foițele pericardice apar acoperite de cantități importante de fibrină, în ochiurile acesteia găsindu-se uneori un lichid hemoragic care demonstrează masivitatea eritrodiapedezei din cadrul procesului exsudativ. Adesea depunerile de fibrină de pe epicard se dispun în filamente mai mult sau mai puțin libere, care dau inimii un aspect păros *(cor vilosum)* (fig. 143).

Natura bacilară a acestei pericardite se evidențiază de obicei prin prezența leziunilor tuberculoase nodulare pe epicard, care apar după îndepărtarea, mai mult sau mai puțin dificilă, a depunerilor fibrinoase. Dimensiunile nodulilor tuberculoşi sînt variabile; uneori, nodulii se văd şi cu ochiul neînarmat, alteori numai pe secțiunile microscopice. Nodulii au la început un caracter exsudativ, limforeticular; mai tîrziu se produce transformarea epitelioidă a elementelor reticulare, foliculul îmbrăcînd aspectul tipic kösterian, proliferativ. Această evoluție se produce de obicei paralel cu organizarea exsudatului; ambele apar determinate de remisiunea spontană sau terapeutică a stării generale alterate a organismului, perioada de minimă rezistență generatoare a diseminării fiind astfel depăşită. În aceste condiții se formează adesea un țesut de granulație tuberculos care înaintează dinspre perete spre exsudat şi-l remaniază proliferativ.

În unele cazuri, în legătură cu persistența condițiilor imunologice deficitare sau cu evoluția lentă a organizării specifice a exsudatului, se observă transformarea cazeoasă totală a exsudatului fibrinos, prin demascarea mai mult sau mai puțin brutală a lipidelor din complexele lipido-protidice citoplasmatice, sub influența acizilor graşi cu catena lungă din bacilii tuberculoşi (în special, acidul micolic). În aceste condiții, în plin țesut de granulație, macroscopic se observă mase sau straturi albe-gălbui, cazeoase *(pericardită cazeoasă)*.

Masele cazeoase de pe pericard se pot încrusta cu săruri de calciu sau pot suferi o remaniere proliferativă cu fibroză consecutivă. Dacă calcificarea masei cazeoase este puternică şi întinsă, ea poate duce la formarea « inimii în cuirasă» *(Panzerherz)*.

Uneori, după îndepărtarea maselor fibrinoase de pe pericard, nu se găsesc leziuni nodulare histotipice. În aceste condiții, caracterul tuberculos al exsudatului nu mai poate fi demonstrat decît prin punerea în evidență a bacilului Koch în exsudat (Fromberg, Randerath).

**Pericardita tuberculoasă predominant productivă** (denumită anterior « tuberculoza pericardului») evoluează acut sau cronic.

*Forma acută* sau *miliară* reprezintă în toate cazurile expresia locală a unei diseminări hematogene a tuberculozei şi se caracterizează prin prezența a numeroşi noduli miliari sau submiliari, cenuşii sau cenuşii-gălbui, fără tendință la confluență, mai numeroşi pe epicard şi pe traiectul vaselor, structura histologică a acestor noduli este tipic foliculară giganto-epitelioidă. Nodulii miliari urmează ciclul obişnuit de dezvoltare a leziunilor productive de această mărime, evoluînd mai mult sau mai puțin rapid spre fibroză; în funcție de desfăşurarea bolii generale şi a acțiunii tratamentului, fibrilogeneza reticulinică intra- şi perifoliculară, paraplazia colagenă şi hialinizarea ulterioară a nodulului, se fac cu viteze diferite, ajungînd sau nu pînă la stadiul final cicatriceal.

*Forma cronică*, *nodulară*, este mai puțin frecventă şi se caracterizează prin prezența mai multor noduli de mărimi variabile, mai rar unul singur, cu structură histologică productivă (fig. 144), rareori cu centrul cazeificat şi calcificat. Uneori se asociază o reacție conjunctivă fibroplastică realizînd un tablou asemănător cancerului « în cuirasă ».

**Pericardita tuberculoasă predominant plastică-fibroasă** *(pericardita adezivă, constrictivă)* reprezintă de cele mai multe ori ultimul stadiu evolutiv al unei pericardite exsudative; organizarea procesului exsudativ fibrinos poate determina obliterarea fibroasă totală a cavității pericardice. Uneori organizarea fibroasă a exsudatului se face extrem de rapid, ca o complicaţie a pericarditei acute. În cazul observat de Coupin şi Cohen (1955), instalarea pericarditei constrictive s-a făcut în primele luni, cu tot tratamentul antibiotic, şi a dus la o insuficienţă cardiacă gravă şi sindrom Pick, care a impus o pericardectomie de urgenţă.

Frecvenţa pericarditelor constrictive reprezintă actualmente abia 4% din totalul pericarditelor ajunse la necropsie (Meessen, 1955). Aceasta desigur trebuie pusă în legătură cu utilizarea din ce în ce mai eficace a hormonilor corticosuprarenali în combinaţie cu tuberculostaticele, în tratamentul formelor exsudative ale tuberculozei. Între cazurile operate, pericarditele constrictive tuberculoase reprezintă 35%, faţă de 17% reumatismale şi 2% traumatice; un mare număr de cazuri rămîn însă neidentificabile etiologic din cauza lipsei de specificitate a leziunii scleroase (Meessen).

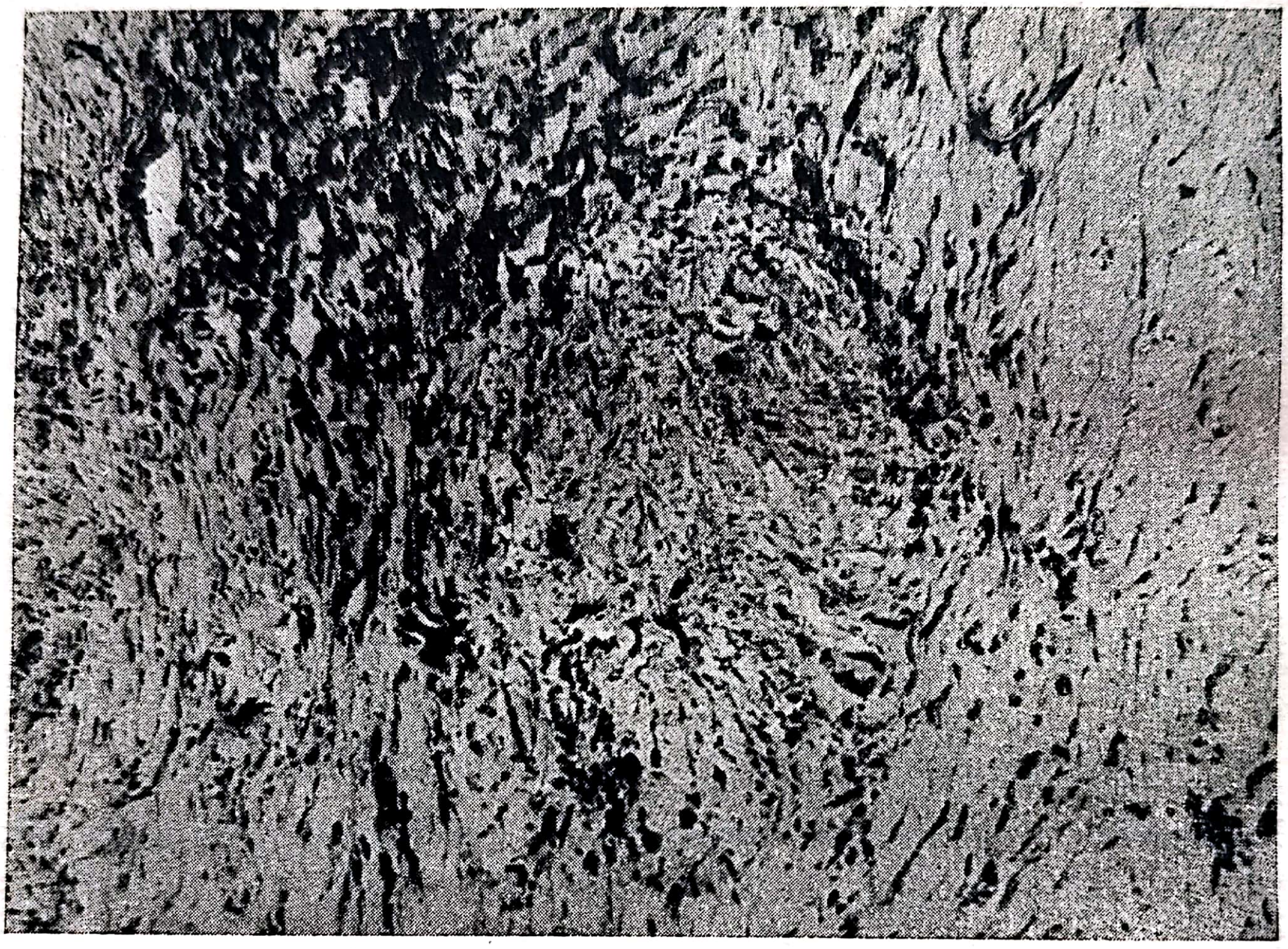

Fig. 144. — *Noduli proliferativi tuberculoşi pe cale de fibroză, într-o pericardită tuberculoasă simfizată şi organizată.*

În funcţie de stadiul în care este găsit, în momentul examenului histopatologic, procesul de organizare a exsudatului pericardic se poate distinge:

— *o formă laxă*, caracterizată printr-o mare bogăţie de fibrile şi vase, cu reducerea parţială a fibrinei, care apare încă inbibată în ochiurile necuprinse pînă în acest moment în procesul de organizare; şi

— *o formă densă, compactă, constrictivă*, caracterizată printr-o simfiză fibroasă strînsă, a celor două foiţe pericardice, cu caracter adult, paucicelular, bogat colagenizat, cu atrofia vaselor de neoformaţie ale ţesutului de granulaţie.

Tot în funcţie de momentul examenului microscopic se mai poate surprinde, în această evoluţie a procesului de organizare, persistenţa ţesutului de granulaţie specific tuberculos sau transformarea nespecifică a acestuia; în ultimul caz, în grosimea epicardului, în mijlocul masei conjunctive, se găsesc noduli hialinizaţi. Dacă şi aceştia lipsesc, caracterul tuberculos al procesului poate fi numai presupus pe baza constatării relicvatelor tuberculoase limfoganglionare sau parenchimatoase. Este caracteristic însă pentru sclerozele tuberculoase, persistenţa îndelungată în masa fibroasă a unor resturi cazeoase, adesea calcificate, mai rar osificate, a foliculilor remaniaţi sau a celulelor gigante de corp străin dispuse pericazeos sau pericalcar. Uneori, chiar în acest stadiu avansat, în relicvatele incluse în fibroză, mai pot fi puşi în evidenţă bacilii tuberculozei.

*Leziunile nespecifice ale pericardului* sînt reduse. Eskenasy a arătat că epicardul apare în 40% din cazuri îngroşat şi în 14% infiltrat; ţesutul lax subepicardic prezintă adesea hiperemie, edem şi mici hemoragii (hipoxie!), alteori depozite adipoase bogate, care se insinuează între fibrele periferice ale miocardului şi le atrofiază.

## MIOCARDITA TUBERCULOASĂ

Leziunile tuberculoase ale miocardului se întîlnesc mult mai rar decît cele pericardice. Townsend a publicat (1832) primul caz de tuberculoză a urechiuşei stîngi, iar teza lui Haberling (Breslau, 1865) constituie prima lucrare de ansamblu asupra leziunilor tuberculoase ale miocardului.

Determinările tuberculoase de la nivelul miocardului se dezvoltă în urma însămînţărilor muşchiului cardiac pe cale sanguină, limfatică sau prin contiguitate de la o leziune pericardică; această ultimă modalitate ar fi, după Reichenfeld, cea mai frecventă. Modalitatea patogenică, presupusă de Barié, după care materialul cazeos pătruns în curentul sanguin şi ajuns în cavităţile inimii, ar determina aci leziuni ale pereţilor, pare puţin probabilă. Se ştie că fixarea bacililor din torentul sanguin pe endocard nu se poate face decît în cazul unor leziuni preexistente ale acestuia; chiar în aceste condiţii însă, circulaţia intracardiacă fiind foarte activă şi debitul mult mai mare decît în restul arborelui circulator, posibilitatea ca produsele bacilifere să se oprească pe endocard devine foarte redusă. Însămînţarea miocardului pe cale sanguină, prin capilarele din interstiţii, se poate realiza însă mai uşor; pe această cale au fost obţinute şi experimental leziuni ale miocardului (Calmette, Gilbert şi Roger; Leon Bernard şi Solomon).

Propagarea leziunilor pericardice la miocard pare foarte probabilă pentru unele dintre leziunile muşchiului cardiac. Totuşi, decalajul dintre frecvenţa celor două determinări nu poate fi prea uşor explicat; el se reduce însă net în condiţiile unui proces pericardic granulativ foarte activ sau ale unui proces alterativ-cazeos care lezează coronarele.

În ceea ce priveşte frecvenţa leziunilor tuberculoase ale miocardului, statisticile menţionate anterior şi alcătuite pe baza necropsiilor făcute la tuberculoşi dau următoarele date: Vivoli, pe 2 200 de cazuri, găseşte 13 leziuni specifice miocardice (0,59%), Kurt Pfeil, pe 2 074 cazuri, găseşte 31 leziuni tuberculoase ale miocardului (1,4%), Eskenasy pe 582 cazuri de necropsii la tuberculoşi găseşte leziuni tuberculoase ale miocardului în 5 cazuri (0,86%); în fine, Afanasieva însumînd datele prosecturilor sovietice (Abrikosov, Ştefko etc.) menţionează pentru miocardita tuberculoasă o frecvenţă variind între 1,5 şi 2 %, care ajunge la 4 % la copii (Moghilniţki).

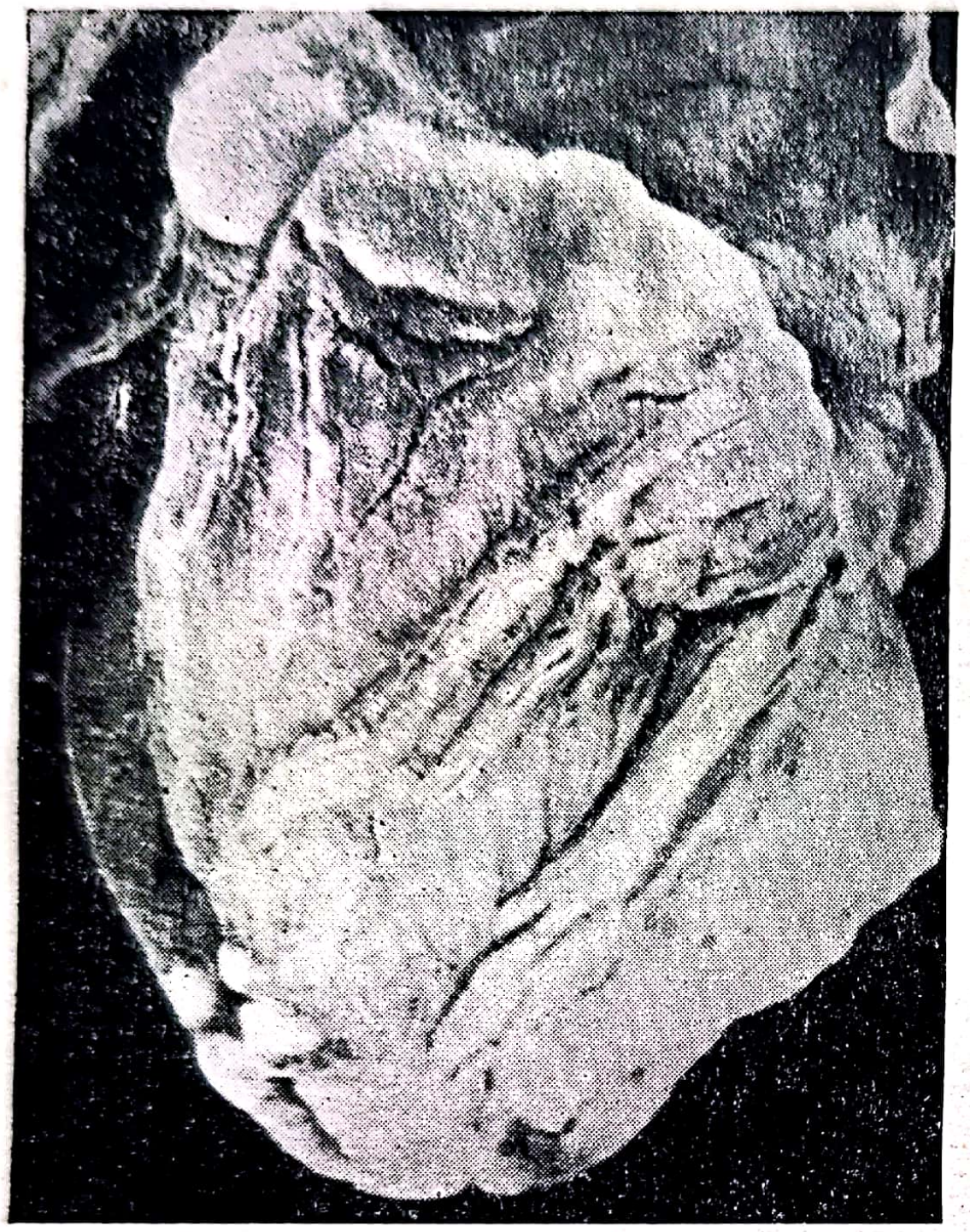

Fig. 145. — *Noduli tuberculoşi intramiocardici.*

De cele mai multe ori, mute clinic, asimptomatice, leziunile tuberculoase ale miocardului se reflectă adesea în electrocardiogramele făcute bolnavilor respectivi. Modificările electrocardiografice sînt însă mult mai frecvente decît leziunile tuberculoase ale miocardului şi constatarea lor îndreaptă clinicianul mai curînd spre corelaţiile cardio-respiratorii, spre tulburări determinate de hipoxia secundară leziunilor pulmonare evidente radio-clinic; uneori ele reflectă «miocardita tuberculosului».

Leziunile tuberculoase ale miocardului se localizează de cele mai multe ori în ventriculul stîng, apoi în urechiuşa dreaptă, în ventriculul drept şi urechiuşa stîngă (Gh. Diaconiţă şi I. Popescu). Între cele şapte cazuri de tuberculoză a miocardului, descoperite necroptic şi studiate (1957) de Vorotilkin, Vorotilkina, Haraniuk şi Sidelman, se găsea un tuberculom gigant al atriului drept care cuprindea peretele interatrial şi vena pulmonară stîngă; leziunile erau histotipice.

Macroscopic, se poate deosebi o formă nodulară acută (miliară) sau cronică şi una infiltrativ difuză, ale miocarditei tuberculoase.

*Forma nodulară acută* (miliară) se întîlneşte în tabloul anatomo-clinic al unor cazuri de tuberculoză miliară generalizată cu evoluţie rapidă şi infaustă. Ea se caracterizează prin prezenţa unor noduli cenuşii sau cenuşii-gălbui împrăştiaţi în grosimea muşchiului cardiac, vizibili cu ochiul liber sau numai pe secţiunile microscopice. Nodulii miliari sînt localizaţi mai ales în conul arterei pulmonare, demonstrînd diseminarea din trombii cazeoşi relativ frecvenţi ai venelor pulmonare (Aschoff). Ziegler consideră că granulaţiile miliare se formează la început subendocardic şi evoluează apoi interfascicular; Pfeil menţionează o frecvenţă egală şi pentru interesarea pilierilor.

*Forma nodulară cronică* (fig. 145) se caracterizează prin prezenţa unuia sau mai multor noduli cazeoşi cu reacţie perifocală granulomatoasă de intensităţi variabile (fig. 146), atingînd dimensiuni între 4 şi 8 cm (Maresch, Kaufmann). În unele cazuri se găseşte un nodul solitar cazeificat, intramiocardic, situat mai frecvent în peretele atrial drept sau al urechiuşei omoloage (Binder, Maresch, Gh. Diaconiţă şi Popescu, Vorotilkin şi colaboratori). Acest nodul, în funcție de mărime și localizare, poate determina tulburări anatomice și funcționale care merg pînă la îngustarea orificiilor valvulare, la infarct miocardic (Reichenfeld) și aritmie. Ultima modalitate realizată clinic sub forma unui bloc atrio-ventricular a fost întîlnită în cazurile



Fig. 146. — *Aspectul microscopic al nodulilor tuberculoși din figura 145*: se observă masa cazeoasă limitată de țesut de granulație specific; elemente reticulo-limfoide și epitelioide se infiltrează printre fibrele miocardice.

studiate de Isadore Rosa, Mönckeberg, Meyer, Oberling, în care nodulii cazeoși întrerupeau continuitatea sistemului de conducere atrio-ventricular în diferite porțiuni ale acestuia. Ca și în cazul leziunilor pulmonare subpleurale, nodulul situat în apropierea epicardului, se poate însoți de alterări ale seroasei cu depuneri fibrinoase, a căror organizare poate merge pînă la simfiză pericardică localizată. Alteori ramolirea tuberculului solitar, reflectînd faza exsudativă a procesului de reactivare, poate determina ruptura inimii, ca în cazul publicat de Udendahl.

Tuberculii solitari în miocard se observă de obicei în prezența unei tuberculoze cazeificate a ganglionilor limfatici traheo-bronșici și constituie, pentru unii autori, singura formă de « tuberculoză de organ » a sistemului cardio-vascular. Această interpretare a tuberculilor solitari din miocard este neconformă conceptului ftiziogenetic contemporan, care consideră tuberculozele de organ ca rezultate ale proceselor de reactivare a nodulilor tuberculoşi reziduali. Persistența componentei ganglio-limfatice a complexului primar în aceste cazuri, ca şi lipsa reactivărilor exsudative cu evoluţie ftizică consecutivă, ne determină să omologăm tuberculii solitari ai inimii cu nodulii apicali pulmonari, tuberculoamele cerebrale sau renale, focarele metastatice primordiale medulo-osoase etc.

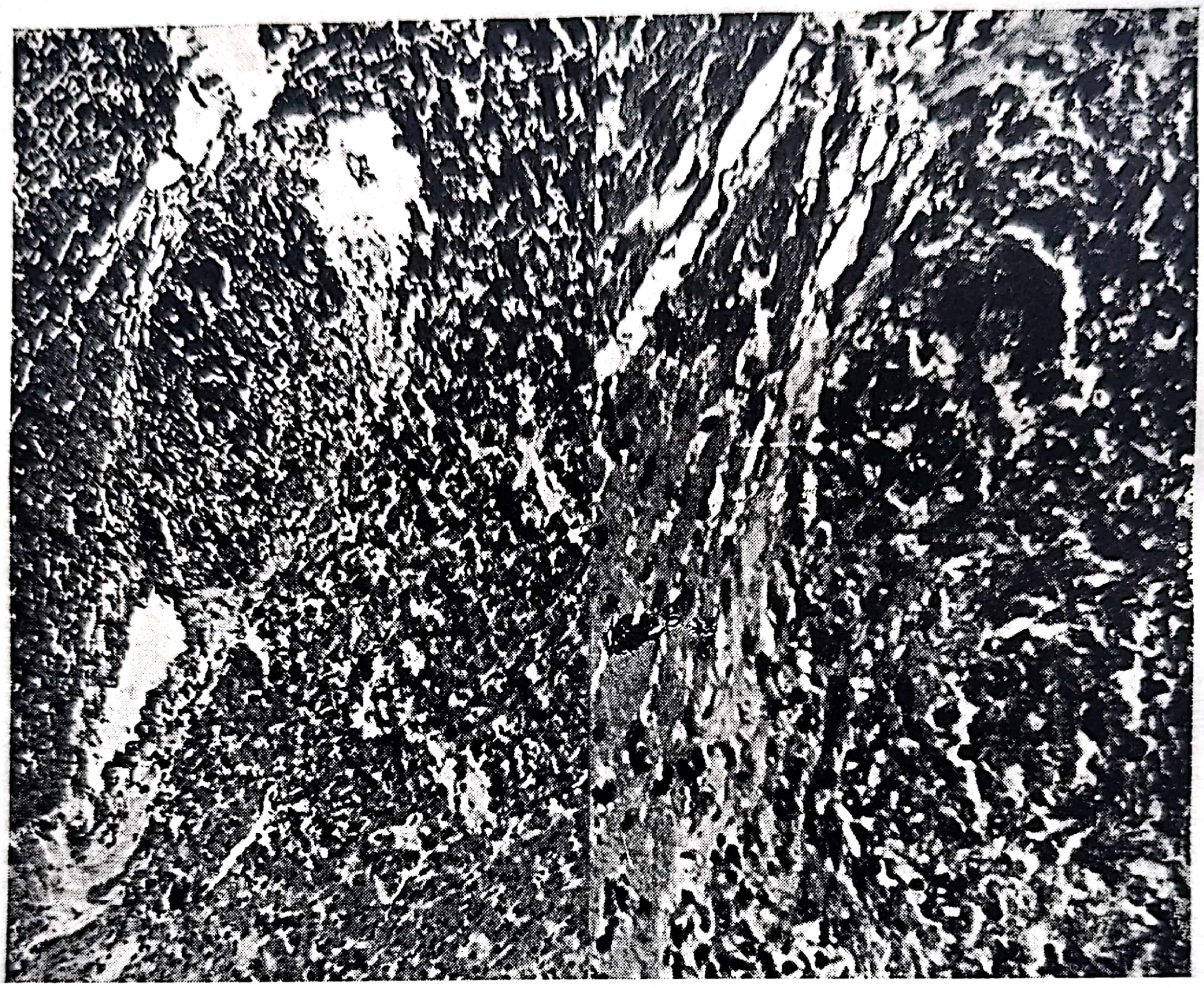

Fig. 147. — *Nodul tuberculos într-un interstițiu vascular intramiocardic*: structura proliferativă tipică.

Localizarea frecventă în unele cazuri a tuberculilor solitari în atrii, în vecinătatea ganglionilor limfatici cazeificați, ca și a spondilitelor tuberculoase toracice, ridică problema diseminării pe cale limfogenă retrogradă a procesului infecțios, fără să se excludă însă posibilitatea unei diseminări pe cale hematogenă din aceste focare. În acest sens trebuie citat cazul studiat de Medlar, în care s-a putut observa formarea unui infarct miocardic prin astuparea cu mase cazeoase a unei ramuri a arterei coronare la emergența ei.

*Forma infiltrativă difuză* a miocarditei tuberculoase este ceva mai rar întâlnită. Nu este vorba în acest caz de dezvoltarea unei miocardite la un tuberculos, ci de o leziune tuberculoasă proliferativă difuză care interesează predominant interstițiile muşchiului cardiac. Manifestările alterative ale fibrelor musculare lipsesc în aceste cazuri; interstițiile sînt infiltrate cu histiocite și elemente plasmocitoide, epitelioide, fibroblaști, fibre colagene și rare celule gigante de tip Langhans; focarele necrotice sînt rare. Diagnosticul acestei forme de miocardită tuberculoasă nu este totdeauna ușor pentru că leziunile pot fi confundate cu cele sifilitice; punerea în evidență a bacililor tuberculozei este strict necesară (Lüscher și Massini). Dar, cum remarcă Afanasieva, dacă în formele nodulare ale miocarditei tuberculoase, bacilii pot fi puși de cele mai multe ori în evidență pe secțiuni, prezența bacililor nu poate fi totdeauna demonstrată în forma infiltrativă.

Leziunile tuberculoase ale miocardului (fig. 147) se însoțesc adesea de procese nespecifice sau paraspecifice, care mărind dimensiunile teritoriului lezat, contribuie la precizarea simptomatologiei și a datelor electrocardiografice, adesea imprecise în formele pure (deviere spre stînga a axului electric etc.). Babeș și Stoicescu (1895) atrag atenția asupra unui caz de miocardită acută complicînd o miocardită tuberculoasă localizată. Într-un studiu făcut pe 118 necropsii de copii și adolescenți tuberculoși, Afanasieva a găsit în miocard leziuni lipsite de histotipia kösteriană, în care a putut pune în evidență bacilii tuberculozei doar în 22% din cazuri. După alte observații, asemenea leziuni «paraspecifice» perifocale ar fi datorite toxinelor bacilare (Strukov, Dmitrieva). Într-o cercetare experimentală recentă, Buchholz și Koch ajung la concluzii similare cu privire la patogenia leziunilor perifocale din inimă.

Leziunile miocardice pot evolua mai rar în paralel cu cele pericardice, ca în cazurile studiate de Diaconiță și Popescu, S. Cohle (1938), Vorotilkin. De asemenea, Cohle în 1938 semnalează un caz, în care inima în întregime — cu excepția atriului drept — era transformată într-o masă cazeoasă.

## MIOCARDITA TUBERCULOSULUI

În cursul evoluției tuberculozei, frecvența leziunilor nespecifice și paraspecifice ale inimii este foarte mare: ea atinge după Afanasieva 43,3%, după Nemeth 46,5%, după Eskenasy 100%, după Kurt Pfeil 100%. Pentru Halfdan Sundt, miocardita tuberculosului reprezintă expresia modificărilor inimii dezvoltate sub influența travaliului exagerat cerut de leziunile pulmonare; pentru alții ea ar fi expresia hipoxiei.

Hipertrofia inimii este totdeauna prezentă și interesează în special ventriculul drept. Dimensiunile inimii sînt totuși, în majoritatea cazurilor, mai mici decît cele normale.

Töppich caracterizează miocardita tuberculosului prin prezența leziunilor de distrofie grasă și proteică cu atrofia pigmentară a fibrelor miocardului. Kurt Pfeil găsește atrofia brună în toate cele 100 de cazuri studiate microscopic; leziunile de distrofie grasă apar mai tîrziu și sînt observate numai la adulți, în timp ce atrofia brună este precoce și apare și la copii și adolescenți. În unele cazuri, Gherțenberg, Vasiliev și Fedorov au observat fragmentarea fibrelor musculare, care merge pînă aproape de completa lor dispariție, cu persistența tecii formate din sarcolemă și rețeaua reticulinică bazală.

Eskenasy descrie leziuni nespecifice ale mușchiului cardiac, caracterizate prin infiltrarea bogată a interstițiilor, perivascular și interfibrilar, cu histiocite și mai rar eozinofile, proliferare reticulinică (fig. 148), cu paraplazie colagenă și hialinizare redusă, inegal distribuită și în legătură cu

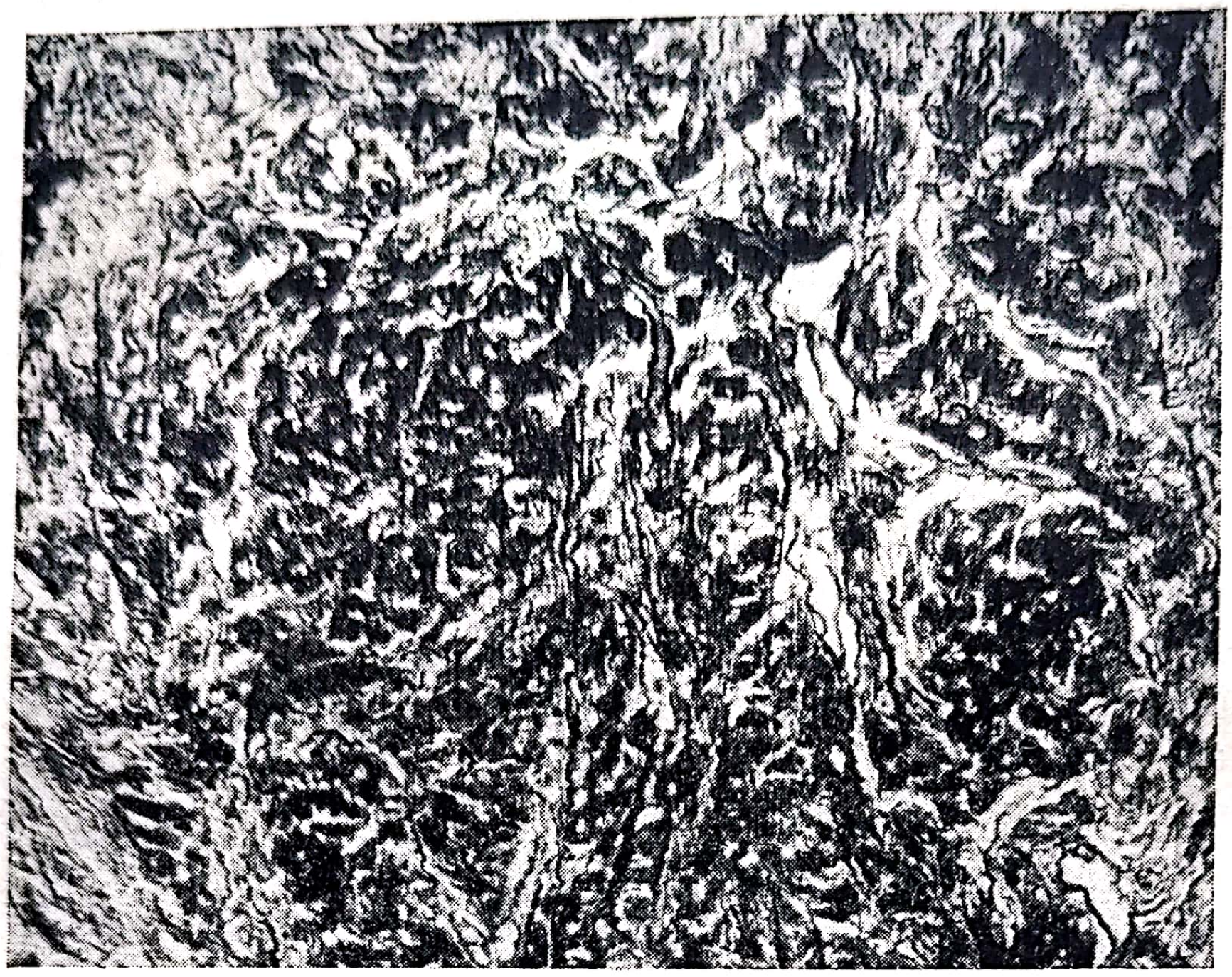

Fig. 148. — *Reticulinfibroză difuză a miocardului la un tuberculos.*

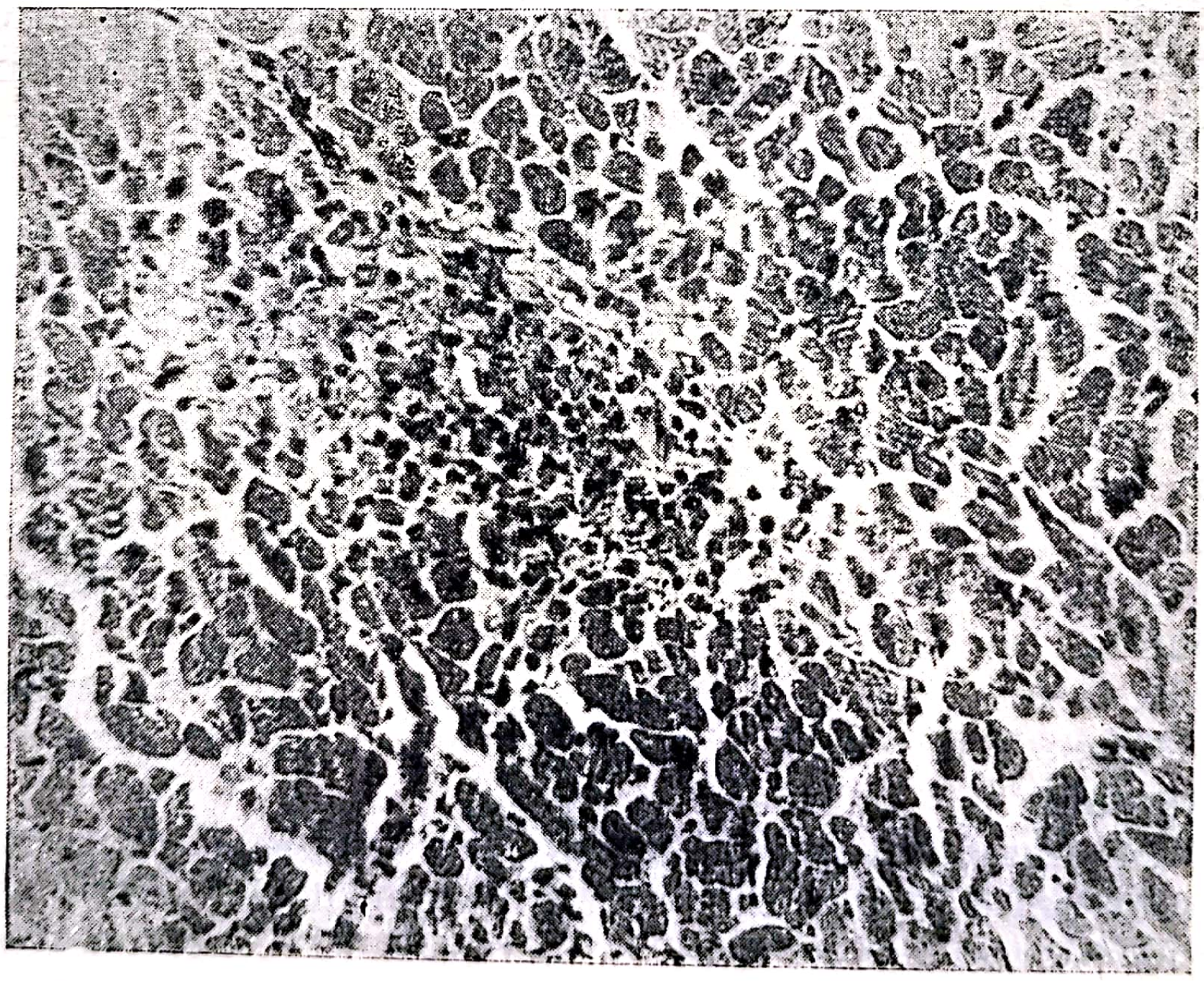

Fig. 149. — *Nodul miocardic histioid pseudoreumatoid la un tuberculos.*

adventițiile vaselor și cu perimisiile; în ceea ce privește fibra miocardică, leziunile nespecifice ale acesteia sînt inegal repartizate, parcelare, disparate, intercalate de teritorii indemne și caracterizate prin ștergerea parțială sau totală a striațiilor fibrilelor, omogenizare, tahicromazie nucleară sau inbibiție, distrofie granulară a sarcoplasmei, vacuolizare sau fragmentare a fibrilelor, încărcare grasă cu pulberi sudanofile relativ egal distribuite în fibre și cu picături mari perivasculare în interstiții.

Toate aceste leziuni, care ajung în cele din urmă la scleroza mai mult sau mai puțin întinsă a miocardului, au fost atribuite de Rappoport alergiei și reunite sub denumirea de « distrofie alergică a miocardului ».

În 1936, Masugi, Murasava și Ye-Shu, studiind miocardul tuberculoșilor în 215 cazuri necropsiate, au descris în 35 de inimi, prezența unor noduli histioizi cu totul asemănători celor reumatismali. Leziuni similare au fost semnalate ulterior și de alți autori ca Valdes-Dapena, Diefenbach, Grițman, Eskenasy (în 3 din 55 de cazuri) (fig. 149).

Interpretările date acestor leziuni au oscilat între coincidența celor două afecțiuni (Aschoff) și atribuirea unei etiologii tuberculoase reumatismului. Lucrările anatomo-clinice (Valdes-Dapena, Eskenasy, Grițman) și experimentale (Buchholz și Koch, Benevolenski, Petriaeva), tind spre concluzia că nodulii histioizi care apar uneori în miocardul tuberculoșilor (după Grițman pînă la 28%) ar reprezenta concretizarea morfologică a reacției modificate a organismului în etapa imediat următoate diseminării bacilare. Comparînd leziunile nespecifice din miocardita tuberculosului cu cele obținute experimental la animalele imunizate, Frick (1951) consideră interpretările citate mai înainte ca insuficiente; granuloamele histioide observate în miocard nu trebuie interpretate numai ca rezultatul unui proces alergic, în care alergenul este bacilul Koch, ci după Frick, și ca exprimarea morfologică a unui proces de autosensibilizare la anticorpii formați în prezența produselor de catabolism macro-moleculare difuzibile din leziunile alterativ-cazeoase. Reluînd discuția problemei pe baza unui material propriu, Schwabe (1956) ajunge la concluzia că în realitate granuloamele histioide miocardice ar reprezenta leziuni determinate de diseminări paucibacilare sau de produse de degradare bacilară, leziuni care nu au ajuns pînă la histotipia kösteriană. În lumina cercetărilor noastre, ulterioare studiului menționat înainte, înclinăm tot mai mult să considerăm concepția lui Schwabe drept mai apropiată de realitate.

## ENDOCARDITA TUBERCULOASĂ

Determinarea endocardică este cea mai rară dintre leziunile tuberculoase ale inimii. În statistica lui Kurt Pfeil, citată anterior, nu se găsește nici o endocardită tuberculoasă, în timp ce Vivoli, pe 2 200 necropsii de tuberculoși, găsește 38 de cazuri (1,72%). Eskenasy pe 582 necropsii de tuberculoși nu găsește nici o endocardită specifică, dar întîlnește 27 de cazuri cu leziuni nespecifice ale endocardului, dintre care nouă prezentau depuneri verucoase pe valve. Între cele șapte cazuri de miocardită tuberculoasă studiate de Vorotilkin, Vorotilkina, Haraniuk și Sidelman, unul prezenta concomitent și leziuni endocardice.

Considerate de obicei terminale, endocarditele verucoase ale tuberculoșilor au mai fost semnalate de Giovani Iacono, Davie, Huebschmann etc. Se atribuie de obicei acestor leziuni endocardice o origine toxică; prin aceasta nu se înțelege numai influența toxinelor sau a produselor de dezagregare bacilară, ci și cea a cataboliților proteici, sau chiar a unei infecții secundare (Braillon și Hautefeuille). Abrikosov și Huebschmann consideră aceste leziuni endocardice ca manifestări inițiale exsudativ-fibrinoase nespecifice, care ar favoriza fixarea bacililor din sîngele circulant.

Apariția nodulilor tuberculoși în țesutul valvular, cu sau fără cazeificarea unei valve, ca în cazurile publicate de Dressler, Fischer, Baron etc., este mult mai rară. Prezența leziunilor tuberculoase pe endocardul parietal, ca în cazurile studiate de Schultze și Reinhardt, demonstrează însă existența neîndoielnică a unei endocardite tuberculoase adevărate, neprecedată de depuneri verucoase, ca pe valve.

Endocarditele nespecifice ale tuberculoșilor sînt mai frecvente decît cele specifice și se caracterizează prin depuneri trombotice, leziuni verucoase și polipoase, opacificări și plăci scleroase ale endocardului valvular și parietal.

## LEZIUNILE GANGLIONILOR NERVOȘI INTRAMURALI

În acest domeniu, pe cît se pare, există extrem de puține cercetări; în literatura consultată nu am întîlnit și nu am găsit citată nici o altă lucrare în afară de cea a lui Lazovski, care se ocupă de leziunile ganglionilor nervoși ai inimii în diferite stări patologice, dar nu și de cele întîlnite în cursul tuberculozei.

Eskenasy a studiat (1956) modificările din ganglionii intramurali ai inimii, precum și cele din ganglionul stelat, din lanțul simpatic toracic și din pneumogastric, concomitent cu leziunile inimii în tuberculoză; leziuni specifice au fost găsite doar în cadrul tabloului anatomo-clinic al unei tuberculoze generalizate miliare, unde în ganglionul stelat stîng a putut fi descoperit un folicul tuberculos.

Cea mai mare parte a leziunilor prezentate de ganglionii intramurali ai inimii în cursul tuberculozei sînt nespecifice și se caracterizează, după Eskenasy prin îngroșarea capsulei, hiperemie cu eritrodiapedeză, edem, procese distrofice ale celulelor nervoase, constînd din tahicromazia nucleului, edem nuclear sau picnoză și carioliză, edem intracarional, vacuolizarea citoplasmei sau încărcare cu pigment ocru. Celulele satelite proliferează adesea și, în unii ganglioni, formează noduli reziduali. Există reticulinfibroză bogată și adesea paraplazia colagenă a reticulinei cu scleroza ganglionului vegetativ. Între scleroza ganglionară și cea a parenchimului învecinat nu există un paralelism univoc: uneori se poate constata o evoluție paralelă a fibrozei ganglionare și miocardice, alteori hiperemia și fibroza interesează exclusiv ganglionul vegetativ sau ele sînt mult mai accentuate decît leziunile similare din miocardul învecinat studiat pe aceeași secțiune (fig. 150, 151 și 152).

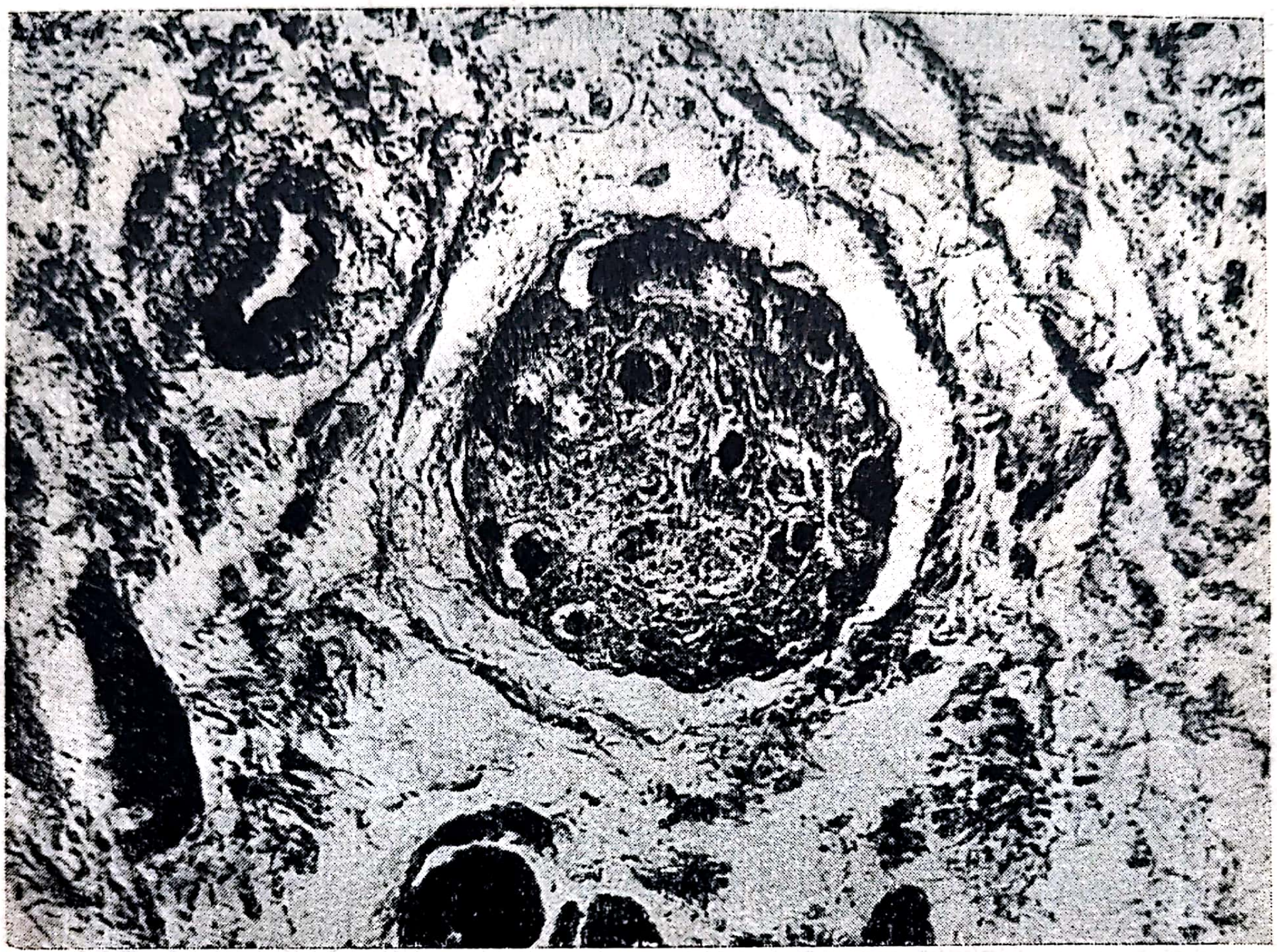

Fig. 150.—*Ganglion nervos subepicardic* : leziuni infiltrative și sclerogene periganglionare.

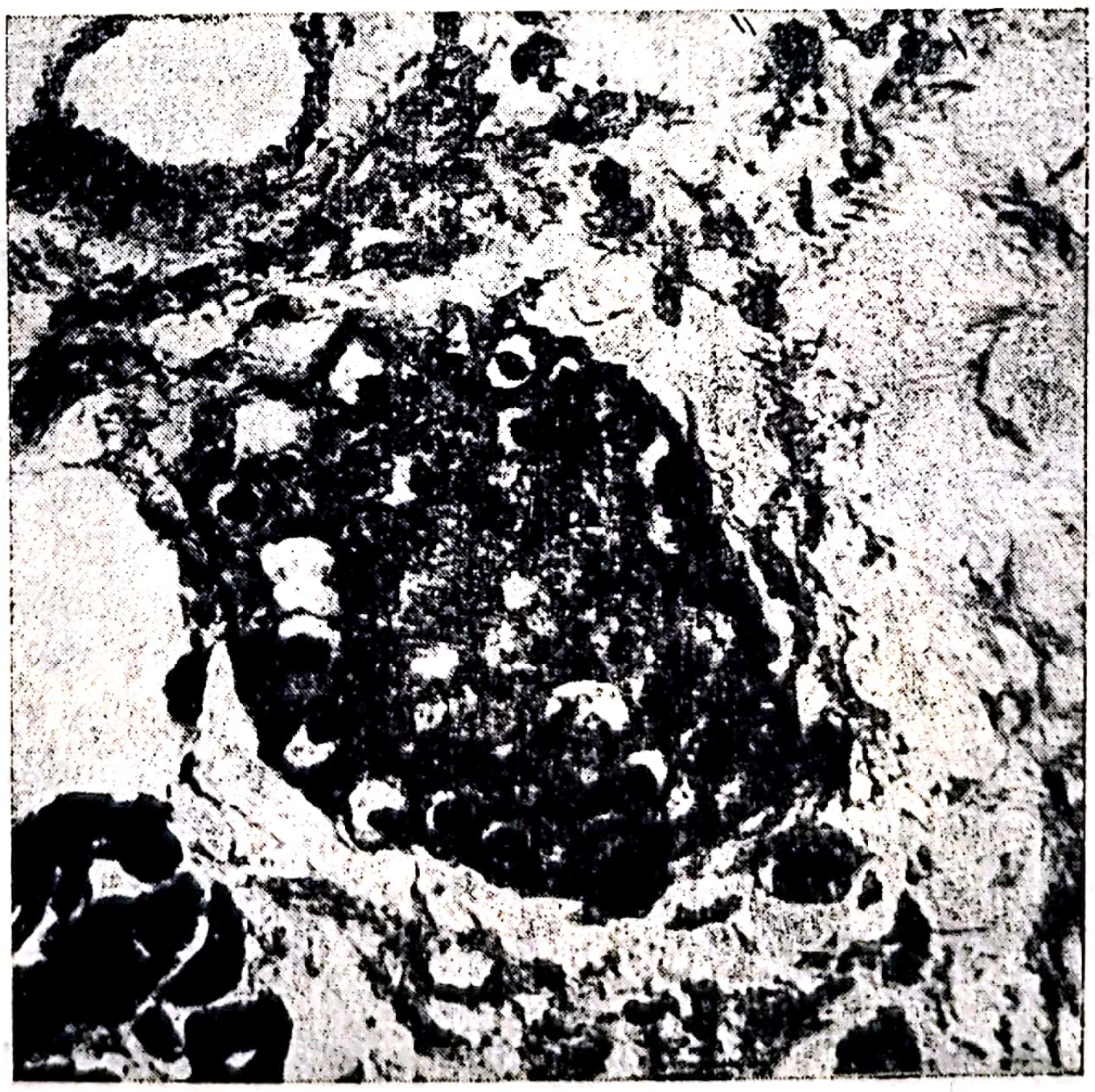

Fig. 151. — *Ganglion nervos subepicardic* : leziuni infiltrative și sclerogene intraganglionare.

Marele număr de cazuri în care se găsesc modificări electro-cardiografice, semnalate de numeroşi autori, ar putea să aibă la bază tocmai aceste leziuni ale ganglionilor nervoşi intramurali ai inimii.



Fig. 152. — *Infiltrat nodular şi difuz limfoido-celular pe traiectul pneumogastricului la un bolnav de tuberculoză pulmonară.*

## EVOLUŢIA LEZIUNILOR TUBERCULOASE ALE INIMII SUB INFLUENŢA TUBERCULOSTATICELOR

Acţiunea tuberculostaticelor se vădeşte şi la nivelul inimii, atît asupra leziunilor exsudative, cît şi a celor proliferative.

În principiu, nu se pot distinge alte particularităţi ale evoluţiei leziunilor tuberculoase ale inimii sub influenţa tuberculostaticelor, decît cele studiate anatomo-clinic şi experimental în plămîni, ganglioni limfatici, meninge, măduva osului, fără să se poată nega însă rolul structurilor locale în determinismul evolutiv al leziunilor şi al consecinţelor procesului de organizare şi vindecare.

Leziunile exsudative, sero-fibrinoase sau fibrinoase, ale pericardului sînt vădit influenţate. Sub influenţa tuberculostaticelor şi mai ales a asocierii acestora cu cortizonele şi ACTH-ul, se observă împiedecarea transformării cazeoase a maselor fibrinoase, resorbţia acestora şi a serozităţii exsudatului, prevenindu-se astfel, într-un mare număr de cazuri, simfiza pericardică.

Această modificare a tabloului histopatologic apare foarte evidentă în statistica prezentată de Meessen la Congresul de chirurgie cardio-vasculară (1955), care arată că din 364 de pericardite ajunse la necropsie între 1950 şi 1954, doar 15 erau constrictive.

Favorizînd activitatea de adaptare-apărare a organismului prin împiedicarea înmulţirii bacililor tuberculozei, sub influenţa tuberculostaticelor se observă intensificarea remanierilor proliferative a leziunilor exsudativ-alterative, cu dezvoltarea țesutului de granulație, cu evoluție curentă spre scleroză prin transformarea sa nespecifică, reducerea elementelor epitelioide din leziunile proliferativ-nodulare cu înmulțirea pînă la exclusivitate a celulelor gigante, care pierd cu regularitate caracterul langhansian și se apropie de cel de celulă de corp străin nespecific.

Leziunile miliare ale inimii dezvoltate în cadrul tuberculozei miliare generalizate evoluează, sub tratament, spre scleroză, ca și cele din plămîni, splină, ficat, măduva osului etc. Eskenasy, Nicolescu și Grünberg au putut urmări (1951) această evoluție în 38 de cazuri de tuberculoză miliară generalizată tratată, în care moartea se produsese din alte cauze; ei au putut constata o evoluție paralelă a tuturor leziunilor miliare din viscere, cu formarea unor cicatrice mici, stelate în miocard. În cazurile studiate ulterior de Eskenasy, au fost găsite destul de des, în plaje de scleroză difuză a miocardului, asemenea cicatrice mici, albe, stelate, semne ale unor leziuni anterioare specifice și nespecifice ale miocardului, evoluate spre scleroză sub influența tuberculostaticelor. Lipsa de specificitate a cicatricelor, și adesea absența unor alte diseminări hematogene de aceeași vîrstă, nu au permis totdeauna stabilirea etiologiei tuberculoase a cicatricelor din miocard, deși exista dovada infecției bacilare și a tratamentului cu tuberculostatice.

## LEZIUNILE TUBERCULOASE ALE VASELOR

Deși se susține de mulți autori și în multe manuale, că leziunile tuberculoase — spre deosebire de cele sifilitice — sînt avasculare, practica histopatologică demonstrează zilnic lipsa de bază a acestor afirmații.

Leziunile exsudative, primele stadii ale evoluției foliculului tuberculos, ca și țesutul de granulație tuberculos, sînt bine vascularizate, iar în propagarea sa din aproape în aproape, procesul bacilar lezează, cu frecvență relativ mare, vasele viscerelor; de asemenea, în cursul diseminărilor hematogene, vasele sînt primele care suferă.

În leziunile elementare ale tuberculozei, interesarea capilarelor sanguine și limfatice poate fi demonstrată fără mare dificultate. Este vorba de leziuni care încep uneori în intimă, alteori în adventiție, cu formare de noduli epitelioizi sau limfoizi, cu hipertrofia, hiperplazia și mobilizarea elementelor adventițiale și perivasculare, cu proliferarea elementelor stratului subendotelial. Procesele de perivasculită tuberculoasă sînt tot atît de frecvente ca și cele de endovasculită.

Alături de leziunile specifice ale vaselor, așa cum am semnalat la început, în cursul tuberculozei, ca și altor boli infecțioase, se produc leziuni vasculare care reflectă modificările condițiilor imunologice ale organismului, și în special așa-zisa fază de hipersensibilitate. Frecvența acestor leziuni în tuberculoză este destul de mare și ele par să condiționeze multe din leziunile specifice ale endovasului. Creşterea permeabilității vasculare, atît de caracteristică pentru tulburările imunologice, cu leziuni biochimice ale mucopolizaharidelor din membranele bazale, cu plasmexodie consecutivă, reprezintă o modalitate lezională puțin cunoscută în esența ei pînă în prezent; ea creează posibilitatea pentru bacilii din torentul circulator — mai abundenți în aceleași condiții imunologice tulburate decît de obicei — să pătrundă în peretele vasului. În acest mod iau naștere subendotelial leziuni nodulare tuberculoase, chiar în prezența unui endoteliu aparent intact.

Etapele dezvoltării acestor procese lezionale ale vaselor mici par, după majoritatea autorilor, să fie multiple:

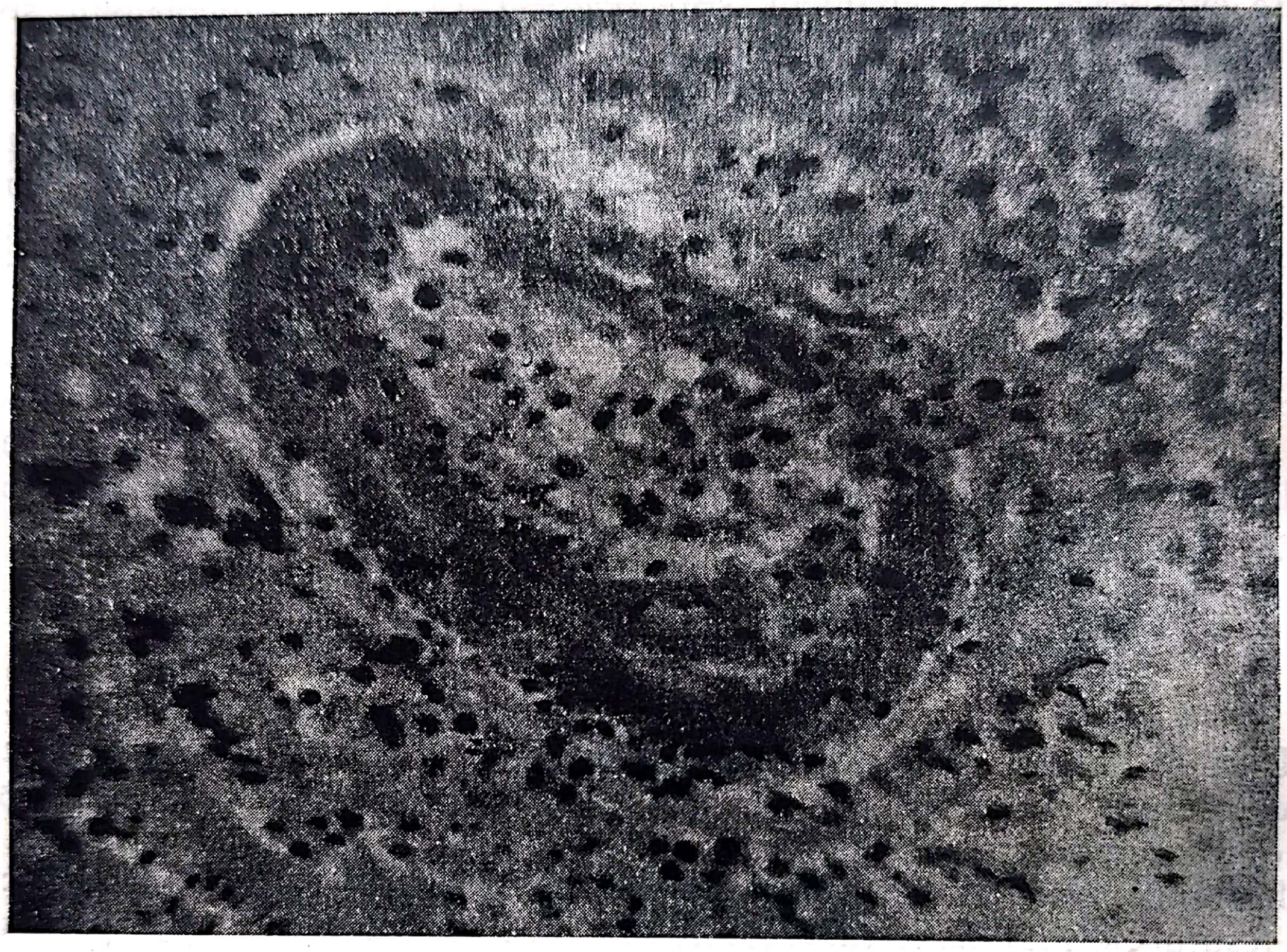

Fig. 153. — *Insudație fibrinoidă a mediei unei arteriole cu proliferarea intimei.*

— reflectînd tulburări de permeabilitate endotelială, prima etapă a procesului se caracterizează prin hipertrofia și creșterea înălțimii elementelor intimale, consecutiv unui « edem » proteic eozinofil sau incolor;

— într-o etapă următoare, edemul — *insudația fibrinoidă* — cuprinde media (fig. 153) și adventiția, cu imbibiția endoteliilor, dilacerarea, prin infiltrare între elemente, a mediei și cu apariția unei reacții limfo-plasmocitare perivasale;

— mai tîrziu se produce ruperea și scleroza retractilă a fibrelor elastice, reacția epitelioidă perivasală fără celule gigante, mergînd pînă la granuloză cu diminuarea cantitativă a elementelor limfoide;

— în fine, hialinizarea peretelui vascular cu aspect cupuliform, predominant periferică.

Multe din vasele obliterate sau mult strîmtate, prin proliferarea elementelor subintimale, ca și prin evoluția spre scleroză a leziunilor infiltrative perivasculare observate în cursul tuberculozei, par să fie datorite acestei evoluții. Diminuarea aportului sanguin, în aceste condiții vasculare schimbate, modifică multe din condițiile trofice locale: de unde apariția necrozelor ischemice nespecifice, sau cu evoluţie specifică ulterioară, persistenţa maselor cazeificate (tuberculoame) etc.

Trebuie menţionat tot aci faptul că în cursul evoluţiei tuberculozei şi în special a ftiziilor pulmonare fibro-cavernoase se produc leziuni de intensităţi şi întinderi variabile a vaselor din jurul cavernelor, ca şi a celor cuprinse în pereţii acestora. Astfel Kalaşnikova a arătat (1955) că vasele din teritoriul pericavitar suferă procese inflamatorii cronice care evoluează spre obliterare. De asemenea în teritoriile sclerozate există deformări ale vaselor de calibre mijlocii şi se formează numeroase neovase cu pereţi subţiri, aparţinînd sistemului arterei bronşice şi anastomoze între ramurile arterelor pulmonare şi bronşice, adesea cu formaţiuni glomice. Aspecte asemănătoare au fost descrise de Delarue, Sors şi Mignot în pereţii cavernelor, unde se găseşte o reţea capilară bogată în legătură cu anastomozele formate între vasele încă deschise şi ramurile obliterate şi recanalizate ale arterei pulmonare. Tablouri vasculare similare, dar mai puţin dezvoltate, au fost descrise de aceiaşi autori şi în capsulele tuberculoamelor pulmonare. În sfîrşit, Kozlowski, Maldyk, Szendzikowski şi Wieczorek au descris leziuni nespecifice în aortă şi ramurile arterei pulmonare la 105 cazuri de tuberculoză fibrocavitară.

## LEZIUNILE ARTERELOR

Leziunile tuberculoase ale arterelor sînt mult mai rare decît cele sifilitice şi considerate ca avînd o importanţă mult mai mică; ele se produc de cele mai multe ori în urma propagării procesului tuberculos din aproape în aproape. De obicei leziunile încep în adventiţie şi se propagă spre medie şi intimă; histotipia kösteriană a acestor leziuni este destul de rară. Astfel Nuti şi Rellini (1950), într-un studiu făcut pe 1000 de preparate din ramurile arterei pulmonare, recoltate de la 23 indivizi decedaţi cu tuberculoză pulmonară (21), renală (1) şi osteo-articulară (1), arată marea frecvenţă a proceselor inflamatorii nespecifice, predominant productive, ale pereţilor arteriali şi lipsa totală a leziunilor tuberculoase histotipice.

Atunci cînd pătrunderea procesului dinspre adventiţie spre intimă se face lent, histotipia se poate constata frecvent numai la periferie, în timp ce media şi stratul subintimal prezintă infiltrate limfoide şi granulocitare, tabloul lezional nereproducînd la acest nivel, modalitatea cunoscută din patologia tuberculozei, a ţesutului de granulaţie tuberculos.

Tot aci trebuie menţionat că majoritatea proceselor tuberculoase arteriale evoluează spre obliterarea lumenelor, cu transformarea arterelor în cordoane dure, cu tulburări de nutriţie consecutive.

Cînd procesul nu evoluează periarterial, ci cuprinde numai un arc din circumferinţa vasului, ţesutul de granulaţie poate ajunge rapid în lumenul care rămîne deschis circulaţiei sanguine şi în care pătrund bacili (Nasse).

Dintre arterele mari, cea mai des lezată este aorta.

**Aortita tuberculoasă** se dezvoltă în urma propagării procesului tuberculos din ganglionii cazeificaţi, mediastinali şi retroperitoneali (Benda, Schultz). În cazurile publicate de Ribbert, Schnyder şi Buttermilch, Wetteland şi Scott, leziunea tuberculoasă a aortei îşi avea originea într-un abces paravertebral spondilitic, în cele ale lui Hanau și Sigg, într-un proces cazeos pulmonar periferic; aortita tuberculoasă mai poate lua naștere prin propagarea la peretele aortei a unui proces pericarditic (Zalka, Foley, Probert și Seal) sau de la perilimfadenitele tuberculoase mediastinale (Hanau și Sigg, Kamen, Edenhuizen, Benda). Uneori, anevrismul aortei ia naștere în lipsa leziunilor tuberculoase parietale, consecutiv modificărilor paraspecifice pe care le suferă media, cu hialinizare și dilatare sub influența presiunii sanguine. Anevrismele tuberculoase ale aortei se pot perfora sau rupe în trahee, bronhii (Prior), esofag sau mediastin, cu hemoragii masive, adesea rapid mortale.

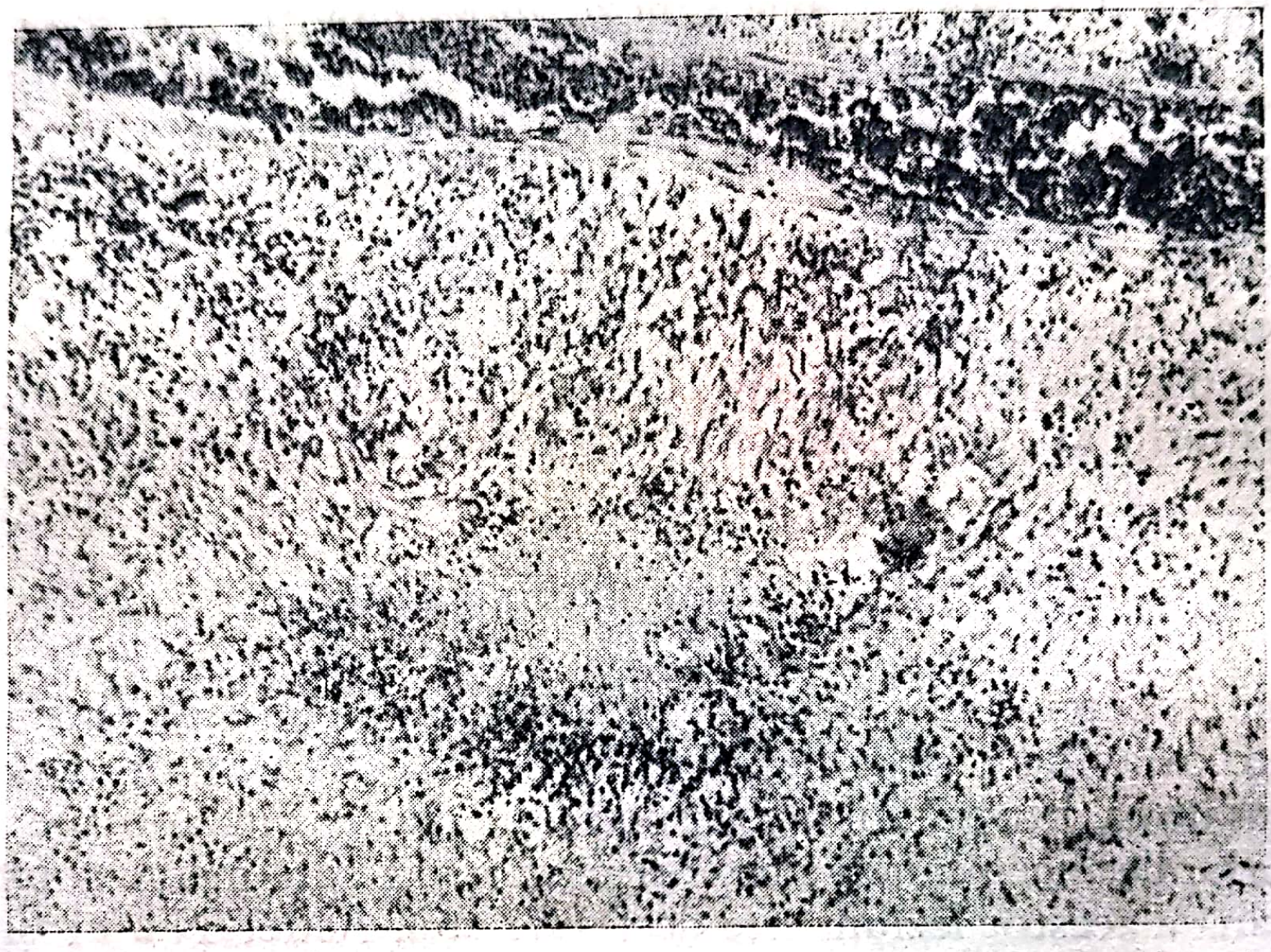

Fig. 154. — *Leziune tuberculoasă proliferativă perivasculară cu tendință la invazie transparietală.*

**Arteritele tuberculoase periferice** sînt și mai rare decît procesele aortice. Un caz mai bine cunoscut este cel publicat de Nöthen, în care, în jurul arterei femurale se formase un proces tuberculos de origine embolică, care invadase adventiția.

**Arteritele tuberculoase ale arterelor mici** se însoțesc de obicei de infarcte (ca în splină și rinichi), care suferă ulterior un proces de cazeificare prin pătrunderea în masa necrotică a produselor bacilifere. În aceste cazuri uneori este vorba de propagarea unui proces tuberculos învecinat la peretele arterei (fig. 154), alteori de o embolie baciliferă, care astupă complet artera, sau de formarea unor tuberculi în intimă ca urmare a opririi în *vasa vasorum* a bacililor circulanți în cursul diseminărilor hematogene. Kozlowski, Maldyk, Szendzikowski și Wieczorek, cercetînd 105 cazuri cu tuberculoze pulmonare fibro-cavitare (1957) au găsit, în arterele adiacente focarelor tuberculoase, leziuni exsudativ-cazeoase (17 cazuri) și periarterite tuberculoase proliferative (8 cazuri). Leziunile paraspecifice învecinate erau mai largi și mai intense și se caracterizau prin congestie în *vasa vasorum*, hemoragii în adventiții, prezența maselor proteice în intimă.

În alte cazuri, procesul paraspecific parietal este predominant, iar transformarea hialină a mediei favorizează, sub acțiunea presiunii sîngelui, formarea anevrismelor, care uneori se perforează sau se rup (hemoptizii, hematurii, hemoragii cerebrale în meningo-encefalită (Biber).

Independent de nivelul la care procesul tuberculos interesează arborele arterial, evoluția generală a leziunilor este următoarea:

Procesul începe în adventiție cu manifestări exsudative care ulterior se cazeifică și se remaniază proliferativ; prezența țesutului de granulație specific în adventiție și activitatea acestuia determină propagarea procesului la restul peretelui arterial, prin traversarea mediei. Ca urmare se formează aci focare necrotice (Benda, Zalka), care ajung la intimă unde bombează sub endoteliu în lumen (Dietrich, Hedinger, Buttermilch). În același timp sînt prinse în procesul tuberculos și *vasa vasorum*, conducînd la formarea unor microinfarcte cazeoase în perete, cu posibilitate de efracție în lumen sau în afară (Kornitzer).

Dacă acest proces alterativ se întinde pe o suprafață mai mare, se poate produce pătrunderea sîngelui între tunicile peretelui arterial cu disecția lor sub presiune; anevrismele disecante, astfel formate, se pot perfora ulterior în organele sau țesuturile învecinate (Ribbert, Haythorn, Liefmann). În cazul publicat de Schnyder, ruperea anevrismului tuberculos al aortei s-a făcut în esofag, care era prins împreună cu aorta, într-un proces anterior de mediastinită reacțională.

O modalitate patogenică și mai rară a arteritelor tuberculoase — mai des întîlnite în cazul venelor (Benda) — este dezvoltarea nodulilor tuberculoși în endarteră cu formarea *endarteritei tuberculoase* (fig. 155). În unele cazuri (Weigert, Witte, Hanau, Geissler) este vorba de noduli miliari situați în număr variabil în intima arterei pulmonare, al cărei perete vine în contact direct cu pachete limfadenitice traheo-bronșice cazeificate; în cazul ramurilor arteriale mai mici, lezarea lor poate fi provocată și de propagarea tuberculozei din noduli pulmonari cazeificați. S-au mai descris în aortă, în special, focare tuberculoase cazeoase mari, cu aspect polipoid fungos (Lubarsch, Aschoff, Straebe etc.).

De obicei nodulii miliari și tuberculii se cazeifică și conțin numeroși bacili; unii dintre ei apar despărțiți de lumenul arterei doar printr-un strat subțire de țesut conjunctiv, în timp ce suprafața endarterei este acoperită, în dreptul lor, de o peliculă subțire de fibrină; după efracția focarelor cazeoase în lumenul arterei, pe suprafața acesteia se observă mici ulcerații ale intimei.

După Straebe și Benda, nodulii din intimă ar lua naștere în urma unei diseminări bacilare hematogene; ei ar rămîne localizați în endarteră, fără să intereseze celelalte tunici ale peretelui arterial; infiltratele mediei și nodulii de vecinătate cu evoluție cazeoasă ulterioară sînt rari. Efracția în lumen a nodulilor tuberculoși cazeificați din endarteră este urmată adesea de o diseminare baciliferă generalizată sau cel puțin renală, cu leziuni miliare.

Vasele meningo-encefalice sînt frecvent cuprinse în procesele tuberculoase ale meningelor și creierului (meningo-encefalită tuberculoasă), urmările acestei interesări fiind adesea focarele de ramolisment ischemic din creier. Se întîlnesc în aceste cazuri leziuni de arteriolită cazeoasă, endarteriolită obliterantă, periarteriolite limfo-plasmocitare, endotelite cu foliculi giganto-epitelioizi etc. (Diaconiță, Eskenasy, Nicolescu, Esrig).

Sub acțiunea tuberculostaticelor, evoluția tuturor acestor leziuni se face spre scleroza pereților cu îngustarea și chiar obliterarea lumenului vascular, fără să se poată stabili vreo legătură certă între intensitatea leziunilor sclerogene și durata tratamentului; adeseori leziuni de intensități egale se întîlnesc în cazuri tratate 60 sau 150 de zile. În acest sens, așa cum am arătat împreună cu Diaconiță, Nicolescu și Esrig, procesele vasculare prezintă sub tratament o evoluție particulară structurii arterei și leziunii și mai puțin influențată, în ceea ce privește viteza, de tratament (dar nu și în privința predominanței fibrilare sau celulare în leziune).

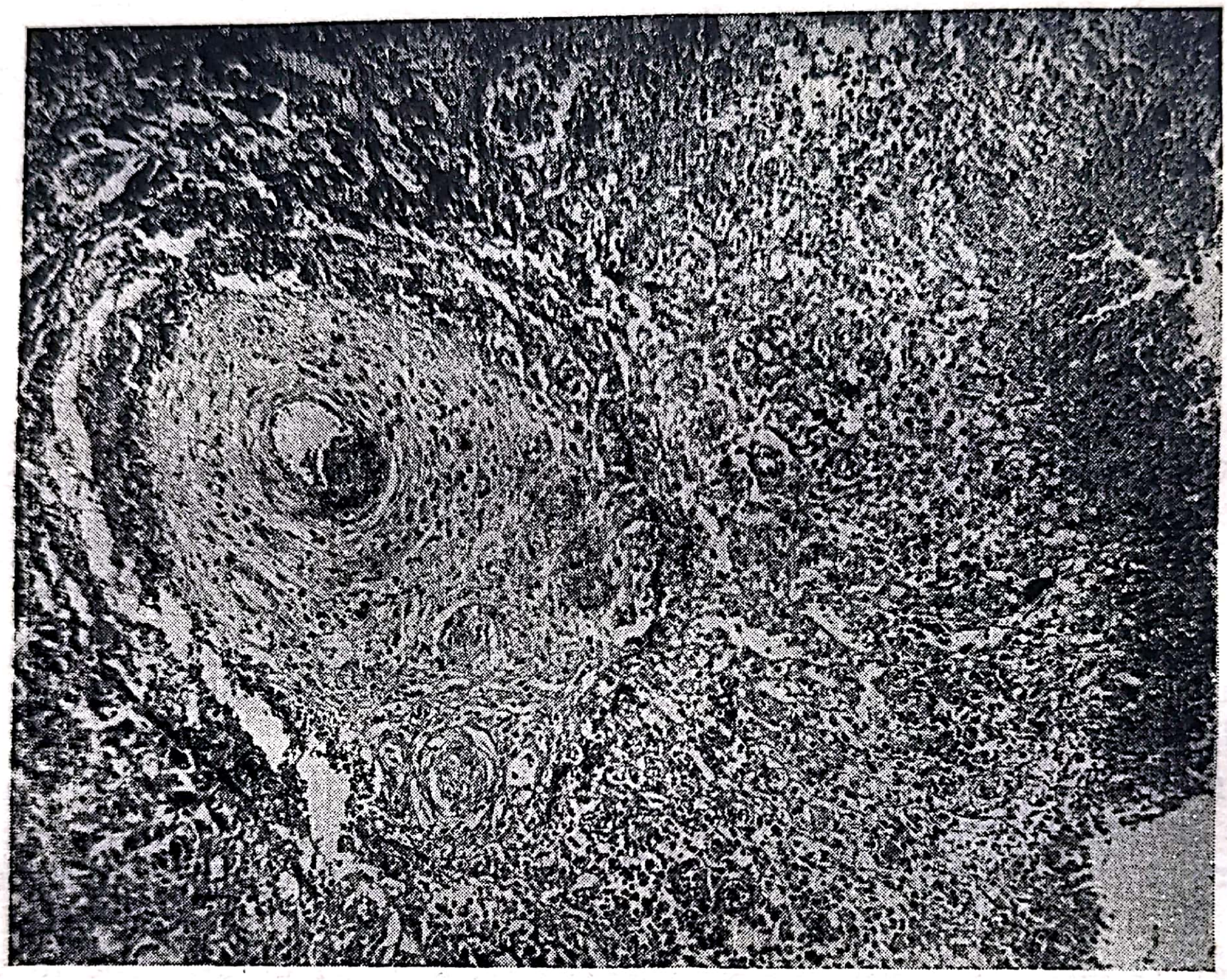

Fig. 155. — *Endarterită tuberculoasă în cuprinsul unui țesut de granulație tuberculos* : leziunile se dezvoltă înăuntrul limitantei elastice.

## LEZIUNILE VENELOR

Leziunile tuberculoase ale venelor sînt mai frecvente decît cele arteriale. Cauzele acestor diferențe de frecvență sînt insuficient cunoscute; este probabil că structura mai simplă a venelor, ca și circulația mai lentă în aceste vase, favorizează formarea mai frecventă a leziunilor tuberculoase în vene decît în artere.

Venele cele mai des lezate de procesul tuberculos sînt cele pulmonare (Hartwich, Hinüber, Glass), apoi cele renale și splenice, ca și cele suprarenale și sinurile de la bază ale durei mater. Deși în plămîni sînt lezate mai ales venele din regiunile cu leziuni tuberculoase, apariția și intensitatea leziunilor bacilare venoase nu par să depindă de dezvoltarea tuberculozei în parenchimul pulmonar. Se cunosc cazuri în care tuberculoza pulmonară lipsea sau în care existau doar leziuni apicale incapsulate și unde venele pulmonare erau lezate; este evident că în aceste cazuri, originea diseminării era în altă parte; uneori ea a fost găsită în rinichi. În studiul lor (1957), Kozlowski, Maldyk, Szendzikowski și Wieczorek nu menționează prezența leziunilor tuberculoase ale venelor pulmonare în tuberculozele fibro-cavitare. Aceste vase prezentau însă leziuni nespecifice mai frecvent decît arterele aceluiași plămîn, caracterizate prin hiperelastoză și reticulinfibroză subintimală.

În funcție de calea de propagare a procesului la venă se disting două tipuri de leziuni tuberculoase ale venelor:

— leziuni secundare vehiculării embolilor baciliferi pe cale sanguină cu traversarea intimei, eventual lezată nespecific anterior, sau a embolizării *vasa vasorum*, realizîndu-se *endoflebita tuberculoasă*;

— leziuni secundare propagării procesului din aproape în aproape, cu interesarea adventiției și ulterior a mediei și intimei, *periflebita tuberculoasă*.

**Endoflebita tuberculoasă** este mai frecventă; ea ia naștere în urma propagării tuberculozei pe cale hematogenă cu formarea unor noduli miliari sau submiliari în endovenă (Mügge, Orth). Nodulii sînt uneori vizibili cu ochiul liber, dar mai des descoperiți la microscop în ramurile venei pulmonare (Ribbert). Nodulii superficiali apar ca niște formațiuni mici, cenușii, sau ceva mai mari, gălbui și fără limite precise, vizibili prin transparența endoteliului sub care bombează.

Dacă — mai rar — endoflebita se formează în urma unei diseminări prin *vasa vasorum*, în pereții acestora se produc leziuni alterative cu necroza peretelui, efracție și reacție celulară perivasală, iar în endovenă, apar noduli tuberculoși histotipici.

Endoflebita se dezvoltă mai frecvent în urma pătrunderii în perete a bacililor tuberculoși circulanți, la nivelul unei leziuni nespecifice anterioare a endoteliului (eventual alergice), unde se formează depuneri trombotice leucocitare. În stratul subendotelial se produce o infiltrație mai mult sau mai puțin importantă de elemente migratorii exsudative, care se amestecă curînd cu elemente epitelioide de neoformație locală. Acestea se aglomerează și formează noduli epitelioizi; apoi, în legătură cu necroza cazeoasă a cîtorva celule epitelioide, se diferențiază și celule gigante, reflectînd un proces reacțional față de corpul străin apărut în țesut, pe care-l înglobează în citoplasmă. Iau astfel naștere granuloame tuberculoase histotipice. Nodulul endovenos este separat adesea de suprafață printr-un strat celular bogat, format din elemente mezenchimale fixe și mobilizate; limitanta elastică internă separă nodulul de medie; la acest nivel se găsește adesea, în imediata vecinătate, un infiltrat limfoid (Benda) a cărui interpretare este încă discutabilă. Pare probabil că acestea trebuie considerate ca o manifestare exsudativă paraspecifică.

La suprafața endovenei, trombul suferă adesea un proces de organizare nespecifică, cu îngustarea consecutivă a lumenului. La tromboză progresivă cu închiderea lumenului prin *tromboflebită obliterantă tuberculoasă* se ajunge numai în venele mici; în cele mari, trombul este invadat de procesul tuberculos din endovenă cu formarea unui polip tuberculos (Weigert). Tromboflebita obliterantă tuberculoasă se dezvoltă în urma formării țesutului de granulație care proliferează spre lumen, unde elementele sale se intrică cu cele ale procesului de organizare nespecifică a trombului; pe această cale masa care a astupat vena se cazeifică. Ea este cunoscută de multă vreme și se observă în toate perioadele evolutive ale tuberculozei, complicînd — cu aspectul de *flegmatia alba dolens* — circa 10% din tuberculozele cu evoluție infaustă. Procesul tromboflebitic tuberculos se localizează de obicei la nivelul venelor iliace interne și umerale și este mai frecvent la femeie decît la bărbat.

Formarea polipului tuberculos — din ce în ce mai rar întîlnit — are la bază organizarea specifică a trombului leucocitar. Descris de Weigert, polipul tuberculos amintește aspectul trombului parietal: el apare ca un corp alungit (atinge chiar 14 cm), cu un capăt fixat pe perete și unul liber plutind în direcția inimii. Polipul este galben sau gălbui-albicios din cauza maselor cazeoase din constituția sa. Rareori polipii sînt multipli, apărînd la confluența ramurilor venei pulmonare. O secțiune transversală prin polip arată un centru cazeos ramolit, delimitat de țesut de granulație tuberculos bogat în fibroblaști și acoperit la suprafața de contact cu sîngele circulant de filamente de fibrină. La nivelul implantării parietale a polipului se poate constata continuitatea țesutului de granulație cu procesul endovenos, unde se găsesc numeroase granuloame kösteriene, ajungînd pînă sub limitanta elastică. În medie se regăsește un infiltrat limfoid, adventiția este nelezată.

Forma polipului este determinată de acțiunea mecanică a sîngelui, în timp ce creșterea lui depinde de depunerea unor noi mase trombotice la nivelul capătului terminal. Distrugerea mecanică a polipului sau ramolirea cazeumului este urmată de liberarea maselor bacilifere în curentul sanguin cu diseminare hematogenă consecutivă.

**Periflebita tuberculoasă** se produce în special în vecinătatea focarelor cazeoase viscerale de la care procesul tuberculos se propagă prin contiguitate. Dacă este vorba de un proces exsudativ-necrotic, în peretele venei cuprinse în leziune se produce o scurtă fază exsudativ-cazeoasă cu remaniere proliferativă reacțională și formarea unui țesut de granulație tuberculos pe seama elementelor adventițiale. Dacă procesul care lezează vena este, dimpotrivă, productiv-granulativ, țesutul de granulație tuberculos înglobează vena și se continuă în adventiție, interesînd în proliferare elementele acesteia; la acest nivel apar acum noduli miliari. În cazurile de periflebită tuberculoasă ale jugularei studiate de Weigert, Hanau și Sigg, Glass, procesul plecase din ganglionii limfatici cervicali profunzi, care prezentau limfadenite tuberculoase cazeificate.

În cursul propagării procesului tuberculos la peretele venei, țesutul elastic este împins, fibrele subțiri complet distruse, iar cele groase și formațiunile elastice fărîmițate și înglobate în țesutul de granulație. Concomitent pe suprafața endovenei, în dreptul leziunii periflebitice, se formează depuneri trombotice, care se pot organiza: mai frecvent, în special în venele mari (ca în cele pulmonare), se produce îngroșarea bruscă a endovenei prin proliferarea activă a elementelor subintimale, ceea ce împiedică efracția procesului tuberculos în lumen.

Cuprinderea venelor mici în țesutul de granulație tuberculos care progresează din aproape în aproape, determină destul de rapid interesarea, după adventiție, a mediei și intimei, cu distrugerea ulterioară a vasului.

Cînd în cursul evoluției procesului periflebitic se ajunge la interesarea endovenei, se poate produce trecerea maselor cazeoase bacilifere în torentul circulator și dezvoltarea unei tuberculoze hematogene miliare acute, prin efracția stratului endotelial. După Benda, această evoluție este rară în cazul periflebitelor tuberculoase și determinată uneori de o infecție mixtă cu piogeni.

## LEZIUNILE CAPILARELOR

Capilarele sînt lezate în orice proces tuberculos, independent de componenta majoră a inflamației, exsudativă sau productivă, de localizarea procesului, sau de modalitățile sale de propagare. Leziunile capilarelor prezintă o gamă variată de modificări care încep cu dilatarea pereților, cu alterări minime ale acestora, imbibiția pereților cu proteine, necroze, endotelite proliferative și descuamative, procese adventițiale proliferative, sclerogene, obliterante, și pot ajunge pînă la desființarea capilarului ca element anatomic component al leziunii.

În procesele exsudative pulmonare tuberculoase, capilarele din pereții alveolari sînt dilatate, hiperemiate și prezintă o hipertrofie cu hiperplazie și mobilizarea elementelor histiocitare parietale. Dacă procesul tuberculos predominant exsudativ evoluează rapid spre cazeificare prin demascarea lipidelor citoplasmatice, capilarele se necrozează o dată cu peretele alveolar, în masa de cazeum persistînd numai elementele elastice și reticulinice parieto-vasculare.

Aspecte similare se observă și în alte organe. Astfel în meninge, creier, rinichi, procesele exsudativ-alterative se însoțesc de leziuni similare ale capilarelor, de toate tipurile amintite. În medulo-haversita tuberculoasă, leziunea incipientă determinată de oprirea embolului bacilifer în capilarul osteonic haversian este hiperinoza cu necroza peretelui capilar (fig. 156 și 157), efracția acestuia in spațiul pericapilar cu hipertrofia, hiperplazia, mobilizarea și organizarea proliferativă a elementelor adventițiale și pericapilare (Eskenasy). În meningo-encefalitele tuberculoase, procesele alterative-necrozante ale capilarelor sînt relativ frecvente, iar organizarea exsudatelor fibrinoase duce adesea la înglobarea în proces și desființarea capilarelor meningeale. Capilarele din substanța nervoasă apar adesea, în aceleași condiții, cu pereții imbibați proteic (Eskenasy, Nicolescu, Esrig).

În procesele tuberculoase predominant proliferative (fig. 158 și 159), nodulare sau difuze, capilarele participă la formarea granulomului de la început. După Victor Babeș, celulele gigante de tip Langhans ar lua naștere chiar din endoteliul capilar. În cursul acumulării elementelor reticulo-histiocitare transformate epitelioid prin modificarea conținutului lor nuclear și citoplasmatic în acizi nucleici, capilarele se turtesc și dispar, foliculul constituit apărînd ca o leziune avasculară. Un examen atent reușește însă să pună în evidență, și în acest stadiu, capilare cu lumen foarte mic sau turtit în zona periferică a granulomului, în stratul de elemente exsudative mobilizabile de tip limfoid. În sfîrșit, țesutul de granulație tuberculos conține la început numeroase vase capilare, cea mai mare parte de neoformație, care suferă rapid aceeași evoluție atrofo-sclerogenă.

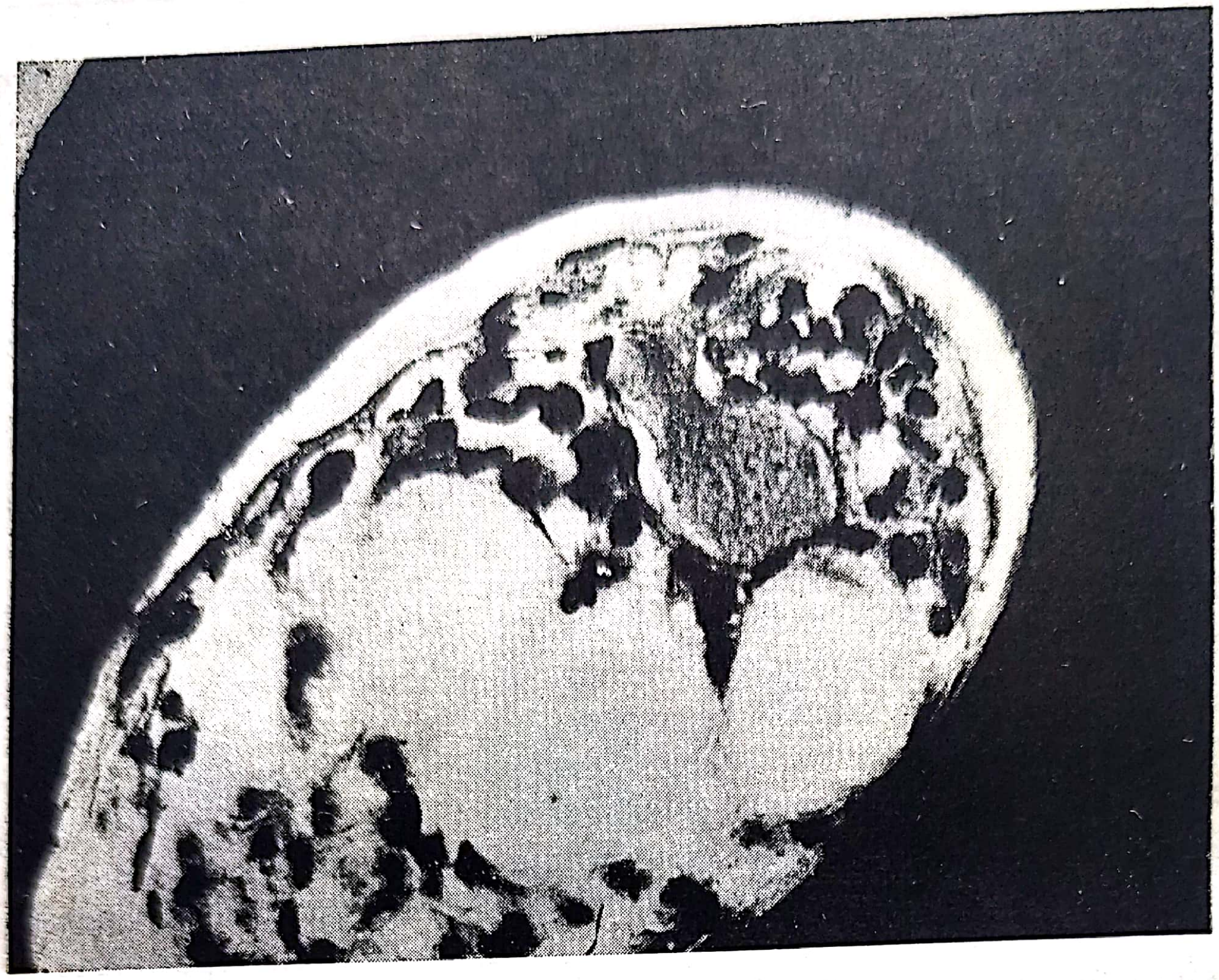

Fig. 156. — *Proces proliferativ tuberculos al capilarului intraosteonic;* leziune incipientă a tuberculozei măduvei osului.

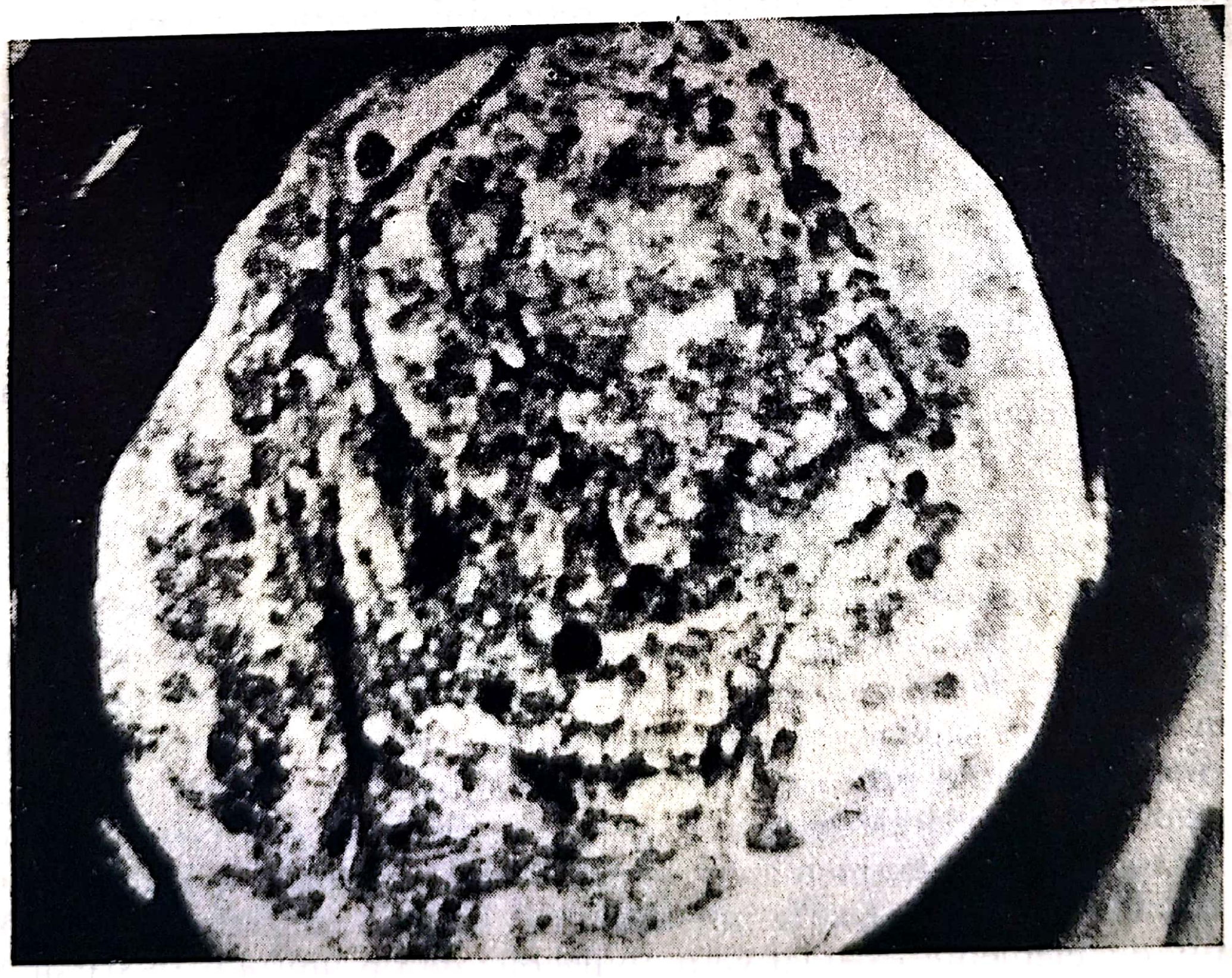

Fig. 157. — *Tuberculoza alterativ-cazeoasă a capilarului intraosteonic şi a elementelor reticulare pericapilare în tuberculoza măduvei osului.*

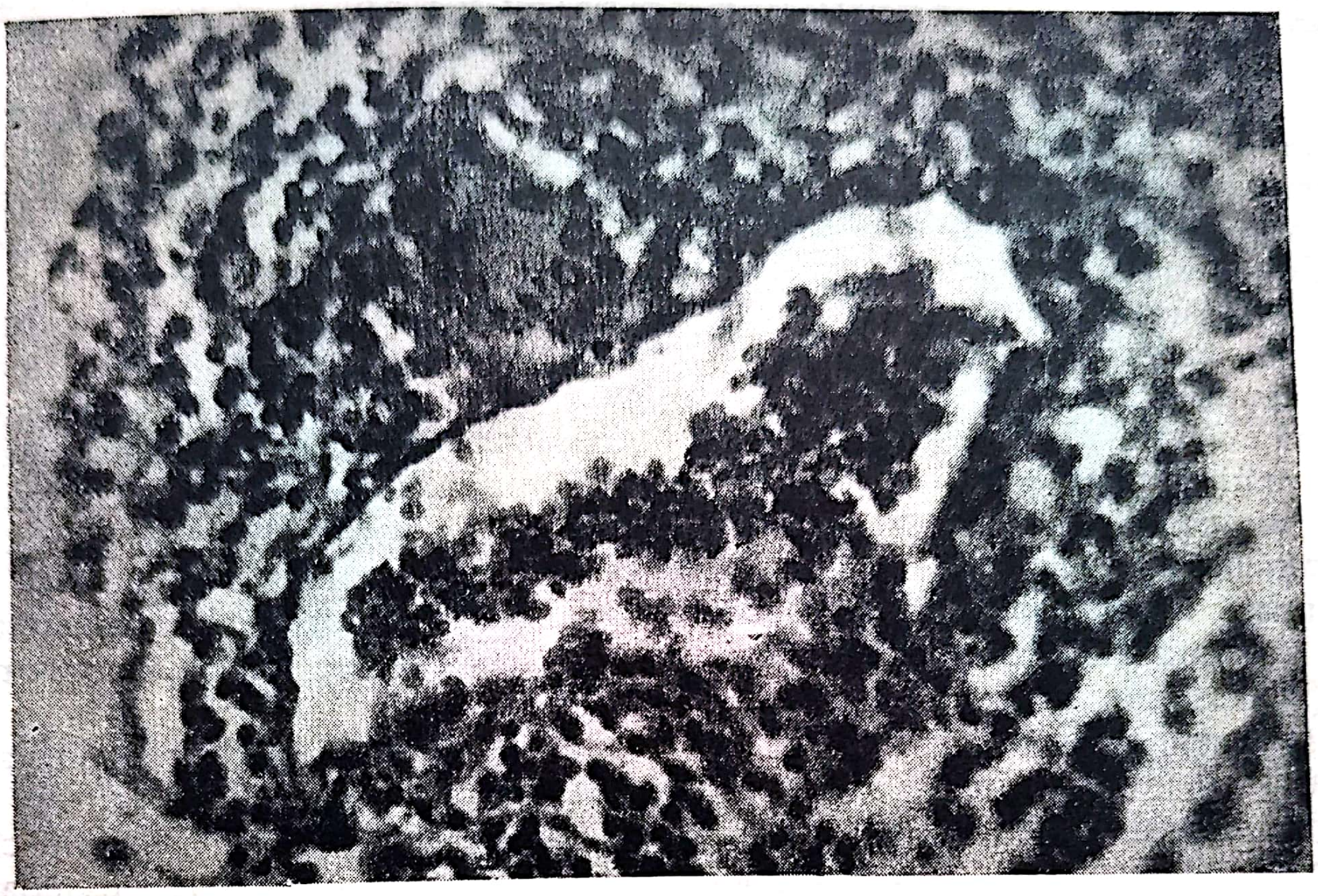

Fig. 158. — *Leziune tuberculoasă a unui capilar mare* : sub intimă se observă o celulă gigantă Langhans, înconjurată de epitelioide și elemente limfoide.

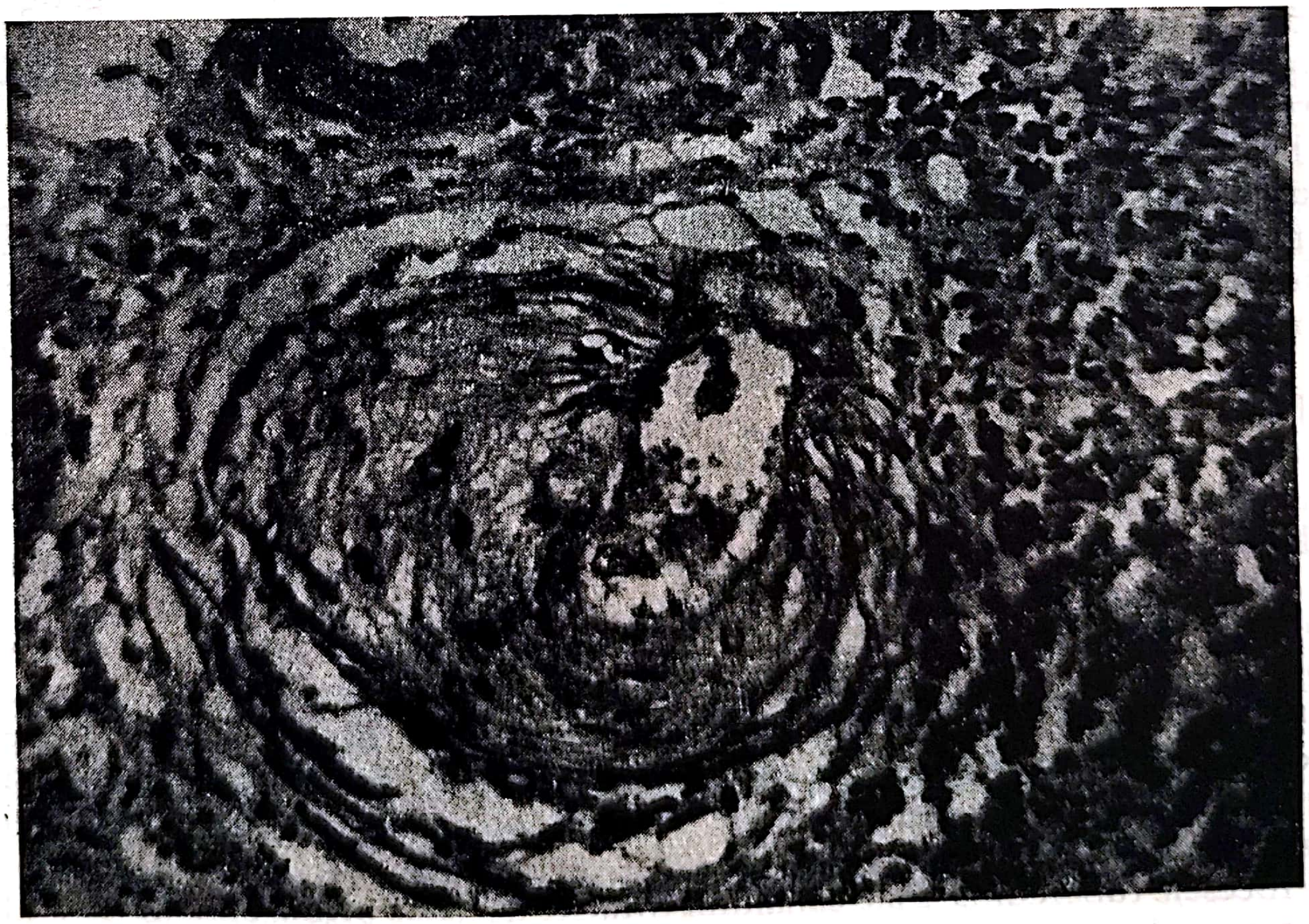

Fig. 159. — *Leziune tuberculoasă a unui capilar* : se observă formarea cîtorva celule gigante și epitelioide în peretele capilarului; intima este încă intactă.

## LEZIUNILE LIMFATICELOR

Elementul vasculo-limfatic reprezintă o componentă nelipsită a procesului tuberculos independent de vîrsta acestuia, de masivitatea infecției sau de localizarea procesului. În oricare din organele lezate de tuberculoză se poate pune în evidență transportul de bacili sau de macrofage conținînd bacili, pe căile limfatice, ai căror pereți sînt frecvent interesați în procesul tuberculos.

**Limfangita tuberculoasă** este caracteristică evoluției procesului de primoinfecție; ea se dezvoltă ca urmare a vehiculării bacililor dintr-un focar oarecare, din țesuturi, pe cale limfatică spre ganglionii regionali. Limfangita tuberculoasă izolată se observă mai rar în cadrul tuberculozei secundare, mai ales în cazul unei scăderi remarcabile a rezistenței organismului, cum se constată la bătrîni și la cașectici; în tuberculozele de «organ» sînt de obicei interesate limfaticele pericanaliculare (bronhie, ureter etc.), constituind o leziune anterioară sau secundară interesării elementului canalicular. Limfangita tuberculoasă primitivă, fără prezența unui focar tuberculos primar în țesuturi, se întîlnește extrem de rar (în leziunile de contact ale pielii, Winkler).

Cele mai frecvente procese de limfangită tuberculoasă se observă în vasele limfatice ale plămînului în cursul propagării infecției din afectul primar spre ganglionii limfatici hilari. În aceste cazuri, vasele limfatice sînt vizibile chiar cu ochiul neînarmat, ca niște dungi albe, prin dezvoltarea unui proces exsudativ-cazeos cu remaniere proliferativă pe traiectul lor spre pleură și sub pleură.

Leziuni analoage, dar mai rare, se observă și în cazul primoinfecției pe cale digestivă, cu formarea afectului primar la nivelul intestinului; din submucoasă, traversînd musculara spre seroasă, și parcurgînd mezenterul pînă la ganglionii limfatici mezenterici și retroperitoneali, se observă aceleași dungi albe, cazeoase, pe traiectul cărora se găsesc din loc în loc granulații miliare sau submiliare, cu centrul cazeificat.

Procesul tuberculos al limfaticelor începe, în aceste cazuri, totdeauna în stratul intern al peretelui, printr-un proces exsudativ-alterativ cu remaniere proliferativă. Pe secțiune, un asemenea vas apare de obicei constituit dintr-un perete în care se găsesc cîțiva foliculi și un conținut fibrinos, parțial cazeificat. Uneori întreg stratul intern este cazeificat, iar cel extern este transformat într-un țesut de granulație specific, perilimfangitic.

Dacă interesarea limfaticelor se face dinafară înăuntru — ca în ganglionii limfatici — procesul începe printr-o perilimfangită productivă, care continuă rapid cu o endolimfangită productivă.

**Leziunile tuberculoase ale canalului toracic.** După ce ganglionii mezenterici au fost interesați în procesul tuberculos intestinal, există uneori o perioadă de timp în care un contingent de bacili reușește să traverseze ganglionii și să ajungă în cisterna Pecquet, de unde se infectează canalul toracic. Aduși de curentul limfatic, bacilii lezează peretele acestuia (Bethe), determinînd procese de forme și intensități variabile. Canalul toracic mai poate fi infectat și de materialul bacilifer adus pe calea colateralelor sale din ganglionii limfatici mediastinali și din diafragm.

Procesele tuberculoase ale canalului toracic, descrise prima oară de Astley Cooper, din ce în ce mai rar întîlnite astăzi, sînt, după Benda, următoarele: tuberculoza miliară a intimei (cea mai frecventă), tuberculoza polipoasă, tromboendoflebita tuberculoasă, tuberculoza ulcero-cazeoasă, tromboza cazeoasă, tuberculoza productivă cu organizarea maselor necrotice și tromboză. Modul de formare a acestor diferite leziuni este similar celui de la nivelul venelor.

În teritoriile de organizare a țesutului de granulație tuberculos, în pereții cavernelor, în peribronhiile sclerozate și în genere, în orice scleroză tuberculoasă, se poate constata un proces de neogeneză limfatică, adesea cu diferențiere endotelială. Aceste neovase limfatice, cu sau fără pereți proprii, devin foarte evidente în cursul proceselor de reactivare a leziunilor tuberculoase, cînd, masele sclerozate se imbibă puternic cu exsudat, formîndu-se un adevărat circuit cu dublu sens între periferia teritoriului sclerozat și relicvatul tuberculos inclus, pe calea căruia se face un schimb activ de substanțe.

## EVOLUȚIA LEZIUNILOR TUBERCULOASE ALE VASELOR SUB INFLUENȚA TUBERCULOSTATICELOR

Am văzut mai înainte că, sub influența tuberculostaticelor, se produce în linii mari resorbția proceselor exsudative și organizarea fibroasă a celor productive. Leziunile vasculare suferă o evoluție similară.

O dată cu proliferările celulare nodulare sau difuze intra- sau perivasculare, care remaniază procesele exsudativ-alterative sau reprezintă manifestări alergice, se produce și o proliferare a fibrilelor de reticulină structurale, intraparietale; fibrilele neoformate traversează peretele vasului orientîndu-se radiar; se produce apoi procesul paraplazic de colagenizare a cărui intensitate depinde de durata acțiunii tuberculostaticelor. Scleroza pereților vasculari duce adesea la o reducere simțitoare a lumenului sau chiar la obliterarea totală a vasului.

În procesele tuberculoase pulmonare și meningeale, asemenea scleroze vasculare sînt frecvente; deși obliterarea vasului se face destul de lent, ea împiedică pe de o parte acțiunea directă a medicamentului, care nu mai poate ajunge pînă în focarul tuberculos pentru a influența ritmul de dezvoltare a bacililor de aci; pe de altă parte ele determină apariția — mai ales în creier — a necrozelor ischemice.

### BIBLIOGRAFIE

1. Abrikosov A. I. i Anicikov N. N., *Ceastnaia patologhiceskaia anatomia*, vol. II, *Serdțe i sosudî*, Moscova, Medghiz, 1947.
2. Afanasieva V. M., *Izmenenie serdța pri tuberkuleoze u detei*, Arhiv patologhii, 1949, t. 11, nr. 4, p. 33.
3. Askanazy M., *Die Gefässveränderungen bei der akuten tuberkulösen Meningitis*, Arch. klin, Med., 1950, t. 99, p. 631.
4. Babeș V. et Stoicescu G., *Myocardite aiguë greffée sur une myocardite tuberculeuse*, Le progrès médical, 1895, t. XII, p. 7.
5. Benda C., *Venen*, în Henke-Lubarsch, *Handbuch der speziellen pathologischen Anatomie*, 1924, vol. II, p. 851.
6. Betoni Italo, *La tuberculosi del cuore*, în M. Donati, *La tuberculosi estrapolmonare*, Milano, 1936, vol. I.

7. Biber I. *Über Hämorragien und Gefässveränderungen bei tuberkulöser Meningitis,* Frankfurter Z. Pathol., 1911, nr. 6, p. 653.

8. Davie T., *On the tuberculous endocarditis,* J. Pathol., 1936, t. 43, nr. 3, p. 420.

9. Diaconița G. și Popescu I., *Considerații asupra tuberculozei miocardice,* Analele Inst. Babeș, 1945, t. XVI, p. 110.

10. Diaconița Gh., Eskenasy Al., Nicolescu P., Esrig E. și Grünberg I., *Cercetări histopatologice asupra evoluției tuberculozelor hematogene în cursul tratamentului cu streptomicină (granulia și meningita bacilară),* în *Cercetări de ftiziologie,* vol. III, 1951, p. 71.

11. Diefenbach W. C. L., *Tuberculosis of the heart,* Amer. Rev. tuberc., 1950, vol. 52, nr. 4, p. 390.

12. Dmitrieva V. S., *Izmeneniia serdecinoi mîști pri tuberculeoze leogkih,* Arhiv patologhii, 1949, t. 11, nr. 4, p. 69.

13. Eskenasy Al., *Asupra leziunilor incipiente ale tuberculozei osteo-articulare,* Ftiziologia, 1954, nr. 3, p. 91.

14. Eskenasy Al., *Leziunile inimii în tuberculoză,* în *Cercetări de ftiziologie,* 1956, vol. IV, p. 171.

15. Eskenasy Al., *Contribuții la histopatologia măduvei osului în tuberculoza osteo-articulară,* în *Cercetări de ftiziologie,* 1956, vol. V, p. 301.

16. Geissler O., *Über Arterientuberkulose,* Virchows Archiv., 1906, t. 186, nr. 2, p. 135.

17. Grițman N. N., *Ob revmaticeskih granulomah v miocarde bolnîh tuberculeozom,* Arhiv patologhii, 1950, t. 12, nr. 2, p. 44.

18. Jacono Giovanni, *Le valvoliti tubercolari,* Archivio italiano di anatomia e istologia patologica, 1935, nr. 6, suppl., p. 449.

19. Jores L., *Arterien,* în Henke-Lubarsch, *Handbuch der speziellen pathologischen Anatomie,* 1924, vol. II, p. 660.

20. Kalașnikova N. N., *Izmeneniia krovenosnîh sosudov leogkovo pri fibrokavitarnîi tuberkuleoz,* Probl. Tbk, 1955, nr. 3, p. 52.

21. Lazovski I. M., *Normale und pathologische Histologie der Herzganglien des Menschen,* Virchows Archiv, 1930, t. 279, nr. 2, p. 264.

22. Masugi M., Murasava S. u. Ye-Shu, *Über das Vorkommen von Aschoffschen Knötchen in Phtisikerherzen. Pathologisch-anatomische Beiträge zur Frage des Zussammenhangs zwischen Tuberkulose und Rheumatismus,* Virchows Archiv, 1937, t. 299, nr. 2, p. 426.

23. Meessen N., *Aetiologie und pathologische Anatomie der Pericardsymphyse,* Presse méd., 1955, t. 63, nr. 74, p. 635.

24. Pfeil Kurt, *Beiträge zur Herzpathologie bei der Lungentuberkulose,* Beiträge zur Klinik der Tuberkulose, 1937, t. 89, p. 161.

25. Rosa Isadore, *Tuberculosis of the myocard,* Amer. Rev. Tuberc., 1952, t. 65, nr. 3, p. 65.

26. Söderhjelm L. u. Carstensen, *Tuberculous pericarditis,* Acta tuberc. scand., 1950, t. 21, nr. 1, p. 108.

27. Sundt Haefdan, *Über Tuberkulose des Myokardium.* Nordiske medizinske Tidsk., 1938, Zentralblatt für die gesamte Tuberkuloseforschung, 1938, t. 49, nr. 5—6, p. 430.

28. Valdes-Dapena I., *Rheumatic nodules in tuberculosis,* J. Amer. med. Ass., 1951, t. 17, p. 1566.

29. Vivoli D. u. Peroncini J., *Pathologische Anatomie der Tuberkulose des Herzens,* Zentralblatt für die gesamte Tuberkuloseforschung, 1938, t. 47, nr. 9—10, p. 545.

30. Vleet M. a. Edwards J., *Histology of pulmonary vessels in tuberculosis,* Arch. Pathol., 1954, t. 58, p. 168.

## CAPITOLUL al XII-lea

# SIFILISUL ŞI PARAZITOZELE APARATULUI CARDIO-VASCULAR

de ŞTEFAN NICULESCU

## SIFILISUL CARDIO-VASCULAR

Localizarea sifilisului la nivelul cordului şi arterelor reprezintă o modalitate patologică de o mare gravitate, contrastînd cu leziunile celorlalte vase care evoluează de obicei aclinic. Vasculita (capilarita) şi perivasculita, cu elemente limfoide şi plasmocitare de origine adventiţială, constituie leziunea elementară caracteristică a sifilisului. Se găseşte în orice perioadă a acestei boli. Se poate localiza în orice organ (fig. 160). Dar leziunile în perioada primară şi secundară se produc aproape exclusiv pe vasele mici: capilare şi venule; leziunile pe vase mai mari (vene) sînt excepţionale, întîlnindu-se în forme maligne de sifilis secundar. Leziunile de vasculită sifilitică din aceste perioade sînt de obicei tranzitorii, nu duc la distrugeri tisulare importante, nici la scleroză. La nivelul acestor leziuni se evidenţiază pe secţiuni spirochete (mai ales în jurul vaselor). Manifestarea clinică a leziunilor este în raport cu localizarea lor topografică: în perioada primară determină ulceraţie cu induraţie (şancrul sifilitic); în perioada secundară, de generalizare a infecţiei sifilitice în organism, apar leziunile cutanate şi mucoase (eflorescenţe) caracteristice, diseminate; lipseşte în general orice simptomatologie clinică, indicînd o atingere cardio-vasculară importantă şi electivă. Cu ajutorul unei aparaturi simple, Troiţkaia (1951) a putut demonstra fragilitatea capilarelor începînd din perioada sero-pozitivă a sifilisului primar şi apoi aproape constant în sifilisul secundar netratat, chiar în zone de tegument fără eflorescenţe sifilitice. Această fragilitate a peretelui capilar se atenuează şi dispare în urma tratamentului specific.

Leziunile limfaticelor din primele perioade ale sifilisului sînt cu totul corespunzătoare leziunilor capilare şi ale vaselor mici. În lumenul lor s-au evidenţiat spirochete, ceea ce explică anatomic diseminarea pe cale limfatică în sifilisul primar.

Localizări sifilitice pe vasele mai mari şi cord, cu caracter distructiv şi mutilant (prin scleroza cicatriceală), se întîlnesc aproape numai în sifilisul terţiar şi parasifilis; ele au manifestări clinice variate cardiace, vasculare, cerebrale etc.

În raport cu frecvenţa, cele mai importante sînt leziunile arteriale şi venoase; în raport cu gravitatea clinică, mai importante sînt leziunile cardiace (miocardice), aortice (insuficienţa aortică şi aortita) şi cerebrale (dau ramolismente şi hemoragii). În ce priveşte sifilisul cardiac există o discordanţă între datele clinice (care consideră deseori miocarditele şi sclerozele cardiace în raport cu

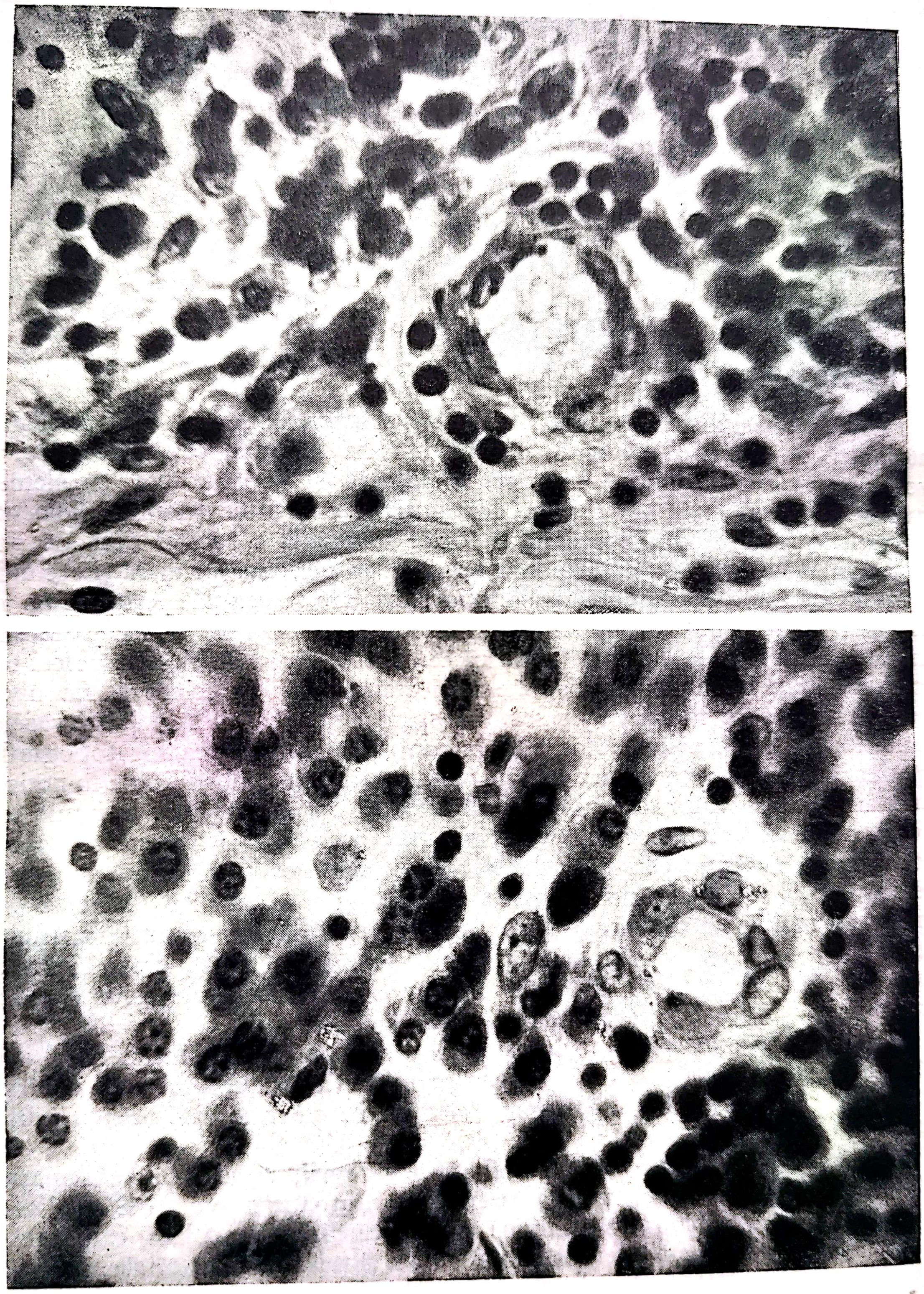

Fig. 160. — *Capilarite sifilitice din adventiţia aortei* (într-un caz de aortită sifilitică). Microfotografii.

o etiologie sifilitică mai ales cînd concomitent R.B.W. este pozitivă) și datele anatomo-patologice, care consideră leziunile cardiace sifilitice sigure, cu totul excepționale. Într-adevăr, în această perioadă, evidențierea de spirochete prin impregnări argentice la nivelul cordului este imposibilă în majoritatea cazurilor. Tratamentele specifice eficace duc de asemenea la remanierea leziunilor, cu aspecte de scleroză interstițială nespecifică, a căror etiologie nu mai poate fi determinată.

## LEZIUNI SIFILITICE CARDIACE

Sifilisul cardiac cîștigat, a cărui existență a fost suspectată de clinicieni încă din secolul a XVIII-lea, a fost identificat în mod cert de Ricord în 1845 (gomă miocardică) și studiat de Virchow, care a descris leziuni gomoase și fibroase (1858).

Sifilisul cardiac este foarte rar. Se deosebesc leziuni miocardice (cele mai frecvente), endocardice (în afară de valvulite aortice totdeauna secundare aortitei sifilitice) și pericardice. Aceste ultime două localizări sînt încă mai rare decît leziunile miocardice.

**Leziunile miocardice** sînt cîștigate sau congenitale. În sifilisul cîștigat se constată gome și miocardite interstițiale specifice. Leziunile miocardice ale sifilisului congenital, cu aspecte morfologice asemănătoare, diferă numai prin repartizarea acestor tipuri de leziuni și posibilitatea evidențierii aproape constante a spirochetelor. Proporțional, frecvența de leziuni miocardice ale sifilisului cîștigat și congenital, în raport cu alte leziuni cardiace, este aceeași, fapt foarte important în discuția critică a unor leziuni miocardice, nespecifice ca expresie morfologică, dar unde antecedentele, seroreacția pozitivă și eventual alte asocieri sifilitice viscerale, determină pe clinicieni să suspecteze acest diagnostic. Spre exemplu, chiar în cazuri bine determinate de insuficiență aortică sifilitică, totuși insuficiența cardiacă terminală este în raport cu tulburări funcționale miocardice, condiționate de existența cardiopatiei valvulare, și nu cu o localizare sifilitică miocardică. Clinic, leziunile sifilitice miocardice pot uneori evolua cu simptomatologie redusă. Diagnosticul se pune mai ușor în leziuni gomoase sau fibroase septale care dau tulburări de conducere. Gomele pot duce la miomalacie; fibrozele, prin dispariția elementelor musculare, pot fi urmate de o dilatare anevrismală parțială a peretelui inimii; în ambele cazuri, sfîrșitul poate fi determinat de pseudoruptura traumatică a miocardului cu hemoragie masivă și tamponarea cordului.

A. **Leziunile sifilisului cîștigat.** *Gomele miocardice* sînt cel mai deseori multiple. Chiar cînd par solitare, pot totuși proveni din confluarea mai multor gome cum o dovedește conturul policiclic. Au mărimi variabile, de la aceea a unui bob de mei pînă la o alună, rareori fiind de dimensiuni mai mari. Sînt situate în grosimea miocardului. În ordine descrescîndă a frecvenței, se întîlnesc în: peretele ventriculului stîng, septul interventricular (unde determină tulburări de conducere), peretele ventriculului drept, mult mai rar în peretele atriilor; Tatușescu (1906) descrie un caz cu localizare în peretele atriului stîng. Forma lor variază în raport cu condițiile mecanice locale sub următoarele aspecte: noduli sferici în grosimea miocardului, pastile sub epicard, reliefuri mamelonate sub endocard și herniind în cavități. Prezintă colorație alb-gălbuie, sînt dure.

Sediul subendocardic dă îngroşarea endocardului parietal cu aspectul de placă lăptoasă. La nivelul epicardului determină simfize parţiale în grosimea cărora se pot dezvolta noi gome. Evoluează foarte rapid spre organizarea fibropară. Uneori se calcifică (gome mici). La nivelul lor se pot produce anevrisme cardiace parţiale.

Microscopic se constată, mergînd de la centru spre periferie, trei zone. Zona centrală, de necroză, are aspect fin granular în care se disting resturi ale conjunctivului interstiţial şi fibre elastice. Urmează o zonă în care fibrele musculare striate prezintă leziuni degenerative şi atrofie, sau cel mai deseori dispar. Aici sînt numeroase capilare de neoformaţie, cu endoteliul îngroşat şi infiltrat perivascular limfo-plasmocitar şi chiar vase mai mari cu leziuni de endovasculită (endarterită, sau mai des endoflebită obliterantă). Pot exista celule gigante, uneori în număr mare. Fibroblastele sînt numeroase, reacţia fibropară este intensă. În zona periferică se văd fibre musculare striate, cu aspect aproape normal, eventual disociate prin infiltraţii limfo-plasmocitare şi prin înmulţirea elementelor interstiţiale locale: fibroblaste, histiocite, miocite (Anicikov). Sînt şi leziuni vasculare: venele în special pot prezenta endoflebite ducînd la obliterări şi tromboze. Asemenea aspecte patomorfice vasculare indică patogenia vasculară a formării necrozei gomoase. O acţiune necrozantă locală a spirochetelor este discutabilă, mai ales că în mod practic nu se găsesc aproape niciodată aici.

Diagnosticul diferenţial cu tuberculoza şi actinomicoza se bazează pe următoarele elemente: aspect granular al necrozei, abundenţa celulelor gigante (dintre care unele de origine miogenă), absenţa epitelioidelor, leziunile de vasculită cu abundenţa plasmocitelor (caracteristică acestei localizări sifilitice viscerale) şi intensa tendinţă precoce fibropară. Lipsesc bacilii Koch, respectiv grăunţii galbeni actinomicozici.

*Miocarditele fibroase sifilitice* (fig. 161 şi 162). Originea sifilitică a unor asemenea leziuni, pe bază numai de date anamnestice şi reacţii serologice, reprezintă aproape întotdeauna un diagnostic de probabilitate. După Herxheimer, numărul unor asemenea cazuri sigure, necriticabile, este probabil cu mult mai mic decît al gomelor sifilitice cunoscute.

Miocarditele fibroase sifilitice se prezintă ca granulaţii, cicatrice circumscrise şi difuze. Se localizează mai des în ventriculul stîng şi septul interventricular spre vîrf, mai rar în muşchii papilari şi chiar la nivelul cordagiilor. De cele mai multe ori, fibroza antrenează un efort suplimentar al fibrelor miocardice, deci se ajunge la hipertrofie, mai des în stînga. Dacă cicatricele sînt extinse şi cedează, se produc anevrisme parţiale cardiace, mai ales spre vîrf sau în peretele interventricular, uneori cu ruptură cardiacă terminală. Miocardita fibroasă difuză poate însoţi gome sifilitice. În acest caz, diagnosticul diferenţial cu cicatricele miocardice după infarcte multiple este mult mai sigur. Diagnosticul diferenţial cu cicatrice de infarcte vechi este imposibil în cazurile cu fibroză interstiţială simplă.

În cazurile complete, care de altfel reprezintă o modalitate excepţională, se pot constata următoarele: intensă reacţie proliferativă fibroblastică şi fibropară, eventual elastigenă (Crăciun şi Vrejoiu); zone de necroză; leziuni de endo- şi perivasculită cu infiltrat limfo-plasmocitar; rare eozinofile; numeroase celule gigante, care provin şi din elemente musculare cum o dovedesc creşterea

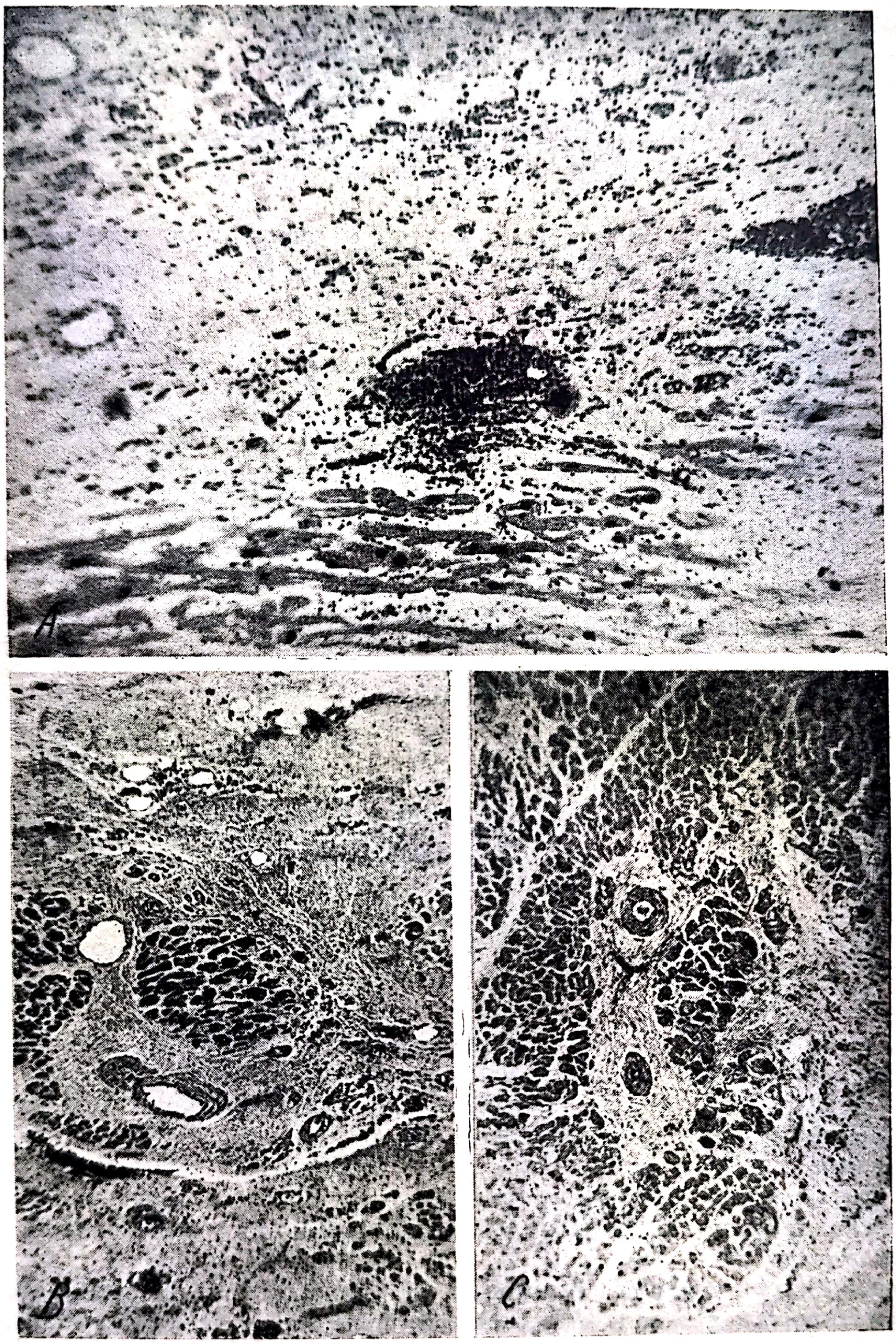

Fig. 161. — *Miocardită fibroasă sifilitică*. *A)* Scleroză interstiţială disociind şi înlocuind fibre miocardice cu prezenţa de infiltrate limfo-plasmocitare perivasculare. *B* şi *C*). Scleroză interstiţială miocardică cu început perivascular (ca aspect rezidual al procesului inflamator perivascular). Microfotografii. (după Crăciun şi Vrejoiu).

în prelungirea fibrelor, aceeași eozinofilie a citoplasmei și depunerea de pigment de uzură (Saltikov), poate în legătură cu o reacție de corp străin. Fibrele musculare dispar total sau prezintă leziuni degenerative. Spirochetele nu se pot evidenția decît excepțional, cu toate afirmațiile lui Warthin. După Herxheimer (1931), din acest punct de vedere numai două cazuri din literatură sînt necriticabile. În asemenea cazuri sînt deci foarte multe dificultăți pentru motivarea unui diagnostic etiologic, mai ales că tabloul anatomo-patologic nu este niciodată atît de complet.

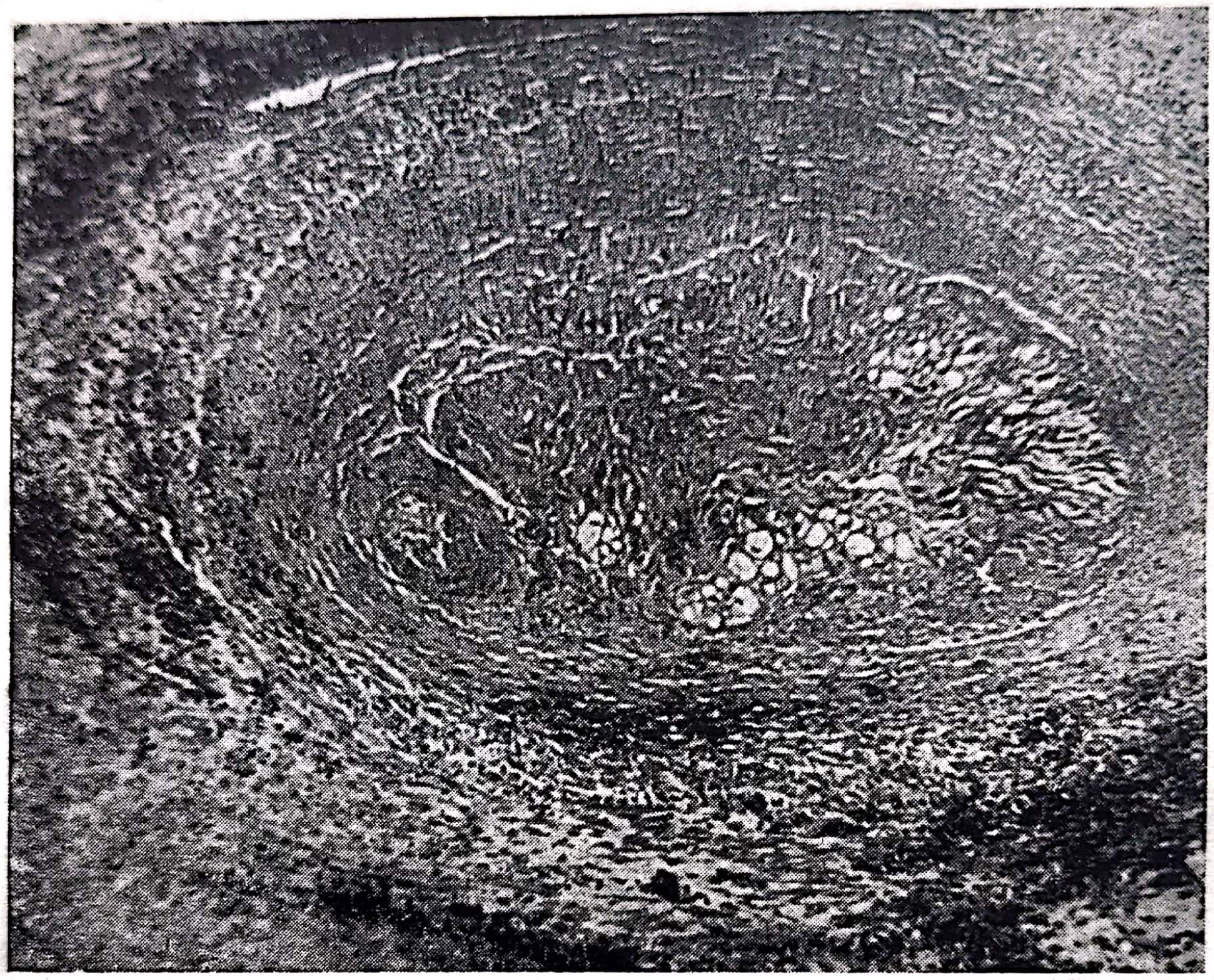

Fig. 162. — *Miocardită fibroasă sifilitică.* Scleroză progresivă a unui fascicul miocardic de ordinul II pe care s-a format un tromb organizat. Microfotografie (după Crăciun și Vrejoiu).

Baumgartner a încercat clasificarea miocarditei interstițiale sifilitice în patru grupuri, în raport cu prezența sau absența celulelor gigante, pe de o parte, și a necrozei, pe de altă parte. Se pot astfel deosebi: un prim grup fără celule gigante și fără necroză; un al doilea grup cu necroză, fără celule gigante; un al treilea grup cu celule gigante, fără necroză și un al patrulea grup cu celule gigante și necroză.

Saltikov propune denumirea de miocardită interstițială specifică difuză pentru cazurile unde este presupus un proces inflamator specific, deși nu este posibil un diagnostic diferențial sigur între o etiologie sifilitică, tuberculoasă sau alta.

În legătură cu originea cicatricelor din miocardul sifiliticilor, starea peretelui coronarelor și gradul lor de permeabilitate sînt pe prim plan. Leziunile sifilitice ale ramificațiilor coronarelor sînt în realitate excepționale, în contrast cu datele clinice de insuficienţă coronară la vechi sifilitici cu reacţii serologice pozitive. Eventualele infarcte la aceşti bolnavi corespund însă aproape totdeauna la leziuni de ateroscleroză coronară cu tromboză coronară şi nu la endarterite sifilitice. Raporturile dintre leziunile de ateroscleroză şi sifilis coronar se vor discuta.

B. **Leziunile sifilisului congenital** se caracterizează prin prezenţa aproape constantă a spirochetelor, care pot fi evidenţiate relativ uşor. Procentual reprezintă aceeaşi proporţie faţă de leziunile viscerale şi de ansamblul leziunilor miocardice, ca şi în sifilisul cîştigat. Repartizarea leziunilor sifilitice miocardice este însă cu totul alta: predomină leziunile difuze şi interstiţiale, leziunile gomoase fiind foarte rare.

**Leziunile endocardice** (în afara leziunilor sigmoidelor aortice totdeauna secundare aortitei). Endocarditele parietale propriu-zise (în sens de localizare cardiacă iniţială) reprezintă mari rarităţi. Se caracterizează printr-o marcată tendinţă fibropară. Nu există leziuni similare ale endocardului valvular. În schimb se cunosc mai bine modificări secundare propagării leziunilor de la gome miocardice la endocardul parietal. Acestea se caracterizează prin aspecte variate, de la o simplă tulburare a endocardului pînă la plăci groase, condroide, bogat celulare la început, urmate apoi de intensă reacţie fibropară.

**Leziunile pericardice** sînt de asemenea foarte rare. Sînt mai totdeauna secundare unor gome subepicardice. Apar ca îngroşări fibroase circumscrise ale epicardului şi simfize (în care se pot dezvolta ulterior gome). Se descriu şi pericardite izolate, apărînd spre sfîrşitul perioadei secundare (leziuni secundo-terţiare) cu proces inflamator sifilitic subepicardic şi puţin exsudat fibrinos.

## LEZIUNI SIFILITICE ARTERIALE

Reprezintă localizarea cea mai importantă a sifilisului cardio-vascular din punct de vedere al gravităţii clinice. Sînt excepţionale în sifilisul secundar şi interesează numai unele artere mici. Se întîlnesc aproape exclusiv în perioada terţiară şi în parasifilis. Leziunile sînt circumscrise la o arteră sau grupuri de artere, nu generalizate. Acest caracter diferenţial important permite excluderea unor cazuri mai vechi din literatură, unde generalizarea leziunilor corespundea în realitate la periarterite nodoase (Abramov). Data apariţiei leziunilor arteriale sifilitice în raport cu primoinfecţia este variabilă după localizare. Poate fi relativ precoce în sifilisul arterelor cerebrale, fapt bine cunoscut de clinicieni care suspectează sistematic sifilisul şi nu ateroscleroza în accidentele vasculare cerebrale survenind la indivizi mai tineri (sub 40 de ani). Apariţia leziunilor este tardivă în aortita sifilitică.

Raportul dintre ateroscleroză şi leziunile inflamatorii sifilitice a fost mult discutat, atît timp cît ateroscleroza la indivizi tineri care aveau sifilis în antecedente a fost considerată de această etiologie. În realitate în sifilis (cu leziuni pure) este caracteristică tocmai absenţa modificărilor regresive în intimă, unde lipsesc total necroze, îngrăşări, calcificări. Totuşi frecvenţa mai mare de leziuni de ateroscleroză la indivizi mai tineri, cu sifilis în antecedente, în vecinătatea leziunilor arteriale specifice, pledează pentru o acţiune favorizantă a leziunilor sifilitice asupra procesului de ateroscleroză.

În cele ce urmează vor fi descrise separat leziunile aortei, arterei pulmonare, arterelor cerebrale şi ale arterelor extremităţilor în sifilisul cîştigat.

## LEZIUNI AORTICE

**Istoric.** Aortita sifilitică este cunoscută de relativ puțin timp. Primele leziuni sigure au fost descrise de Helmstedter (1873). Heller și elevul său Döhle (1885) au arătat că leziunile intimei sînt secundare leziunilor mediei și adventiției, dar este meritul lui Chiari și al lui Benda de a fi precizat caracterele tipice ale acestei localizări sifilitice (1903). Chiari separă net endaortita cronică de mezaortita productivă. Benda arată semnificația leziunilor din medie în determinarea cicatricelor și retracțiilor întinse, adevărate « stigmate sifilitice echivalente cu cicatricele ficatului sau din oase». Ulterior, se evidențiază aici în rare cazuri spirochete (Reuter, 1906; Schmorl, 1907). Introducerea reacției Bordet—Wassermann cu sînge de cadavru (Fränkel și Much) arată frecvența reacțiilor serologice pozitive în aortita sifilitică (după date statistice din literatură centralizate de Herxheimer au fost pozitive în 87% din cazurile urmărite în acest sens: 1655 cazuri pozitive față de 241 negative). Experimental, Vanzetti a putut produce leziuni arteriale similare, ducînd chiar la formare de anevrisme sifilitice.

**Localizare.** Leziunile de aortită sifilitică se localizează inițial la originea aortei, deasupra inserției sigmoidelor aortice, pe o lățime de 2—4 cm și se extind de obicei spre aorta ascendentă, emergența coronarelor și ramificațiilor cîrjei, mai rar spre aorta toracică; în general respectă aorta abdominală. Se mai pot extinde spre cord, de obicei spre valvulele aortice și rar spre miocard. Această localizare primă la originea aortei este favorizată de condițiile anatomice locale: structura elastică a aortei la acest nivel, o presiune mai puternică a coloanei sanguine și frecventele *vasa vasorum* penetrante în medie pînă la o foarte mică distanță de endarteră.

**Leziunile macroscopice** se văd cel mai bine dinspre intimă. Apar ca reliefuri albe-cenușii murdare, cu o colorație ca a porțelanului, sau ca plăci albicioase cu zbîrcituri de orientare predominant longitudinală; ele dau intimei un aspect comparabil cu pielea de măgar *(peau de chagrin)*, cu aspectele pielii atrofice (ofilite) sau cu scoarța de copac; mai rar au aspect stelat; se poate ajunge astfel la mici zbîrcituri, punct de plecare pentru anevrisme. Lumenul, în general, este lărgit; are o formă neregulată. Pe secțiuni transversale, chiar cu ochiul liber, peretele aortei apare inegal îngroșat, mai ales adventiția, care poate ajunge la 1 cm. Se văd cicatrice albicioase care străbat media, tracționînd intima spre adventiție, cu formarea zbîrciturilor descrise pe fața internă a aortei. Uneori se pot distinge chiar gome (cu volum mic). În stadii mai tardive, aorta prezintă zone devenite papiracee prin atrofia cicatriceală. Peretele vascular își pierde elasticitatea; apare, fie cu porțiuni rigide și groase, fie cu porțiuni subțiri, dar tot rigide, la nivelul atrofiei cicatriceale.

*Leziuni asociate.* Aspectul așa de caracteristic descris mai sus este rar întîlnit ca leziune pură; de obicei se asociază leziuni de ateroscleroză cu plăci de aterom, eventual ulcerate și calcificate, precum și cu cicatrice de aterom. Totuși aproape totdeauna, printre leziunile aterosclerotice, se identifică leziuni macroscopice tipice de sifilis. Diagnosticul diferențial se face în raport cu localizarea leziunilor; cele de aterom sînt mai pronunțate spre aorta abdominală respectată de sifilis; acesta începe totdeauna în dreptul originei sigmoidelor aortice și interesează aproape numai aorta ascendentă. Chiar prezența aterosclerozei la indivizi foarte tineri poate fi considerată ca indicele unor eventuale leziuni sifilitice arteriale, care trebuie căutate atent.

**Leziuni microscopice.** Interesează toate tunicile aortei (fig. 163). Încep în adventiție sau în adventiție și medie, ulterior propagîndu-se spre intimă.

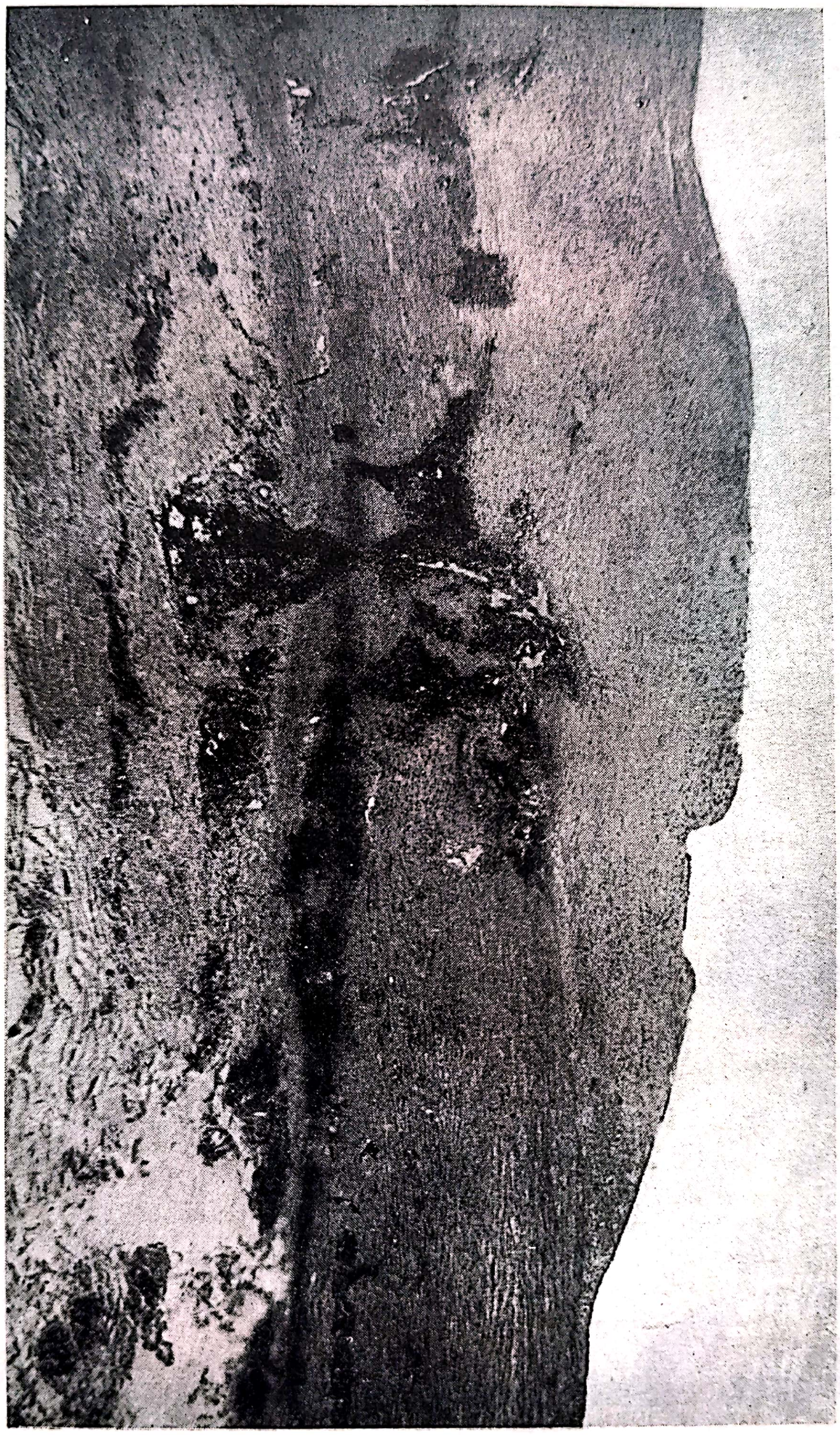

Fig. 163. — *Aortită sifilitică*. Imagine de ansamblu. Se remarcă aspectele predominant infiltrativ-granulomatoase din adventiţie şi medie în contrast cu reacţia predominant proliferativă din intimă (dreapta). Microfotografie.

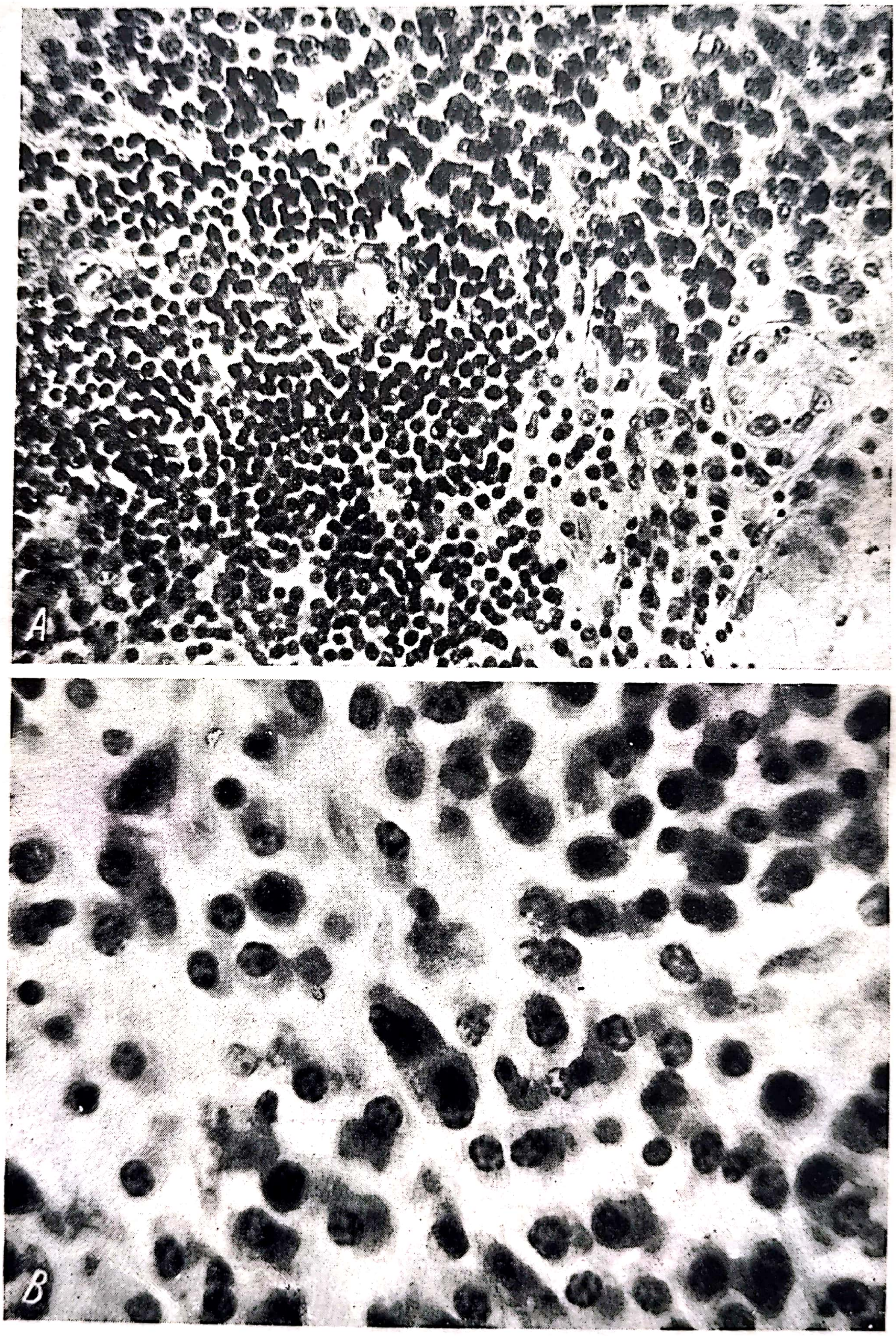

Fig. 164. — *Leziuni adventițiale în aortita sifilitică. A)* Endo- și pericapilarite cu infiltrat predominant limfocitar în stînga, predominant plasmocitar în dreapta. *B)* Infiltrare difuză cu plasmocite. Microfotografii.

Funcţional, cele mai grave sînt leziunile mediei, cu distrugere de lamele elastice prin ţesut de granulaţie sifilitic şi cicatrice mutilante. Pentru acest motiv, aortita sifilitică este considerată mai ales ca o mezaortită sifilitică.

Leziunile microscopice ale tunicilor arteriale sînt următoarele:

În *adventiţie*, leziunile constau în: gome sifilitice, infiltrate inflamatorii sifilitice, endovasculite sifilitice.

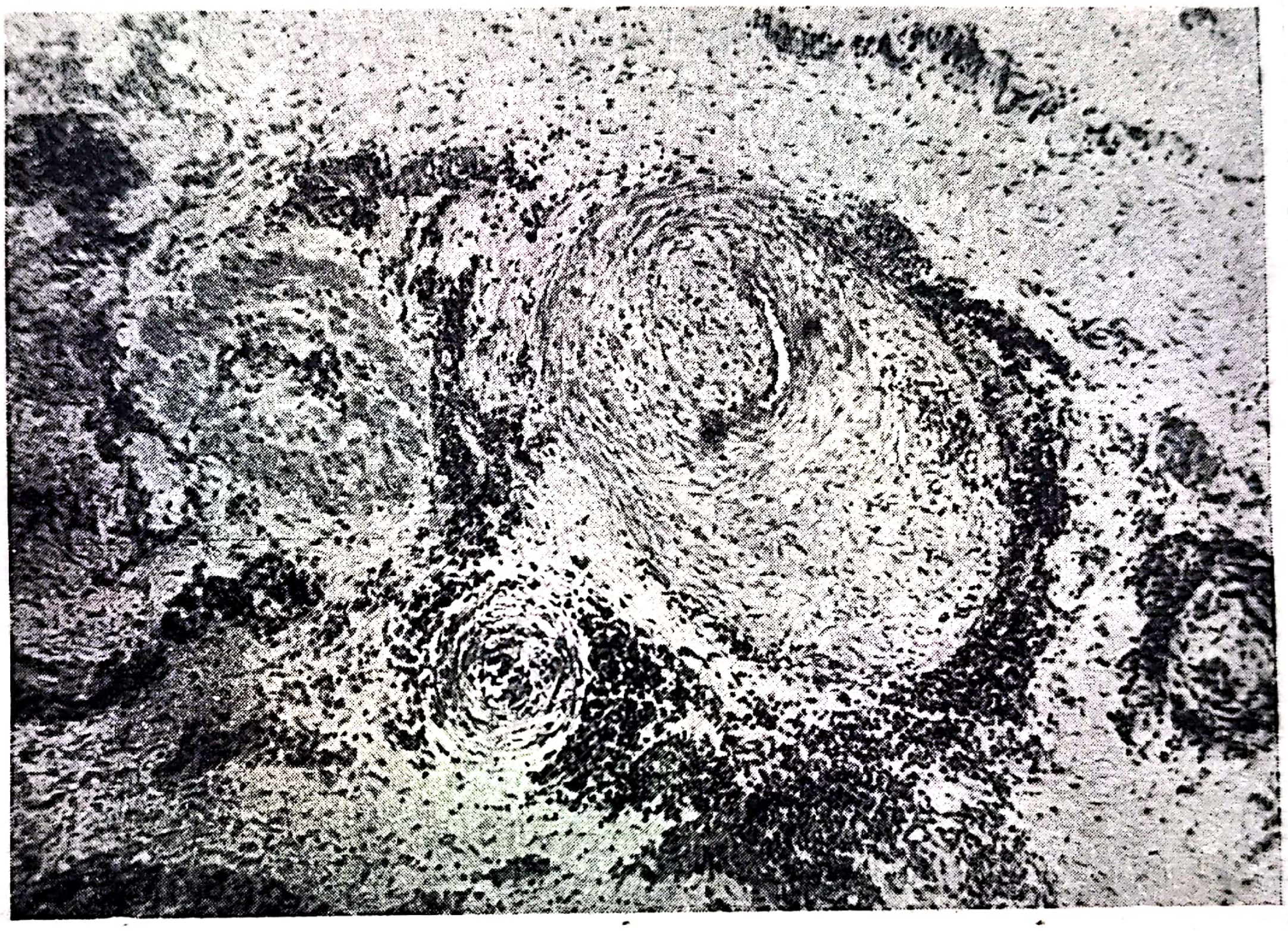

Fig. 165. — *Endarterite obliterante sifilitice în adventiţia aortei.* Microfotografie.

Gomele sînt foarte rare şi cu dimensiuni mici. Prezintă o zonă centrală de necroză, încercuită de ţesut de granulaţie cu numeroase capilare, limfocite, plasmocite şi celule gigante tip Langhans.

Infiltratele sifilitice, difuze sau nodulare, sînt situate mai ales perivascular, dar şi în jurul nervilor şi corpusculilor Pacini (ceea ce ar explica durerea din aortite); uneori sînt independente. Infiltratele sînt formate din limfocite şi plasmocite (limfocitele predomină spre partea internă, plasmocitele spre cea externă a adventiţiei (fig. 164)) şi, inconstant, există celule gigante şi mastocite. Fibroblastele şi fibrele de colagen apar mai tîrziu, în faza cicatriceală.

Leziunile de endovasculită variază după dimensiunile vaselor; la capilare, celulele endoteliale sînt tumefiate şi se înmulţesc ducînd la obliterare, la arteriole (mai des decît la venule) se produce proliferarea endarterei (respectiv endovenei) cu tendinţă la obliterare (fig. 165).

În *medie*, leziunile sînt reprezentate de gome sifilitice, ţesut de granulaţie sifilitic, cicatrice, leziuni alterative ale fibrelor elastice şi musculare netede.

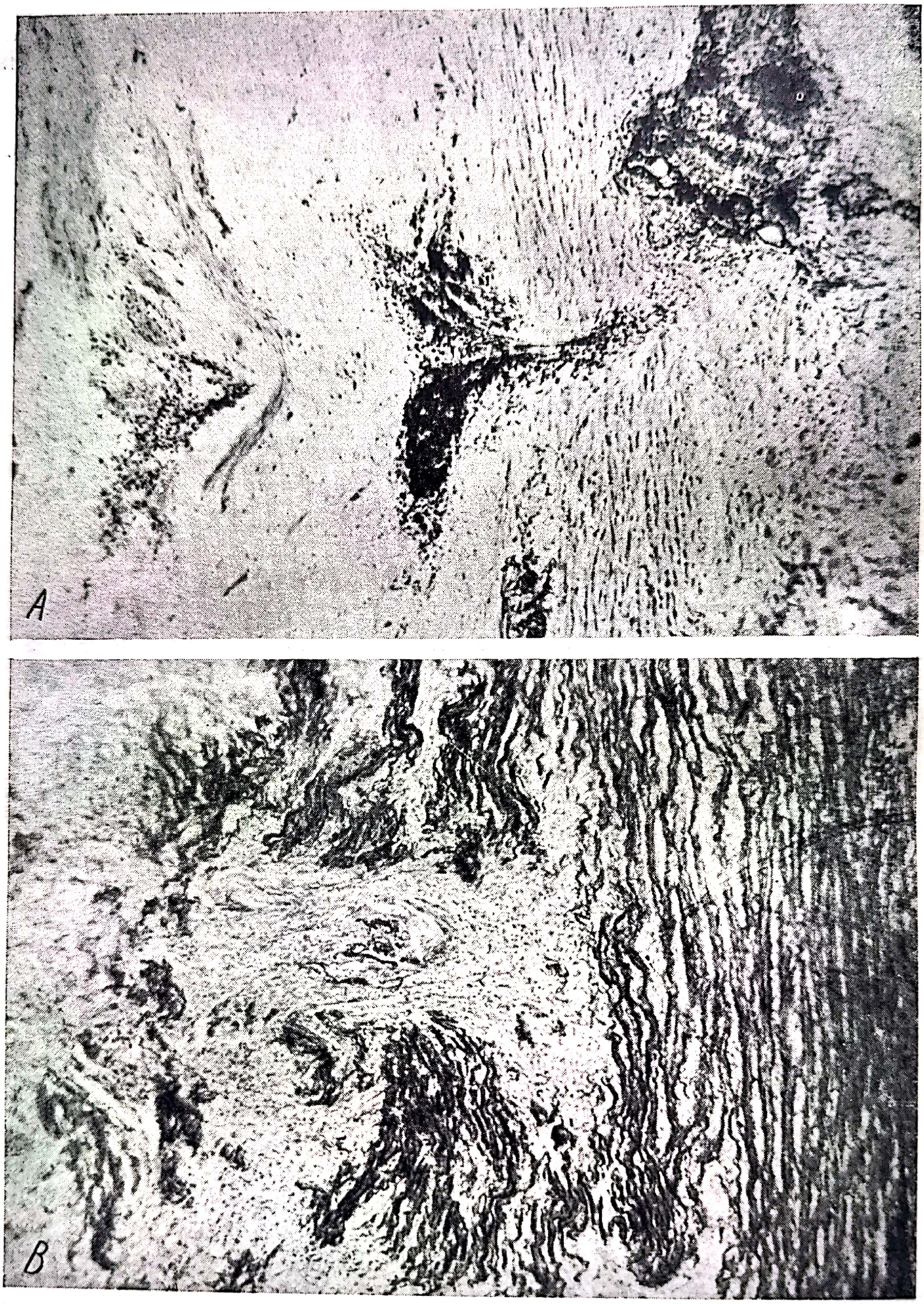

Fig. 166. — *A* și *B*. *Leziuni de mezaortită sifilitică*. Capilare de neoformație înconjurate de infiltrat limfo-plasmocitar pătrund dinspre adventiție (stînga) în medie, determinînd importante alterări ale lamelelor elastice vizibile mai ales pe preparatele colorate pentru elastic (*B*). Microfotografii.

Gomele — cu volum mic — sînt foarte rare.

De obicei predomină ţesutul de granulaţie sifilitic; se găsesc capilare de neoformaţie sau preexistente, orientate radiar, prelungindu-se dinspre adventiţie în grosimea mediei, uneori pînă imediat sub intimă; capilarele prezintă leziuni de endo- şi perivasculită cu limfocite şi plasmocite (fig. 166), mai rar cu cîteva celule gigante.



Fig. 167. — *Leziuni granulomatoase sifilitice reziduale la limita dintre adventiţie şi medie precum şi în medie, cu început de cicatrizare.* Microfotografie.

Cicatricele (fig. 167) care se produc prin organizarea conjunctivă a ţesutului de granulaţie au orientare generală radiată; ele unesc direct intima cu adventiţia, datorită întreruperii lamelelor elastice.

Leziunile alterative ale elementelor mediei (lamele elastice și eventual fibre musculare netede) sînt pe prim plan. Fibrele și lamelele elastice sînt întrerupte prin dezvoltarea radiară a proceselor de granulație dinspre adventiție și prin cicatrizarea consecutivă ; ele sînt disociate în legătură cu infiltrări celulare între lamelele elastice (fig. 168).



Fig. 168. — *Mezaortită sifilitică.* Predomină aspectele de infiltrare paralelă cu lamelele elastice disociate. Microfotografie.

În *intimă*, leziunile sînt proliferative și infiltrative.

Proliferarea este fibroblastică, fibropară și pe alocuri elastigenă (fig. 169), fără fenomenele regresive caracterizînd ateroscleroza ; lipsesc necroze, îngrășări, calcificări.

Infiltratele, relativ rare, sînt situate în porțiunea sa profundă. Provin dinspre medie și sînt constituite aproape exclusiv din plasmocite.

Din discuția critică a acestor aspecte microscopice reiese că primele sînt leziunile de endo- și perivasculită dezvoltîndu-se de la adventiție. Gomele sînt rare. Raporturile lor cu leziunile inflamatorii sifilitice sînt discutate. Ţesutul de granulaţie sifilitic poate fi considerat ca microgomă, în cazurile în care există celule gigante şi eventual necroză. Celulele gigante pot fi interpretate şi în sens de celule gigante de corp străin, înglobînd resturi de fibre elastice şi alte resturi tisulare necrozate. Histogeneza ţesutului de granulaţie sifilitic se poate explica în următoarele trei moduri: 1) proliferări endovasculare ale capilarelor de la nivelul adventiţiei şi porţiunii profunde a mediei, ale capilarelor neoformate sau ale vaselor mai mari din adventiţie duc la obliterări, cu necroza ţesutului deservit, granulaţie şi final cicatrizări (Backhaus); 2) spirochete dau necroze prin acţiunea lor directă, urmată de granulaţie şi cicatrizare (Benda); 3) se produc ambele mecanisme (Benecke).

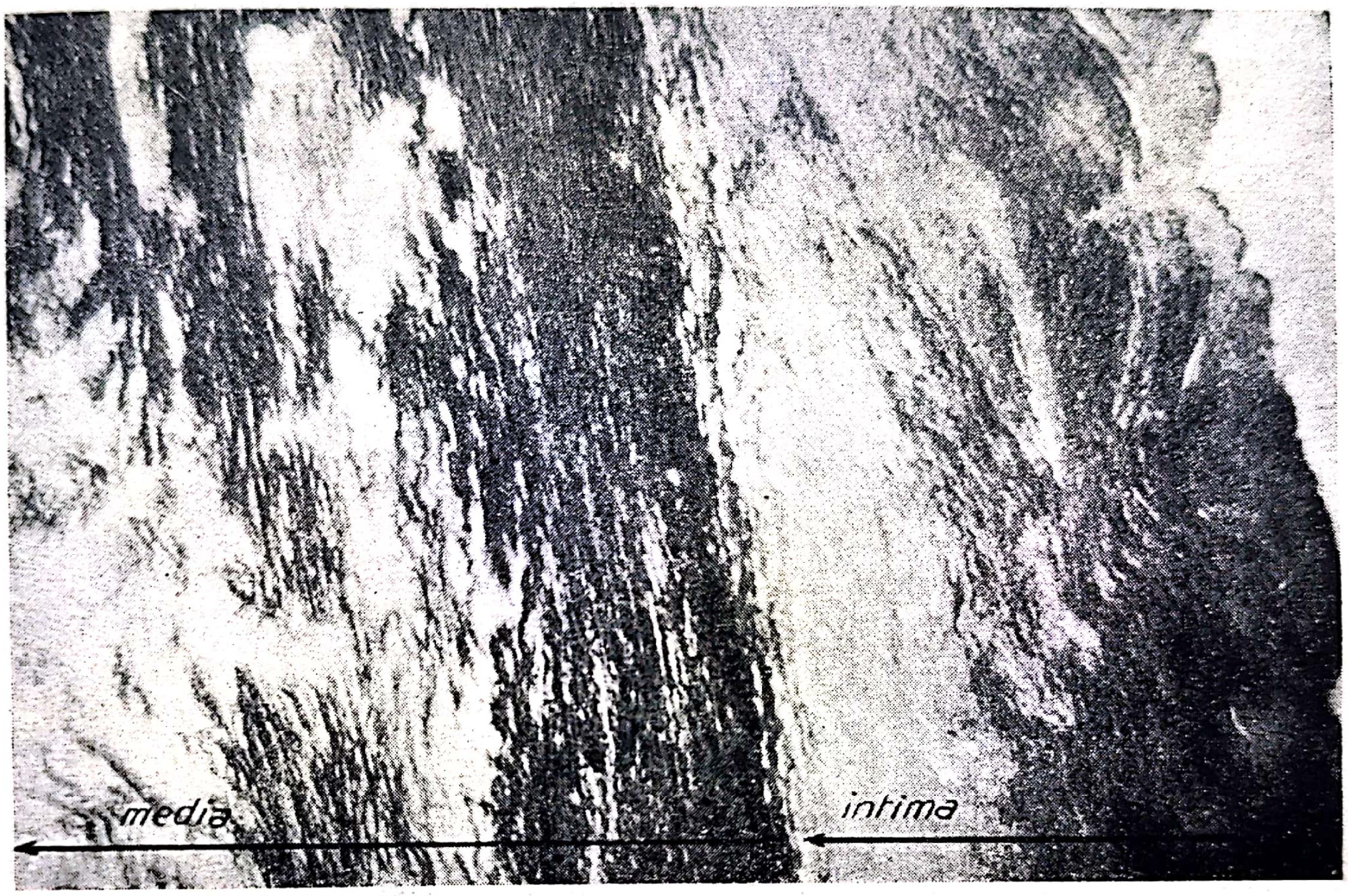

Fig. 169. — *Modificările fibrelor elastice în aortita sifilitică. Imagine de ansamblu.* Col. Orceină. Se remarcă aspectul în valuri al elasticului în raport cu întreruperi în medie şi cu proliferări elastigene neregulate în intimă. Microfotografie.

Leziunile progresive din intimă sînt secundare leziunilor mediei. Se pot asocia cu leziuni nespecifice de ateroscleroză: numai în acest caz sînt leziuni regresive în intimă.

Spirochetele se găsesc inconstant, mai frecvent totuşi decît în leziunile cardiace. Aceasta corespunde însă numai cu proporţia mai mare a leziunilor sifilitice aortice în contrast cu cele cardiace.

**Diagnosticul diferenţial** se face cu ateroscleroza şi cu aortitele nesifilitice avînd un aspect morfologic asemănător, dar unde se poate incrimina altă etiologie: boala reumatismală, infecţii cu *streptococcus viridans*, cu stafilococi, aortita cu celule gigante etc.

**Complicațiile aortitei sifilitice** sînt: insuficiența aortică, leziuni coronare și ale vaselor mari emergente din aortă, leziuni miocardice și anevrismele sifilitice.

a) *Insuficiența aortică* este de obicei organică, prin leziuni ale sigmoidelor aortice (valvulite sifilitice și scleroase), mai rar funcțională (prin lărgirea aortei consecutivă leziunilor sifilitice la originea sa, dar fără leziuni valvulare).

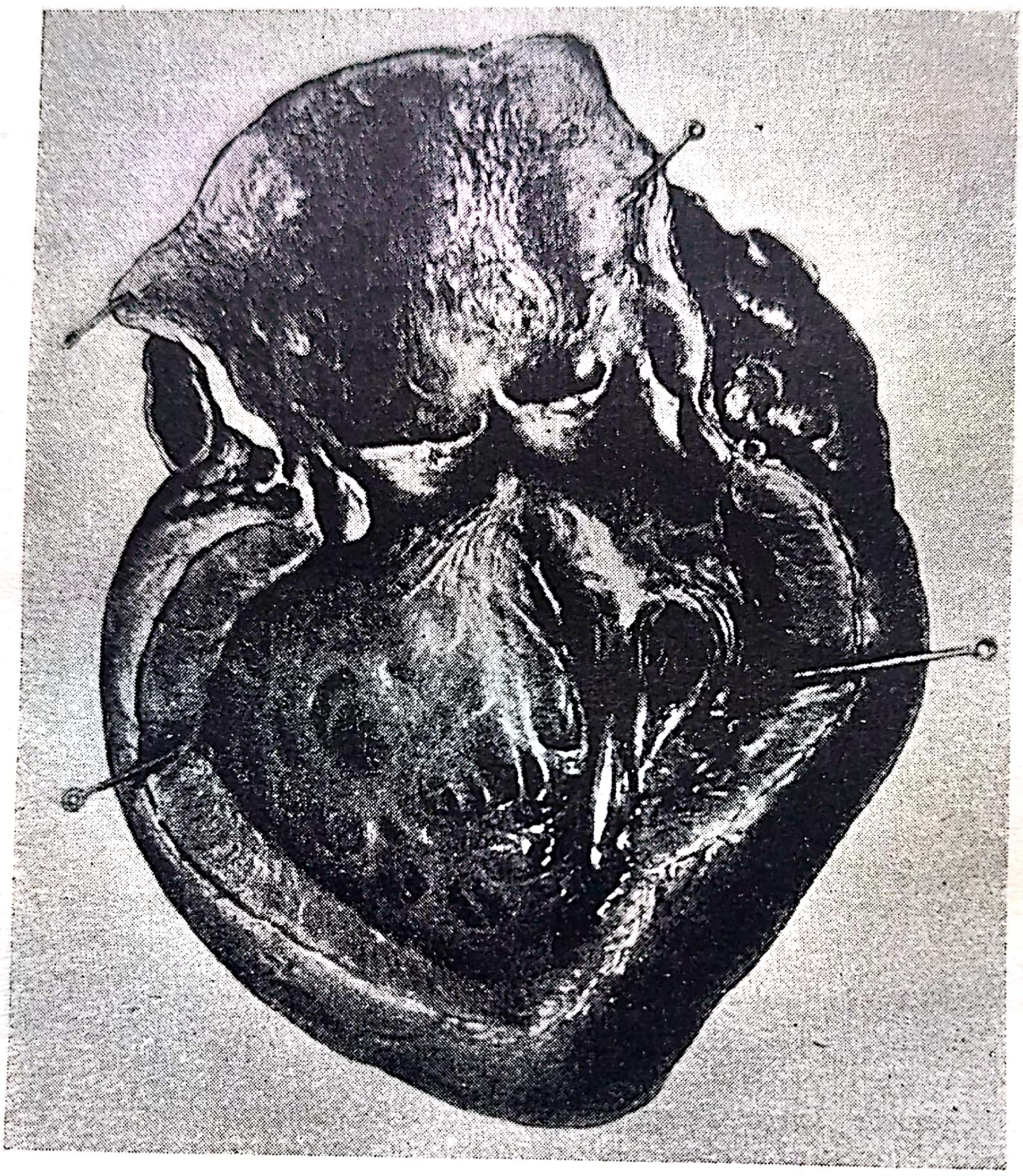

Fig. 170. — *Leziunile sigmoidelor aortice în insuficiența aortică sifilitică.* Se observă scleroza, scurtarea și retracția valvelor cu lărgirea comisurilor dintre ele și contrastul dintre prezența de leziuni aortice cu absența de leziuni ale endocardului (după Mac Callum).

În insuficiența aortică organică, leziunile se propagă pe de o parte de la aortă la valvule spre comisura valvulară și marginea liberă a sigmoidelor și pe de altă parte de la aortă la sinusul Valsalva și baza sigmoidelor (prin marginea lor de inserție). Cu alte cuvinte, leziunile se propagă de la aortă spre endocardul valvular al sigmoidelor și nu de la endocardul parietal spre sigmoide ca în leziunile valvulare endocarditice. Leziunile valvulitei sifilitice se manifestă printr-o îngroșare globală a sigmoidelor, a marginii lor libere în special, urmată de scleroză cu retracție. În legătură cu punctul de plecare, leziunile valvulitei sifilitice duc la retracţia marginii libere cu scurtarea diametrului transversal al sigmoidelor şi alipirea lor cicatriceală de peretele arterial, totodată cu lărgirea comisurii dintre valve (fig. 170). Dimpotrivă, în insuficienţa aortică de origine endocarditică, sigmoidele se sudează la nivelul comisurilor dînd şi o strîmtorare de lumen. De aceea, insuficienţa aortică sifilitică este totdeauna pură, asocierea insuficienţei aortice cu stenoză fiind de natură endocarditică.

Leziunile microscopice ale sigmoidelor aortice au fost bine studiate de N. Gh. Lupu (1920), care le-a urmărit pe 15 cazuri de aortită sifilitică, asociate sau nu cu insuficienţa aortică. Acest autor a constatat frecvenţa proceselor inflamatorii-proliferative, dezvoltîndu-se din intima aortei prin comisura valvulară spre marginea de ocluzie, liberă a sigmoidelor; mai rar, a constatat extensia procesului de la mezaortita sifilitică din adîncimea sinusului Valsalva la valvă. Procesele supraadăugate de scleroză neinflamatorie, dar pe bază de lues, nu atingeau un grad prea puternic şi n-au avut influenţă esenţială asupra vreunui caz (N. Gh. Lupu).

Leziunile sifilitice valvulare au totdeauna un prognostic grav, prin insuficienţa miocardică ulterioară şi mai ales prin asocierea leziunilor coronare. Hipertrofia cardiacă, mai puţin accentuată în insuficienţa aortică sifilitică (faţă de insuficienţa aortică endocarditică), este în legătură mai mult cu evoluţia rapidă a bolii. În caz de insuficienţă aortică fără leziuni importante ale coronarelor, se poate instala cu timpul o hipertrofie marcată, ca şi în insuficienţele aortice de altă etiologie. Leziuni mitrale coexistă numai în mod excepţional.

b) *Leziunile sifilitice ale arterelor emergente din aortă* (coronare, trunchiuri mari de la baza gîtului, intercostale). Acestea rezultă din propagarea leziunilor aortice. Se localizează la originea acestor vase dînd arterite ostiale. Duc la stenoză cu consecinţe grave, în raport cu teritoriul deservit (în special stenoza ostiului coronarelor dă angină pectorală; infarctele prin leziune sifilitică sînt însă excepţionale). Se asociază cu ateroscleroza. În timp ce leziunile sifilitice sînt de obicei strict limitate la nivelul originii arterelor, leziunile de ateroscleroză se pot întîlni pe tot traiectul acestor vase.

c) *Leziuni miocardice.* Se datoresc fie propagării directe a procesului inflamator sifilitic de la aortă la miocard, fie indirect modificărilor de lumen prin leziuni coronariene (sifilitice pure, sau asociate cu ateroscleroză) care duc la formarea de infarcte şi cicatrice de cardioscleroză.

d) *Anevrismele sifilitice ale aortei.* Aceste leziuni au fost studiate în ţara noastră de Kalinderu şi Babeş. Reprezintă o complicaţie, obişnuit tardivă, a aortitei sifilitice. Raportul dintre incidenţa aortitei sifilitice şi anevrismelor aortice a permis demonstrarea acestei etiologii. Se produc prin cedarea peretelui cardiac necrozat sau sclerozat, la presiunea coloanei sanguine. Anevrismele sînt mici şi eventual multiple în caz de gome sifilitice aortice lezînd mai intens armătura elastică a mediei; originea lor este uşor de dovedit, datorită aspectelor microscopice caracteristice inflamaţiei specifice. Anevrismele mari, de obicei unice, se produc pe leziuni vechi de scleroză aortică (fig. 171). Microscopic, se găsesc numai leziuni de scleroză; etiologia sifilitică este de presupus numai în raport cu date anamnestice, clinice şi reacţiile serologice.

Prin creşterea lor, anevrismele comprimă ţesuturile şi organele învecinate, uneori chiar peretele anterior toracic (fig. 171) pe care îl pot perfora prin erodarea sternului. Ruperea lor la exterior sau într-un organ cavitar învecinat determină hemoragii fulgerătoare, totdeauna mortale.

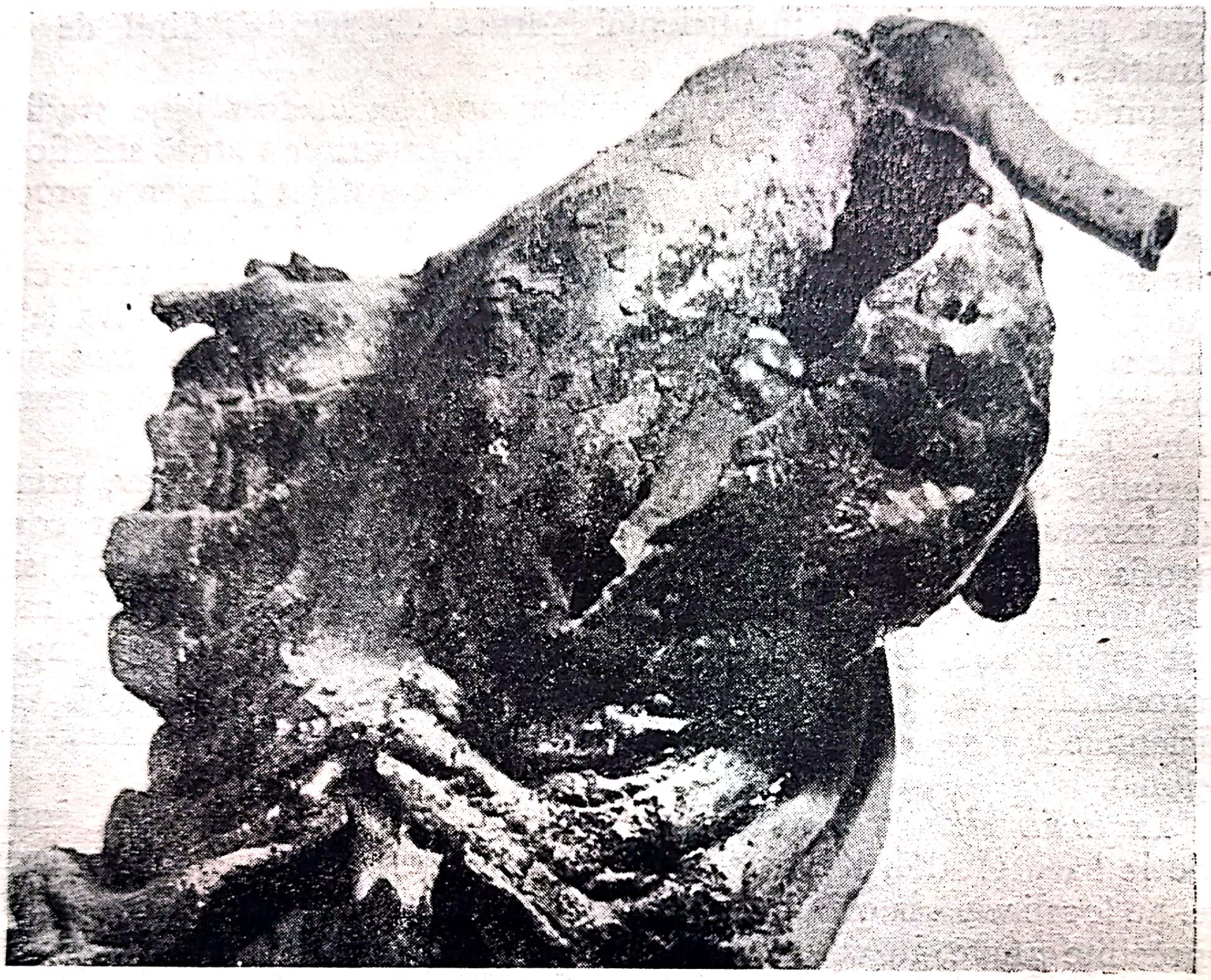

Fig. 171. — *Anevrism sifilitic mare al cîrjei aortei cu erodarea peretelui toracic şi ruptură* (după piesa din muzeul Institutului V. Babeş).

## LEZIUNI ALE ARTEREI PULMONARE

Sifilisul arterei pulmonare este foarte rar. Se prezintă macro- şi microscopic sub aspecte asemănătoare aortitei sifilitice. Pot fi secundare unor leziuni sifilitice din adventiţia aortei care se propagă prin contiguitate spre pulmonară. Este de notat relativa frecvenţă a gomelor arterei pulmonare faţă de ansamblul leziunilor sifilitice ale acestei artere (Benda). Sclerozele sifilitice ale arterei pulmonare sînt excepţional de rare. Clinic, leziunile sifilitice ale arterei pulmonare şi ale ramificaţiilor sale pot duce la sindromul Ayerza, mai ales cînd se asociază şi leziuni bronşitice sifilitice. Complicaţiile sifilisului arterei pulmonare sînt stenozele (datorită gomelor) şi anevrismele.

## LEZIUNI ALE ARTERELOR CEREBRALE

Apar mai precoce în raport cu primoinfecţia sifilitică (Benda menţionează un caz din literatură la 1/2 an şi altul la 1 1/4 ani — observaţie proprie). Sînt în general mai des întîlnite sub 40 de ani. Se prezintă sub aspecte variate.

După Jakob se descriu: 1) arterita (endarterita) Heubner; 2) scleroza cronică luetică şi 3) endarterita sifilitică a vaselor mici corticale. În privinţa raporturilor dintre sifilis şi ateroscleroză, se consideră, ca şi pentru alte vase, că sifilisul favorizează ateroscleroza, atît la tineri (Jakob citează un caz apărut la 19 ani),

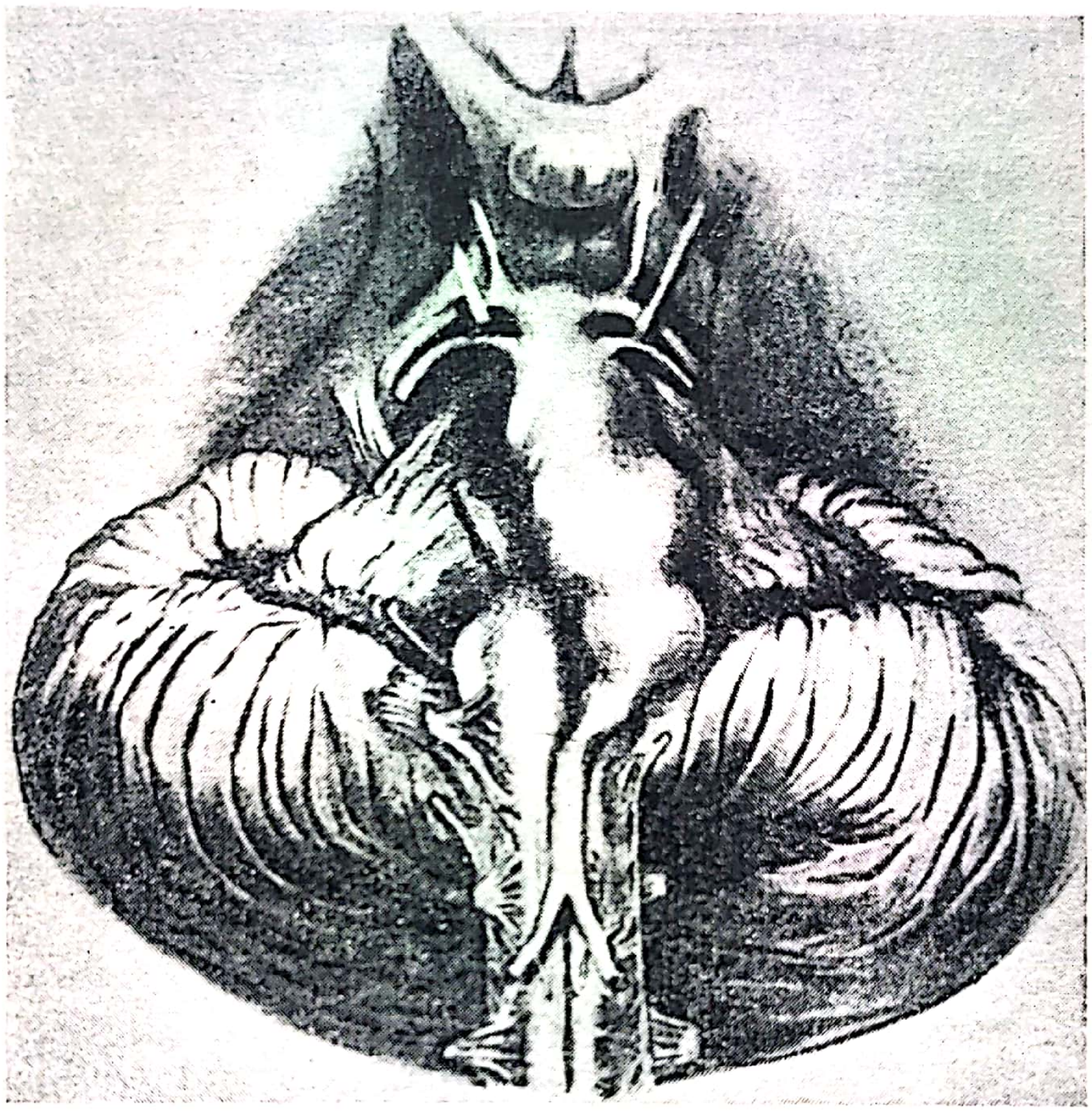

Fig. 172. — *Anevrism sifilitic al arterei bazilare* (după Freund).

cît şi la bătrîni. Complicaţiile leziunilor arteriale cerebrale pot fi: tromboza pe vase strîmtorate cu ramolismentul consecutiv; anevrisme în caz de leziuni distructive ale mediei (fig. 172); modificări atrofice prin irigare mai redusă a substanţei nervoase. Se pot produce obliterări pe artere cerebrale, fără leziuni sifilitice, prin fragmente de trombi embolizate de la o aortită sifilitică. Asemenea cazuri sînt rare.

În cele ce urmează vor fi descrise diferitele tipuri de leziuni ale arterelor cerebrale.

**Arterita Heubner** (1874) prezintă un tablou patomorfic bine caracterizat (fig. 173). Se localizează în arterele de la baza creierului, mai ales la nivelul segmentului anterior al poligonului Willis. Arterele apar ca vase rigide, cu peretele îngroşat, alb-cenuşiu, uşor transparent (nu ca în aterom). Sînt comparabile cu macaroane fierte (Darier). Circumferinţa este sau mărită sau micşorată. Lumenul este totdeauna micşorat. Deoarece vasele poligonului Willis se comportă din punct de vedere al funcţiei ca artere terminale, rezultă că trombozarea acestor vase duce frecvent la ramolismente. În unele cazuri de arterite Heubner se produc aderenţe între adventiţie cu pia mater şi cu substanţa cerebrală. Acestea reprezintă cicatrice reziduale în legătură cu frecventa asociere a leptomeningitei sifilitice, mai rar a gomelor sifilitice. Prin asemenea leziuni de vecinătate, procesul periarterial poate duce şi la lezări ale mediei, cu formare consecutivă de anevrisme bazilare sifilitice. Aspecte tipice de arterită Heubner au fost descrise de Marinescu (1891) la nivelul arterelor spinale în cazuri de tabes.

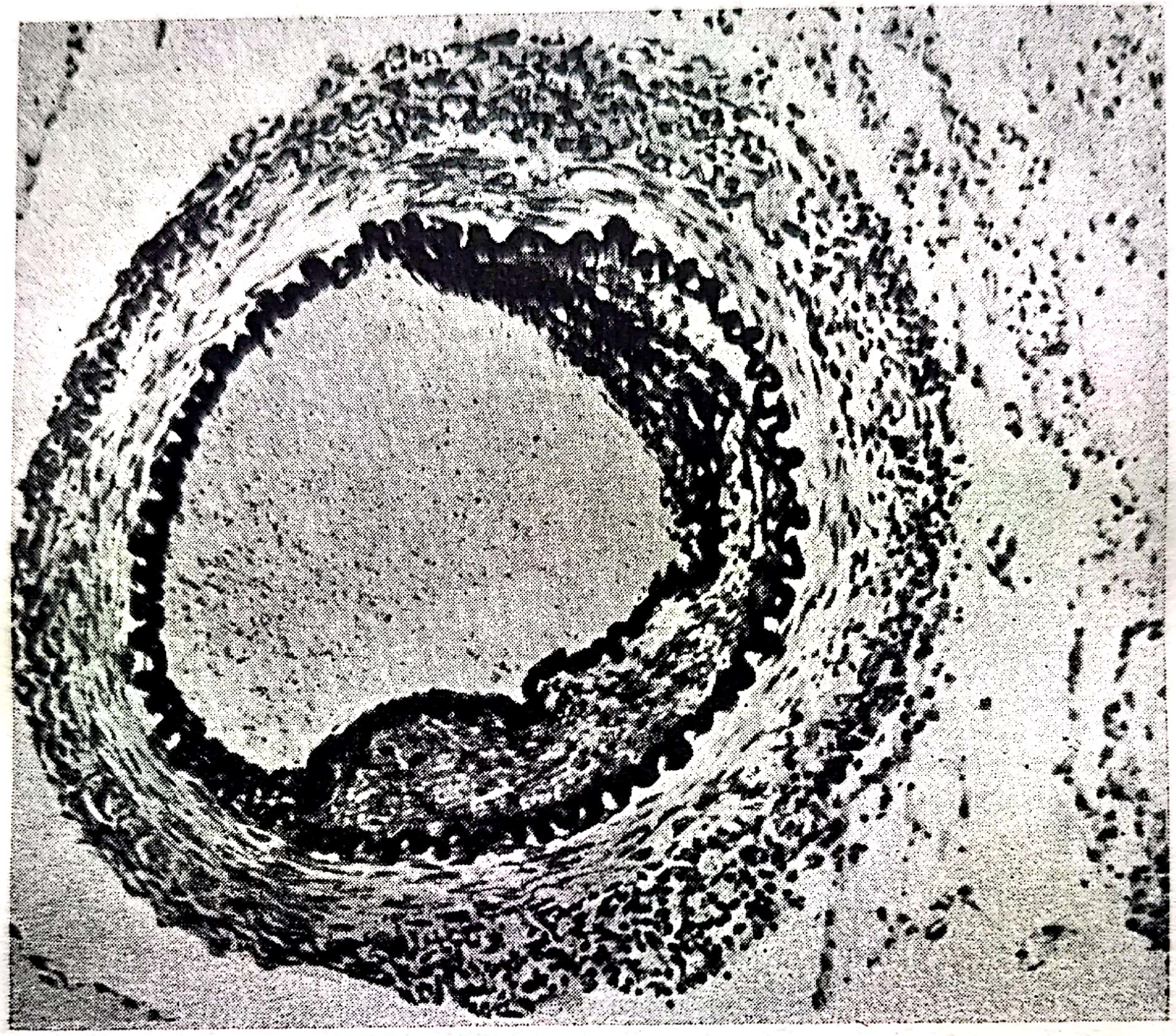

Fig. 173. — *Endarterita Heubner*. Col. Weigert pentru elastic. La dreapta adventiţia este infiltrată cu limfocite; elastica internă este dedublată, dînd o ridicătură a intimei; în stînga intima este normală (din Spatz, după Jahnel).

Microscopic, se constată o combinaţie de periarterită (infiltrativă sau gomoasă) cu endarterita tipică descrisă de Heubner. În adventiţie se găseşte o infiltrare puternică, care de obicei nu depăşeşte media, constituită din limfocite şi plasmocite, cu predominanţa primelor. În stadiile acute sînt şi cîteva granulocite. În infiltratul din peretele vascular se pot întîlni şi celule gigante. Mai rar leziunile periarteriale sînt date de o gomă. În aceste leziuni se pot evidenţia pe impregnări, în unele cazuri, spirochete (Benda, 1906).

Media nu prezintă obişnuit leziuni.

Endartera prezintă importante leziuni proliferative, peretele se îngroaşă mult, lumenul se îngustează progresiv, endoteliul se tumefiază şi celulele se înmulţesc. Se produce delaminarea intimei, uneori numai pe porţiuni ale limitantei interne cu înmulţire de fibre elastice. Modificări regresive, necrotice, sînt posibile, dar rămîn excepţionale (caz descris de Robustov într-o gomă sifilitică). Leziunile din endarteră n-au aspect inflamator, ci mai mult metabolic. Se deosebesc însă de ateroscleroză, pentru că de obicei există o intensă neoformare elastigenă (caracteristică sifilisului) şi lipsesc aspecte regresive: necroză, steatoză, calcificări.

Histogeneza arteritei Heubner este în prezent discutată. Nu se mai admite o proliferare a intimei ca proces primitiv, în sensul vederilor lui Heubner. După Baumgarten, Marchand, Versé, Herxheimer, leziunile endarteriale sînt secundare procesului periarteritic. Jakob remarcă însă faptul că endarterita poate evolua cu leziuni foarte reduse periarteriale; consideră că totuşi există o oarecare independenţă a endarterei faţă de procesul inflamator din periarteră.

**Scleroza arterială cronică pe bază luetică.** Probabil de la aspecte de acest tip a pornit Heubner în descrierea arteritei care îi poartă numele. Leziunea se caracterizează prin predominanţa proliferării endarteriale. Ar fi o etapă evolutivă mai înaintată a arteritei Heubner. Adventiţia este laxă, infiltrată, cu foarte puţine limfocite; media este de obicei intactă, rar cu alterări ale nucleilor fibrelor musculare şi este delimitată de elastica internă. Intima este hiperplazică. Porţiunea sa subendotelială, mult îngroşată, este delimitată profund de limitanta elastică internă, pe alocuri parţial delaminată şi înlocuită cu fibre colagene şi superficial cu o elastică nou formată, imediat deasupra căreia se află endoteliul. În această zonă se găsesc numeroase celule conjunctive, fibre musculare netede, fibre colagene şi fibre elastice. Leziunile regresive lipsesc în formele pure. Numai în caz de asociere cu ateroscleroza se găsesc asemenea aspecte în intimă.

Histogeneza leziunilor poate fi considerată fie în legătură cu un proces metabolic în cadrul unei arterioscleroze luetice, fie mai probabil ca aspectul rezidual al arteritei Heubner.

**Endarterita vaselor mici** (Nissl şi Alzheimer). Se întîlneşte la nivelul vaselor mici corticale şi după Jakob şi la arterele piei mater. Este caracterizată prin proliferare puternică a celulelor endoteliale şi adventiţiale ale capilarelor şi arteriolelor precapilare. Nucleii se măresc şi se divid, dar nu se găsesc celule izolate eliberate în parenchimul cerebral, nici infiltrate inflamatorii. Structurile elastice nu se modifică. Aceste leziuni duc la înmuguriri capilare cu neoformaţie de vase, care se aglomerează în pachete. În vasele piei mater, media tinde să se hialinizeze; în adventiţie se găsesc discrete procese proliferative; niciodată nu s-au putut evidenţia spirochete la acest nivel. Celulele nervoase învecinate pot prezenta alterări distrofice; toate elementele gliale se înmulţesc difuz.

Aceste leziuni pot fi concepute, fie ca procese metabolice în cadrul intoxicaţiei sifilitice (în sens de arterioze, mai ales că lipsesc leziuni infiltrative şi spirochete), fie ca procese inflamatorii în sensul unei reacţii exclusiv proliferative.

## LEZIUNILE ARTERELOR EXTREMITĂŢILOR

Aceste leziuni sînt de tipul periarteritei sifilitice cu tendinţă obliterantă, fie prin proliferarea endarterei, fie prin proliferarea endarterială asociată cu tromboză, eventual urmată de organizare. Clinic dau gangrene ale extremităţilor. Clinicienii vechi considerau în legătură cu sifilisul şi alte leziuni arteriale de tipul bolii Bürger şi periarteritei nodoase; această presupunere clinică nu s-a confirmat.

### LEZIUNILE ARTERIALE ALE SIFILISULUI CONGENITAL

Repartiția lor pe grupe de artere este aceeași ca și în sifilisul cîștigat. Predomină leziunile de endo- și perivasculită sifilitică interesînd *vasa vasorum* din aortă, arterele cerebrale și ale extremităților. În vasele cerebrale se ajunge la leziuni de tipul endarteritei Heubner. Alte aspecte de mezaortită, insuficiență aortică, anevrisme etc. sînt rare. Acestea reprezintă aspecte evolutive mai înaintate ale leziunilor descrise, fiind apanajul sifilisului congenital tardiv.

## LEZIUNI SIFILITICE VENOASE

Deși probabil mult mai frecvente decît leziunile arteriale, totuși sînt incomplet studiate, deoarece în majoritatea cazurilor n-au simptomatologie clinică.

Leziuni de acest tip se întîlnesc în toate perioadele sifilisului (primar, secundar, terțiar), precum și în sifilisul congenital.

### LEZIUNI VENOASE ÎN CURSUL SIFILISULUI PRIMAR

Se întîlnesc exclusiv în venele mici de la nivelul șancrului sifilitic. Leziunile la distanță, în vena dorsală a penisului, descrise de Rieder, nu au fost confirmate. Se constată peri- și endoflebită cu infiltrate limfo-plasmocitare și proliferarea endovenei pînă la obliterare. Numai colorațiile pentru elastic pot servi drept indicator al existenței acestei leziuni proliferative, deoarece elementele peretelui venulei nu se mai pot evidenția cu tehnicile histopatologice uzuale. Tromboza este inconstantă, producîndu-se numai atunci cînd și endoteliul este alterat. Spirochete se găsesc în lumen, perete și perivenă. În general lipsesc leziuni ale arteriolelor corespunzătoare.

### LEZIUNI VENOASE ÎN CURSUL SIFILISULUI SECUNDAR

Se descriu leziuni ale venelor tegumentare și ale venelor viscerale.

Leziunile venelor tegumentare pot prezenta următoarele aspecte: flebite în cordon, sifilide nodoase și eritemul nodos (și polimorf) sifilitic.

Flebitele în cordon, localizate aproape exclusiv la nivelul membrelor inferioare și mai ales pe safene, au un caracter acut. Se constată un cordon dur, cu colorație roșie aprinsă a tegumentelor, edem, durere și hipertermie locală. Microscopic, aspectul cel mai frecvent este de tromboflebită datorită unui proces inflamator parietal, determinînd proliferarea intimei (cu caracter obliterant) și tromboză (totală sau parietală), urmată de organizare.

Sifilidele nodoase apar ca noduli subcutanați de mărime variabilă (bob de fasole, alună) în raport cu venele membrelor inferioare în special. Constau din o periflebită cu infiltrate limfoplasmocitare ale peretelui venos (și celule gigante), ajungîndu-se la tromboze pe teritorii circumscrise, ceea ce imprimă caracterul nodular al leziunii.

Eritemul nodos sifilitic (și eritemul polimorf sifilitic), cu localizare predominantă la membrele inferioare, se manifestă prin nodozități subcutanate (respectiv cutanate) care evoluează clinic mai rapid decît în eritemul nodos de altă etiologie şi ajung la rezoluţie completă. Corespunde la periflebită, de obicei netrombozantă, cu prezenţa de leziuni inflamatorii sifilitice.

Leziunile venelor viscerale evoluînd clinic nu sînt bine cunoscute. Numai în cazul descris de Versé (singurul din literatură) s-au constatat leziuni venoase care au evoluat ca o flebită supraacută a venelor cerebrale şi spinale, cu procese periflebitice şi trombendoflebitice, dar cu respectarea arterelor.

### LEZIUNILE VENOASE ÎN CURSUL SIFILISULUI TERŢIAR

Cuprind leziunile venelor din gomele viscerale şi ale trunchiurilor mari venoase din vecinătatea leziunilor sifilitice terţiare.

În gomele viscerale se constată leziuni de periflebită urmate de endoflebită şi eventual tromboză. Se produc pe vene mici. Leziunile venelor mari (porta, cave, sinusuri craniene) evoluează ca periflebite prin propagarea unor leziuni gomoase din vecinătate. Duc la tromboflebite cu obliterare vasculară. Sclerozele venelor mari — în special vena portă — pot să fie în legătură tot cu un sifilis terţiar evoluat, dar cu absenţa leziunilor inflamatorii specifice şi a spirochetelor. Această leziune rară rămîne deci foarte nesigură.

### LEZIUNILE VENOASE ÎN CURSUL SIFILISULUI CONGENITAL

Sînt mai uşor de identificat cînd sînt prezente spirochetele. Se constată fleboscleroze şi periflebite cicatriceale ale venelor cordonului ombilical şi venei porte cu ramificaţiile sale. De aceea, la adulţi, scleroza portei pledează şi pentru sifilisul congenital, deşi spirochetele nu se mai pot evidenţia.

## PARAZITOZE CARDIO-VASCULARE

Documentele anatomo-clinice asupra leziunilor parazitare din aparatul cardio-vascular sînt relativ puţine şi disparate, punînd deseori probleme dificile mai ales referitoare la patogenia lor. Paraziţii animali şi vegetali pătrund în organism prin diverse porţi de inoculare. Calea de pătrundere intestinală, probabil cea mai frecventă, este obligator urmată de însămînţări în ramurile tributare venei porte şi în limfatice, rezultînd metastaze parazitare în viscerele abdominale (în special în ficat) şi la distanţă. În cazul altor porţi de intrare — parenterale — diseminarea la distanţă se face în ultimă instanţă tot pe cale sanguină şi limfatică. În raport cu această diseminare hematogenă, practic aproape constantă, pare paradoxal caracterul excepţional al localizărilor parazitare pe cord şi vase, în contrast cu frecvenţa altor localizări viscerale, precum şi evoluţia subclinică (sau încă mai des aclinică) a acestor localizări. De aceea, în mod obişnuit, multe leziuni parazitare cardio-vasculare reprezintă descoperiri de necropsie. În mod schematic ele pot fi împărţite în următoarele trei tipuri principale:

1. Un prim tip de leziuni este cel al localizărilor parazitare în peretele formaţiunilor vasculare, precum şi în cord (miocard, pericard, excepţional endocardul parietal, aproape niciodată cel valvular) cu prezenţa de paraziţi sau resturi parazitare; aceste localizări sînt cu totul rare.

2. Un al doilea tip de leziuni este în legătură cu formaţiuni parazitare libere în lumenul vaselor şi cavităţilor cordului; în aproape orice afecţiune parazitară există o perioadă cînd circulă în sînge formaţiuni parazitare vii şi libere (sau legate de hematiile circulante în malarie). Această perioadă este în general tranzitorie (afară de malarie). Paraziţi pătrunşi în sînge, prin efracţia peretelui vascular la nivelul porţii de intrare, se fixează la distanţă, în alt organ. Formaţiunile parazitare vii nu determină în mod obişnuit coagularea sîngelui, prezenţa lor manifestîndu-se accidental prin astupări de vase. De aceea, această vehiculare de formaţiuni parazitare vii, deşi frecventă, practic nu este mai niciodată surprinsă, avînd evoluţie aclinică. Manifestări clinice nu există decît în următoarele condiţii: *a)* volumul paraziţilor este relativ mare (chisturi echinococice în cavităţile cordului putînd determina embolii arteriale, embolii ascaridiene în artera pulmonară); *b)* se produc alterări ale paraziţilor, care apar ca un corp străin, condiţionînd coagularea sîngelui şi reacţii inflamatorii (emboliile cuticulare echinococice în artere); *c)* numărul paraziţilor este extrem de mare (aglomerări de hematii parazitate în capilarele cerebrale, dînd coma paludică).

3. Un al treilea tip de leziuni cuprinde aspecte nespecifice, foarte variate. Sînt în legătură cu o coabitare de durată mai lungă a paraziţilor, fiind totdeauna greu de interpretat. Se pot cita leziuni de miocardită interstiţială nespecifică (în echinococoză şi trichinoză), de pericardită adezivă (în actinomicoză), de aortită cronică (după malarie), de endoflebită proliferativă (în bilharzioza egipteană) şi de elefantiazis consecutiv stazei şi obliterării limfaticelor (în filarioză). Aceste aspecte variate sînt în legătură în primul rînd cu procese de vindecare în care se ajunge la reacţii proliferative ale elementelor interstiţiale, poate chiar reacţii fibropare, cu dispariţia paraziţilor. În al doilea rînd pot fi în legătură cu consecinţele obliterării mecanice a unor formaţiuni vasculare (elefantiazis, cicatrice de infarcte consecutive emboliilor parazitare).

În cele ce urmează, prezentăm pe scurt cîteva aspecte patomorfice ale localizărilor paraziţilor animali şi vegetali la nivelul aparatului cardio-vascular. Date fiind caracterele speciale ale leziunilor produse de paraziţii animali, le vom urmări în raport cu localizarea predominantă pe unul sau altul din sectoarele acestui aparat.

## PARAZIŢII ANIMALI

### AFECŢIUNI PARAZITARE LOCALIZATE PREDOMINANT LA NIVELUL CORDULUI

#### ECHINOCOCOZA

Echinococoza aparatului cardio-vascular este cu totul rară, atît la om, cît şi la animale. Evoluează aclinic. Reprezintă aproape totdeauna o descoperire de autopsie medico-judiciară, deoarece se termină prin moarte subită, consecutivă dehiscenţei chisturilor în inima dreaptă cu embolie pulmonară sau pseudorupturii traumatice a cordului. În literatură, după datele prezentate de Bacaloglu, Bălan, Ballif şi Vasilescu, pînă la 1929 se cunoşteau 140 de cazuri de echinococoză cardiacă. În ţara noastră au mai fost publicate observaţii de către Alexianu (1884), Stoenescu (1898), Bacaloglu şi colaboratori (1928).

**Leziunile cardiace.** Se prezintă (fig. 174) sub forma de chisturi hidatice situate în grosimea miocardului (mai ales ventricular stîng). Ele sînt de obicei multiple, de dimensiuni mari (mergînd pînă la aceea a oului de găină sau chiar a portocalei). Au caracterele macro- şi microscopice tipice ale chistului hidatic, fiind tapetate de o membrană lamelară anhistă şi conţinînd lichid ca « apa de stîncă » şi vezicule fiice sau nepoate, cu scolecşi. Aceste formaţiuni comunică între ele. Se calcifică în procese regresive. Supuraţia lor este cu totul rară, spre deosebire de alte chisturi hidatice viscerale. Se pot deschide la nivelul endo-

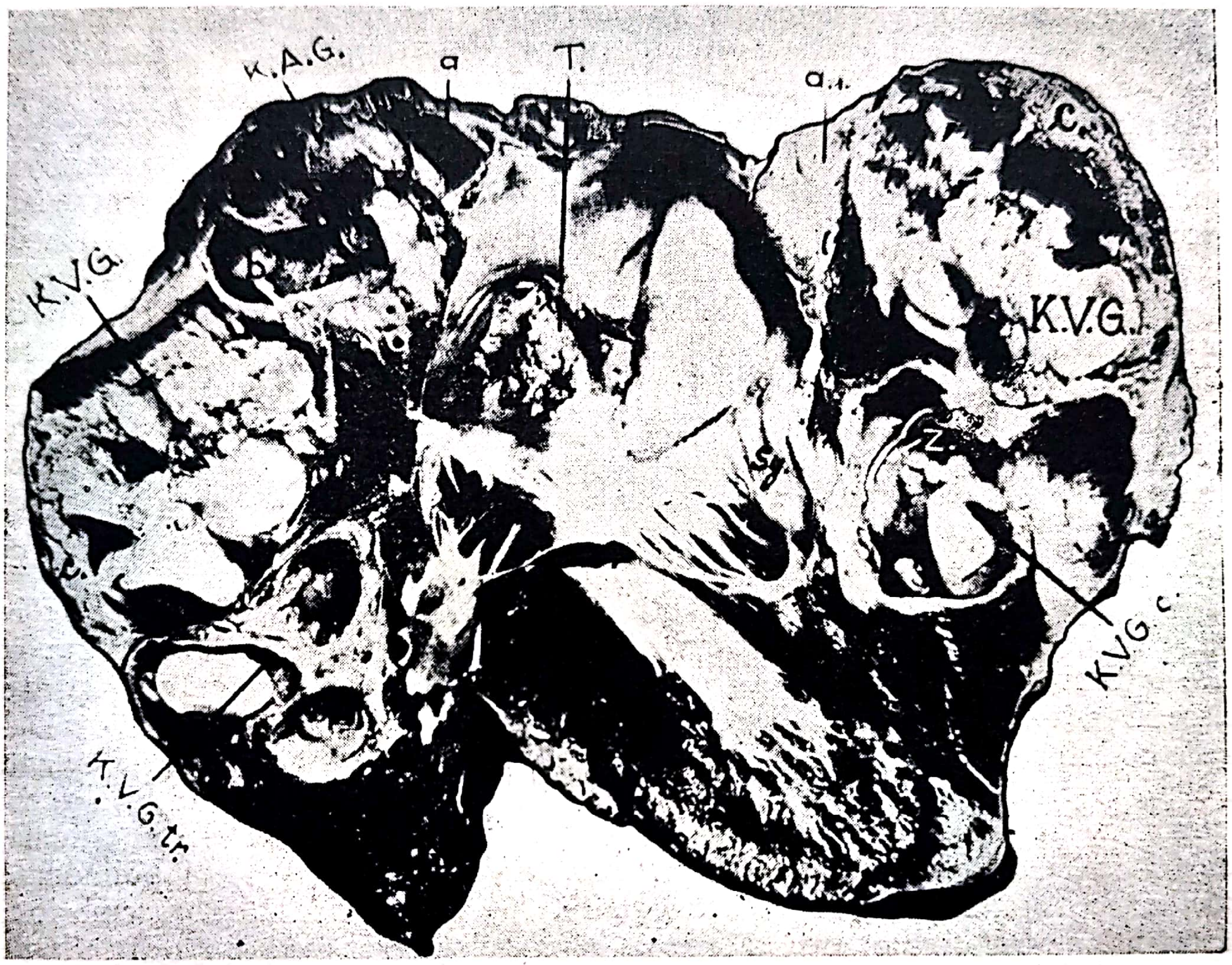

Fig. 174. — *Chisturi hidatice cardiace.* Secţiune a inimii urmînd marginea sa stîngă pentru a arăta localizarea chistelor. K.A.G.=chist hidatic atrial stîng; a.=fereastră a chistului atrial creată artificial prin secţiune; a.1.=capacul ferestrei, tapetat de stratul membranelor moarte; b.=fereastră artificial creată pentru a arăta veziculele fiice ale chistului atrial; K.V.G.=chist ventricular stîng superior; c.=strat gros (8 mm) de membrane tapetînd chistul ventricular superior; K.V.G. tr.= ciorchine de chisturi ventriculare (grup anterior: pe secţiune are aspectul unei frunze de trifoi). K.V.G.c.=ciorchine de chisturi ventriculare, grupare posterioară; Z.=restul unuia din pereţii chistelor ventriculare ale grupului posterior; Sy.=simfiza micii valve mitrale cu peretele chistelor ventriculare stîngi; T.=tromb în cavitatea atrială stîngă, la nivelul dehiscenţei (după Bacaloglu şi colaboratori).

cardului parietal, expulzînd conținutul lor în cavitățile cordului. Rezultă astfel embolii parazitare, determinînd leziuni de echinococoză secundară în alte viscere, sau embolii de fragmente cuticulare, nefertile prin moartea parazitului (chisturi foarte vechi). La suprafața dehiscenței, se formează trombi, în care se dezvoltă formațiuni fertile în grosimea miocardului, sau mai ales spre cavitățile cordului. Dehiscența chisturilor în cavitățile cordului poate fi iterativă. În mod excepțional, chistele ridică endocardul treptat prin creșterea lor, așa încît sînt reținute numai printr-un pedicul subțire, care final se rupe eliberînd chistul. Acesta rămîne liber în cavitățile cordului (Stoenescu, 1898). Dehiscența chisturilor în pericard este mult mai rară. Ea duce la golirea de lichid hidatic în pericard, uneori manifestată clinic prin reacții alergice brutale sau la însămînțări echinococice secundare în toată foița viscerală a seroasei.

Traumatisme și eforturi, uneori chiar mici, determinînd dehiscențe de chisturi urmate de embolii, pot da totodată rupturi cardiace ducînd la moarte subită prin hemoragie masivă, cu tamponarea cordului.

În jurul și în vecinătatea chisturilor hidatice, se produce o reacție proliferativă și fibropară, cîteodată cu prezența de elemente eozinofile. Dacă aceste formațiuni sînt situate imediat sub epicard se pot produce aderențe și chiar simfize parțiale ale foițelor pericardice, uneori cu discretă reacție exsudativă.

În aproape 4/5 din cazuri există o singură localizare (cea cardiacă); în caz de asocieri viscerale, mai frecventă rămîne cea hepatică. Însămînțarea se face totdeauna pe calea arterelor coronare, mai ales cea stîngă, cu calibru mai mare și teritoriu de distribuție mai extins. Localizarea miocardică după străbaterea endocardului parietal de către embrionul hexacant din sîngele circulant, n-a putut fi niciodată dovedită, rămînînd un concept teoretic. În localizarea primară a echinococozei în cord, embrionul hexacant, pătruns pe cale intestinală, are de străbătut cele 2 filtre vasculare ale capilarelor hepatice și pulmonare înainte de însămînțarea prin coronare. Se discută posibilitatea ca embrioni hexacanți ajunși în limfatice să treacă în circulația venoasă, însămînțîndu-se în cord după străbaterea capilarelor pulmonare. Această însămînțare n-a putut fi verificată. În caz de asocieri hepatice se poate produce (Luschka) perforarea unui trunchi venos cu embolizarea de formațiuni parazitare în venele suprahepatice și însămînțare cardiacă, după străbaterea filtrului capilarelor pulmonare. Chisturile echinococice multiple pun la om problema unei însămînțări primitive simultane (Bacaloglu și colaboratori) sau a unei însămînțări echinococice secundare dehiscenței unui chist cardiac primar solitar (Devé). Bacaloglu și colaboratori au considerat că prin analogie cu însămînțarea simultană de la animale, se poate admite prima posibilitate, mai ales că cercetări experimentale au arătat considerabile variații de volum ale unor chisturi hidatice multiple, simultan însămînțate în plămîni.

**Leziunile vasculare** sînt încă mai rare decît leziunile cardiace. Sînt determinate de embolii consecutive dehiscenței chisturilor în cavitățile cordului. Se pot întîlni în vasele pulmonare, splenice, renale, hepatice, suprarenale, testiculare etc. Emboliile pot fi fertile sau nefertile. Cele fertile determină însămînțări echinococice viscerale secundare. În cele nefertile se găsesc în vase fragmente cuticulare (fig. 175), peste care se pot depune trombi. Fragmentele cuticulare, moarte, se comportă ca un corp străin ; se produce o reacţie inflamatorie de corp străin cu numeroase celule gigante, provenind din endarteră. Se pot produce şi supuraţii. Peretele vascular, profund alterat, este subţire ; elastica se fragmentează şi final poate rezulta un anevrism. Obliterările vasculare, survenind pe arteriole terminale, duc la infarcte aseptice sau septice (care pot deveni punct de plecare al unei septicemii terminale — aşa cum s-a observat în cazul studiat de Bacaloglu şi colaboratori). Leziunile venelor mari sînt condiţionate de procese de vecinătate. Duc la perforare cu vehiculare consecutivă de embolii parazitare spre cordul drept, vasele pulmonare etc.

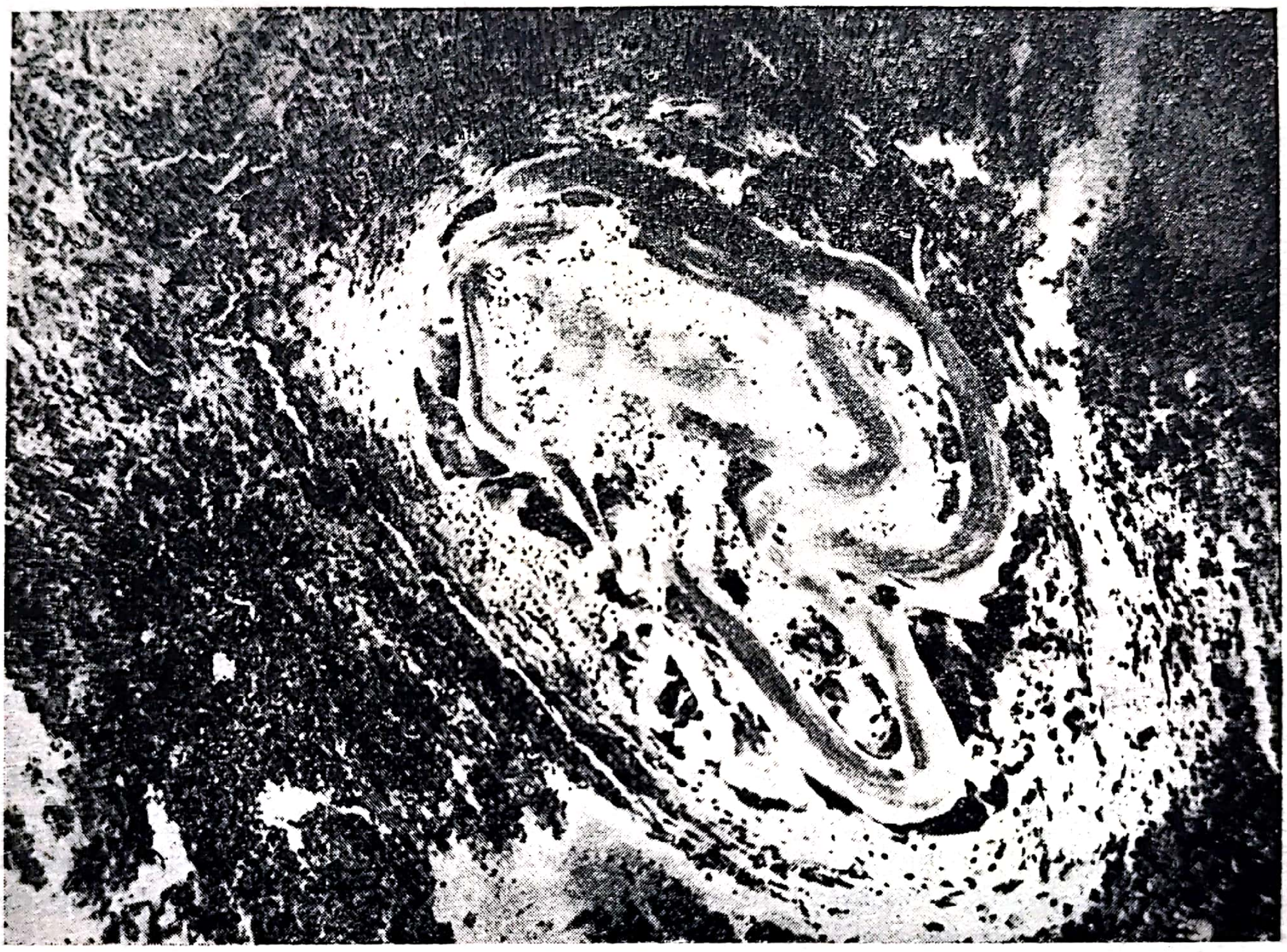

Fig. 175. — *Embolie cuticulară echinococică într-o arteră splenică.* Membranele cuticulare ondulate nu umplu complet vasul; printre ele se văd hematii; la periferia membranei sînt celule gigante (după Bacaloglu şi colaboratori).

### CISTICERCOZA

Localizarea cisticercilor la nivelul miocardului este excepţională. Chisturile sînt foarte mici, caracter diferenţial important faţă de chistele echinococice. Cisticercii subepicardici se pot elibera în cavitatea pericardică determinînd o pericardită. *Cysticercus racemosus*, localizat în arterele cerebrale, poate determina o endarterită, eventual cu proliferare, dar alterările porţiunii interne a peretelui vascular şi în special ale elasticului duc la anevrisme.

### ALTE PARAZITOZE CU LOCALIZARE ACCIDENTAL CARDIACĂ

Trichinoza miocardului este cu totul excepțională comparativ cu leziunile din mușchii striați scheletici. S-au descris uneori localizări miocardice ale paraziților malariei, toxoplasmozei și ai bolii Chagas (în țările tropicale). În toate aceste afecțiuni, paraziții liberi sau eventual inchistați (trichine) determină o reacție inflamatorie interstițială de importanță variabilă, cîte o dată cu leziuni distrofice ale fibrelor musculare cardiace. Se mai menționează prezența de pericardite exsudative în care se găsesc paraziții malariei sau trichine libere.

## AFECȚIUNI PARAZITARE LOCALIZATE PREDOMINANT LA NIVELUL VASELOR: ARTERE ȘI VENE

### BILHARZIOZA

Leziunile se localizează predominant pe vene și diferă în raport cu varietatea geografică de bilharzioză (egipteană sau japoneză).

În bilharzioza egipteană (forma vezicală cu *Schistosoma haematobium* și forma intestinală cu *Schistosoma Mansoni*), parazitul se găsește la nivelul venelor bazinului, respectiv ale rădăcinilor portei. În forma vezicală, ouăle sînt depuse în pereții organelor bazinului, vezicii urinare și intestinului gros, unde determină ulcerații ale mucoasei. Leziunile se produc mai ales în venele rectului, colonului și mucoasei vezicale. În forma intestinală, leziunile se găsesc în venele mezenterice și splenice. Leziunile constau dintr-o endoflebită proliferativă (endoflebita vegetantă Letulle), fără alterări ale elastinei, dar cu intensă fibroză a adventiției. Aspecte similare de proliferare endarterială și granuloame inflamatorii se descriu în ramificațiile mici ale arterei pulmonare, putînd simula clinic boala Ayerza.

În bilharzioza japoneză (forma arterio-venoasă), parazitul se găsește în vase și în special în venele portă și mezenterice. Determină la om și cal leziuni de endoflebită, uneori cu aspect nodos (vasele mezenterice). Corespunde la o reacție de corp străin în jurul ouălor de paraziți din grosimea endovenei. Aici se constată elemente inflamatorii variate și mai ales celule gigante de corp străin și eozinofile. Leziunile arteriale sînt asemănătoare.

### ALTE AFECȚIUNI PARAZITARE CARE DETERMINĂ LEZIUNI VASCULARE

Se citează ca adevărate rarități: *a)* leziuni vasculare determinate de perforarea vaselor mari mai ales vene) și pătrunderea paraziților în lumenul lor (echinococoză); *b)* embolii parazitare (echinococice și ascaridiene) mai ales în artera pulmonară; *c)* anevrisme prin leziuni parazitare (echinococoză, cisticercoză). Prezența temporară a paraziților poate determina leziuni distrofice nespecifice de tipul sclerozei (aortita cronică postmalarică, Lancéreaux) sau chiar calcificări (calcificarea arterelor cerebrale din malarie, Dürck).

### STRONGILOZA

Parazitul *Strongylus armatus* determină anevrismele verminoase ale cailor. Se localizează la nivelul arterelor mezenterice, determinînd o reacție inflamatorie proliferativă a endarterei cu distrugerea pe alocuri a limitantei elastice interne, care este străbătută de paraziți; se constată o reacție inflamatorie și în adventiție. Final se produc anevrisme multiple de mărimea unei alune pînă la dimensiuni foarte mari (cît un cap de făt).

## AFECŢIUNI PARAZITARE LOCALIZATE PREDOMINANT LA NIVELUL CAPILARELOR SANGUINE

### MALARIA

Patologia malariei, obiect a multiple şi variate cercetări ştiinţifice, a fost urmărită în ţara noastră, printre alţii, de Marinescu (1899, 1921), Babeş (1917), Marinescu şi Drăgănescu (1924), Ţupa, Ciucă, Badenski şi Ionescu (1938), Crăciun (1949—1955). S-a precizat astfel importanţa participării capilare în procesul patologic, precum şi în mecanismul complicaţiilor tanatogenetice ale acestei boli.

Ciclul parazitului malariei în organismul animal cuprinde următoarele etape:

1) contaminarea intracapilară;

2) faza exoeritrocitară identificată de Shortt şi colaboratori (1948) în ficat, corespunde clinic unei perioade latente, de incubaţie. Nu se ştie încă precis ce rol revine acestei etape la om, dar era cunoscută dispariţia plasmodiilor din sînge imediat după impaludarea terapeutică intravenoasă reuşită (cum o dovedesc accesele malarice ulterioare);

3) etapa eritrocitară a ciclului parazitar este cea patognomonică. Se caracterizează prin parazitarea masivă a hematiilor (Laveran). Corespunde clinic febrei terţe, cvarte sau continue, în raport cu varietatea de plasmodiu infectantă.

După Crăciun, hematia parazitată se comportă ca un corp străin şi ca un antigen complex. Se produc modificări ale sîngelui circulant, apoi ale elementelor peretelui capilar şi, final, ale ţesuturilor pericapilare. Se ajunge în acest fel la două modalităţi letale posibile: caşexia malarică (în sensul unei degradări lente şi iremediabile a organismului) şi coma malarică (în forma cerebrală, cu evoluţie rapidă). Participarea capilarelor constituie fondul comun al ambelor tanatogeneze în cadrul corelaţiei strînse dintre sîngele circulant şi pereţii capilarelor cu reticulo-endoteliile, corelaţie caracterizată «sinergism hemo-retotelial» de către acest autor. În acest sens sînt caracteristice diferenţele dintre participarea în procesul patologic a capilarelor comune şi a sinusoidelor. Tulburările de permeabilitate constituie singurul fel de participare al capilarelor comune; în plus capilarele sinusoide din ficat, din măduva osoasă, splină şi poate din limfoganglioni, mai participă prin elementele lor reticulo-endoteliale bordante, cu manifestări caracteristice precum: fagocitoza, acumularea de hemozoină şi hemosiderină, biligeneza crescută, formarea de anticorpi. Această hiperfuncţie a celulelor reticulo-endoteliale conduce la o hiperplazie, nu numai a celulelor reticulo-endoteliale, dar şi a reticulului argentafin, cu expresia cea mai caracteristică în splină (splenomegalia malarică) şi eventual în ficat (în caz de ciroză malarică). Asemenea modificări hiperplazice pot fi foarte precoce. Crăciun şi Mureşanu (1951) le-au constatat în malaria recentă pe biopunctura hepatică.

Final rezultă o intoxicaţie oxiprivă a organismului cu caracter acut în forma nervoasă a malariei; caşexia malarică corespunde unui proces identic, dar cronic.

Aspectele cele mai caracteristice, atît clinic, cît şi anatomo-patologic, ale leziunilor capilare în malarie se constată în forma sa nervoasă determinată fie de *Plasmodium falciparum* singur sau în asociere cu *Plasmodium vivax* şi *Plasmodium malariae*, fie de o malarie terţă malignă, apărînd primăvara la adolescenţi (Voino—Jaseneţkii).

Leziunile encefalice din malaria comatoasă, semnalate de Marchiafava (1884), au fost studiate încă spre sfîrșitul secolului trecut de Marinescu (1898), apoi de Marchiafava și Bignami (1903), dar de numele lui Dürck (1917, 1921) se leagă descoperirea « granulomului malaric », făcută pe material provenind din peninsula balcanică (Macedonia și Tracia).

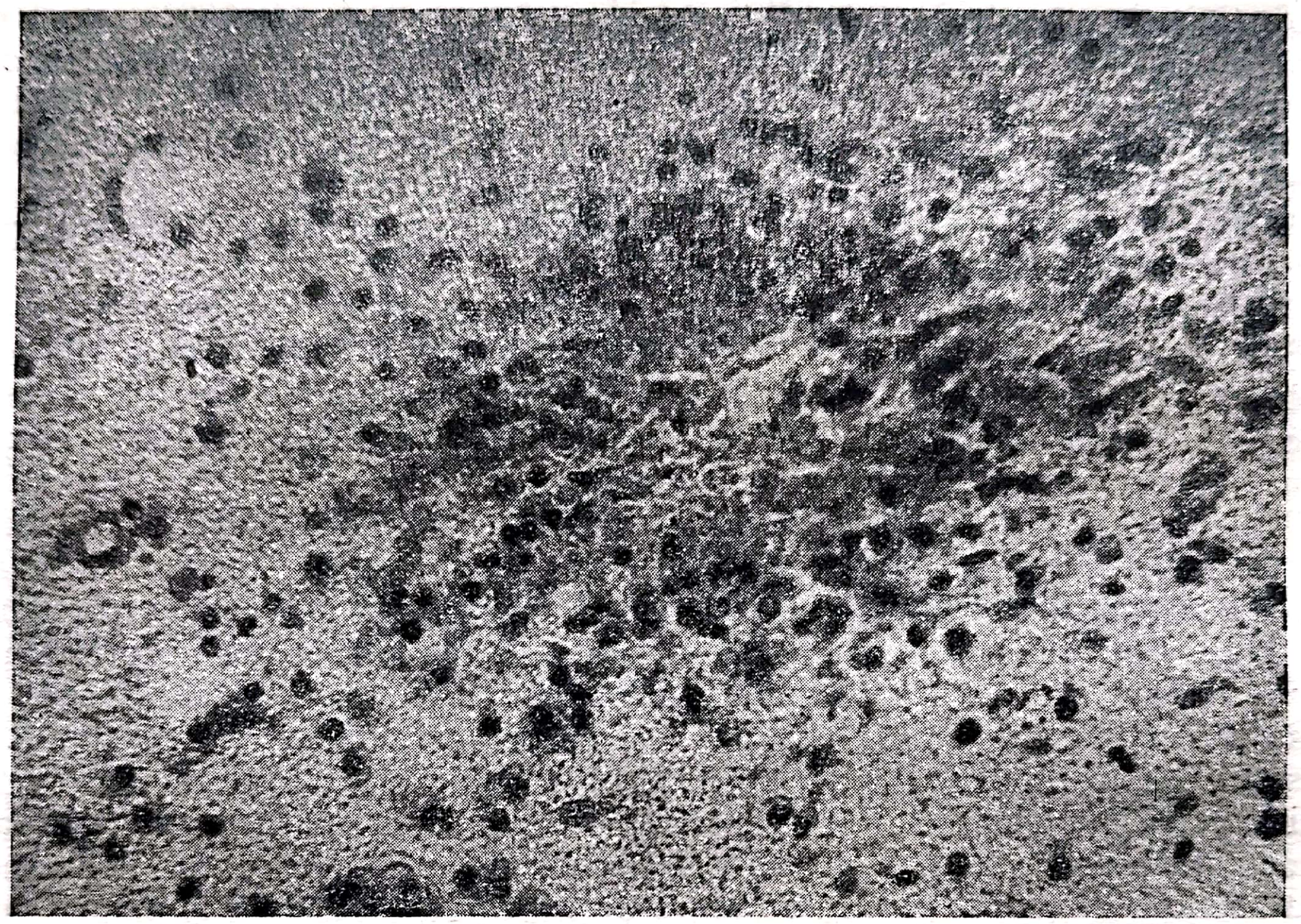

Fig. 176. — *Nodul malaric în cerebel.* Microfotografie (după E. C. Crăciun).

Numeroși cercetători au infirmat caracterul specific, cît și inflamator al acestor leziuni, pe care Crăciun le consideră ca infarcte anemice.

Leziunile din malaria nervoasă se pot grupa în noduli malarici și stază roșie.

Nodulii malarici, uneori vizibili chiar cu ochiul liber, ca mici puncte roșii, hemoragice, sînt situați în substanța albă a creierului sau cerebelului, imediat sub cortex. Microscopic (fig. 176) se constată în centru un capilar cu lumen obliterat, înconjurat succesiv de o zonă de necroză prin coagulare, de o stratificare glială cu predominanța elementelor de origine oligodendroglială (și cu rari astrociți mici, elemente mezogliale și corpi granuloși) și o zonă periferică de hemoragie cu majoritatea hematiilor izolate, nealterate, neparazitate. Aceste teritorii sînt demielinizate (dar fără resturi de mielină), cu persistența cilindracșilor, care pot apare luminați pe impregnări. Unii pericarioni învecinați prezintă leziuni distrofice de aspecte variate. Din însăși această descriere, reiese absența inflamației și a proliferării granulomatoase (deoarece proliferarea glială este secundară leziunii vasculare); leziunea nu este specifică malariei, deoarece există leziuni similare în embolii grase ori aeriene, precum şi în gripă, scarlatină, pneumonie, encefalită hemoragică, scorbut, intoxicaţii cu salvarsan sau gaze de luptă (Spielmeyer). Succesiunea leziunilor, urmărită de Epremian, arată că în cazurile decedate după o jumătate de zi de la începutul comei, se constată numai hemoragii punctiforme sau inelare (perinecrotice); stratificarea glială începe să se constituie în a doua zi, iar nodulii deplin formaţi nu apar decît în a treia zi. Această succesiune este inversă celei prezentate de Dürck, care consideră proliferarea glială ca primitivă (în sensul iritaţiei formative Virchow), urmată de necroză secundară în acest teritoriu glial.

Pe baza caracterelor morfologice pozitive, corespunzătoare celor din infarctele viscerale, precum şi a caracterelor negative (absenţa inflamaţiei şi a granulomului), Crăciun (1955) consideră aceşti noduli ca microinfarcte anemice. Topografia lor imediat sub cortex ar fi în raport cu modul particular de distribuire al arteriolelor lungi cerebrale, care se comportă funcţional ca arteriole terminale. Absenţa oricărei colicvaţii, singurul caracter diferenţial cu infarctele anemice din alte organe, se poate explica atît prin micile dimensiuni ale focarului necrotic, cît şi prin rapida evoluţie letală (maximum 3—4 zile).

Staza roşie este cu mult mai extinsă decît nodulii malarici. Interesează numeroase capilare şi vase precapilare din substanţa cenuşie (mai puţin din substanţa albă). Acestea sînt dilatate, pline cu hematii care conţin schizonţi (sub aspecte amiboide şi inelare) sau pigment malaric. Edemul pericapilar şi perineuronal este inconstant. Lipsesc orice aglomerări celulare sau orice extravazare de hematii, deoarece peretele endotelial este intact; nu se ajunge la fagocitoză, nici la formarea de poliblaste macrofagice. Aceste aspecte de stază roşie cu hematii parazitate se limitează la vasele cerebrale, lipsind în restul vaselor viscerale în cursul comei malarice.

Diferenţele dintre leziunile nodulare şi staza roşie se pot explica prin discrepanţa dintre circulaţia corticală şi cea subcorticală. Prima, relativ mai bine dezvoltată, are capilarele mai apropiate între ele şi leziunile sale se limitează la hiperemie şi stază roşie; ultima, cu o reţea mai puţin dezvoltată, ajunge la microinfarcte. Atare deosebiri de comportare sînt cu atît mai importante cu cît moartea survine prin leziunile corticale, care deşi mai puţin distructive decît ale substanţei albe, sînt totuşi cu mult mai extinse. Aceleaşi condiţii se aplică fie pentru cortex, fie pentru cerebel, fie în bulb, fie în nucleii de la bază. Leziunea corticală de simplă stază roşie, deşi perfect reversibilă — dovadă fiind eventuala vindecare totală — devine deci gravă prin generalizarea sa şi insuficienţa acută oxiprivă pe care o antrenează.

## AFECŢIUNI PARAZITARE LOCALIZATE PREDOMINANT LA NIVELUL LIMFATICELOR

### FILARIOZA

Reprezintă o boală tropicală, necunoscută în ţara noastră. Este în raport cu localizarea filariilor în vasele limfatice şi ganglionii limfatici. Aceste nematode se găsesc şi în vasele sanguine, dar nu determină leziuni.

Mecanismul leziunilor limfatice este discutat. Nu s-a putut preciza importanţa respectivă a astupării mecanice de vase prin paraziţi, a trombozei limfatice produsă de paraziţi morţi, sau a reacţiilor toxice şi alergice determinate de prezenţa lor.

La nivelul acestor vase se produc limfangite şi tromboze. Acestea determină stază limfatică, varice limfatice, care se rup şi dau limforagii interstiţiale sau în cavităţi preformate, respectiv sub aspectul chiluriei, ascitei chilifere, chilocelului, chilotoraxului etc. Înaintea obstacolului, limfaticele dilatate, suferă cu timpul, hipertrofia peretelui lor, în special cu hiperplazia elementelor conjunctive şi musculare netede. În ţesuturi se produc diferite reacţii inflamatorii şi scleroză. Nu este precizată încă însemnătatea infecţiilor supraadăugate, în special cu streptococi.

Elefantiazisul scrotal şi al membrelor inferioare (elefantiazis al arabilor) este consecinţa infecţiei filariene cronice. Formarea leziunilor de elefantiazis nu este în raport direct cu numărul paraziţilor. Macroscopic, se caracterizează printr-o enormă mărire a scrotului şi îngroşarea membrelor inferioare, cu o piele rugoasă, comparabilă cu aceea a pachidermelor, justificînd denumirea sa. Microscopic, există o masivă scleroză interstiţială şi infiltrate inflamatorii variabile în raport cu durata bolii, în special cu elemente macrofagice, celule gigante de corp străin şi eozinofile; în stratul corio-papilar al pielii se văd limfangiectazii, iar epidermul prezintă o intensă acantoză şi hipercheratoză reacţională.

## PARAZIŢII VEGETALI

### ACTINOMICOZA

Actinomicoza aparatului cardio-vascular, excepţional de rară, se manifestă anatomo-patologic prin aspecte variate. Se deosebesc actinomicoza cordului şi actinomicoza vaselor.

### ACTINOMICOZA CARDIACĂ

*a*) **Pericardita actinomicozică** reprezintă cea mai frecventă localizare cardiacă a acestei parazitoze. Poate fi primitivă (dacă reprezintă singurul focar de actinomicoză din organism) sau secundară (cînd coexistă şi alte focare viscerale). Poate rezulta din extensiunea unei leziuni pulmonare de actinomicoză spre pericard; actinomicoza primitivă miocardică, cu noduli situaţi sub epicard, se poate complica secundar cu o pericardită actinomicozică.

Macroscopic se prezintă ca o pericardită adezivă, cu o îngroşare destul de mare (în jurul a 3 mm) a foiţelor pericardice simfizate. Pe alocuri, între aceste foiţe, sînt traiecte fistuloase şi cavităţi conţinînd puroi — uneori galben ca sulful — în care se identifică microscopic grăunţi galbeni. Cel mai deseori se confundă cu o tuberculoză pericardică, mai ales că localizarea pericardică a tuberculozei, relativ frecventă, este şi ea unică în organism.

Microscopic, se constată rari grăunţi actinomicozici constituiţi din micelii dense cu o zonă periferică de măciuci, încercuiţi de un număr relativ mic de granulocite. Grăunţii sînt situaţi între stratificări fibrinoase pe cale de organizare, printr-un bogat ţesut de granulaţie (fig. 177) ¹). La acest nivel există celule gigante provenind din elementele tisulare locale: endoteliile seroasei, celulele conjunctive fixe şi mai ales din elementele poliblastice adventiţiale cu intensă activitate macrofagică. Este caracteristic contrastul între supuraţia relativ redusă şi predominanţa fenomenelor de organizare ducînd la pericardita adezivă.

---

¹) St. Niculescu, H. Breazu şi G. Ruse, *Asupra pericarditei actinomicozice*, comunicare prezentată la Societatea ştiinţelor medicale, secţia morfologie, Bucureşti, în şedinţa din 25 octombrie 1956.

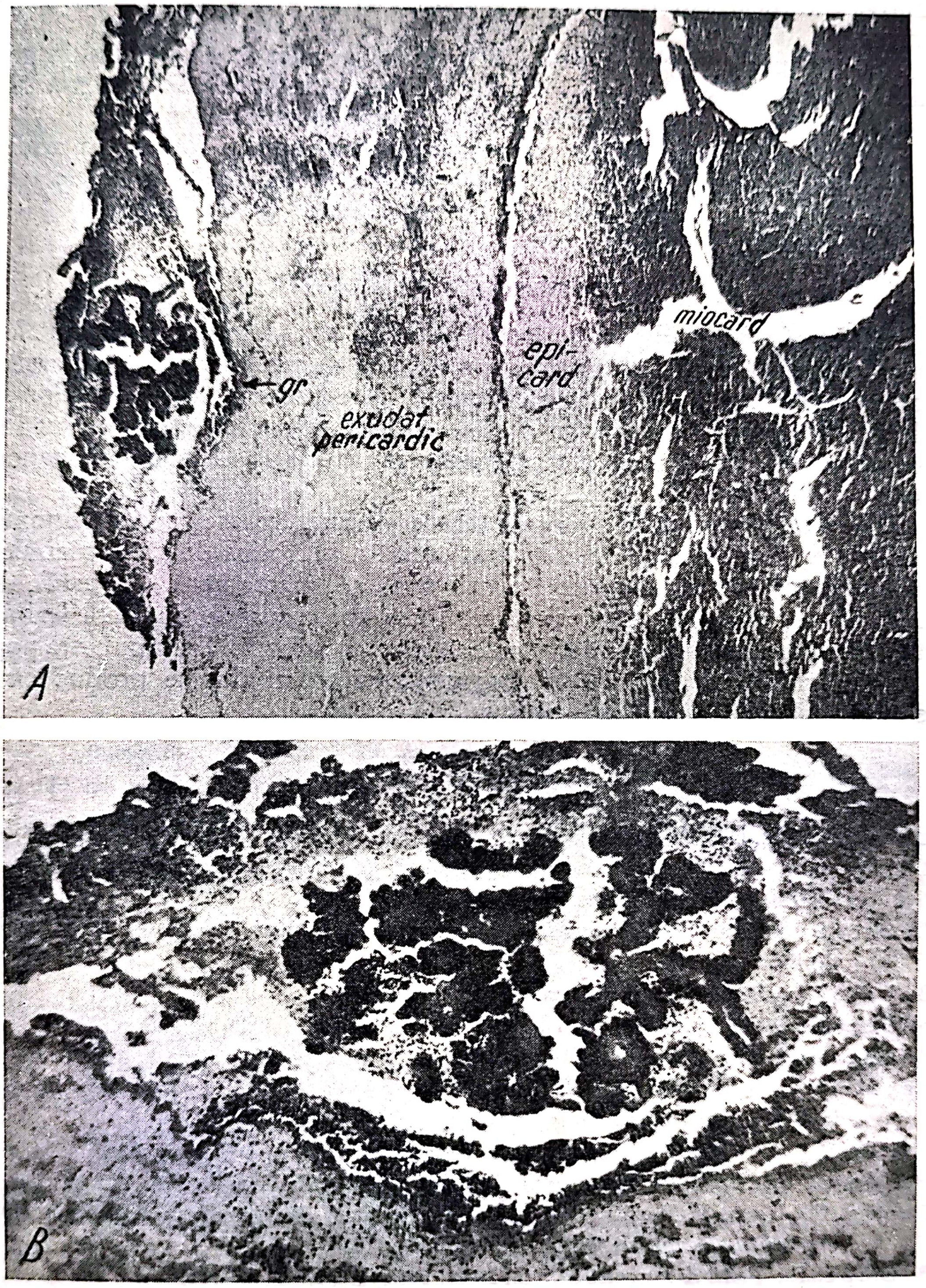
gr
exudat pericardic
epi-card
miocard
A
B

Fig. 177. — *Actinomicoza pericardului.* *A)* În exsudatul pericardic pe cale de organizare se găsește un grăunte actinomicozic (gr) Microfotografie. *B)* Grăuntele galben (după Niculescu, Breazu și Ruse).

*b*) **Miocardita actinomicozică** este mai rară decît pericardita. Poate fi primitivă sau secundară (provenind din extensia unei pericardite actinomicozice la miocard).

Macroscopic, se prezintă ca noduli intramiocardici de dimensiuni în general reduse, cu aspect pseudotumoral, eventual prezentînd zone supurative. Microscopic se constată leziuni specifice de granulom actinomicozic.

Excepţional se ajunge la perforarea endocardului parietal, cu realizarea unei tromboendocardite actinomicozice, punct de plecare a multiple embolii (care determină o septico-pioemie actinomicozică generalizată).

### ACTINOMICOZA VASCULARĂ

În diferitele focare de actinomicoză cutanată sau viscerală, se produc leziuni nespecifice pe vase mici: capilare, arteriole şi mai ales vene. Capilarele sînt distruse, vasele ceva mai mari se obliterează prin proliferarea elementelor endoteliale şi subendoteliale (aşa cum o arată coloraţiile pentru elastic). Sînt împiedecate astfel eventuale metastaze hematogene, a căror raritate este cunoscută în această parazitoză.

Leziunile vaselor mari sînt cauzate de extensia focarelor de actinomicoză învecinate. Se citează astfel ca adevărate rarităţi perforări de vase, mai ales ale venelor (jugulară, venele hepatice, cava inferioară, marea venă coronară), determinînd diverse embolii actinomicozice. În aceste cazuri se constată leziuni de periflebite, apoi de panflebită actinomicozică cu tromboză. Trombul este populat sau nu de grăunţi galbeni. Prin fragmentarea trombului se produc embolii viscerale şi în primul rînd în plămîni.

### BIBLIOGRAFIE

1. Abramow S., *Über die Veränderungen der Blutgefässe bei Syphilis*, Ziegl. Beitr., 1899, t. 26, p. 202.
2. Abrikosov A. I. şi Strukov A., *Anatomia patologică*, Bucureşti, Ed. medicală, 1955 (partea I) şi 1956 (partea a II-a).
3. Aschoff L., *Herz und Herzbeutel*, în Aschoff, *Pathologische Anatomie*, vol. II, Jena, Ed. Springer, 1923.
4. Babeş V., *Anatomia patologică generală*, Bucureşti, 1921.
5. Babeş V., *Discuţii la comunicarea Vanzetti*, Zbl. f. allg. Path., 1923, vol. 23, p. 20.
6. Bagdasar D., *Le traitement chirurgical des gommes cérébrales*, Rev. neurol., 1929, t. II, p. 1.
7. Bacaloglu C., Balan N., Ballif L. et Vasilescu C., *Le kyste hydatique du coeur*, în Bacaloglu, *Clinici medicale*, Iaşi, 1929, p. 352.
8. Benda C., *Aneurysma und Syphilis*, Verh, dtsch. Pathol. Ges., 6 Tagung 1903, 1904, p. 164.
9. Benda C., *Die Gefässe*, în Aschoff, *Pathologische Anatomie*, vol. II, Jena, Ed. Fischer, 1923.
10. Benda C., *Venen*, în Henke-Lubarsch, *Handbuch der speziellen pathologischen Anatomie und Histologie*, vol. II, Berlin, Ed. Springer, 1924.
11. Brumpt E., *Précis de Parasitologie*, vol. I—II, Paris, Ed. Masson, 1936.
12. Chiari H., *Über die syphilitischen Aortenerkrankungen*, Verh. d. dtsch. Pathol. Ges., 1904, p. 137.
13. Ciucă M., *Contribuţii experimentale la studiul imunităţii în malarie*, Ed. Acad. R.P.R., 1955.
14. Crăciun E., *Despre hepatita şi ciroza malarică*, Rev. şt. med., 1951, vol. III, nr. 1, p. 45.
15. Crăciun E. şi Mureşanu Aug., *Leziuni hepatice în malaria recentă studiate prin biopunctură*, Rev. şt. med., 1951, nr. 10, p. 41.

16. Crăciun E., *Asupra condițiilor patogene ale comei malarice*, Bul. Anat. Patol., 1955, nr. 3, p. 57.
17. Crăciun E. et Vrejoiu G., *Sur la syphilis cardiaque*, Bull. Mém. Soc. Méd. Hôp. Bucarest, 1940, nr. 4, p. 124.
18. Crăciun E., *Morfogeneza nodulilor subcorticali din malaria malignă*, Studii și cercetări de neurologie, 1956, t. I, nr. 3–4, p. 235.
19. Degeorges P., *L'artérite pulmonaire de la billharziose*, Sem. Hôp., 1953, nr. 40, p. 2028.
20. Devé F., *L'echinococcose*, în Lemierre A., *Traité de Médecine*, vol. II, Paris, Ed. Masson, 1948.
21. Dürck H., *Die pathologische Anatomie der Malaria*, Münchener med. Wschr., 1921, an. 68, nr. 2, p. 33.
22. Epremian G. A., *Ghistologhiceschie ismenenia golovnogo mozga pri comatoznoi malearii*, Arhiv. patologhii, 1950, nr. 6, p. 19.
23. Evelbauer C., *Syphilitische Veränderungen der Venen* în Jadassohn, *Handbuch der Haut und Geschlechtskrankheiten*, vol. 16/2, Berlin, Ed. Springer, 1931.
24. Freund L., *Ein Beitrag zur Gefässsyphilis des Gehirns*, Virch. A., 1921, t. 232, p. 203.
25. Froment R., Richard M. et Cahen P., *Coronarite ostiale et angor syphilitique*, J. méd. Lyon, 1951, nr. 765, p. 1029.
26. Goebel K., *Path. Anatomie der Billharziakrankheit*, Berlin, klin. Wschr., 1909, nr. 27, p. 1245.
27. Hall E. M., în Anderson, *Pathology*, St. Louis, Ed. Mosby, 1948.
28. Herxheimer G., *Syphilitische Veränderungen des Herzens und der Arterien* în Jadassohn, *Handbuch der Haut und Geschlechtskrankheiten*, vol. 16/2, Berlin, Ed. Springer, 1931.
29. Jakob A., *Normale und path. Anatomie und Histologie des Grosshirns*, vol I–II, Leipzig und Wien, Ed. Deuticke, 1927–1929.
30. Jores L., *Arterien*, în Henke-Lubarsch, *Handbuch der speziellen pathologischen Anatomie und Histologie*, vol. II, Berlin, Ed. Springer, 1924.
31. Kalindéro et Babes V., *Sur l'anévrisme syphilitique de l'aorte*, Ann. Inst. pathol et bact., București, 1894/1895, t. VI, p. 374.
32. Kauffmann E., *Lehrbuch der speziellen pathologischen Anatomie*, vol. I, Berlin, Ed. Reimer, 1911.
33. Lemierre A., *Traité de Médecine*, vol. II, Paris, Ed. Masson, 1948.
34. Lian C. et Blondel A., *Syphilis viscérale. Appareil cardio-vasculaire* în Jeanselme, *Traité de la Syphilis*, vol. V/2, Paris, Ed. Doin, 1934.
35. Lüksch Fr., *Askariden als Emboli in der Lungenarterie*, Wien. klin. Wschr., 1905, nr. 15, p. 377.
36. Lupu N., *Untersuchungen über die mikroskopischen Veränderungen der Aortenklappen bei Aortitis syphilitica*, Schweiz. med. Wschr., 1920, caiet 41/42.
37. Mac Callum W. G., *A text-book of Pathology*, Philadelphia, Ed. Saunders, 1929.
38. Marinesco G., *Über einige durch Syphilis vorgerufene Veränderungen des Nervensystems und über die Pathogenese der Tabes*, Wiener med. Wschr., 1891, nr. 51, p. 2049 și nr. 52, p. 2094.
39. Marinesco G. et Draganesco St., *Influence nocive du néosalvarsan sur les sujets atteints de syphilis et de malaria. Contribution à l'étude des lésions histologiques des centres nerveux dans la malaria*, C.R. Soc. Biol., 1924, vol. 90, p. 707.
40. Mönckeberg J. G., *Die Erkrankungen des Myokards und des spezifischen Muskelsystems. Die Erkrankungen des Herzbeutels* în Henke-Lubarsch, *Handbuch der speziellen pathologischen Anatomie und Histologie*, vol. II, Berlin, Ed. Springer, 1924.
41. Pinkerton H. a. Weinmann D., *Toxoplasma infection in man*, Arch. Path., 1940, vol. 30, p. 374.
42. Rieder., *Histologische Untersuchungen im Primärstadium bei Syphilis*, Dtsch. med. Wschr., 1898, p. 142.
43. Roussy G., Leroux R. et Oberling Ch., *Précis d'Anatomie Pathologique*, vol. I, Paris, Ed. Masson, 1942.

## CAPITOLUL al XIII-lea

# BOALA HIPERTONICĂ — LEZIUNI NEURO-DISTROFICE CARDIO-VASCULARE

de AUGUSTIN MUREŞANU

Cu mult timp înainte de a se cunoaşte metode pentru măsurarea presiunii sanguine, s-a presupus că la baza anumitor sindroame anatomo-clinice nu pot să fie decît modificări de presiune cardio-vasculare. În special au atras atenţia hipertrofiile cardiace, care au fost considerate drept consecinţa presiunii mărite din vasele sanguine. Prin modificarea acestei presiuni, rezistenţa vaselor suferă şi ea schimbări corespunzătoare, care vor obliga inima să depună un efort mai mare, pentru ca sîngele să circule prin vase. Acest efort suplimentar va duce la hipertrofia miocardului, cu toate consecinţele sale.

După ce au fost descoperite metode pentru măsurarea precisă a presiunii din vase, s-a trecut la noţiunea clinică de « tensiune arterială ». Cam în aceeaşi perioadă a luat dezvoltare şi concepţia anatomo-clinică asupra bolilor, prin confruntarea simptomatologiei clinice cu datele necropsiei. În numeroase astfel de cazuri de « hipertensiune » s-a observat că la autopsie nu se găsesc întotdeauna leziuni macroscopice sau microscopice vasculare sau cardio-renale.

Pe baza a numeroase observaţiuni anatomo-clinice şi în urma dezvoltării fiziologiei normale şi patologice, clinicienii şi patologiştii au început să treacă şi în domeniul afecţiunilor cardio-vasculare de la gîndirea pur morfologică la cea fiziologică-funcţională. În felul acesta se explică faptul că o serie de cercetători au început să considere o parte din cazurile de hipertensiune ca manifestări funcţionale patologice. Legătura cu sistemul nervos s-a făcut destul de tîrziu, însă cercetători ruşi ca Danilevski şi Behterev, au întrevăzut caracterul neurogen al unor cazuri de hipertensiune.

Abia la începutul acestui secol s-a individualizat noţiunea de « hipertensiune esenţială » (Frank) pentru cazurile fără substrat morfologic sau simptomatologie clinică, spre deosebire de hipertensiunea obişnuită, în care la bază se găsesc întotdeauna leziuni atero- sau arteriosclerotice ale vaselor, leziuni ale inimii, diverse forme de leziuni renale, precum şi alte stări patologice, care ar putea produce hipertensiune arterială.

Concepţiile asupra hipertensiunii au evoluat în decursul timpului. Mult timp, s-a susţinut că hipertensiunea prelungită ar fi determinată, într-o mare parte din cazuri, nu de modificări structurale ale vaselor, ci de creşterea contracţiilor tonice ale arteriolelor. Alţi cercetători au fost de părere că la baza hipertensiunii ar fi leziunile de scleroză renală, prin creşterea contractilităţii tonice a sistemului arteriolar din întregul organism. Această concepţie era bazată pe faptul că în majoritatea cazurilor de decese prin hipertensiune se găseşte nefroscleroza.

Mai tîrziu, s-au descris diverse substanțe presoare în umorile organismului, care fiind reținute din cauza insuficienței funcționale a rinichiului, ar provoca hipertensiunea. Aceste teorii însă nu au dus la o explicare plauzibilă a fenomenelor. Prin diverse cercetări fiziologice și clinice, s-a arătat că la baza hipertensiunii stă ischemia țesutului renal și nu tulburarea funcției sale excretorii. Aceste fapte erau în concordanță cu observațiile mai vechi, conform cărora « hipertensiunea esențială » poate să apară de multe ori la indivizi fără nici un fel de modificări funcționale sau morfologice ale parenchimului renal. Cercetările experimentale ale lui Goldblatt (1934) și a altor autori au arătat rolul factorului presor renal, precum și faptul că hipertensiunea nu este datorită arteriosclerozei, ci dimpotrivă, hipertensiunea determină modificări arteriosclerotice ale vaselor. Astăzi, domină concepția că în stadiile incipiente ale « hipertensiunii esențiale » nu există leziuni renale; acestea se constituie mai tîrziu, boala devenind din acest moment « nefrogenă », stadiu în care își desfășoară activitatea și factorul presor renal.

Școala medicală sovietică utilizează pentru acest cadru nosologic termenul de « boală hipertensivă » sau « hipertonică » și înțelege prin acest termen acea stare de boală care are ca simptom predominant hipertensiunea arterială constantă și prelungită, care apare fără legătură cu o cauză precisă și care nu are la bază leziuni organice anterioare ale inimii, ale sistemului vascular sau ale rinichilor. Ea se instalează de multe ori, fără o cauză aparentă, în urma tulburărilor mecanismelor neuro-umorale,care țin sub dependența lor nivelul tensiunii arteriale.

Această boală apare de obicei la persoane în vîrstă de peste 40 de ani, însă deseori se observă și sub această vîrstă. În special, s-a observat apariția bolii hipertonice la indivizi tineri și mai cu seamă în timpul războiului, în cursul blocadei Leningradului. Aceste cazuri au fost puse în legătură cu supraîncordarea sistemului nervos. Datele statistice ale prosecturilor din Leningrad privind cazurile în vîrstă de peste 15 ani, arată că în 1944 au murit de boală hipertonică 24,7%, iar în anul 1945 s-a constatat aceeași etiologie în 20,6% din cazuri. În același timp, cauzele de deces prin ateroscleroză propriu-zisă au fost de numai 3,3% în 1944 și 2,7% în 1945. Decesele cauzate de boala hipertonică au fost mai frecvente între 60 și 70 de ani (44,2% în 1944 și 34% în 1945) și între 50 și 60 de ani (36% în 1944, respectiv 32,6% în 1945). Cu această ocazie s-a observat frecvența mai mare la sexul feminin. Principalele manifestări clinice ale hipertoniei esențiale care au dus la deces au fost: insuficiența cardiacă (56,8%), diversele leziuni circulatorii cerebrale (26,2%) și tulburări funcționale renale (8,4%), precum și alte leziuni mai rare.

Factorul neurogen al bolii hipertonice a fost întrevăzut de clinicienii ruși însă concepția științifică asupra acestei afecțiuni s-a format numai pe baza lucrărilor lui I. P. Pavlov despre activitatea nervoasă superioară și stabilirea rolului regulator al scoarței cerebrale. După aceste concepții, la baza afecțiunii ar fi tulburări ale funcțiunilor sistemului nervos, care au sub dependența lor activitatea de reglare a aparatului cardio-vascular. Concepția nervistă a lui Pavlov a îndrumat pe cercetătorii sovietici pe calea unor metode de lucru pentru stabilirea substratului morfologic al bolii hipertonice. După Lang [1]), « boala hipertensivă este o afecțiune provocată de dezechilibrul aparatului neuro-umoral, care reglează tensiunea arterială, dezechilibru caracterizat în primul rînd prin creşterea tensiunii arteriale peste limitele fiziologice».

---

[1]) G. F. Lang, *Boala hipertensivă*, București, Ed. stat pt. lit. științ., 1953, p. 9.

Şcoala sovietică consideră că în patogenia bolii hipertonice, rolul principal îl are sistemul nervos prin stimulii vasomotori centrali şi tulburarea consecutivă a tonusului arterelor mici. Un rol primordial în această boală îl are tulburarea centrilor nervoşi superiori, provocată de supraîncordarea lor prin excitaţii venite din mediul exterior. Din cercetările sovietice se desprinde faptul, că la baza patogeniei acestei boli se găseşte tulburarea etajelor superioare ale sistemului nervos, care reglează tonusul vascular. Această tulburare a funcţiunii de reglare asupra tonusului vascular, trebuie considerată drept cauză principală a apariţiei şi evoluţiei bolii hipertonice. Nu poate fi negat nici rolul ischemiei renale, însă modificările renale nu trebuie considerate ca factor primordial, ci numai ca o etapă în evoluţia bolii hipertonice.

S. Vail este de părere că la baza bolii hipertonice stau modificări ale sistemului nervos, precum şi tulburări ale glandelor endocrine, care duc la modificări hemodinamice (creşterea tensiunii arteriale şi contracţia spastică a arteriolelor). Pe terenul astfel modificat, apar în mod secundar leziunile morfologice ale arteriolelor, care constau în arteriolonecroză şi hialinoză.

Dezechilibrul neuro-umoral se manifestă la început prin tulburări funcţionale ale sistemului nervos central, iar factorii umorali apar secundar. Se cunoaşte rolul segmentelor superioare ale sistemului nervos central în reglarea presiunii sanguine. Tulburarea funcţională a acestor segmente duce la slăbirea acţiunii inhibitoare şi coordonatoare a scoarţei cerebrale, fenomen care va produce creşterea tonusului prearteriolelor şi arteriolelor. Creşterea tonusului vascular grăbeşte evoluţia leziunilor de scleroză ale vaselor, în special la nivelul rinichiului.

După Lang, boala hipertonică este acea formă de hipertensiune în care rolul decisiv îl joacă tulburările funcţiilor centrilor corticali şi hipotalamici, care reglează tensiunea arterială. Lang consideră că la baza bolii hipertonice stă nevroza centrilor nervoşi superiori ai aparatului de reglare a tensiunii arteriale.

După cum am menţionat, cauza principală a acestei dereglări este constituită de supraîncordarea centrilor nervoşi superiori, alteori de emoţiile puternice şi traumatismele psihice. Toţi aceşti factori sînt consideraţi (Pavlov, Lang) că dau naştere în scoarţa cerebrală la focare permanente, « stagnante », de excitabilitate crescută. Această stare de excitabilitate mărită a scoarţei se transmite la centrii vasomotori subcorticali, ducînd la spasmul vaselor mici a tuturor organelor, ceea ce va produce creşterea tensiunii arteriale. Mecanismul care declanşează boala hipertonică este deci tulburarea reglării tensiunii arteriale în urma modificărilor activităţii sistemului nervos central. Aceste fenomene sînt predominante în stadiul funcţional al bolii. Mai tîrziu se constituie leziunile arteriolosclerotice consecutive spasmelor vasculare, iar la urmă leziunile renale ireversibile.

Lang a clasificat stadiile evolutive ale bolii hipertonice astfel:

1) *Stadiul neurogen*, în care tensiunea arterială este mărită din cauza tulburării funcţiei centrilor nervoşi superiori. La începutul acestei perioade, tulburarea centrilor de reglare a tensiunii arteriale poate fi încă reversibilă. Dacă însă această perioadă se prelungeşte, starea de hipertonie a arteriolelor se

intensifică, se dezvoltă leziunile de arteriolosscleroză a vaselor renale, ceea ce duce la ischemie, încît leziunea devine ireversibilă.

2) *Stadiul tranzitoriu* (intermediar), în care boala este evidentă clinic, însă nu se pot stabili în mod precis gradul de modificări ale sistemului cardio-vascular și renal. În acest timp, de obicei încep să se dezvolte leziunile inimii, vaselor, rinichilor și ale sistemului nervos central, ducînd la leziuni ireversibile.

3) *Stadiul nefrogen*, în care predomină fenomenele de insuficiență renală din cauza leziunilor de scleroză ale rinichilor, ceea ce duce la tulburarea gravă a irigației din acest organ asupra căruia acționează și factorul presor. În acest stadiu, boala hipertonică intră în faza de leziuni morfopatologice pluriorganice, ireversibile.

Clasificarea lui Lang în cele trei faze evolutive are la bază principii juste patogenice. În cursul acestei boli se poate vorbi în permanență de o anumită perioadă evolutivă, cu predominanța fenomenelor și a leziunilor cerebrale, cardiace sau renale. Perioada de timp în care evoluează diversele faze anatomo-clinice diferă de la un caz la altul. După caz se pot distinge forme cu predominanță cardiacă, cerebrală sau renală a bolii hipertonice. În diversele forme, leziunile morfopatologice predomină în sectorul visceral respectiv. De multe ori însă leziunile morfologice datorite bolii hipertonice (sau altor cauze) nu pot fi izolate unele de altele, iar alteori este foarte greu de a delimita precis starea fiziologică de cea patologică. Într-o serie de cazuri, boala hipertonică evoluează timp de mai mulți ani, fără să ducă la leziuni morfologice prea evidente ale organelor, sau la tulburarea gravă a funcțiunii lor. Alte cazuri, care pînă la un moment dat au o evoluție benignă, capătă brusc un aspect grav, constituind boala hipertonică malignă, care duce la moartea bolnavului în scurt timp. Alteori, evoluția este malignă de la început și, în decurs de cîteva luni, se instalează leziuni viscerale, precum și tulburări funcționale grave cerebrale, cardiace sau renale ducînd la deces.

Prin cercetări experimentale pe cîini, s-au stabilit unele date asupra bolii hipertonice și diversele ei forme evolutive. În special, prin compresiuni de lungă durată pe vasele renale, s-a provocat o hipertensiune nefrogenă. Leziunile morfologice renale nu se produc decît foarte rar și după mult timp, deoarece este nevoie de factorul ischemiant de lungă durată. În aceste experiențe s-a reușit să se provoace degenerescența hialină a arteriolelor din diferite organe, în afară de rinichi.

Numeroase observații clinice, anatomo-patologice și experimentale, au arătat că în primele stadii ale bolii hipertonice, factorul renal nu intră în joc, iar natura hipertoniei ar fi de origine neurogenă. În majoritatea cazurilor, acțiunea factorului neurogen se caracterizează prin tendință la spasme vasculare, chiar fără tensiune arterială ridicată, fiind prezente sau nu leziuni de arterioscleroză.

Într-o mare parte din cazurile de boală hipertonică se găsesc leziuni de ateroscleroză. Numeroși cercetători au căutat să stabilească legătura care ar putea exista între această afecțiune și boala hipertonică. În general se caută să se pună în legătură ateroscleroza cu boala hipertonică, acordîndu-se de multe ori o importanță hotărîtoare frecvenței și gradului aterosclerozei aortei și coronarelor inimii, la indivizi care suferă sau au decedat de boală hipertensivă, fără a se căuta să se analizeze mai temeinic etio-patogenia celor două afecțiuni, care de multe ori sînt numai coincidente. Ateroscleroza este privită încă de mulți în mod simplist-localicist, ca un simplu proces local. De fapt, ea este o afecțiune complexă neuro-vasculară, cu o patogenie extrem de polimorfă și cu etiologie variată, ca și boala hipertonică. Numeroase teorii patogenice asupra bolii hipertensive pot fi valabile uneori și pentru ateroscleroză. Rolul traumatismelor neuro-psihice în etio-patogenia aterosclerozei a fost subliniat de mult timp, în special de către cercetătorii sovietici. De asemenea, s-a acordat un oarecare rol unor factori endocrini în patogenia și procesul evolutiv al aterosclerozei.

Cercetările experimentale clasice ale lui Anicikov au arătat, fără nici o îndoială, că ateroscleroza nu trebuie privită ca o afecțiune vasculară locală, ci ca rezultat al tulburării metabolismului general. Aceste cercetări experimentale nu pot însă să dea explicația perfectă a producerii și evoluției aterosclerozei la om.

După părerea lui E. M. Tareev, ateroscleroza, indiferent de localizare, trebuie considerată ca o afecțiune de origine cortico-viscerală, cu o patogenie complexă, întocmai ca și boala hipertonică. Incontestabil că există interrelații complexe între ateroscleroză și boala hipertonică. Ambele sînt afecțiuni de natură cortico-viscerală, care se asociază frecvent, însă se pot deosebi prin particularitățile proprii clinice și morfopatologice. Fără îndoială că leziunea concomitentă de ateroscleroză are o influență importantă asupra evoluției bolii hipertonice, mai ales cînd este localizată pe vasele renale, a căror modificare de lumen, sau chiar obliterare, agravează evoluția bolii hipertonice.

*Leziunile morfopatologice* din boala hipertonică au fost mult studiate, însă diferiții autori nu au constatat aceleași forme de leziuni. Ele se găsesc în special pe sistemul arterial, iar în stadiile tardive ale bolii, leziunile cele mai evidente se găsesc, fie la nivelul rinichilor, fie la inimă.

Modificările morfopatologice ale arterelor ocupă un loc important între leziunile din boala hipertonică. Ele au importanță și prin faptul că aceste leziuni condiționează, în stadiile mai tardive ale bolii, manifestările anatomo-clinice evolutive ale acestei boli.

Lang a sintetizat majoritatea cercetărilor asupra leziunilor anatomopatologice din boala hipertonică și le împarte după următoarea schemă:

1) modificările arterelor și arteriolelor;
2) leziunile rinichilor;
3) modificările mușchiului cardiac;
4) leziunile arterelor coronare și ale arteriolelor miocardului;
5) leziunile sistemului nervos;
6) modificările celorlalte organe (ochi, glande endocrine, plămîni, splină etc.).

În cele ce urmează, vom descrie în special modificările morfologice care privesc arteriolele, arterele de calibru mijlociu și mari, precum și leziunile inimii din cursul bolii hipertonice.

## MODIFICĂRILE ARTERELOR ȘI ARTERIOLELOR

1) leziuni hiperplazice și hipertrofice;
2) leziuni infiltrative aterosclerotice și de hialinizare a arteriolelor;
3) leziuni inflamatorii și necrotice (hiperergice).

1. **Leziunile hiperplazice și hipertrofice arteriale** apar în media acestor vase sub aspectul modificărilor cunoscute sub denumirea de elastoză și

elastofibroză. Aceste leziuni, care duc la îngroșarea mediei, nu sînt modificări specifice pentru boala hipertonică. Ele sînt leziuni care apar în mod curent, în legătură cu vîrsta și cu procesul de arterioscleroză generală. Caracteristic pentru boala hipertonică este faptul că aceste modificări apar la o etate tînără și într-un ritm accelerat față de evoluția obișnuită în raport cu vîrsta. În afară de modificările morfologice ale mediei arterelor, în special a celor de calibru mic, se întîlnește și proliferarea endoteliilor acestor vase, precum și un oarecare grad de îngroșare a adventiției. Pe primul plan se situează însă proliferarea mediei. Această modificare structurală a fost găsită în mod curent de către Endes și colaboratori, atît pe biopsii renale la hipertonici, cît și la cei decedați prin această boală (fig. 178.)

Leziunile hiperplazice și hipertrofice ale arteriolelor în boala hipertonică au fost descrise de un mare număr de autori; totuși există unii care contestă această leziune, fiindcă au găsit în numeroase cazuri de boală hipertonică și leziuni de atrofie a mediei. Leziunile hiperplazice ale mediei au fost găsite în numeroase organe, însă cel mai frecvent se întîlnesc pe arteriolele renale.

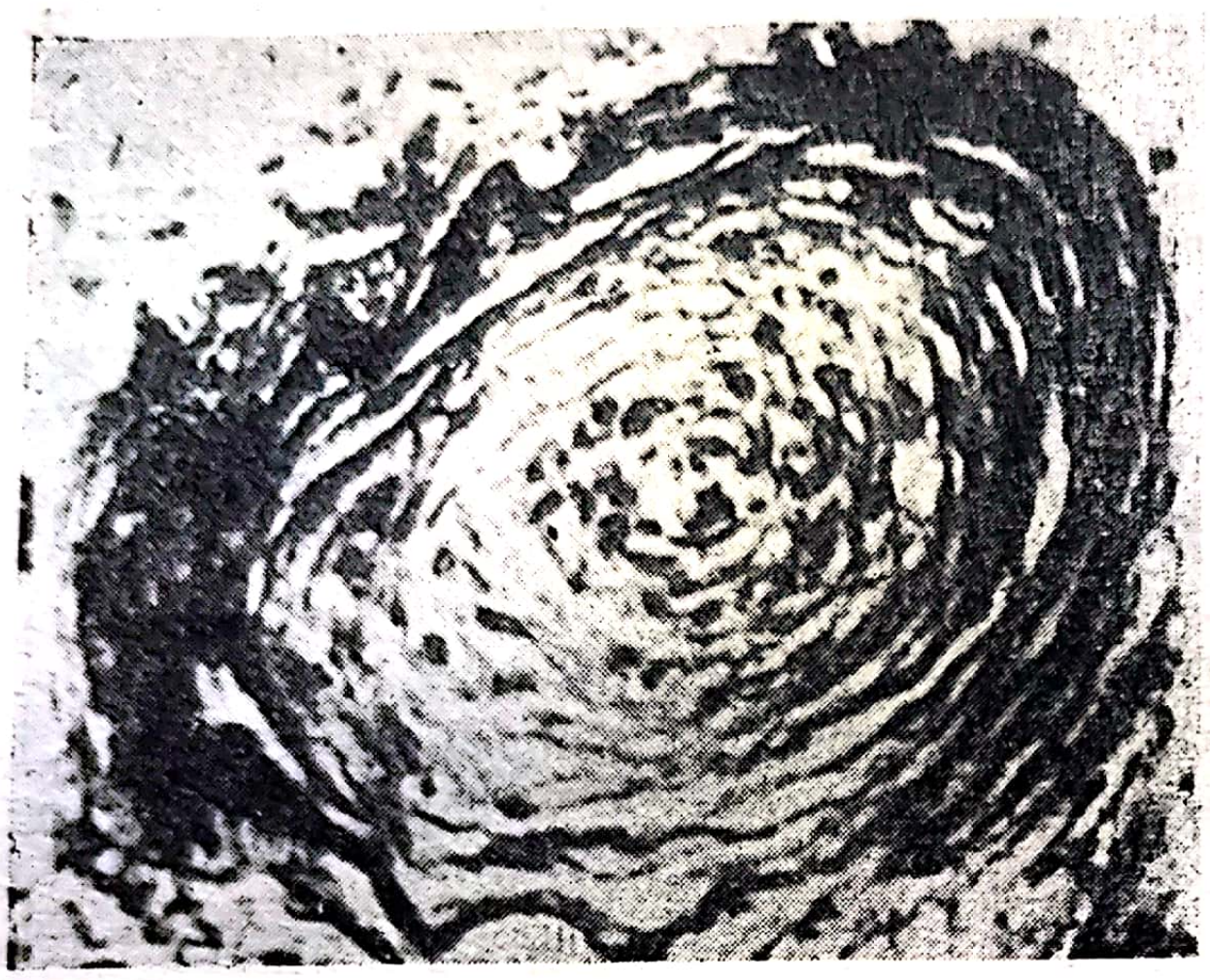

Fig. 178. — *Endarterită proliferativă care a dus la strîmtarea lumenului* (după Endes și colaboratori).

O serie de cercetători sovietici — între care G. L. Derman și Z. N. Finkel — au făcut studii minuțioase asupra modificărilor structurale a țesutului elastic din vasele intrarenale. Aceste cercetări au căutat să stabilească criterii de diferențiere a hiperplaziei elastice a vaselor intrarenale din cursul bolii hipertonice, față de modificările de același fel datorite vîrstei, sau față de cele întîlnite în diversele afecțiuni renale. Cazurile studiate de acești autori au fost riguros selecționate, încît să nu intervină și modificările aterosclerotice; au fost studiate numai cazurile cu hipertrofie ventriculară stîngă, fără leziuni de arterioscleroză renală. Procesul de hiperplazie elastică, observat de acești autori, se caracterizează prin diferite grade de hiperplazie a membranei elastice interne a vaselor mici și mijlocii, mai ales în arterele intrarenale. Această hiperplazie constă în apariția de numeroase fibre elastice fine, care se întretaie sau se întrerup, pe alocuri colorîndu-se mai puțin intens, mergînd în direcția lumenului vasului. Alteori fibrele elastice hiperplaziate prezintă aspect grosolan, se unesc între ele și formează plăci uniforme, lenticulare, sub forma unor focare, care proemină în lumenul vascular, ca niște papile ascuțite sau rotunjite. Acest proces de hiperplazie se manifestă difuz sau în focare, cuprinzînd o parte a intimei, sau toată grosimea ei. Procesul de hiperplazie cuprinde în special vasele mici și mijlocii și foarte rar arterele intrarenale mari. În formele de boală hipertonică cu evoluție lungă și cu aspect clinic mai grav, autorii au constatat că hiperplazia elastică se întinde de la arterele și venele mari intrarenale pînă la glomeruli. Într-o serie de cazuri, autorii au descris modificări importante ale membranelor elastice ale arterelor renale mijlocii și mari. La nivelul membranei elastice externe, leziunea de hiperplazie constă în prezența unei plăci de îngroșare bazală, din care pleacă spre adventiție numeroase fibrile elastice, scurte sau lungi, care formează o rețea ca o pînză de păianjen. Membrana elastică internă prezintă de asemenea modificări morfologice, în special aspecte de disociere pe porțiuni limitate, alternînd cu zone de hiperplazie elastică accentuată și apariția unor fibrile fine elastice, slab colorate. Disocierea membranei elastice interne este considerată de către Vail ca o leziune caracteristică pentru boala hipertonică.

Colorația fibrelor elastice hiperplaziate nu este uniformă, probabil din cauza pierderii sau modificării capacității de colorare. După Anicikov, acest lucru constituie un proces distrofic al fibrelor elastice și survine în urma leziunilor toxiinfecțioase, cu determinări asupra pereților vaselor.

În afară de leziunile de hiperplazie a structurilor elastice, s-a descris și aspectul de întrerupere a fibrelor, cu numeroase rupturi fine sau grosolane, în special a fibrelor care se colorează mai slab. Rupturile fibrelor nu sînt însă caracteristice pentru boala hipertonică, fiindcă ele au fost descrise chiar și la copii (Lewin, Dietrich etc.); frecvența lor însă se mărește cu vîrsta iar în boala hipertonică sînt deosebit de numeroase. Din cercetările autorilor sovietici rezultă că rupturile fibrelor elastice în boala hipertonică merg paralel cu gradul de hiperplazie elastică a vaselor.

2. **Leziunile infiltrative ale arterelor** constau în special în depunerea de substanțe lipidice în sensul aterosclerozei, sau de mase hialine în sensul arteriosclerozei. Diversele statistici arată că ateroscleroza este frecvent întîlnită în boala hipertonică. Se presupune că din cauza tensiunii arteriale crescute și a modificărilor de permeabilitate vasculară, trecerea lipoizilor ar fi ușurată și în felul acesta ele se depun în pereții arterelor. Infiltrarea intimei vaselor cu lipoizi și dezvoltarea consecutivă a aterosclerozei duce cu timpul și la hiperplazia membranei elastice interne. Anicikov a arătat experimental că, provocînd creșterea tensiunii arteriale, concomitent cu un regim bogat de colesterol, se obține o dezvoltare mai accentuată a leziunilor aterosclerotice. Localizarea aterosclerozei în boala hipertonică nu are decît rareori predilecție pe anumite sectoare vasculare. De obicei, localizarea este asemănătoare cu cea din cazurile fără tensiune mărită. Dacă localizarea se face electiv pe vasele cerebrale, coronare ale inimii sau renale, simptomatologia și cauzele de deces vor fi în legătură cu acest fapt.

Modificarea morfologică mai caracteristică a vaselor pentru boala hipertonică este infiltrarea și depunerea de mase hialine în pereții arteriolelor, care duce mai tîrziu la hialinizarea completă.

Hialinoza peretelui arteriolar rezultă din infiltrarea inițială cu substanțe proteice lichide, care ulterior se solidifică, încît vasul se transformă într-un tub hialin, iar lumenul lui se strîmtează sau ajunge la obliterare. Din cauza infiltrării cu proteine, peretele arteriolei capătă afinitate tinctorială caracteristică pentru substanța fibrinoidă; totodată apar și zone de necroză, încît se poate vorbi de o «necroză fibrinoidă» inițială. Modificarea proteică fibrinoidă a substanței fundamentale apare de obicei la început în stratul subendotelial al vaselor (Endes și colaboratori) (fig. 179). Din acest stadiu de început, prin densificarea substanțelor proteice, se ajunge cu timpul la o transformare în masă hialină compactă.

Masele hialine de obicei apar treptat și destul de lent. Pe primul plan se află hiperplazia fibrelor elastice, care par a evolua independent de procesul de hialinoză.

Procesul de hiperplazie elastică are loc paralel cu hialinoza peretelui vascular prin depunerea de mase hialine, care determină disocierea și atrofia țesutului elastic, sau chiar dispariția lui completă. Derman și Finkel au găsit în numeroase cazuri acest fenomen în arterele renale, iar Volkova a arătat că depozitarea de mase hialine în vasele mici cerebrale, în boala hipertonică, poate să ducă la atrofia sau chiar dispariția completă a membranei elastice. Alteori se observă că între fibrele elastice hiperplaziate apar fibre conjunctive care le disociază. Înlocuirea sau atrofierea treptată a fibrelor elastice hiperplaziate, de către țesutul conjunctiv, determină micșorarea lumenului sau chiar obliterarea vaselor, care la nivelul rinichilor, va produce fenomene grave de insuficiență.

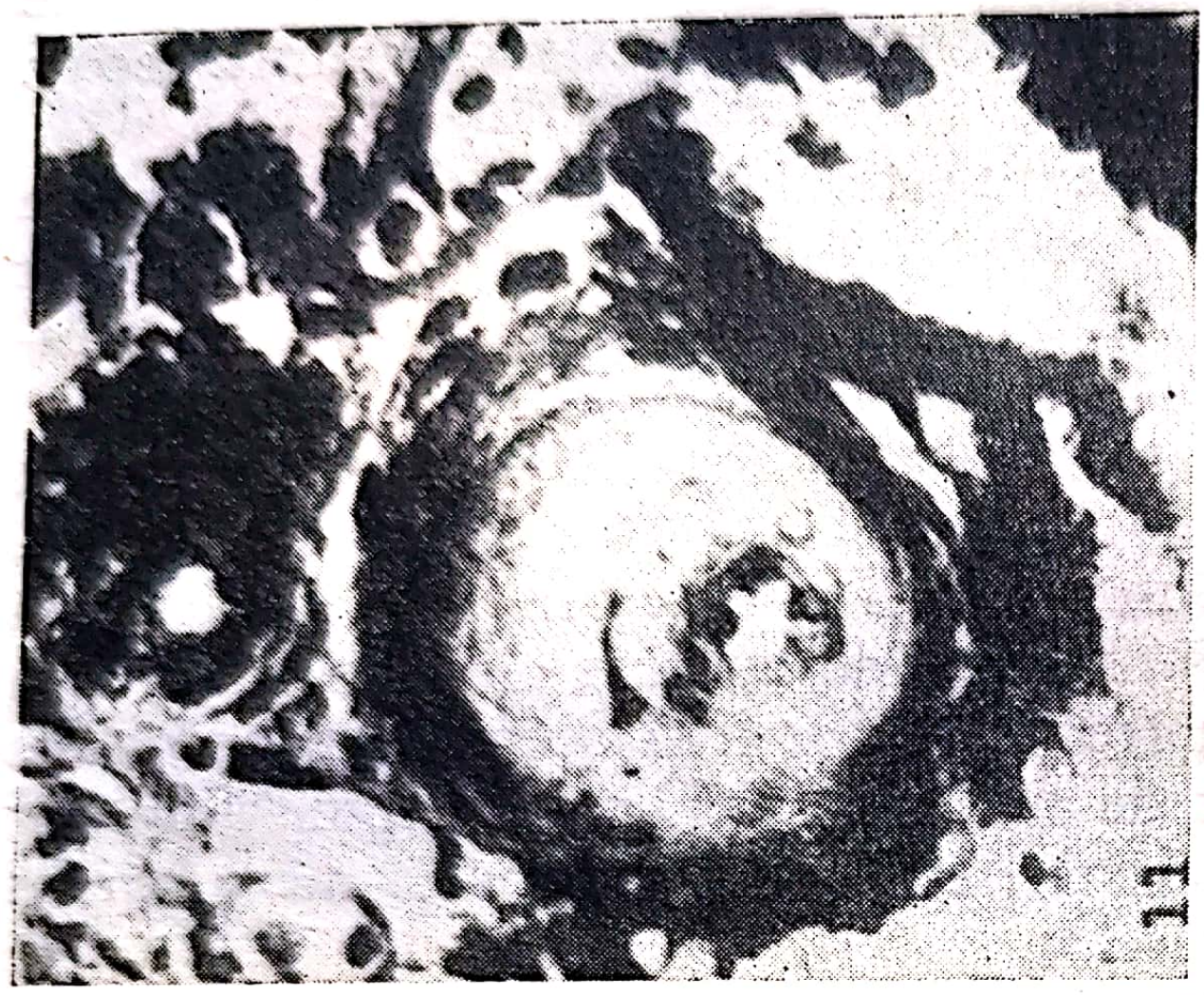

Fig. 179. — *Hiperplazie mucoidă accentuată a substanței fundamentale din stratul subendotelial* (după Endes și colaboratori).

Depunerea de mase hialine se face de obicei la început lîngă stratul endotelial; ulterior, cantitatea lor crește, iar vasul se obliterează treptat. Masele hialine pot fi invadate de elemente conjunctive de la periferia vaselor, încît el se transformă într-o cicatrice fibroasă. Frecvent se observă că masele hialine sînt infiltrate cu grăsimi, fenomen care merge paralel cu dezvoltarea procesului de ateroscleroză. Endes și colaboratori au întîlnit în mod curent arteriole cu astfel de leziuni, în care depunerea de lipide se face și pe masele hialine (fig. 180). Această infiltrare grasă a maselor hialine din pereții arteriolelor în cursul bolii hipertonice, nu este considerată că ar juca un rol important, ci ar fi numai un fenomen distrofic secundar.

Prin diverse cercetări s-a căutat să se stabilească dacă există vreo relație între vîrstă și gradul de modificări ale structurilor elastice în boala hipertonică. Nu se exclude o anumită influență a vîrstei, fără a se putea face însă o legătură precisă. Hiperplazia elastică, în special la nivelul vaselor renale, deși nu este considerată ca o leziune absolut caracteristică pentru această afecțiune, poate fi luată în considerare pentru diagnosticul diferențial alături de alte modificări morfopatologice.

Există numeroase observații anatomo-patologice de cazuri de boală hipertonică tipică la care nu s-au găsit leziuni de atero- sau arterioloscleroză renală. Zaharievskaia, în numeroase cazuri de boală hipertonică la persoane tinere (21—35 ani) decedate prin insuficiență cardiacă, hemoragii cerebrale și ruptura aortei, nu a găsit leziuni histopatologice evidente ale vaselor renale;

așa cum au fost descrise de unii autori și considerate drept caracteristice pentru această boală. Aceste cercetări concordă cu cele stabilite prin biopsii renale pe 100 de cazuri de boală hipertonică, efectuate de Castleman și Smithwick (1943), dintre care pe 28 de cazuri nu au găsit nici un fel de leziuni, pe 25 de cazuri etichetate ca foarte discrete și numai pe restul de 47 de cazuri au constatat modificări vasculare evidente. În acest sens pledează și cercetările făcute prin această metodă de către Endes și colaboratori.

Numeroși autori au efectuat biopsii renale în cursul intervențiilor chirurgicale executate la persoane suferind de boală hipertonică. R. H. Heptinstall (1953), la 50 persoane cu boală hipertensivă la care a efectuat simpatectomii și suprarenalectomii, a procedat și la biopsii renale. Numai în 30 de cazuri, autorul a găsit microscopic leziuni renale minime. Autorul consideră aceste constatări ca un argument în favoarea ipotezei că în boala hipertonică creșterea presiunii sanguine este anterioară leziunilor vasculare de la nivelul rinichiului.

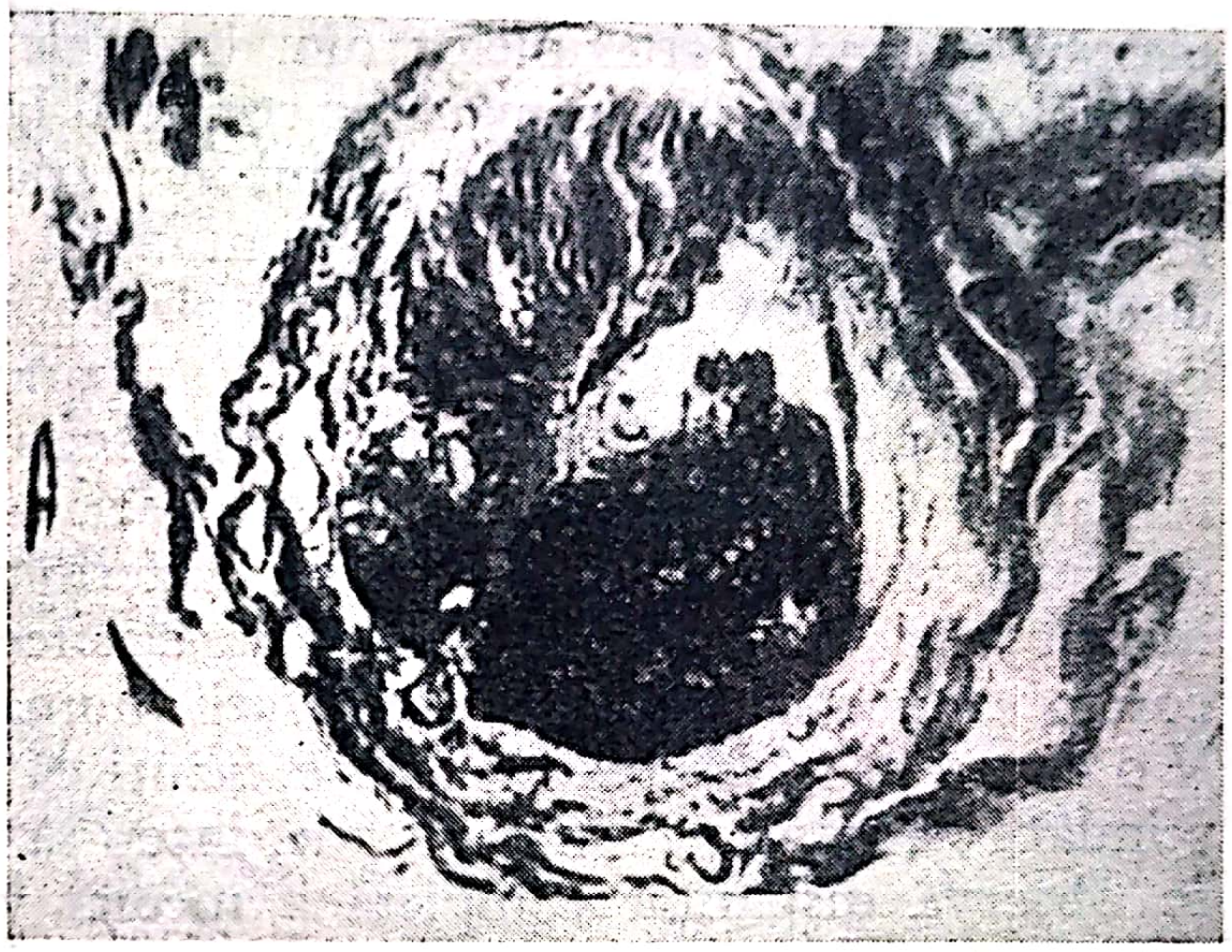

Fig. 180. — *Arteriolă cu depuneri hialine și grăsoase.* Zona întunecată corespunde părții de hialin pe care s-au depus lipoide, iar cele mai clare numai la depuneri de colagen și hialin (după Endes și colaboratori).

Din aceste cercetări, precum și diverse observații anatomoclinice, rezultă că boala hipertonică se poate dezvolta în unele cazuri în lipsa oricăror leziuni ale arteriolelor renale. Arterioloscleroza renală, ca să poată da naștere la hipertensiunea arterială, trebuie să aibă un anumit grad de dezvoltare și întindere. Leziuni discrete de hialinizare a arteriolelor renale se găsesc și în cazurile cu tensiune normală.

Pe baza diverselor fapte fiziopatologice s-a stabilit că, în boala hipertonică, hipertensiunea reprezintă manifestarea primară, iar hialinizarea și celelalte modificări structurale ale arteriolelor renale sînt secundare. Acest lucru concordă și cu anumite date asupra altor aparate. În boala hipertonică nu se găsește hialinizarea ramurilor arterei pulmonare, decît în cazurile cînd există hipertensiune în acest sistem (stenoză mitrală, emfizem etc.). Goldblatt a reușit să provoace hialinizarea tipică a arteriolelor din diversele organe prin strîmtarea arterelor renale principale. Dacă se provoacă o hipertensiune de lungă durată, prin strîmtarea lumenului la unul din rinichi (la șobolani), la celălalt rinichi se dezvoltă în același timp leziuni arteriolosclerotice.

În afară de modificările vaselor renale, care au rolul cel mai important în boala hipertonică, se produc leziuni identice și în alte organe. Asupra acestei probleme există o literatură destul de bogată, însă descrierile leziunilor nu sînt uniforme, anumite aspecte sînt insuficient studiate, din care cauză există o discordanță importantă între diverșii autori. Ca urmare a acestor fapte nu există încă o imagine precisă a modificărilor morfopatologice și a repartiției acestor leziuni pe arteriolele diferitelor organe interne. O mare parte din autori nu diferențiază diversele tipuri de leziuni constatate, ci le înglobează în termenul de « ateroscleroză » (Wartman, Andrews etc.), sau de « boală vasculară difuză cu hipertensiune » (Scott, Seekof, Hill etc.). De asemenea, în mare parte din aceste cercetări nu sînt concludente datele care arată raportul între hiperplazia elastică, hialinoză și modificările fiziopatologice legate de vîrstă. Chiar cercetări făcute pe același organ nu au dus la rezultate uniforme.

Din cercetările făcute de Volkova, rezultă că leziunile de hiperplazie elastică a intimei arteriolelor din diversele organe interne prezintă un tablou morfologic destul de asemănător constînd în special din elastoză și elastofibroză și se deosebesc mai ales prin gradul lor variat de dezvoltare. Leziunea se găsește în special pe partea internă a membranei elastice interne, constînd din fibre elastice între care se găsește țesut colagen sub formă de benzi subțiri sau mai groase, de aspect fibrilar. În rinichi și în pancreas, mai ales lîngă lumenul vasului, țesutul colagen apare mai abundent. Acest țesut colagen se dispune circular, îngustînd lumenul arteriolei. Hiperplazia elastică a intimei se întinde destul de uniform pe toată circumferința arteriolelor și pe distanță importantă de-a lungul vaselor. Din cauza hiperplaziei elastice, media arteriolelor suferă o subțiere corespunzătoare, datorită micșorării numărului de fibre musculare netede. Volkova a observat în aceste cazuri că fibrele musculare netede, din cauza scindării limitantei elastice interne, încep să pătrundă în intima vasului. Alteori, se observă dispariția completă a mediei vasului, datorită hiperplaziei foarte accentuate a intimei, încît aceste artere mici sînt formate numai din două straturi : intima și tunica externă, limitanta elastică internă continuîndu-se cu tunica externă.

Este stabilit că, după moarte, arterele se contractă datorită, în parte, structurii elastice și musculare a mediei. În organele în care dispare media vaselor, prin fenomenele patologice descrise, aceste artere nu se mai contractă după moarte, astfel că lumenul lor rămîne larg deschis. Aspectele morfologice de subțiere și pînă la dispariția tunicii interne se constată mai frecvent în arterele mijlocii ale rinichilor și splinei, organe în care de obicei hiperplazia elastică în tunica medie este accentuată, sau în arterele cerebrale, în care în mod normal media este destul de subțire.

În literatură sînt foarte numeroase lucrări asupra acestei probleme, însă nu există o concordanță între autori, unii susținînd că de obicei media arteriolelor este îngroșată, alții, din contra, afirmînd că îngroșarea este numai aparentă, datorită îngroșării simultane a intimei. Delimitarea exactă a tunicii mijlocii trebuie făcută numai prin colorarea limitantelor elastice, dar nu prin măsurători relative făcute pe colorațiile obișnuite.

Numeroși cercetători au studiat leziunile mușchilor scheletici și a vaselor acestora în cursul bolii hipertonice. O parte din autori — ca Fahr, Wegelin, Volkova etc. — nu au găsit decît leziuni minime ale arteriolelor musculaturii, pe cînd alții — ca Ghertenberg — au descris în marele pectoral și în gastrocnemian leziuni de elastofibroză, care merg pînă la obliterarea completă a lumenului arteriolelor.

În studiile făcute asupra proceselor de hiperplazie elastică a sistemului arterial din diversele organe, s-a urmărit și topografia acestor leziuni. Volkova a stabilit că, în cele mai multe organe interne, hiperplazia elastică a mediei nu este la fel de dezvoltată chiar pe diferitele porțiuni ale arteriolelor aceluiași organ. În rinichi, leziunile cele mai dezvoltate se găsesc pe arterele mijlocii din zona arterelor arcuate și porțiunile incipiente ale arterelor interlobulare. În splină, de asemenea, leziunea mai evidentă se găsește pe arterele trabeculare mici și mijlocii, pe cînd pe arteriolele foliculilor și cele trabeculare mai mari, modificările sînt reduse. La pancreas, unde irigația este diferită după diversele porțiuni ale organului, s-a constatat că hiperplazia elastică se găsește numai pe ramurile arterei splenice, care irigă corpul și coada organului, pe cînd pe ramurile arterei duodeno-pancreatice, care vascularizează capul pancreasului, nu se găsesc aproape de loc leziuni. Același lucru s-a observat și în alte organe. În creier, hiperplazia elastică a mediei este mai marcată în arterele mijlocii din sistemul arterial al corpului striat. Ramurile mai mari din același sistem nu prezintă însă leziuni. În ficat, leziuni de acest tip s-au găsit rareori și numai pe arterele de tip mijlociu și pe arteriolele din septurile interlobare. Volkova a mai observat că, spre deosebire de leziunile arterelor celorlalte organe interne, la arterele miocardului, hiperplazia elastică a mediei nu se dezvoltă pe arterele de tip mijlociu, ci pe arteriole și prearteriole, a căror medie este compusă dintr-un singur strat de fibre musculare netede, iar leziunea nu duce la obliterarea lumenului.

Hiperplazia elastică a mediei nu interesează toate vasele organelor interne în cursul bolii hipertonice; ea se constată numai în aproximativ jumătate din cazurile necropsiate. În majoritatea cazurilor se găsesc modificări de acest tip numai pe arterele unor organe și lipsesc pe celelalte. Cel mai frecvent, leziunea se găsește la nivelul rinichilor, urmînd apoi în ordinea frecvenței, splina și pancreasul, creierul, ficatul, miocardul etc. La nivelul tubului digestiv și pe glanda suprarenală, leziunea se găsește foarte rar. Gradul de dezvoltare a hiperplaziei elastice și localizarea neuniformă nu poate fi explicată numai prin studiul morfologic. Probabil că la baza acestor procese intervin modificări ale hemodinamicii consecutiv creșterii tensiunii arteriale de origine neurogenă, precum și particularitățile locale ale vaselor din diversele organe, care reacționează în mod diferit la creșterea tensiunii arteriale. Acest lucru reiese și din faptul că, în cazurile în care este asociată și nefroscleroza, modificările vaselor din toate organele sînt mai evidente.

Procesul de hiperplazie elastică din boala hipertonică evoluează și în raport cu vîrsta celor bolnavi. Această leziune se poate deosebi atît din punct de vedere morfologic, cît și în ceea ce privește modul ei de dezvoltare și localizare pe arterele diverselor organe interne, față de alte leziuni vasculare obișnuite în această boală, în special depunerile proteice și aterosclerotice.

Autorii sovietici consideră hiperplazia elastică a vaselor din boala hipertonică ca o adaptare reactivă compensatorie, care apare datorită creșterii tensiunii arteriale.

3. **Leziunile inflamatorii și necrotice ale arterelor (hiperergice).** În afară de tipurile descrise pînă acum, ca aspecte oarecum caracteristice de modificări morfologice ale arteriolelor în cursul bolii hipertonice, au fost observate și anumite leziuni care fac parte din categoria proceselor inflamatorii propriu-zise. Reacțiile de la nivelul vaselor sînt de tipul necrozei fibrinoide, care este considerată ca o formă a modificărilor alergice. Autorii sovietici (Vail și alții) consideră că diverse condiții de mediu — alimentația insuficientă, oboseala excesivă și

răceala — joacă rolul de factori sensibilizanți ai sistemului vascular. Concomitent, fenomenele spastice ale arteriolelor (de natură neurogenă) provoacă diverse

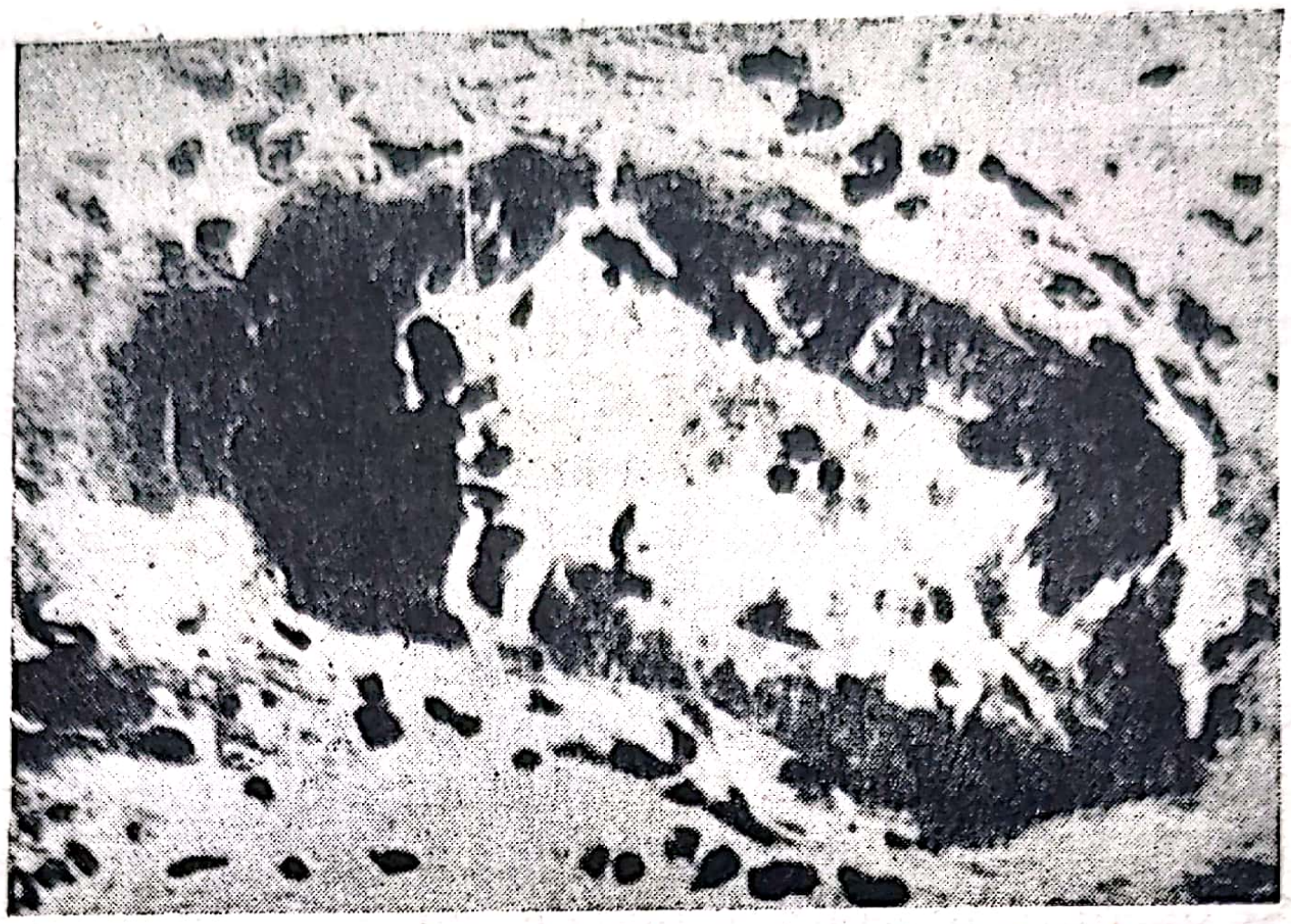

Fig. 181. — *Intumescența și tumefierea peretelui unei arteriole din miocard, cu lipsa de colorabilitate a nucleilor* (după Lörinc și Gorácz).

dezintegrări ale structurilor pereților vasculari și formarea de substanțe albuminoide în aceste focare, care sensibilizează pereții vasculari. Ca urmare a apari-

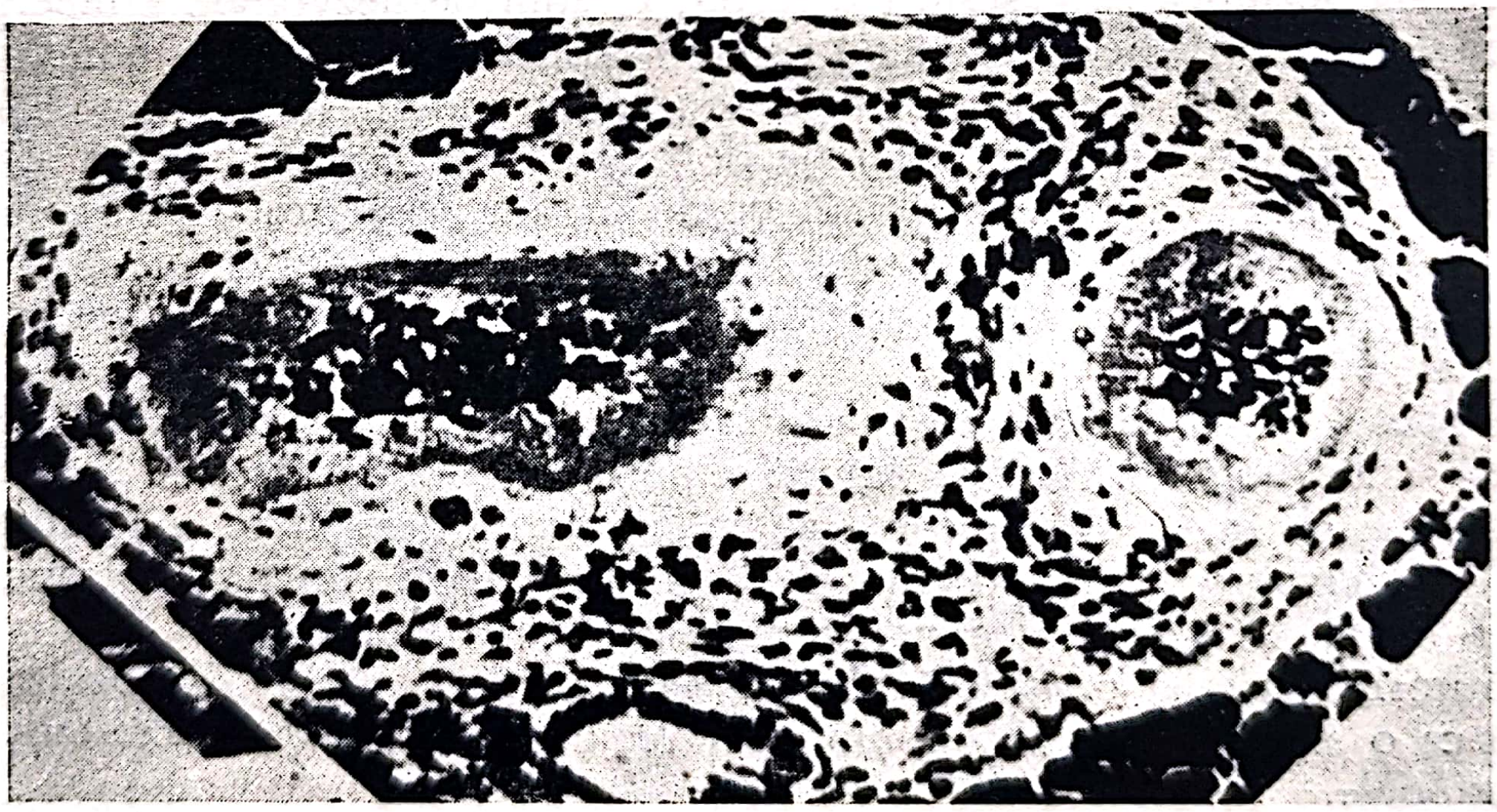

Fig. 182. — *Leziune de intumescență a pereților arteriolari cu infiltrat perivascular în pancreas* (după Lörinc și Gorácz).

ției acestor substanțe sensibilizante în pereții arteriolelor, se desfășoară un proces cu caracter hiperergic, care începe cu necroză fibrinoidă, urmată uneori de un stadiu de inflamație granulomatoasă și care ulterior duce la scleroză și hialinoză.

După Vail, acest proces hiperergic se găsește pe întreg sistemul arteriolar din toate organele. Din lucrările lui Anicikov rezultă că, în procesele hiperergice de arteriolonecroză, se produce o îngroșare a peretelui arteriolei pe o anumită întindere, porțiune în care structura histologică se șterge treptat, din cauza transformării țesutului într-o masă tulbure grunjoasă și care este străbătută de filamente fibrinoide în toate direcțiile. În afară de leziunea de necroză fibrinoidă a mediei, apar și leziuni ale celulelor endoteliale din zonele respective, care se tumefiază și se desprind, diminuînd astfel lumenul vasului. Aceste modificări au fost întîlnite de către Lörinc și Gorácz în hipertensiunea experimentală (fig. 181). În aceste regiuni astfel modificate se formează cu ușurință trombi.

Zonele din arteriole, în care s-au produs leziunile de necroză fibrinoidă, pot prezenta ulterior infiltrate inflamatorii nespecifice cu țesut de granulație. Mai tîrziu, aceste teritorii se transformă treptat într-o masă omogenă hialină, care însă nu poate fi considerată decît ca hialinoză secundară. În afară de reacția de tipul inflamator din media și intima arteriolelor, s-au observat, uneori, și infiltrate perivasculare, constînd din aglomerări de celule epitelioide, cu aspectul granuloamelor. Uneori aceste reacții amintesc în parte aspectele din periarterita nodoasă, fiind considerate ca o reacție hiperergică (Abrikosov), fără însă a le putea încadra în același grup de leziuni vasculare. Lörinc și Gorácz au găsit în cursul hipertensiunii experimentale imagini asemănătoare în pancreas (fig. 182).

## MODIFICĂRILE VASELOR MARI ȘI MIJLOCII

În boala hipertonică s-a insistat în mod deosebit asupra studiului vaselor arteriale mici; modificările însă se găsesc pe arterele de toate tipurile, fără ca aceste leziuni să fie identice din punct de vedere morfologic. Arterele mari de tip elastic și elastico-muscular prezintă adesea în cursul bolii hipertonice leziuni similare cu cele aterosclerotice. La început, apare lipoidoza în intima vasului și formarea de plăci de aterom, care mai tîrziu suferă dezagregările obișnuite, care nu se deosebesc aproape de loc de cele care se petrec în ateroscleroza comună. În majoritatea cazurilor de boală hipertonică există tulburări ale metabolismului colesterolului, condiție care favorizează dezvoltarea aterosclerozei. Într-o mare parte din cazurile de boală hipertonică, ateroscleroza este o consecință a tulburărilor metabolice de origine neurogenă și nu cauza bolii în sine, așa cum se credea în mod greșit înainte. O mare parte din complicațiile care survin în cursul bolii sînt legate de leziunile aterosclerotice concomitente ale arterelor mici (infarctele miocardice, hemoragiile cerebrale etc.).

De multe ori la autopsie — mai ales cînd nu există date clinice suficiente asupra cazului respectiv — se pune întrebarea dacă decesul este în legătură cu boala hipertonică sau cu ateroscleroza propriu-zisă. Acest lucru se întîmplă în special la cazurile de deces la persoanele în vîrstă. Autorii sovietici au observat că în ateroscleroza propriu-zisă predomină leziunile ateromatoase pe aorta toraco-abdominală, pe cînd în boala hipertonică aceste leziuni sînt minime și ele se găsesc în special pe coronarele inimii și pe arterele cerebrale. În afară de aceasta, greutatea inimii și volumul ei ne sînt de mare folos pentru a diferenția uneori boala hipertonică de ateroscleroza propriu-zisă. În boala hipertonică, inima este mărită și hipertrofiată, pe cînd în ateroscleroza obișnuită, inima nu este decît rareori mărită, predominînd în special leziunile ateromatoase pe crosă și descendentă.

Pe arterele mijlocii și mari se dezvoltă leziuni de elastofibroză, ca și pe cele de calibru mic, însă aceste modificări structurale nu duc niciodată la strîmtarea sau obliterarea lumenului încît să producă tulburări circulatorii însemnate la nivelul organelor pe care le irigă. Dal a arătat că pe unele artere periferice (femurală, radială etc.), precum și în coronarele inimii se produce o hiperplazie a fibrelor musculare. Aceste modificări probabil că au un rol important în procesele hemodinamice din cursul bolii hipertonice. Majoritatea cercetătorilor nu au insistat însă îndeajuns asupra acestor leziuni.

În tunica medie a arterelor mijlocii și mari se produce înmulțirea de elemente conjunctive tinere, care apoi duc la transformarea acesteia într-un țesut fibros (elastofibroză). Din cauza acestor modificări structurale, peretele arterei își pierde elasticitatea normală, fapt care duce cu timpul la ectazia și alungirea vasului. În felul acesta se explică dilatarea și alungirea treptată a arterelor de calibru mai mare, și în special a aortei, în cazurile de boală hipertonică survenită la persoane tinere. Din cauza alungirii, aceste artere devin cu timpul sinuoase, modificare de formă care se accentuează cu vîrsta. Aceste modificări ale arterelor mijlocii și mari survin și în ateroscleroza obișnuită, însă în boala hipertonică modificările în acest sens se dezvoltă într-un ritm mai rapid și cu mult mai intens. Ele se observă frecvent la arterele coronare ale inimii, care se dilată și devin sinuoase cu mulți ani înainte de a se produce leziunea asemănătoare pe arterele periferice.

În numeroase cazuri de deces cauzate de boala hipertonică în cursul blocadei Leningradului, s-a observat frecvent ruptura aortei, care survenea pe leziuni aterosclerotice, sau de multe ori pe o aortă fără leziuni morfologice importante. Se presupune că în aceste teritorii s-au produs mici necroze din cauza spasmelor pe *vasa vasorum*. După Page, rupturile aortei din boala hipertonică ar fi datorite uneori leziunilor aterosclerotice, alteori leziunilor din medie, unde se formează mici zone chistice conținînd o substanță mucoidă, precum și dispariției din medie a fibrelor musculare și elastice. Rupturile aortei se produc de obicei imediat deasupra valvulelor sigmoide în direcție transversală, încît aorta se desprinde de inimă pe o porțiune mai mică sau mai întinsă. În unele cazuri se produce numai ruptura intimei, alteori și a mediei sau a întregului perete al aortei, astfel că sîngele pătrunde în pericard, producînd moartea prin tamponarea inimii. Localizarea rupturilor aortei în regiunea suprasigmoidiană se explică prin destinderea bruscă a aortei ascendente în sistolă, din cauza tensiunii crescute în inima hipertrofiată.

## MODIFICĂRILE INIMII ÎN BOALA HIPERTONICĂ

Ca o reacție compensatorie de adaptare în urma creșterii tensiunii arteriale, cauzată de spasmele vasculare pe arteriole, în boala hipertonică apare întotdeauna hipertrofia inimii. Ea este considerată ca principala leziune morfologică, apărută în mod secundar în această boală. Hipertrofia izolată a inimii a fost observată, chiar înainte de a se cunoaște noțiunea de boală hipertonică, la unele cazuri anatomo-clinice, la care nu se găseau leziuni evidente microscopice ale miocardului. Așa au apărut termenii de « hipertrofii idiopatice», « inima băutorilor de bere» etc. Hipertrofia inimii apare destul de precoce în boala hipertonică și se dezvoltă uneori rapid chiar din stadiul neurogen al bolii. Există numeroase observații anatomo-clinice care arată că hipertrofia inimii se dezvoltă mai rapid și în grad mai mare, cu cît boala survine la indivizi mai tineri. Vîrsta este considerată drept cel mai important factor de care depinde rapiditatea și gradul hipertrofiei miocardului în boala hipertonică. Nu este stabilit timpul necesar pentru dezvoltarea hipertrofiei inimii în această boală. S-au observat cazuri în care hipertrofia a apărut în decurs de cîteva luni după apariția stadiului funcțional-neurogen al bolii. Alteori sînt necesari mulți ani, în special în formele cu evoluție lentă-benignă. În privința dezvoltării hipertrofiei cardiace, sînt unele observații la copii, la care s-a constatat apariția hipertrofiei nete în 4—6 săptămîni, în legătură cu afecțiuni cardio-pulmonare. Experimental, la cîini s-a putut produce hipertrofia ventriculului stîng în cîteva zile, prin provocarea unei stenoze aortice.

Pentru aprecierea hipertrofiei cardiace trebuie să se țină cont la autopsie de greutatea corporală a persoanei și, mai ales, de dezvoltarea țesutului muscular, în general. Este stabilit că greutatea inimii este proporțională cu greutatea corporală și în special cu masa musculaturii scheletice. Din această cauză, notarea greutății inimii, fără a ține cont și de factorii menționați, nu reflectă gradul real de hipertrofie cardiacă. Chiar în limite fiziologice, greutatea inimii variază între 200 și 350 de grame. În boala hipertonică, inima poate atinge greutatea de 1 000 de grame. După o statistică a lui Herxheimer (1931), în 97,5% din cazurile de moarte prin hipertensiune arterială se găsește hipertrofia inimii. În cazurile de deces prin boală hipertonică la Leningrad (1940—1944), s-a constatat hipertrofia inimii în aproximativ 88% din cazuri.

Hipertrofia inimii survine la început pe ventriculul stîng și anume pe porțiunea cuprinsă între vîrful inimii și orificiul aortei, de-a lungul peretelui anterior și a porțiunii anterioare a septului, care reprezintă traiectul prin care sîngele părăsește ventriculul. Mai tîrziu, hipertrofia se produce și pe porțiunea situată de-a lungul peretelui posterior al ventriculului stîng, pînă la vîrful inimii, pe unde vine sîngele în ventricul. Din cauza acestor condiții fiziologice schimbate, la început inima nu se mărește, ci numai își schimbă forma prin alungirea ventriculului stîng, vîrful luînd aspectul unei cupole. Ulterior, după ce se produce hipertrofia peretelui posterior ventricular și a septului, inima apare mărită, globuloasă, pînă la dimensiunile de « cord bovin», cu aspectul de hipertrofie concentrică, iar alteori cu dilatare a cavităților, ducînd la hipertrofia zisă excentrică. Această dilatație « miogenă» apare după ce s-au epuizat rezervele compensatorii tonogene ale miocardului și urmarea frecventă este decompensarea și insuficiența cardiacă.

În stadiul de hipertrofie a miocardului din perioada neurogenă a bolii hipertonice și de multe ori chiar în perioadele ulterioare, nu se găsesc leziuni microscopice apreciabile ale miocardului. Din numeroase studii efectuate asupra inimilor provenite din cazuri de boală hipertonică, s-a stabilit că și în cazurile cu hipertrofii excesive, nu se produce o înmulțire a fibrelor musculare, ci numai hipertrofia lor prin îngroșare și alungire. Se constată mărirea protoplasmei fibrelor miocardice, a miofibrilelor și înmulțirea nucleilor.

În numeroase cazuri de necropsie la persoane relativ tinere, Ivanovskaia a descris o serie de modificări morfologice ale miocardului, pe care le consideră ca leziuni relativ caracteristice pentru boala hipertonică și care se deosebesc destul de net de modificările morfologice ale miocardului survenite din alte cauze de hipertrofie cardiacă. Ivanovskaia consideră modificările miocardice ca avînd o strînsă legătură cu evoluția clinică a bolii hipertonice. Cele mai hipertrofiate fibre musculare se găsesc în straturile subendocardice

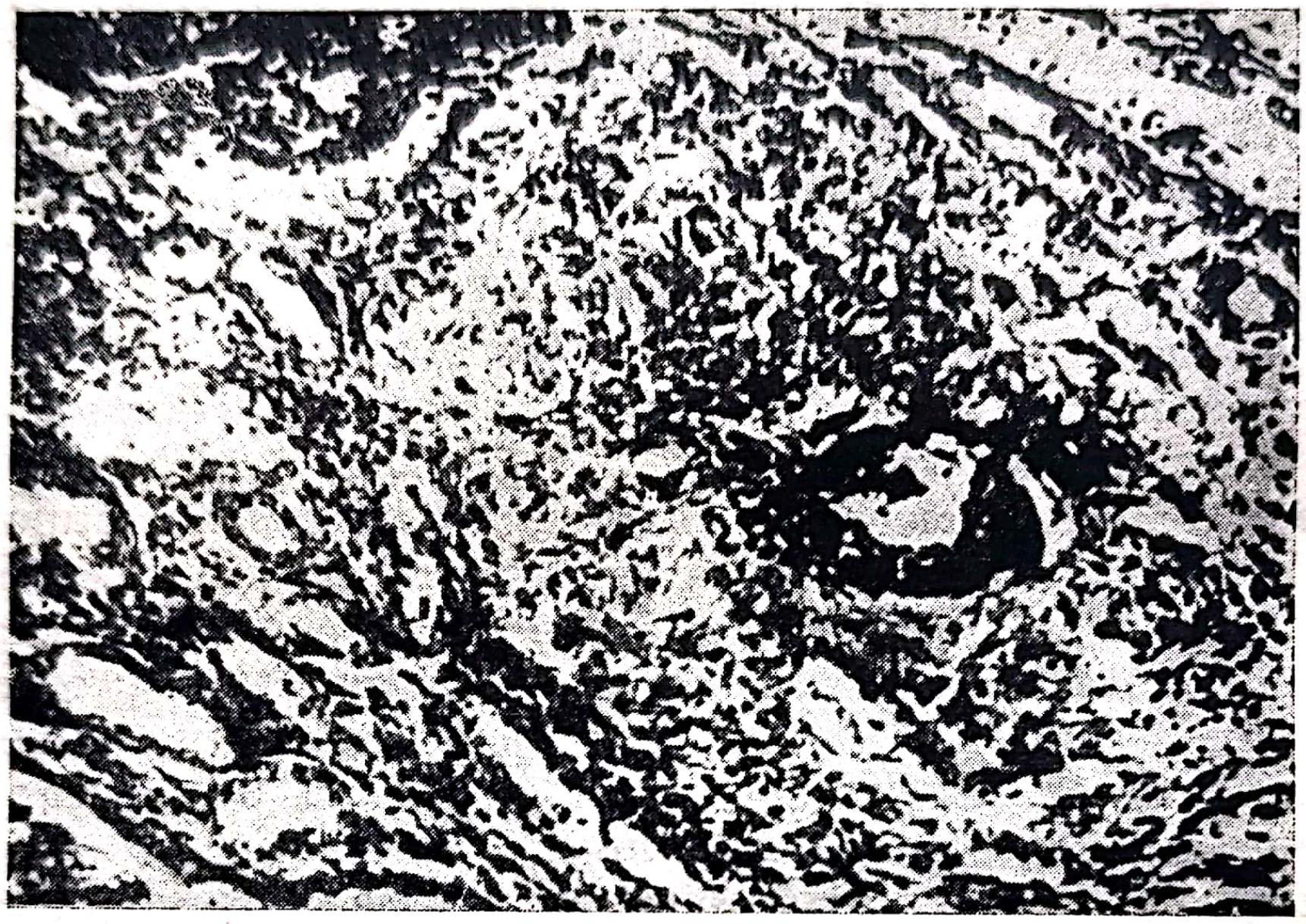

Fig. 183. — *Necroză arterială și țesut de granulație în rinichi* (după Lörinc și Gorácz).

și subepicardice ale miocardului, în trabeculi și mușchii papilari. În aceleași regiuni ale miocardului se găsește în mod constant și o fibroză a stromei, explicată prin activitatea mărită a acestor zone ale miocardului. Fibroza stromei se prezintă sub forma de focare de proliferare conjunctivă, care apare pe mici focare de necroză a fibrelor musculare. În alte porțiuni, autoarea a observat fibre musculare atrofice și vacuolizate. De multe ori fibroza este dispusă în focar în țesutul conjunctiv perivascular, ceea ce arată legătura cu tulburările de ordin vascular. Localizarea focarelor de fibroză se face de asemenea cu predilecție în straturile subendocardice și subepicardice. Această localizare a fost semnalată anterior în cercetările făcute de Smirnova și Zamkova.

O altă modificare găsită în boala hipertonică (care deosebește leziunile miocardice din această boală de leziunile întîlnite în sclerozele renale) este constituită de prezența focarelor de necroză miocardică, situate în special în peretele anterior și posterior al ventriculului stîng. Aceste focare de necroză ar fi în legătură cu leziunile vasculare, care se întîlnesc frecvent, în cazurile de ateroscleroză, pe ramurile coronarelor. Leziunile de necroză vasculară se pot găsi și în alte organe, ducînd apoi la apariția unui țesut granulomatos în focarul respectiv. Lörinc și Gorácz au găsit astfel de imagini în rinichi, în cursul hipertensiunii experimentale (fig. 183). Ele pot duce la obstruarea lumenului și formarea de mici trombi. În teritoriile respective, a fost întîlnită și organizarea hialină a vaselor.

Cercetătorii sovietici au descris în hipertrofia miocardului din boala hipertonică prezența de focare inflamatorii de tipul granulomatos, în special în formele cu evoluție malignă. Aceste leziuni sînt considerate ca o reacție de regenerare a focarelor de necroză miocardică. Focarele infiltrative se găsesc de obicei în vecinătatea zonelor de necroză, în jurul cărora se constată edemul stromei, stază venoasă, hiperemie capilară și chiar tromboze venoase.

Ivanovskaia a descris modificări histologice oarecum deosebite în ceea ce privește scheletul intramural argirofil.Leziunile constau în densificări ale fibrelor, în special ale celor transversale; o sinuozitate neobișnuită a întregii rețele de fibre argirofile și emergența de fibre transversale din cele longitudinale, nu perpendicular cum se observă în mod normal. Autoarea a mai descris o îngroșare a întregii rețele argirofile prin alipirea fibrelor, în special a celor longitudinale. Sinuozitatea fibrelor argirofile este considerată de această cercetătoare ca una din modalitățile de adaptare și acomodare sub influența presiunii mărite intracardiace. Într-un stadiu ulterior al evoluției bolii hipertonice, scheletul argirofil este înlocuit în mare parte prin țesut colagen, care posedă cu totul alte proprietăți biochimice și fizice.

În cursul bolii hipertonice, în întreg organismul se produc dereglări ale proceselor biochimice care se repercutează și asupra fibrelor miocardice. Aceste modificări ale proceselor biochimice la nivelul miocardului duc la hipertrofia fibrelor. Lang a propus ca aceste modificări, care duc la tulburarea structurii biochimice a miocardului, să fie denumite « distrofii miocardice ». Numeroase cercetări arată că hipertrofia miocardului contribuie la un efort mărit, ceea ce duce la oboseala fibrelor și apariția modificărilor distrofice secundare. În același timp s-a stabilit, că în miocardul hipertrofiat există o scădere a irigației sanguine prin capilare, care nu se înmulțesc proporțional cu hipertrofia fibrelor.

La baza miocardodistrofiilor, în care substratul morfologic nu este evident și deseori nu poate fi pus în evidență cu metodele actuale de studiu, se găsesc leziuni ușoare și reversibile. Ele constau din modificări ale structurii coloidale a fibrelor miocardice, datorite de multe ori unor tulburări de vascularizare, cauzate de spasme neurogene. Printre modificările suferite de fibrele musculare pot fi amintite, de asemenea, distrofia proteică și grasă, micrograndulară. Tulburările trofice care interesează fibrele miocardice pot avea cauze foarte variate. Acești factori provoacă modificări ale sistemului nervos intra- și extracardiac, care au drept consecință dezvoltarea unor tulburări vegetative la nivelul sistemului nervos central sau vegetativ periferic. În felul acesta, la nivelul inimii iau naștere modificări provocate de tulburări ale sistemului nervos central.

Vail a descris în miocardul din boala hipertonică, mici focare de degenerare și necroză pe care le-a denumit cu termenul de « micromalacie ». Ele însă nu sînt caracteristice numai pentru boala hipertonică, fiind întîlnite și în alte afecțiuni cardiace. Focarele de micromalacie sînt greu de depistat, de multe ori ele se pun în evidență prin metoda histotopografică. Aceste mici leziuni nu au fost luate suficient în considerație, deși sînt de multe ori la baza unor grave tulburări funcționale din partea inimii. Apariția lor este condiționată de spasme vasculare și paralizia vasomotorilor, deci ar avea un mecanism neurogen.

Vail şi colaboratori au demonstrat experimental pe animale, că prin traumatizarea substanţei cerebrale, scoarţei şi ganglionilor simpatici cervicali, se pot obţine la nivelul inimii diverse tulburări circulatorii, care duc la procese distructive ale fibrelor miocardului.

Buechner şi alţii au descris în miocard mici focare de necroză, fără nici o legătură cu leziunile vasculare. Pe lîngă focare de necroză poate să apară frecvent şi distrofia grasă a fibrelor miocardice. Focarele de necroză apar în general în urma spasmelor ramurilor coronariene şi a trombozelor acestor vase. Aceste mici focare necrotice, în urma cărora se distrug unele fibre musculare, se transformă ulterior în ţesut de granulaţie şi mai tîrziu duc la miofibroză în focare conjunctive între fibrele musculare, sub forma unei reţele fine. Ea este considerată ca o manifestare a proceselor metabolice din miocard în urma hipoxemiei. La acest proces iau parte fibrele argentafine din stroma miocardului. Mai tîrziu, fibrele argentafine se colagenizează prin fenomenul de scleroză acelulară. În general, miofibroza cardiacă din boala hipertonică este considerată că ar fi în legătură cu modificările proceselor metabolice, spre deosebire de cea apărută în urma aterosclerozei vaselor coronare, care este produsă prin lezarea iniţială a vaselor. Ateroscleroza coronariană, care se constată frecvent în boala hipertonică, agravează mersul bolii şi în numeroase cazuri reprezintă un factor hotărîtor în apariţia insuficienţei cardiace. Este stabilit că numai ateroscleroza coronarelor nu poate să ducă la hipertrofia miocardului.

Numeroşi cercetători au căutat să stabilească ce se întîmplă cu sistemul de conducere al inimii în hipertrofiile miocardice. S-a stabilit că acest sistem nu ia parte la procesul de hipertrofie al inimii, ci din contra se constată o tendinţă la atrofierea sa. Chiar Tawara a arătat că într-un caz de hipertrofie foarte accentuată a inimii, fasciculul atrioventricular al acestui sistem era atrofiat, pe alocuri aproape absent sau transformat în fascicule subţiri. Mönckeberg a descris observaţii asemănătoare, în care a arătat că sistemul de conducere se atrofiază şi se alungeşte în inimile cu hipertrofie excentrică. Aceste modificări ale sistemului de conducere sînt în concordanţă cu aspectul electrocardiogramei din boala hipertonică, care se apropie de cea întîlnită în blocul ramurii stîngi a fasciculului His. În boala hipertonică tulburările de conductibilitate a ramurii stîngi a fasciculului atrio-ventricular, survin numai în stadiile mai tardive şi ele se explică prin leziunile terminaţiunilor fasciculului His, — în special a fibrelor lui Purkinje, care se găsesc mai ales subendocardic în ventriculul stîng — datorită insuficienţei de irigare sanguină a acestor teritorii miocardice.

În boala hipertonică au fost descrise leziuni importante ale sistemului nervos intramural al miocardului şi mai cu seamă ale celulelor nervoase ale ganglionilor şi ale fibrelor nervoase ale receptorilor senzitivi. În ganglionii intramurali cardiaci se găsesc leziuni variate ale celulelor nervoase: cromatoliză, picnoza nucleilor, ectopia nucleilor, carioliză şi ratatinarea cu necrobioza celulelor. Fibrele nervoase arată îngroşări şi varicozităţi grosolane, precum şi leziuni distrofice variate. A. F. Kiseleva a descris leziuni distrofice în aparatele receptoare ale inimii sub aspectul de îngroşări ale fibrelor, fragmentări şi formarea unor fusuri neuro-plasmatice. Leziunile aparatelor senzitive descrise corespund celor găsite în procesele de hipoxie. S-au observat şi fenomene de proliferare a fibrelor nervoase din formaţiunile senzitive.

## BIBLIOGRAFIE

1. Abrikosov A. I. şi Strukov A. I., *Anatomia patologică*, partea a II-a, Bucureşti, Ed. medicală, 1956.
2. Anicikov N. N., *Das Wesen und die Entstehung der Atherosklerose*, Ergebn. Inn. Med. Kinderheilk., 1925, vol. 28, p. 1.
3. — *Ateroskleroz arterii* in Abrikosov A. I., *Ceastnaia patologhiceskaia anatomia*, vol. II, *Serdţe i sosudi*, ed. a 2-a, Moscova-Leningrad, Medghiz, 1947, p. 350.
4. Baker R. D. a. Selikoff E., *The Cholesterol of Hyaline arteriosclerosis*, Amer. J. Path., 1952 vol. 28, p. 573.
5. Byrom F. B. a. Dodson E. F., *The causation of acute arterial necrosis in hypertensive disease*, J. Path. Bact., 1948, vol. 60, p. 357.
6. Castleman B. a. Smithwick R. H., *The relation of vascular disease to the hypertensive state; based on a study of renal biopsies from 100 hypertensive patients*, J. Amer. med. Ass., 1943, vol. 121, p. 1256.
7. Derman G. L. i Finkel Z. N., *Morfologhiceskie ismenenia elasticescoi tcani vnutripocecinih sosudov pri ghipertonicescoi bolezni*, Arhiv patol., 1949, nr. 1, p. 34.
8. Endes P., *A nephrosclerosis és hypertonia pathologiája*, Orvosi hetilap, 1952, vol. 93, p. 1455.
9. Endes P., Takács-Nagy L., Rubányi P. a. Gömöri P., *The pathogenesis of malignant hypertension*, Acta morphol. Acad. Hungaricae, 1955, t. 5, nr. 1—2, p. 113.
10. Enescu I., Văcăreanu N., Bădărău G. şi Braun A., *Modificările cardiace în boala hipertonică*. Studii şi cercet. ştiinţ., seria II, Acad. R.P.R., Filiala Iaşi, 1955, anul VI, nr. 1—2, p. 1.
11. Fahr T., *Maligne Hypertonie oder maligne Nephrosclerose*, Klin. Wschr., 1939, vol. 18, p. 1541
12. Freeman N. E. a Page I. G., *Hypertension produced by constriction of renal artery in sympathectomized dogs*, Amer. Heart J., 1937, vol. 14, p. 405.
13. Gherţenberg E. I., *Patologhiceskaia anatomia ghipertonicescoi bolezni*, Arhiv, patol. 1946, nr. 5—6, p. 63.
14. Goldblatt H., *Studies on experimental hypertension. VII. The production of the malignant phase of hypertension*, J. exp. med., 1938, vol. 67, p. 809.
15. — *Studies on experimental hypertension. XII. The experimental production and pathogenesis of hypertension due to renal ischemia*, Amer. J. Clin. Path., 1940, vol. 10, p. 40.
16. — *The renal origin of hypertension*, Physiol. Rev., 1947, vol. 27, p. 120.
17. Halpert B. a. Grollman A., *Experimental chronic hypertension in rat: structural changes in blood vessels, heart and kidneys*, Proc. Soc. Exp. Biol. Med., 1946, vol. 62, p. 273.
18. Heptinstall R. H., *Malignant hypertension*, J. Path. Bact., 1953, vol. 65, p. 423.
19. Ivanovskaia T. E., *Ghipertrofia miocarda pri ghipertoniceskoi bolezni*, Arhiv patol., 1951, nr. 4, p. 89.
20. Kaminski S. V., *Die Rolle der zentralen Mechanismen in der Entwicklung der Hypertonie*, Zeitschr. f. Aerztl. Fortbild., 1953, nr. 10, p. 331.
21. Kimmelstiel P. a. Wilson C., *Benign and malignant hypertension and nephrosclerosis*, Amer. J. Path., 1936, vol. 12, p. 45.
22. Kiseleova A. F., *Sostoianie reţeptornogo apparata serdţa pri ghipertonicescoi bolezni*, Arhiv patol., 1953, nr. 4, p. 22.
23. Klemperer P. a. Otani S., *Malignant nephrosclerosis* (Fahr), Arch. Pathol., 1941, vol. 11, p. 60.
24. Kurşakov N. A., *O distrofiah miocarda*, Terap. arhiv., 1954, nr. 2, p. 6.

## CAPITOLUL al XIV-lea

# BOALA ATEROSCLEROTICĂ

de Prof. EMIL C. CRĂCIUN

Ateroscleroza nu reprezintă numai expresia anatomo-clinică a unor procese complexe, inerente ciclului vital, începînd de la oarecare etate — exprimate la nivelul arterelor și în special al aortei sub forma unor tulburări și leziuni metabolice asociate — ci un proces morbid propriu-zis.

Ateroscleroză este denumirea propusă de F. Marchand (1904), în locul celei de endarterită cronică nodulară sau deformantă (R. Virchow, 1879), sau celei, încă mai vechi, de arterioscleroză (Lobstein, 1833). Descifrarea procesului morfogenetic se bazează în cea mai mare parte în prezent pe întinsele cercetări experimentale efectuate de N. N. Anicikov (1913), unanim confirmate, constituind totodată un punct de plecare pentru foarte numeroase alte cercetări pe material uman sau comparat. Mai recent s-a accentuat rolul unei distrofii protidice asociate. Se poate aminti că diverse specii de mamifere sălbatice în special carnivorele prezintă frecvent ateroscleroză, fapt care pune accentul pe anume devieri metabolice ale peretelui vascular, însă totodată arată că intervin factori cu totul generali, de ambianță și de organism.

## ETIO-PATOGENIE

Etio-patogenia bolii aterosclerotice reprezintă una din problemele aduse în discuție de mai bine de un secol. Nu este cazul de a face aici un istoric, nici măcar un rezumat critic al diverselor ipoteze propuse. Fiecare din acestea, bazate pe observații anatomo-clinice întinse, cuprinde fără îndoială o parte din adevăr. Însă tocmai caracterul unilateral propriu fiecărei din aceste enunțări a dus la insuccesul lor.

Anatomo-clinic și experimental s-au făcut deci observații care pot fi semnalate pe scurt, punînd în lumină diferiți factori nosogeni. Identificarea acestora este deosebit de laborioasă în cazul unei boli de așa de lungă durată. Numai cazuri oarecum simple, mai lesne accesibile analizei morfo-patogenetice, se pot folosi spre a contribui la elucidarea problemei. Intervine însă un pericol și anume, același tablou de leziuni aterosclerotice a fost constatat în condiții etio-patogene relativ diferite și disparate. Așa se explică, credem, multiplicitatea ipotezelor, diferiții autori fiind antrenați a generaliza constatările lor, desigur, deplin justificate pentru materialul lor de studiu.

Etio-patogenia, pentru patomorfist, începe cu factori endogeni generali și locali, apoi trece la cei exogeni. Verificarea experimentală este neapărat necesară, luînd drept criteriu tocmai tabloul leziunilor.

La drept vorbind, factorii incriminați, mai ales cei endogeni, sînt simpli doar în aparență, căci analizîndu-i, la rîndul lor, ei pot fi descompuși în alții, încă mai simpli. Această situație traduce dezvoltarea cunoștințelor noastre histo-fiziologice, iar rezonanța factorilor exogeni în organism incită sinergisme multiple, de asemenea complexe. Vom trece în revistă în cele ce urmează factorii generali și apoi cei locali.

**Etatea** relativ înaintată este însoțită, practic întotdeauna, de o anumită etapă a bolii aterosclerotice. Diverse concepții pot fi amintite în această privință.

Factorul etate în sine a fost înțeles, de unii autori, în sensul unor alterări corespunzătoare, interesînd coloizii celulari și tisulari, dar credem că nu trebuie uitați nici coloizii hemoplasmatici, limfoplasmatici și histoplasmatici. Au mai fost incriminate depuneri de cataboliți reziduali, înrudiți cu acidul condroitin-sulfuric (Holzinger, 1934—1935; Bürger, 1939).

Factorul etate mai reprezintă însă un factor colectiv (complex), căci el însumează de fapt o serie de momente patogene. Acestea sînt cu atît mai greu analizabile, deocamdată, cu cît corespund la întreaga acțiune a ambianței asupra organismului, inclusiv reacțiile acestuia, așa de diverse, cantitativ și calitativ, în raport cu diversele etape și împrejurări ale ciclului vital, de la caz la caz. Importanța factorului colectiv etate reiese net din datele statistice. Din 736 necropsii de bătrîni (peste 75 ani), numai în 9 cazuri lipsea o ateroscleroză apreciabilă (Staemmler, 1954). Unice rămîn unele cifre, ca lipsa aterosclerozei apreciabile la 33% bătrîni peste 80 ani (Graddeck, 1939), sau chiar la 72% cazuri (Humphrey). La 3 din 14 necropsii între 70 și 99 ani, ateroscleroza era minimă (E. Crăciun și V. Mareș, 1958). Frecvente sînt anume localizări viscerale (miocard, splină), la adulți și chiar la tineri. Repartiția actuală a populației, pe grupe de vîrstă tot mai înaintate, contribuie la schimbarea morbidității și mortalității, față de statistici mai vechi, mai ales că implicit se schimbă rezultanta interacțiunii organism și ambianță.

Patologia geografică înregistrează diferențe apreciabile (Westenhöffer, 1911; Jaffé, 1914; Sitzen, 1923; Meessen, 1938). Ele traduc acțiuni factoriale parțiale, însumate în factorul colectiv etate.

Patologia comparată aduce observații în același sens, atît la mamifere, cît și la păsări, după întinsele observații adunate de Fox (1935).

Frecvența sa ca arteriopatie este maximă, deoarece, în diverse grade, se găsește la orice persoană dincolo de al patrulea deceniu, uneori chiar mai devreme. Trebuie deci totdeauna contat, începînd de la această vîrstă, pe prezența ateriosclerozei nu numai ca leziuni, dar și ca simptome, în orice manifestare clinică sau subclinică și chiar la cei cu o sănătate aparent deplină. Trebuie de asemenea examinate cît mai multe artere la necropsie. Pentru popoarele cu limită de viață mai îndelungată, ateroscleroza centrală sau periferică devine una din cauzele de deces cele mai des întîlnite. Din 1193 necropsii de bătrîni, această cauză s-a găsit de 304 ori, deci în 26% din cazuri (Gruber). La fel, după statistica întocmită de Singer (1935), decesul prin toate afecțiunile aparatului cardio-vascular se cifrează la 27% în medie.

Moartea subită are importante conexiuni cu această problemă, în legătură cu ateroscleroza coronarelor, chiar la tineri, așa cum reiese din întinsele observații făcute de Boemke (1947), de Sabson, Wayne și Helper (1938) etc.

Copiii, chiar sugarii, pot ajunge excepțional să prezinte steatoza intimei. Hueper a adunat în acest sens observațiile a 59 de autori, statistica lui Hirsch (1941), aducînd 32 de cazuri. La fel, Jaffé (1914), ca și Iff (1931), au publicat observații demonstrative. Incongruența tabloului de leziuni la copii este însă cu totul semnificativă. Descrierile făcute de Hesse și Zinserling (1935) corespund nu steatozei, ci *proteinozei*, ducînd apoi la scleroză. De asemenea analiza cazurilor aduse de E. Herzog (1930), Gueild, Kindell și Gibson (1938) arată intervenția unui *factor hipertensiv*. În alte observații este vorba, nu de localizarea caracteristică centrală, ci de cea viscerală (Scheidegger, 1940; Hause și Antell, 1947). Alteori, era vorba de stadiul prim, cu totul incipient, fără modificări în sensul unor remanieri parietale, adică o steatoză simplă superficială a intimei, leziuni perfect reversibile. Atare observații (Beitzke, 1910) arată mai ales îndelungata persistență posibilă, pînă dincolo de pubertate, a steatozei superficiale din aortă. Iar divergențele constatărilor morfologice sînt cu totul semnificative, arătînd insuficiența criteriului pur morfologic în delimitarea acestei boli.

**Factori neurogeni** intervin desigur în morfo-patogeneza aterosclerozei. Se admite că acțiunea lor se exercită în primul rînd prin intermediul inervației vasculare, influențînd gradul de distensiune parietală, prin dilatarea ori contractarea pereților arteriali, alungirea ori scurtarea lor (Lange, 1924).

Factorii neurogeni intervin decisiv în condițiile unei dispoziții congenitale, după observațiile demonstrative aduse de Kaufmann (1931).

Diverse afecțiuni nervoase pot constitui o bază pentru dezvoltarea aterosclerozei (A. Fränkel, 1896; Staemmler, 1923, 1939).

Distrugeri nervoase traumatice sau boli, precum atrofia musculară neurogenă pot fi asociate cu leziuni distructive ale arterelor, însă ele diferă de cele din ateroscleroză (Krucke, 1949).

Felul de viață pune în valoare, printre altele, influența factorului nervos.

Traumatismele măduvei spinării (plagă prin armă de foc, Dietrich, 1920) pot duce la o ateroscleroză precoce. Jores (1924) a trecut în revistă observații și cercetări pe această temă.

Surmenajul neuro-muscular realizat experimental la șobolani de M. Schmidtmann (1931) și Pfleiderer (1932), în asociere cu alimentația bogată în colesterol, duce la dezvoltarea unor leziuni bine caracterizate de aterom și ateroscleroză coronariană, dar Mosebach nu poate confirma rolul muncii fizice.

Lezări nervoase experimentale au fost încercate de Levacev (1883), A. Fränkel (1896), Lapinski (1900).

Staemmler (1923) a examinat neuro-ganglionii lanțului simpatic ca leziuni scleratrofice în raport cu leziuni aterosclerotice din diverse teritorii vasculare, fără a constata nici un paralelism între cele două feluri de leziuni. Cercetări similare făcute de Crăciun (1939), Hermann (1948) vizează în special coronarele.

Metodele specifice de impregnare sînt însă neapărat necesare pentru a încerca stabilirea unor corelații funcțio-structurale. Rosario (1937) a aplicat în acest scop metodele argentice (R. Y. Cajal și de Castro) în legătură cu leziunile coronariene.

*Factorul neuro-vegetativ* a făcut obiectul unor cercetări anatomo-clinice (D. Danielopolu, N. Gh. Lupu, C. T. Nicolau, A. Goliciu, şi M. Petrescu, 1927) pornind de la problema anginei pectorale.

Plexurile nervoase pericoronariene şi plexul cardio-aortic prezintă abundente infiltrate limfo-plasmocitare la pacienţii cu aterom aortic, aterom coronarian şi aortită sifilitică. Aceleaşi leziuni se văd la nivelul micilor ganglioni nervoşi din adventiţia aortei, imediat deasupra sigmoidelor. Disecţiile, ca şi preparatele histopatologice arată o mare abundenţă de fibre nervoase la nivelul originii arterei coronare stîngi. Celulele nervoase arată leziuni variate, ca tip şi intensitate, ajungînd pînă la carioliză şi citoliză totală.

**Factorul hormonal** a fost adus în discuţie de către Josué (1903). Prin administrarea adrenalinei rezultă necroze focale, apoi scleroze şi calcificări focale în aortă, dar şi în alte artere. Pot apare leziuni în medie, interesînd miofibrele. Folosind doze mai mici, Braun (1905) şi Lange (1924) au găsit proliferări în intimă. Procesul experimental nu seamănă cu ateroscleroza umană (Fischer-Wasels, 1934), ci mai degrabă cu calcificarea mediei.

Feocromocitoamele se însoţesc însă de ateroscleroza aortică intensă, tipică (Biehl şi Wichels, 1925; Paul, 1931) sau de scleroză precoce arterială.

La om, hipotireoza prin tiouracil poate produce o ateroscleroză precoce şi intensă (Merkel şi Hölzer, 1940). Extirparea tiroidei produce acelaşi efect (Briger şi Pitz, 1938; Rosenthal, 1934; Menne şi colaboratori, 1937; Gordonoff şi Zurukzoglu, 1934). Invers, hipertireoza experimentală întîrzie şi împiedică apariţia ateromului.

Hiperparatireoza duce la calcificări în pereţii vasculari (Ruggieri, 1935).

Hiperpituitarismul se poate însoţi de leziuni scleroase întinse în intima arterelor (Ruggieri, 1935).

Ierbivorele, în special iepurii, fac mult mai lesne ateromul decît carnivorele La cîine rareori s-au obţinut rezultate pozitive aplicînd şi tiouracil (Steiner, Davidson şi Kendall, 1949).

La iepure şi la pui de găină se poate obţine ateromul prin injecţii de stilbestrol (Siperstein, Chaikov, Chernick, 1951).

Tiroida ar avea un rol în prevenirea aterosclerozei experimentale la iepure (Murata şi Kataoka, 1918; Friedland, 1933; Turner şi colaboratori, 1938). Jobling şi colaboratori nu au găsit modificări histologice apreciabile.

**Alergia** studiată experimental a dus la constatări divergente, deoarece autori ca Thiersch (1936), Jobling şi Meeker (1936), administrînd peptonă, toxine streptococice etc., nu au reuşit să confirme rolul etio-patogenic atribuit de Schmitt (1936) condiţiilor hiperergice.

Ca prim stadiu al leziunilor experimentale, se observă o acumulare de lipide sub endotelii, parte interstiţial, parte intracelular, deoarece lipofagocitoza mobilizează rapid histiopoliblastele. Pe măsură ce progresează acumularea, se ajunge la leziuni degenerative, proliferative şi cicatrice. Întregul ciclu de leziuni seamănă mult cu cel de la om.

Factorul hemodinamic a fost pus în acţiune de Wilens (1947), menţinînd zilnic iepuri în poziţia verticală, ceea ce supraîncarcă aorta abdominală, ca la om.

O lezare prealabilă a intimei este absolut necesară pentru a favoriza acumularea colesterolului.

**Factorii metabolici,** precum hiperlipidemia şi hiperlipoidoza tisulară, au o importanţă deosebită, dată fiind prezenţa constantă şi abundenţa grăsimilor birefringente în focarele de aterom, în special a colesterolului.

Ciclul fiziologic al lipidelor se îndeplineşte uneori pe baza unei lipidemii cu nivel relativ ridicat, fapt care asigură trecerea lipidelor în pereţii arteriali. Normal însă, nu se pot colora lipide în aceşti pereţi, iar dozarea lor biochimică arată cifre simţitor mai mici decît în cazuri cu aterom (Schönheimer, 1926; Zeek, 1932; Bünger, 1939). Aceşti autori, împreună cu Kimmelstiel (1931) Landé şi Sperry (1936) Hirsch şi Weinhouse (1940), cercetînd natura şi felurile acestor lipide în diverse cazuri, au constatat că cel puţin la început, deci în prima etapă, se găseşte în sînge aproximativ aceeaşi concentraţie de lipide ca normal. Dimpotrivă, grăsimile neutre sînt mai abundente în sînge decît în focarele de aterom (Mc Arthur, 1942).

Hiperconcentrarea lipidelor în pereţii arterelor cu aterom reprezintă deci un fapt deosebit de caracteristic. El se poate explica prin trecerea crescută a lipidelor în pereţii arteriali; sau prin absorbţia lor exagerată şi menţinerea lor anormal de îndelungată în acei pereţi; sau prin eliminarea lor din amestecul lipoproteic sub forma unor picături mai mari; sau reprezintă un produs anormal, rezultînd dintr-un metabolism tisular viciat.

Instabilitatea hemocoloidală a colesterolului poate interveni prin modificări ale fazei dispersante. De exemplu, prezenţa în hemoplasmă a unor metaboliţi, cantitativi şi calitativi anormali, poate favoriza trecerea lipidelor în intimă, unde se concentrează progresiv. Hueper (1945) admite precipitări ale colesterolului la suprafaţa endoteliilor, ceea ce tulbură schimburile gazoase ale endoteliilor, care ajung la o permeabilitate mărită.

Hipercolesterolemia ca atare poate favoriza depuneri mărite în intimă. Apariţia şi progresul bolii ateroscleroase la om sînt astfel favorizate. S-a constatat un paralelism între tulburarea metabolică şi mersul acestei boli (Wilens, 1947; Gordon, Bland şi White, 1939). În acelaşi sens pledează observaţii făcute de Morrison şi Bogan (1929), Leutenegger (1931), Levy şi Boas (1936), Root şi colaboratori (1939) în cazuri de nefroză lipoidică, diabet etc. S-a constatat astfel un paralelism între hipercolesterolemie şi ateroscleroza coronarelor (Boas, 1950; Gertler, Garn şi White, 1951). Însă Faber şi Lund (1951), Rodriguez-Minon (1951) contestă rolul favorizant al diabetului pentru aterom. La fel, în xantomatoza tuberoasă (Franz, 1936; Kottlors, 1941; Adlersberg şi colaboratori, 1949). Firtsbrook (1951) a făcut aci corelaţia cu scleroza coronarelor.

Hipercolesterolemia a fost invocată spre a explica depunerile de lipide la sugari în sigmoidele aortei şi în mitrală, prin excesul de grăsimi aduse de lapte şi prin metabolismul încă deficient la această vîrstă. Soloviov (1929) constată leziuni similare la puii de iepure care sug, invocînd aceeaşi explicaţie.

Hipercolesterolemia nu este însă constantă în boala ateroscleroasă; uneori poate lipsi (Landé şi Sperry, 1936; David, Stern şi Lesnick, 1937); spre deosebire, Liebig (1941) constată o frecventă coincidenţă a ambelor procese, mai ales dacă este o hipercolesterolemie de lungă durată (Duff şi McMillan, 1951; Bruger şi Oppenheim, 1951). Pentru atare cazuri, W. W. Meyer (1949) invocă raporturi anormale între diferiţii lipoizi din sînge.

Experimental, rolul hipercolesterolemiei reiese din întinsele ecperiențe făcute de Igantovski (1908) de Chalatov (1912), de N. N. Anicikov (1913—1934). Primul dintre acești autori a folosit un aliment foarte bogat în colesterol, precum gălbenușul de ou. Ultimul a hrănit iepurii cu un amestec de colesterol. Experiențele acestea au fost reluate de Wacker și Hueck (1913), de Steinbis (1913) de Versé (1925). Nu este nevoie de un nivel foarte ridicat al colesterolemiei, după Anicikov (1913), la iepure, ori după Katz și Staemmler, la pui de găină.

Iodurul de potasiu, administrat de la începutul experienței, previne formarea plăcilor de ateroscleroză la iepure (Liebig, 1929); dar dacă leziunea este deja constituită, ea nu se mai resoarbe (Jobling și colaboratori, 1935). O dietă pur proteică ar putea de asemenea produce aterom la iepure (Meeker și Kesten, 1940). Dimpotrivă, Scalabrino (1934), Helmsforth (1939) și Freyberg (1937) au ajuns la rezultate contrare.

Pe drept s-a subliniat faptul că, la iepure, se pot totuși găsi spontan leziuni de scleroză în intima aortei (Staemmler, 1955).

În studiul experimental al aterosclerozei, o mare dificultate provine din modalitățile experimentale foarte variate, aplicate de diverși autori.

Metoda Turner pentru ateroscleroza experimentală: la iepure, se dă un gram de colesterol amestect în hrană de patru ori pe săptămînă timp de 105 zile. Rezultatele sînt constante.

Pisica nu face ateroscleroză experimentală nici la simpla alimentare cu colesterol (Cirio, 1928; Juasa, 1928); nici la asocierea acestuia cu diverse acțiuni iritante (Jobling, 1936).

Ateroscleroza experimentală prin colesterol a fost inițiată, așa cum se știe, prin cercetările clasice făcute de N. N. Anicikov (1913). Însă leziuni caracteristice se pot obține numai la iepure și la cobai. Cercetările de bază sînt recapitulate, printre altele, de Kawamura (1927) și mai recent de către Duff (1935). Acesta amintește că la un omnivor ca găina, arterele pot acumula colesterol, după Yamaguchi (1922), prin alimentare cu gălbenuș de ou sau lanolină timp îndelungat. Însă Uchyama (1930) constată existența spontană la găină, a leziunilor fibro-ateromatoase.

Metodele folosite de Kesten, Meeker și Jobling (1936) se aplică la pui de 5 luni rasa Leghorn albă. Li se dă zilnic timp de 1,5—4 luni, cîte 0,3 g colesterol dizolvat în eter și puțin ulei de măsline, amestecate cu crupe de porumb *(scratch corn)*. Alimentarea este limitată la crupe de grîu și cu orz. Dar această hrană numai cu grăunțe nu este suportată bine mult timp. Altă metodă constă în administrarea colesterolului (0,8—1,6 g) amestecat cu ulei de măsline, sub formă de capsule de patru ori pe săptămînă timp de 2 ½—3 luni. Alimentarea consta din crupe de grîu *(scratch grain)* și piure de ou, la care se mai adaugă circa 0,03 g colesterol zilnic.

Control biochimic: colesterolemia crește de la 0,08—0,16 g% (nivel normal) la 0,3% interesînd 33% din puii supuși experienței.

Control anatomo-patologic: la necropsie aorta arată, pentru 50% din pui, mici dungi și plăci galbene în porțiunea abdominală sau musculară a aortei. Microscopic in intimă se văd infiltrate lipidice, în parte birefringente, împreună cu lipofagocite, ajungînd la fibroză. Depuneri radiare de colesterol, ca un evantai, pătrund și în media, uneori întrerupînd lamelele elastice, înlocuind fibrele musculare. La alți pui se găsesc plăci de scleroză, dar fără grăsimi. Cordul rămîne totdeauna normal. Dacă nu se dă și colesterol în capsule, lipsesc imaginile de depuneri radiare în media (care indică infiltrate rapide).

Control experimental: puii de control arată depuneri de colesterol în intima și media, iar în intimă plăci de fibroză. Alimentarea cu colesterol timp de 1—4 luni nu mărește frecvența acestor leziuni, ci doar sporește abundența depozitelor, mai ales în media.

În concluzie, găina nu reprezintă o specie favorabilă pentru colesterinoza experimentală.

Leziunile aortice provocate prin alimentare experimentală (la iepure ori pisică) cu colesterol nu au fost accentuate de iritante supraadăugate, precum: injecții intravenoase de clorură de amoniu, spre a scade rezerva alcalină, sau prin febră artificială la 40°, 6 sau prin peptonă sau acid uric administrate i. v. (Jobling și colaboratori, 1936). Aceste cercetări nu confirmă ipoteza, apărată și de

Duff (1935), că ar fi necesară o lezare prealabilă a peretelui arterial spre a explica diversele discrepanțe dintre ateroscleroza umană și cea experimentală.

Toate aceste experiențe deschid noi orizonturi și posibilități de experimentare. Plecînd de la faptul colesterinozei experimentale, ca primă etapă, se mai pot cerceta, în etape ulterioare, fie mecanismul local de acțiune al substanței iritante, fie conexiunile cu devierile metabolismului în general. Se poate aminti, de exemplu, că metabolismul general este modificat în mod caracteristic prin creșterea în sînge a lipidelor, lipoproteinelor și a protrombinei. Predilecția colesterinozei experimentale pentru ierbivore s-ar putea explica prin lipsa unui echipament enzimatic adecvat lizei colesterolului.

De asemenea, o creștere a permeabilității intimei (pentru colesterol) ar putea explica acumularea locală a acesteia, trecerea sa mai departe fiind oprită de elastica internă.

**Factorul infecțios și toxiinfecțios** a fost pus în evidență de Saltikov (1908), Lubarsch (1920), Ophüls (1922), Faber (1922), Mönckeberg (1924), Schimdtmann (1931); era vorba de copii care muriseră prin asemenea boli și la necropsia cărora se constatase o steatoză intensă a intimei aortei. Intima arterelor și venelor poate arăta intense reacții după infecții (Siegmund 1921; Dietrich, 1932). Media arterei prezintă leziuni focale degenerative, cu distrugerea fibrelor elastice și musculare (Wiesel și Wiesner, 1923).

În favoarea factorului toxiinfecțios s-au pronunțat diverși autori pe baza observațiilor anatomo-clinice.

Pentru ateroscleroza coronariană infantilă în special, Bredt (1932) și Albertini (1941) pun accentul pe procese toxiinfecțioase premergătoare.

Ateroscleroza secundară unor infecții clinice sau subclinice intervine (este comparabilă cu cea secundară sifilisului aortic) în unele cazuri. Frecvența sa a fost foarte inegal apreciată de Aschoff, Hueck, Rössle, Klinge, Albertini.

Reumatismului i se atribuie un rol important în producerea leziunilor de ateroscleroză (Hueck, Bredt (1932), Jäger (1933), Holle (1940), Albertini (1941), W. W. Meyer (1949), de acord cu vederile exprimate de către Beitzke (1910). Interpretarea aceasta nu concordă cu rezultatele obținute de Zeek (1932), de Gigante (1935), pe baza comparației leziunilor din endocardite și din ateroscleroză.

Întinsele cercetări întreprinse sub auspiciile Societății internaționale de patologie geografică nu au constatat nici o corelație între bolile infecțioase și infecto-contagioase și ateroscleroză. Statistici întinse pe un număr mare de cazuri, expuse analitic de Grotel și colaboratori (1940), ajung la rezultate similare.

S-a pus întrebarea, dacă procesele reziduale și cicatriceale de periarterită nodoasă ori de boală Winiwarter-Bürger constituie sau nu o etapă favorizantă pentru aterom, sau dacă leziunile lor tardive sînt ori nu identice cu ateroscleroza propriu-zisă (Schulz și Klinge, 1933).

Următoarele obiecțiuni au fost formulate de Staemmler (1954) pe baza unui bogat material necroptic: 1) leziunile inflamatorii secundare din media în caz de ateroscleroză deși sînt recunoscute de Schulz și Klinge (1933), sînt subestimate ca frecvență; 2) plăcile pur scleroase din intima (fără aterom) nu se asociază cu leziuni în media; 3) în materialul studiat de Schulz și Klinge (1933) cazurile de boală hipertensivă prezintă aceeași frecvență de leziuni ale mediei, ca și reumatismul recent ori vechi ; 4) în cele mai multe cazuri se constată treceri între scleroza difuză ori focală a intimei, fapt care nu concordă cu ipoteza producerii ateromului numai în focarele ce corespund leziunilor din media ; 5) se cunosc cazuri cu leziuni ale mediei mult mai grave, precum în calcificarea mediei și fibroza mediei arterelor musculare, sau în alterarea mucoidă a mediei de tip Gsell (1928) și Entheim (1930), care se însoțesc de ușoare îngroșări ale intimei aortei ; 6) procesul reumatic aparținînd celor tineri, ar trebui să predomine ateroscleroza precoce. În concluzie, în unele cazuri cu leziuni reumatice grave, acestea pot constitui un factor adjuvant în producerea ateromului, însă rămîne de dovedit importanța constantă a reumatismului în producerea ateromului ca boală sistematizată.

Rolul factorului bacterian a fost studiat experimental de către Boinet și Romery (1906), Klotz (1906), Saltikov (1908), folosind stafilococi ; Siegmund (1921), Benson (1931) ; Dietrich (1932), folosind streptococi ; Jobling și colaboratori (1936) au folosit toxina streptococică.

Procesele toxiinfecțioase pot favoriza producerea aterosclerozei. Este bine cunoscută astfel asocierea sa cu leziuni sifilitice, la pacienți relativ tineri. Semnificativă este imediata vecinătate a ambelor feluri de leziuni în aorta ascendentă, deci într-o regiune unde plăcile de ateroscleroză sînt cu totul rare, mai ales în stadiile de început ale acestei boli.

*Toxiinfecțiile acute* intervin sigur, după cum arată observațiile lui Ophüls (1933) la copii, după tifoidă, ca plăci de aterom și de ateroscleroză pe aorta abdominală. Aceste leziuni se resorb cu timpul.

**Factorul toxic propriu-zis** intervine în cazul saturnismului. Aici însă intervine de asemenea factorul renal cu producerea unei nefroscleroze maligne (Rutishauser, 1936). Frecvența originii saturnine ar fi socotită prea mare, după constatările lui Koelsch (1936).

*Alcoolismul* nu pare să joace vreun rol apreciabil (Wilens, 1947). În același sens pledează frecvența aterosclerozei la mahomedani, care nu consumă alcool (Grotel și colaboratori, 1940).

*Tabagismul*, inclusiv nicotinismul, au fost incriminate că pot produce ateroscleroză atît de anatomo-patologi (Aschoff, 1939), cît și de clinicieni (Munck, 1937 ; Raab și Friedman, 1936), ca și de constatările Societății internaționale de patologie geografică (Anicikov, 1934 ; Feller, 1935). Rămîne însă de precizat, dacă acțiunea este directă sau indirectă, doareece în atare cazuri s-a găsit o hiperplazie în medulosuprarenală (Staemmler, 1937). De asemenea, Hamperl (1909) nu consideră argumentele aduse ca suficient de convingătoare. Dimpotrivă, pentru ateroscleroza coronariană, rolul nicotinei este mai demonstrabil (Benecke, 1930 ; Jedlička, 1942 ; Enghish, Willins și Berkson, 1940 ; Grotel, 1940 ; Meessen, 1944). Alți autori, ca Albertini (1943), Bredt (1949) interpretează atare cazuri de ateroscleroză coronariană la tineri, ca aparținînd bolii Winiwarter-Bürger.

Experimental, Hueper (1945) a obținut rezultate pozitive la șobolan, dar predomină necroza și scleroza din media, întocmai ca după intoxicația prin adrenalină. Rezultate negative, chiar cu aplicare foarte lentă și prelungită a adrenalinei, au obținut Staemmler (1936), Thienes și Butt (1938).

**Vitaminele** în exces produc ateroscleroza, precum o terapie excesivă, deseori fără control medical, cu vitamina D sau cu ergosterol (Schmidtman, 1922; Putschar). 1929; Nicole, 1930; Esler, 1930; Gerlach, 1936;

Experimental, substanțele care lezează media, precum vigantolul, ergosterina, favorizează ateroscleroza prin tulburări ale metabolismului colesterolului (Pfleiderer, 1932).

Doljan (1933) a arătat că în atare cazuri intervine de asemenea creșterea însemnată și de lungă durată a tensiunii arteriale, sub acțiunea hormonală.

**Felul de viață** reprezintă acțiunea factorilor sociali, economici și culturali.

Profesiunile intelectuale și viața de oraș mare, suprapopulat, realizează condiții favorabile bolii aterosclerose, în comparație cu profesiunile manuale și cu viața în centre urbane mici sau în centrele rurale, așa cum reiese din statistici.

Felul de viață reprezintă de asemenea o noțiune complexă, o rezultantă a mai multor factori. Felul de viață cuprinde activitatea profesională, cea socială, cea familială și cea individuală. Toate acestea acționează prin condițiile în care se solicită organismul, prin efortul neuro-vegetativ și neuro-muscular. Rezultă uneori traume psihice de moment ori de durată, prin condițiile locului de muncă, de recreație, de odihnă. De asemenea intervin felul și condițiile alimentării, ale băuturilor, ale « distracțiilor ». Rezultanta unor interacțiuni complexe cu mediul social influențează totodată întreg aparatul circulator, pe cel digestiv etc. Pot rezulta, printre altele, condiții favorabile pentru autointoxicații, pentru intoxicații exogene, fie profesionale, fie « de plăcere » (tutun, cafea, ceai etc.). Factorul toleranță individuală poate juca un rol precumpănitor.

*Alimentarea anormală* a devenit o problemă de prim plan de la experiențele lui Iganatovski (1908), care a obținut leziuni aterosclerotice la iepuri hrăniți cu lapte, ouă sau carne. N. N. Anicikov (1913) a arătat însă că acest efect se datorește colesterolului din acele alimente. Iepurele, fiind ierbivor, este însă supus astfel la efectele unei alimentări experimentale cu totul anormale.

*Acidoza* prin alimentație a fost admisă de Nuzum și colaboratori (1926), care au hrănit iepuri cu ficat, ceea ce scade rezerva alcalină, acidifică urina pe timp îndelungat și produce o intensă ateroscleroză. Dar și în acest caz intervin grăsimile, libere și mascate, din ficat, căci acidoza realizată experimental cu $NH_4Cl$ nu produce aceleași leziuni (Jobling și colaboratori, 1936).

Patologia geografică de asemenea constată că ateroscleroza este extrem de larg răspîndită (Anicikov, 1934; Feller, 1935; Sjövall și Wilman, 1934; Lundqvist și Bjönnwall, 1936; Dormanns și Emminger, 1934; de Vecchi și Rogers, 1935; Meessen, 1938).

**Factorul local,** structural, se exprimă de exemplu ca dezvoltare a diverselor straturi din peretele arterelor, comparînd aorta și ramurile ei predominant elastice, cu ramurile de tip muscular și cu arteriolele, la care media este o simplă stratificare de elastofibre și de leiomiofibre. Factorul structural este însă și aci inseparabil de cel funcțional pe plan normal și patologic, inclusiv condiții perinormale, precum cele din ciclul vital. Așa că îmbătrînirea aduce inevitabil, în sensul deja arătat, modificări importante.

De asemenea, diverse leziuni ale mediei pot aduce importante modificări în troficitatea endarterei (Beitzke, 1930; Klinge, 1931).

**Factorul microtraumatism intern,** prin hemodinamică, are un rol de seamă, invederat de localizarea focarelor ateromatoase la emergența ramurilor arteriale secundare ca și la locul de bifurcare al arterelor. Thoma (1923), Dormanns (1935), insistă asupra șocului undei pulsatile, a vîrtejurilor, a variațiilor de viteză. Rezultanta acestora se manifestă ca distensiune a pereților arteriali și ca tendințe la ruperea, la sfîșierea lor.

Importanța acestui factor reiese și ocazional, din unele anomalii sau leziuni ori modificări ale hemodinamicii în caz de persistență a canalului arterial, de stenoză aortică suprasigmoidiană. La fel, pe vene, în caz de anastomoze arterio-venoase, sau în teritoriile arteriale cu circulație colaterală intensificată, apar localizări ateromatoase și ateroscleroase dezvoltate la nivelul solicitărilor astfel crescute. De asemenea, în caz de hipertensiune în mica circulație, se produce ateromul și scleroza (Bredt, 1939; Staemmler, 1943; Rotter, 1949).

*Factorul hipertensiune arterială* a fost divers apreciat. În concluzie, se poate spune, că suprasolicitarea peretelui arterial, în atare condiții, favorizează dezvoltarea aterosclerozei.

Pe drept se semnalează însă cazuri de boală hipertensivă lipsite de orice leziuni ateroscleroase. Atare excepții arată, pe de o parte, că ateroscleroza nu este strict legată de un singur factor etio-patogenic, iar pe de altă parte că modul de reacție al țesuturilor în condițiile bolii hipertensive nu include obligatoriu ateromul.

Rolul factorului microtraumatism hemodinamic reiese, așa cum s-a remarcat, pe drept, din lipsa participării venelor la boala aterosclerotică, indiferent de volumul venelor, de complexitatea structurală a pereților venoși, ori de teritoriul ce deservesc.

Discrepanța între participarea gravă și frecventă a arterelor cerebrale și lipsa leziunilor, la aceiași bolnavi, a arteriolelor medulospinale este explicată de Staemmler (1955) prin posibilitățile celor din urmă de a-și egala debitul și tensiunea, grație colateralelor abundente pe care le posedă.

Exagerarea experimentală a *factorului mecanic* (Klotz, 1906; Ziegler, 1905; Borst și Enderlen, 1909) nu a dus la rezultate concludente (Hueper, 1941), ceea ce se poate explica, credem, prin faptul că lipsea ansamblul condițiilor necesare pe organism pentru realizarea bolii ateroscleroase.

Factorul local funcțional se referă la gradul de funcție al arterei, reieșind clar, în plus, dacă este vorba de boala hipertensivă, sau în minus, dacă este vorba de ligatura arterei ombilicale (Thoma, 1921; Schallock, 1938), de obliterarea canalului Botal (Bell, 1934; C. Benda, 1909; Blumenthal, 1947), de scleroza zisă de ovulație și menstruație (Pankow, Sohma, Hueck), în criptoorhidie (Staemmler, 1943), în cicatricele pielonefritice (Linder, 1938). Atare modificări au fost concepute ca proliferări de adaptare ale intimei care se îngroașe, obliterînd lumenul.

Simpla scleroză focală ori difuză a intimei, adică alterări importante ale intimei, nu duc în mod obligatoriu la constituirea ateromului (Aschoff 1921; Hueck, 1938). Acești autori admit însă că, în acest sens, pot interveni modificări ale fibrelor, ca și a substanței interstițiale. Alterări coloidale în sensul unei densificări *(histeresis)* (Munck, 1937), sau a unei intumescențe, au fost invocate, în legătură cu procesele de senescență, fapt care nu concordă cu dezvoltarea depunerilor de aterom la copii și la tineri.

## PATOMORFIE

· **Macroscopic,** ca primă leziune se constată noduli şi plăci ateromatoase (stadiul I). Apare o denivelare a intimei, sub forma unor ridicături emisferice sau semicilindrice rotunjite. Ridicăturile sînt simple şi izolate, sau aglomerate, confluente, ramificate. Ele cresc prin contopire sau prin extensiune centrifugă. Suprafaţa lor este bombată (la cele mai mici), ori plană în platou (la cele mari), uneori scobită. Luciul endoteliului arată continuitatea sa, iar dispariţia sa corespunde unor exulceraţii (stadiul al II-lea). Acestea pot fi rotunde, ca luate cu vîrful unghiei, sau neregulate, policiclice, dacă rezultă prin contopire, sau crateriforme, sau cu margini subminate (fig. 184, 185 şi 186).

Pe secţiune, se vede că nodulul sau placa de aterom aparţin intimei. Proeminenţa lor se datoreşte unui detritus amorf, opac, gălbui ; consistenţa este a unei paste fărîmicioase. Intima este îngroşată şi se dedublează înconjurîndu-l, aşa că unele lamele, cele superficiale, trec pe deasupra ateromului, iar cele profunde îl separă de medie. Crescînd, focarul de aterom ajunge tot mai aproape de endotelii, care cu timpul, se dezintegrează steatozic, se elimină, constituindu-se pe acest loc, după gradul adîncimii, o exulceraţie sau o ulceraţie ateromatoasă. La fel, focarul se întinde spre media, invadînd-o. Pe cînd nodulii ateromatoşi mici, în cazuri incipiente sau în teritoriile mai puţin lezate, constau numai din detritus gras, dimpotrivă, nodulii voluminoşi sînt confluenţi, întinşi, prezentînd simultan scleroză marginală. Scleroza se găseşte uneori numai la marginile depozitului gras, fiind deci uneori asociată cu acesta. Alteori, scleroza este mai întinsă depăşind simţitor ateromul. Cînd ateromul se evacuează prin ulceraţie, scleroza cicatriceală este practic singura leziune prezentă (stadiul al III-lea). În acest ultim caz însă, ţesutul de scleroză a suferit hialinizare, calcificare etc. Modificări de diametre intervin, pentru lumen, pentru pereţi, ca şi modificări de formă a canalului arterial (stadiul al IV-lea).

Scleroza se prezintă ca noduli proeminenţi, mai deseori ca plăci sau îngroşări difuze. La nivelul lor, intima este mai albă şi translucidă, ca o faianţă, cu suprafaţa netedă sau neregulată şi zgrunţuroasă, ceea ce corespunde asocierii cu ulceraţii pe cale de cicatrizare. Consistenţa este dur-elastică. Aspectul este translucid, sticlos ori lăptos. Pe secţiune se vede că uneori scleroza este superficială, acoperind focarul de aterom, alteori este mai profundă, vecină cu media sau chiar interesînd-o.

După caz, după teritorii ale aortei, ca şi după vechimea leziunii, predomină uneori ateromul, mai ales la bătrîni (Kaufmann, 1931), alteori scleroza.

Unii autori fac o deosebire între distribuţia izolată şi cea în plăci (Albertini).

Sugarii şi copiii pot prezenta o steatoză simplă la nivelul mitralei mari şi aortei ascendente. La pubertate, steatoza apare în aorta toracică ; cu vîrsta, mai ales în aorta abdominală (Aschoff, 1921). Sediul acestor depozite arată că ele aparţin procesului ateroscleros (Albert, 1939).

Sistemul ramificaţiilor arteriale în diversele sale sectoare se comportă în mod inegal, fie la acelaşi caz, de la un teritoriu la altul, fie de la un caz la altul.

La necropsie, examinînd cît mai multe ramuri arteriale se constată :

*Localizări iniţiale de predilecţie* : cîrja aortei cu originea canalului arterial şi originea diverselor artere şi arteriole, inclusiv arterele intercostale ; uneori,

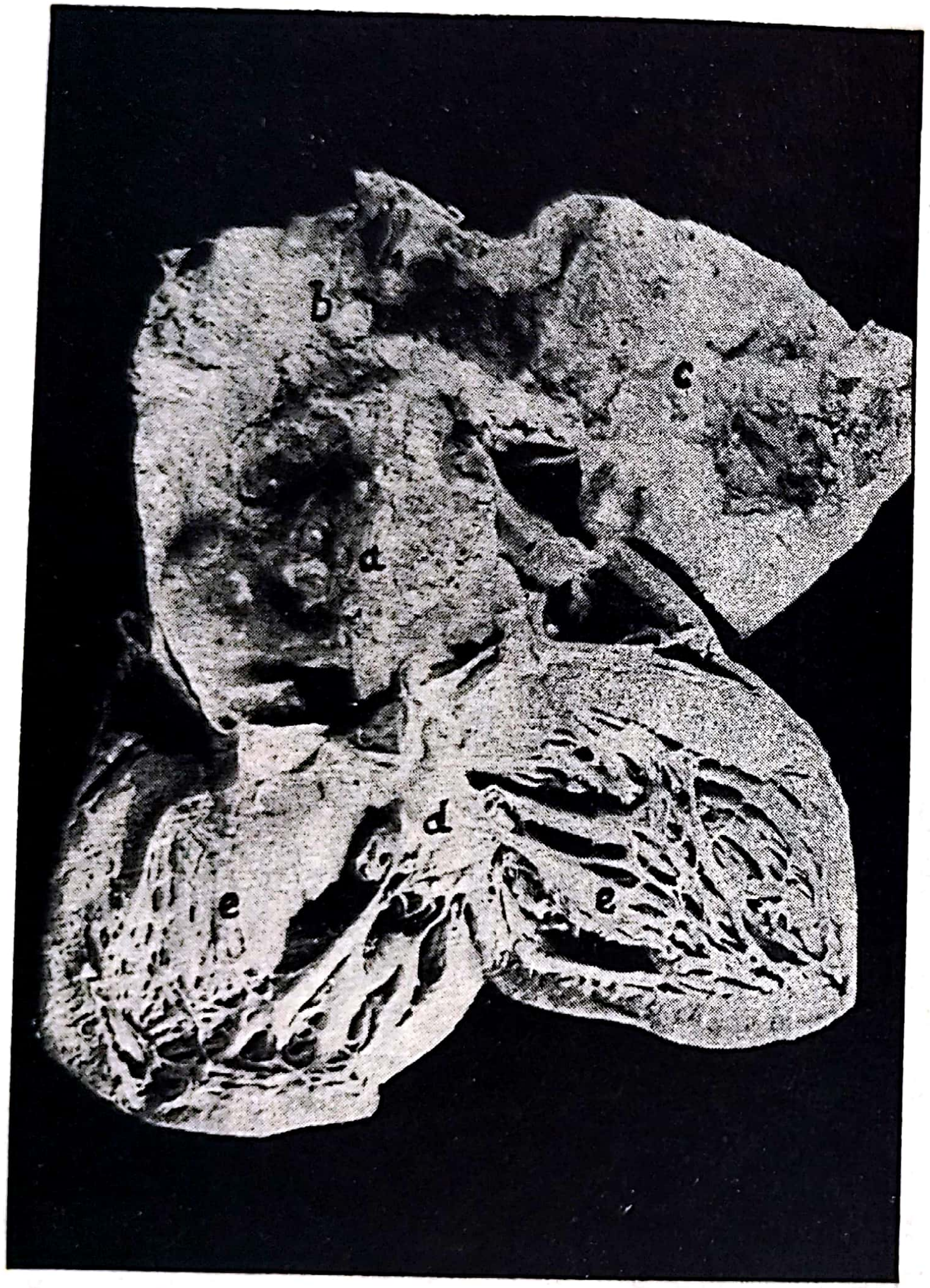

Fig. 184. — *Ateroscleroză aortică. a)* aorta ascendentă, cu infiltrate și ulcerații confluente; *b)* cîrja și *c)* descendenta toracică cu aceleași leziuni; *d)* mitrala; *e)* ventriculul stîng.

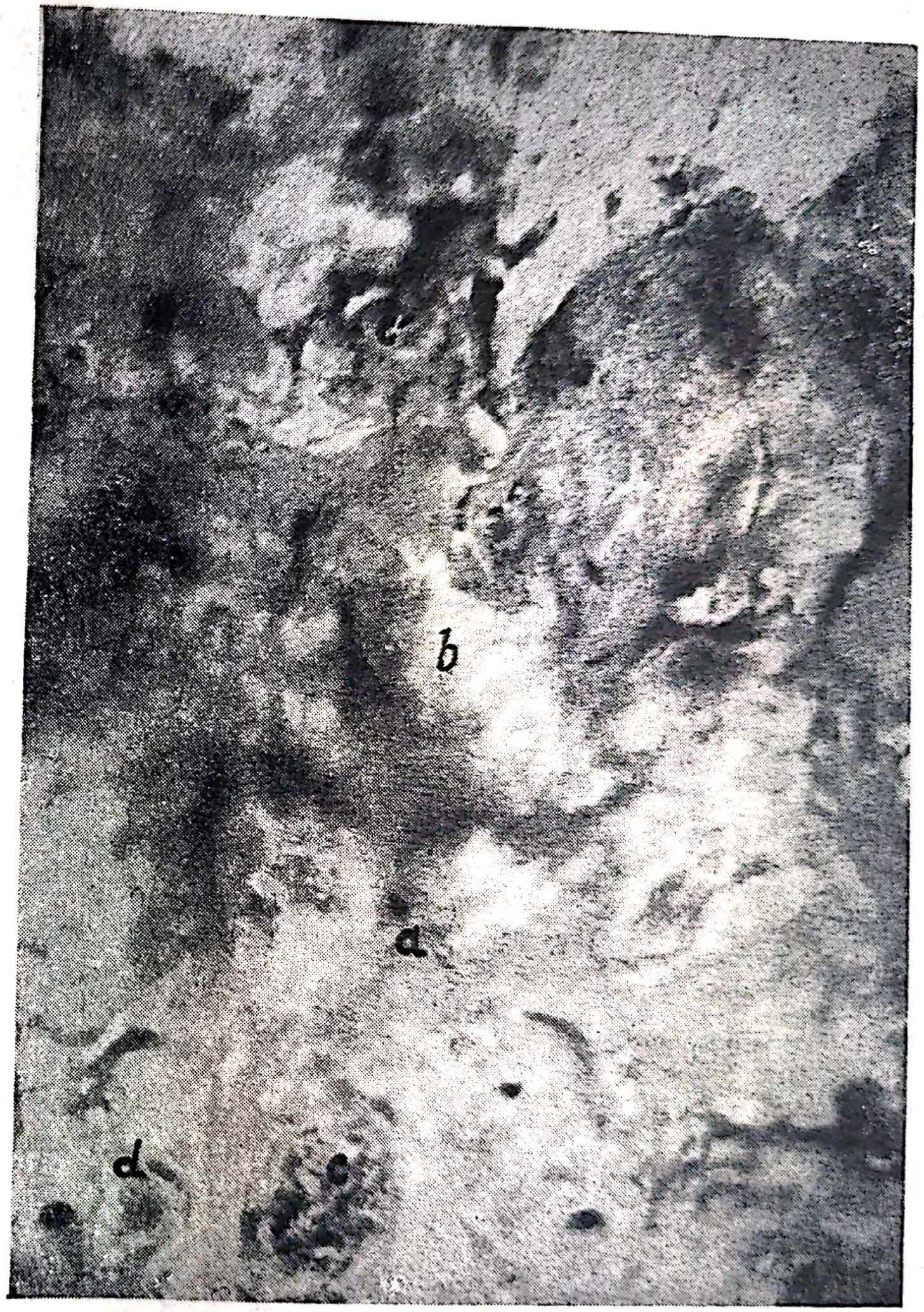

Fig. 185. — *Ateroscleroză aortică. a)* origini arteriolare; *b)* infiltrate ateromatoase; *c), c')* ulcerații ateromatoase cu detritus pe fund; *d)* cicatrice hialinizate.

după Ranke (1922), partea posterioară a aortei sau porţiunea intraosoasă a arterei carotide interne (Albrecht, 1910; Dörfer, 1939).

*Localizări excepţionale.* De obicei rămîn fără leziuni arterele poplitee în dreptul articulaţiei genunchiului (Oberndorfer), arterele meningelor spinale şi arterele spinale (Staemmler, 1923); mai toate arterele viscerale afară de arterele cerebrale, coronare, renale, splenice.

În sensul observaţiilor adunate de Thoma (1914), ca şi de Koch (1928) şi Rühl (1929), credem că se pot distinge, ca *topografie şi tip al leziunilor:*

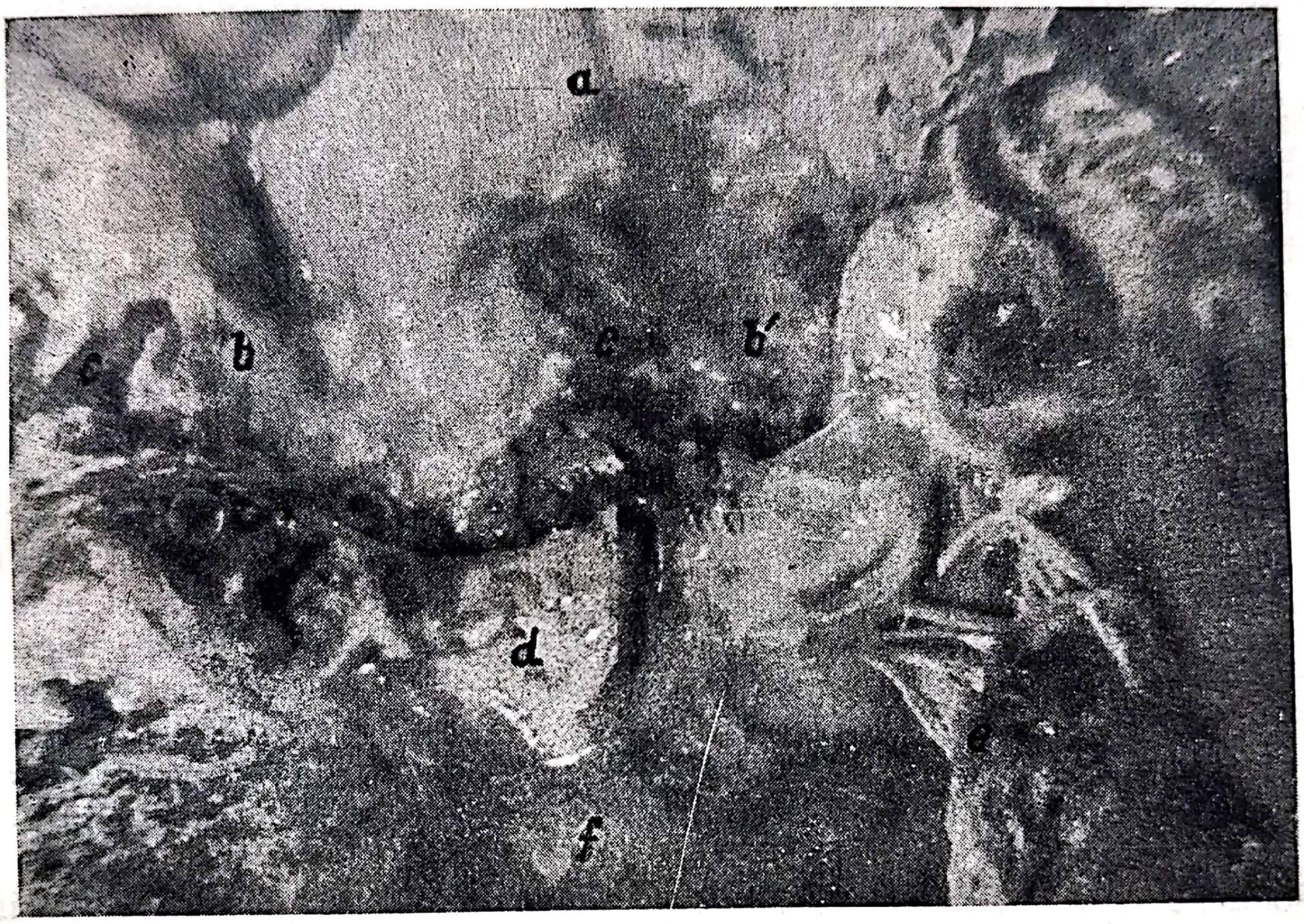

Fig. 186. — *Insuficienţă a sigmoidelor aortice de origine ateromatoasă. a)* perete aortic; *b), b')* infitrate ateromatoase confluente, cu: *c)* ulceraţii neregulate şi confluente; *d)* valvule; *e)* parte din mitrală; *f)* regiunea subsigmoidiană.

a) *tipul central de ateroscleroză*, toracic sau abdominal, iar dacă prinde şi ramurile emergente, li se aplică în plus calificativul « descendente »;

b) *tipul visceral aterosclerotic*, interesînd arterele coronare, cerebrale, renale, splenice, pe cînd aorta poate rămîne liberă;

c) *tipul visceral arteriolar*, cu hialinoză, în rinichi, pancreas, splină, creier, deseori fără ateroscleroză a arterelor mai importante;

d) *tipul periferic*, interesînd arterele şi arteriolele extremităţilor; însă aici uneori intervine, nu ateromul, ci calcificarea mediei (Mönckeberg, 1924) sau hiperplazia obliterantă a intimei (Hines şi Barker, 1940).

**Consecinţele directe ale proceselor arterioparietale** sînt diverse, exprimînd interacţiunile unor factori multipli.

a) *Ectazia* arterei aortă, arterelor mari de la rădăcina membrelor, arterei bazilare şi poligonului Willis, arterelor renale şi splenice. Peretele arterial se subţiază în toate trunchiurile dilatate.

b) *Îngustarea* arterelor coronare (forma obliterantă, după Albertini, 1938; Bredt, 1949); îngustarea ramurilor secundare și terminale din trunchiurile viscerale, care pot ajunge la un lumen foarte micșorat, pe cînd trunchiul principal este ectaziat. La fel poate fi îngustată originea acelor trunchiuri principale chiar la nivelul emergenței lor din aortă prin plăci scleroase, ateroscleroase (de altfel ca și de arterită specifică). Peretele arterial apare net îngroșat. Cu alte cuvinte, urmărind diversele ramuri arteriale începînd de la origine și mergînd spre ramificațiile terminale (proximal-distal), se constată îngroșări și dilatări, variabile ca sediu și intensitate, al căror determinism în raport cu factorii morfogenetici, inclusiv hemodinamica, rămîne de lămurit.

c) *Depuneri trombotice* pe suprafața ulcerată, care se pot recunoaște mai lesne în cazul ulcerațiilor adînci, cu margini subminate, care adăpostesc resturi trombotice.

d) Gradul *deformărilor* este legat de tendința progresivă sau invers, resorbtivă, a steatozei, implicit a modificărilor cicatriceale și distrofice secundare.

**Microscopia** arată imagini variabile, după gradul de evoluție al leziunilor.

a) Ca *stadiu prim*, *incipient*, se pot considera acele depuneri izolate, puțin proeminente (fig. 187, 188 și 189). Se vede o slabă îngroșare a intimei (Jores, 1903; Albert, 1939); diversele ei stratificări fibro-celulare sînt disociate de edem (Bredt, 1949; Holle, 1943; E. Müller, 1949; Rotter, 1949; W. W. Meyer, 1949; Stumpff, Aschoff, 1921; Zinserling, 1925; Rössle, 1928; Chiari, 1928). Caracteristice sînt depunerile interstițiale difuze de grăsime. Aschoff (1921) a arătat că primele depuneri sînt cele lipo-lipidice intercelulare, urmează apoi cele intracelulare. Predomină grăsimile birefringente. După colorații elective (Sudan III, roșu Scharlach, acid osmic etc.) se văd granule neregulate, picături fine ori mari; printre ele apar cristale și fragmente de cristale necolorate de colesterol. În acest stadiu nu se vede încă scleroză.

Stadiul incipient se constată fie la tineri și copii, fie la periferia teritoriilor sever lezate, oarecum și zonele de constituire și de extensiune a leziunilor.

Media aortei mai arată infiltrate limfopoliblastice, sub forma de manșoane discontinui, uneori ca noduli, în jurul *vasa vasorum*. Cu timpul se dezvoltă o fină steatoză în miofibrele mediei, iar granule și picături grase pot apare, de asemenea pe elastofibre. Unii autori au tendința să considere aceste leziuni ca simple consecințe ale lezării intimei. Desigur că staza și anoxia cresc în aceste condiții, dar rolul factorilor de organism nu poate fi trecut cu vederea.

b) *Stadiul secund*, *culminant*, corespunde necrozei focale ateromatoase cu ulcerare.

Se constată dezorganizarea liponecrotică a intimei, cu acumularea masivă a unui detritus lipidic și proteic, uneori cu oarecare depuneri calcaroase incipiente.

Progresează de asemenea steatoza fin granulară din media superficială, cu acumulări atît interstițiale, cît și în miofibre.

Infiltratele limfopoliblastice din media devin mai dense, uneori corespund unor minime focare cicatriceale fibro-conjunctive, dar fără a fi asociate cu depuneri de tip ateromatos (fig. 190 și 191).

c) *Stadiul al treilea* corespunde plăcilor scleroase. Acestea sînt constituite din desmofibre amestecate, în diverse proporții, cu stratificări sau resturi de elastofibre, avînd grosimi variate. Unele provin din limitanta elastică internă, prin dedublarea și multiplicarea acesteia. Altele sînt cu totul superficiale și total independente de elastica internă (Holle, 1943). Însă chiar colorabilitatea

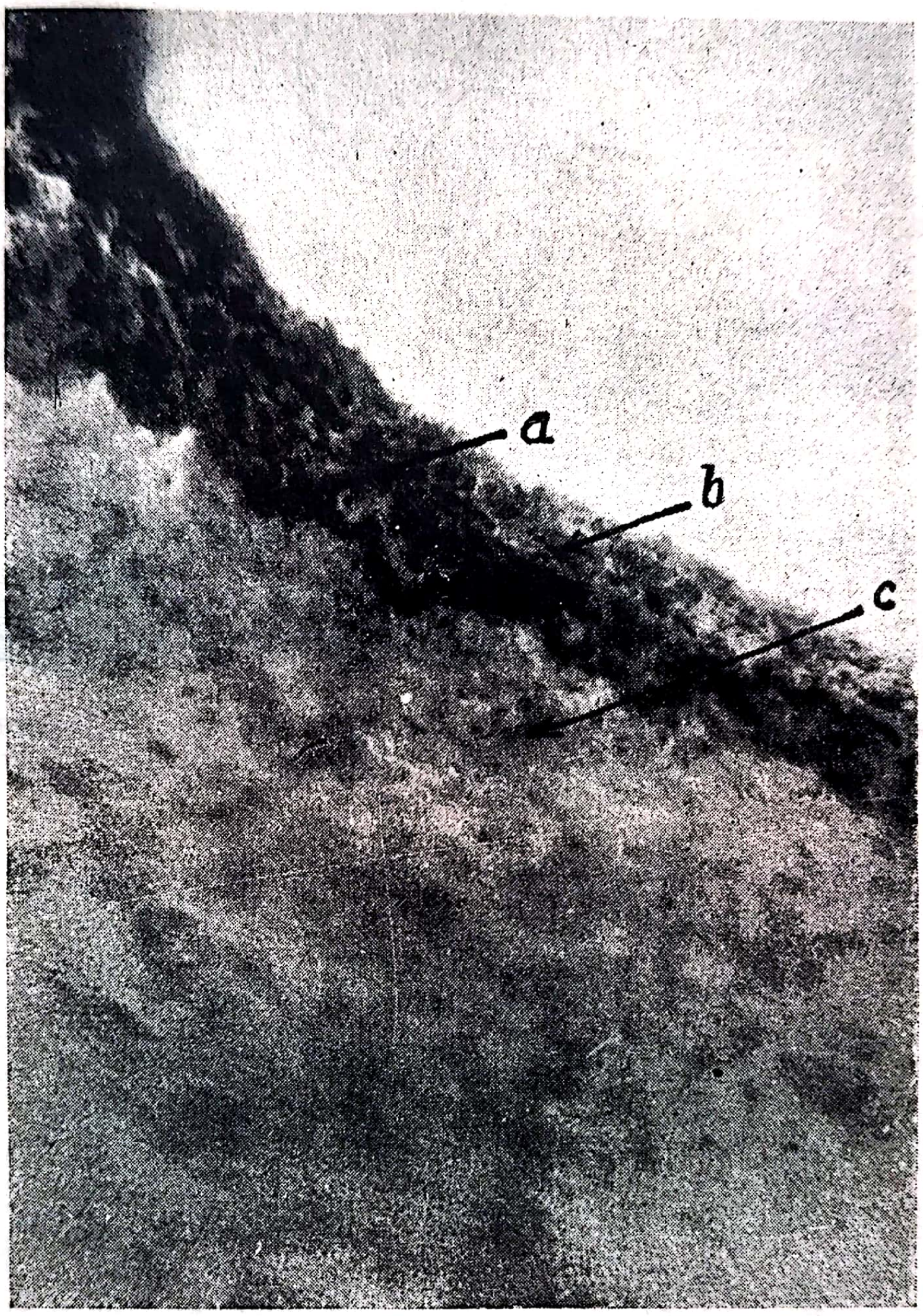

Fig. 187. — *Aterom incipient. a)* limitanta elastică internă încărcată cu grăsime; *b)* intima încărcată la fel; *c)* media.

acestor fibre elastice subendoteliale diferă de cea a fibrelor elastice profunde, ceea ce indică o altă origine (Aragona), cele subendoteliale fiind poate formate local (Staemmler, 1954), mai ales în coronare.

La început, nodulii și plăcile scleroase mai conțin încă lipide (fig. 192). Colorațiile pentru grăsimi arată, fie depuneri punctiforme, pulverulente, abia vizibile și dînd uneori chiar un colorit difuz, fie granule și picături mici, interstițiale sau intracelulare. În alte locuri se pot vedea focare de aterom, cu dezintegrare caracteristică, situate imediat deasupra ori dedesubtul limitantei elastice



Fig. 188. — *Aterom incipient. a)* intima mult îngroșată; *b)* histiocite încărcate cu picături mari de grăsime; *c)* depuneri granulare interstițiale de lipide; *d)* fibre colagene cu distrofie bazofilă.

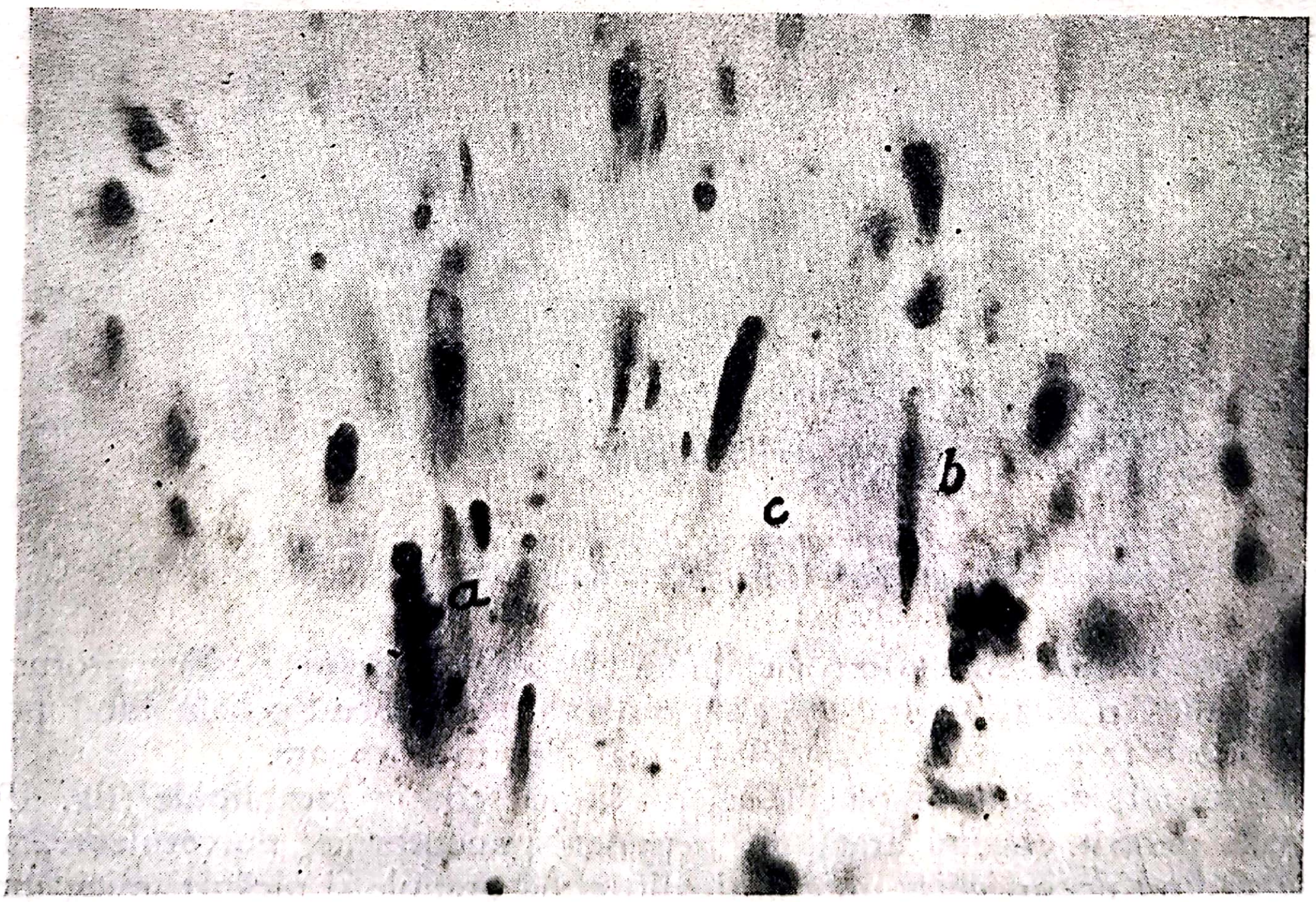

Fig. 189. — *Aterom incipient. a)* lipofage histiocitare; *b)* lipofage ocazionale fibrocitare; *c)* lamele conjunctive ale intimei.

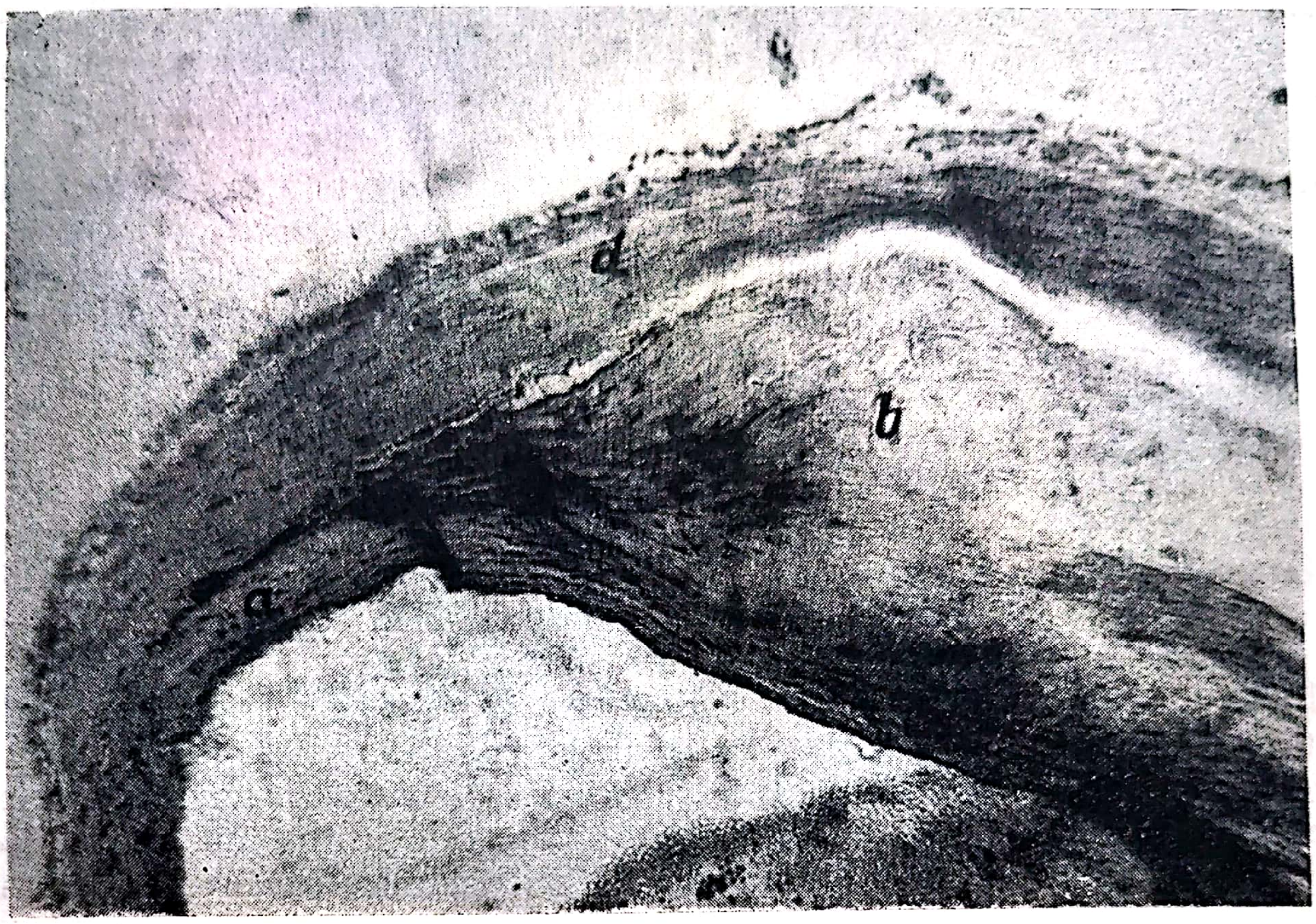

Fig. 190. — *Ateroscleroză.* *a)* endarteră moderat îngroșată; *b)* endarteră foarte mult îngroșată prin hialinoză; *c)* depuneri lipidice; *d)* media.

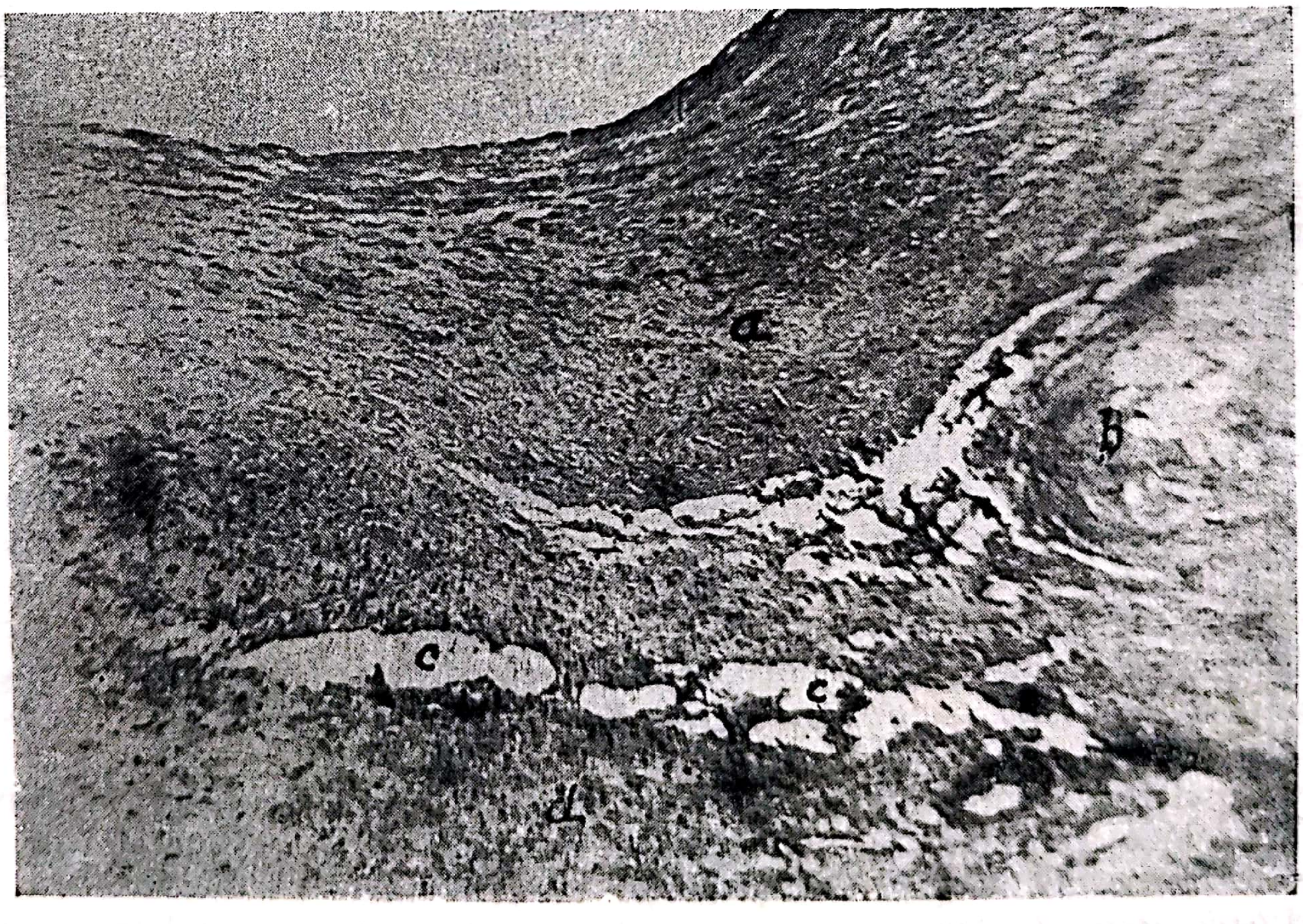

Fig. 191. — *Ateromatoză.* *a)* intima foarte mult îngroșată; *b)* focar de aterom sclerozat; *c)* neovase sanguine la limita dintre intima și media; *d)* media.

interne, pe cînd media prezintă în continuare o steatoză pulverulentă ori în mici picături. Holle (1943) admite și o necroză secundară ateromatoasă a plăcilor scleroase, ca stadiu final într-un proces de necroză de intumescență. Staemmler (1955), în sensul acestei interpretări, insistă asupra tulburărilor de nutriție într-o intimă îngroșată, cu stază interstițială. Rămîne însă de explicat, de ce o atare necroză ateromatoasă secundară nu survine și la nivelul altor scleroze hialine, precum cele din arterioscleroza renală. *Decisive rămîn, credem, condițiile nosogene pe organism ale bolii aterosclerose, dar nu scleroza multicicatriceală a intimei ca atare.*

Învechindu-se, plăcile scleroase devin tot mai sărace în elastofibre, pe cînd desmofibrele devin tot mai tumefiate și apropiate, luînd un aspect hialin. Hueck (1938) și Holle (1943) consideră acest proces ca o încărcare progresivă a fibrelor conjunctive cu albumine, în sensul unei necroze de coagulare.

Cercetările noastre asupra țesutului conjunctiv (încă nepublicate) tind să arate că este vorba de o colagenizare a desmogelului în bloc, înglobînd desmofibre și desmocite, care se ratatinează și dispar.

Braditrofismul inițial, propriu endoaortei, ca și exagerarea sa în condițiile amintite, ajung să se exprime prin hialinizare (fig. 193, 194, 195, 196 și 197) și calcificare (fig. 198, 199, 200 și 201). Aceasta din urmă începe ca precipitări pulverulente interstițiale, conturînd elastofibrele din intima, dar și din media. Trebuie însă atent diferențiat, prin metode histochimice precise, pseudocalciul de calciul adevărat.

**Diagnosticul diferențial** se face în primul rînd cu leziuni sclerogene locale din intima și mai ales din media.

*Boala reumatismală*, fiind așa de frecventă, este inevitabil ca leziunile sale cicatriceale din medie să coincidă uneori cu cicatricele ateromatoase ale intimei. Schulz (1925), Klinge (1931), pe un material foarte abundent, au găsit deseori leziuni focale în media; ele constau din intumescență, infiltrate limfocitare și cicatrice. Clinic se constată de asemenea atacuri recente ori vechi de reumatism. Este vorba de pacienți sub 40 de ani, lipsind din intima focare de aterom. Dar intima poate arăta cicatrice simple sau hipertrofice, uneori sub formă de noduli ori plăci, minus steatoza și steatonecroza. Cicatricele intimei ar fi secundare celor din media, așa cum se întîmplă de asemenea în cazul mezaortitei sifilitice. Rămîne de dovedit, așa cum pe drept obiectează Staemmler (1955), că atare procese, pornite în condițiile bolii reumatice, pot ajunge să realizeze un aterom adevărat.

*Arteritele și aortitele toxiinfecțioase* pot duce, mai ales la tineri (eliminînd sifilisul), la leziuni cicatriceale în intima și media. Constatarea unor asemenea leziuni la tineri este caracteristică (Girgensohn, 1939; Schlomka, 1939; Jones și Rogers, 1939; Joob, 1947). *Periarterita nodoasă*, ca și *boala Winiwarter-Bürger*, pot produce, în cazuri cu evoluție rapidă ori prelungită, leziuni reziduale, care uneori nu se pot deosebi decît greu de cele din boala aterosclerotică.

Ateroscleroza simplă interesează de obicei aorta de la crosă pînă la bifurcarea sa în iliace. Dimpotrivă, ateroscleroza asociată cu *sifilis* poate leza de asemenea aorta ascendentă (fig. 202 și 203).

*Alterări senile spontane*, constînd mai ales în ectazie, adică în dilatarea lumenului și subțierea pereților (F. W. Beneke, 1930; Sheel, 1908; Kam,

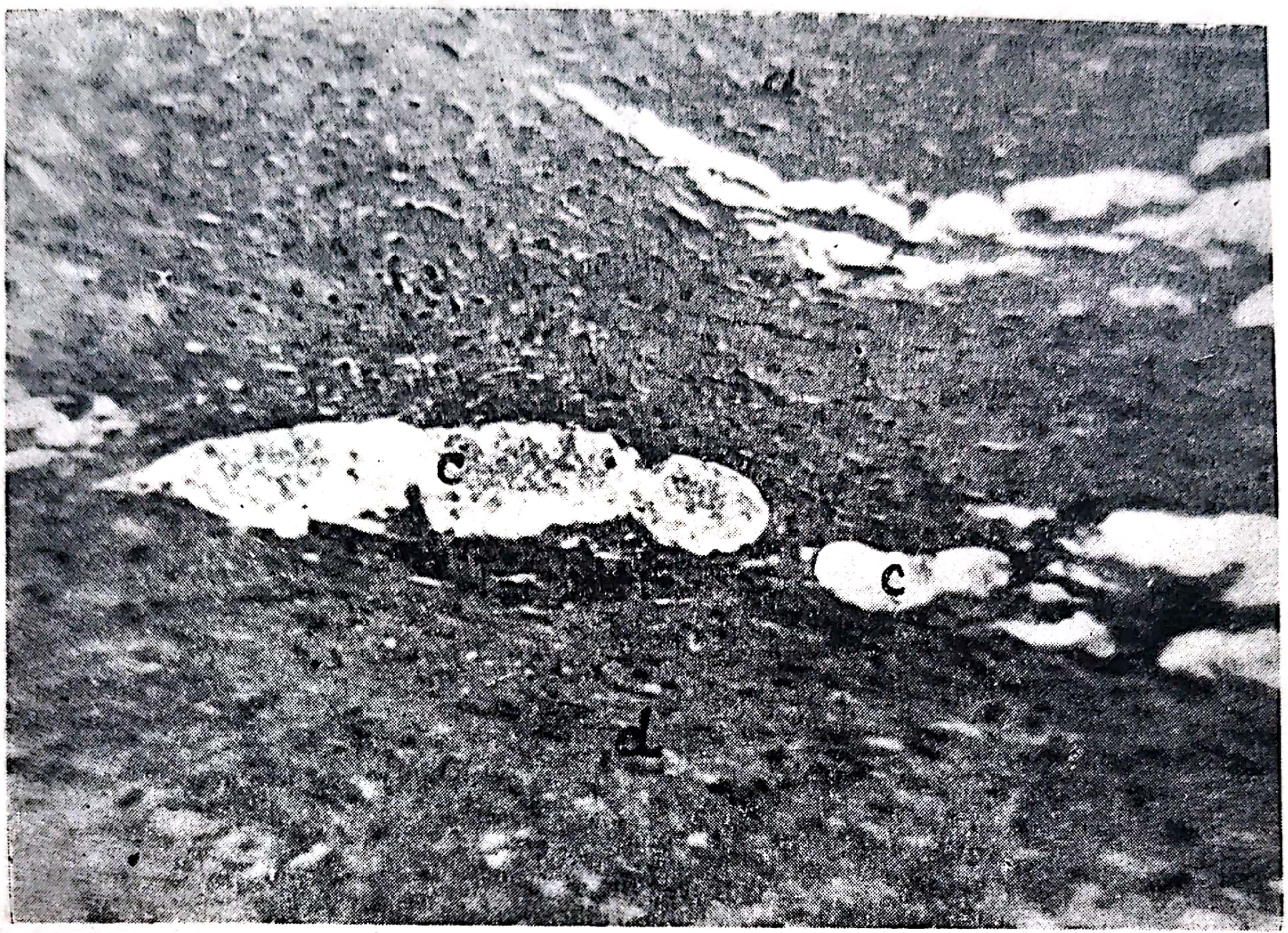

Fig. 192. — *Ateromatoză.* Același preparat ca în figura 191 la măritor mai puternic, permite identificarea neovaselor.

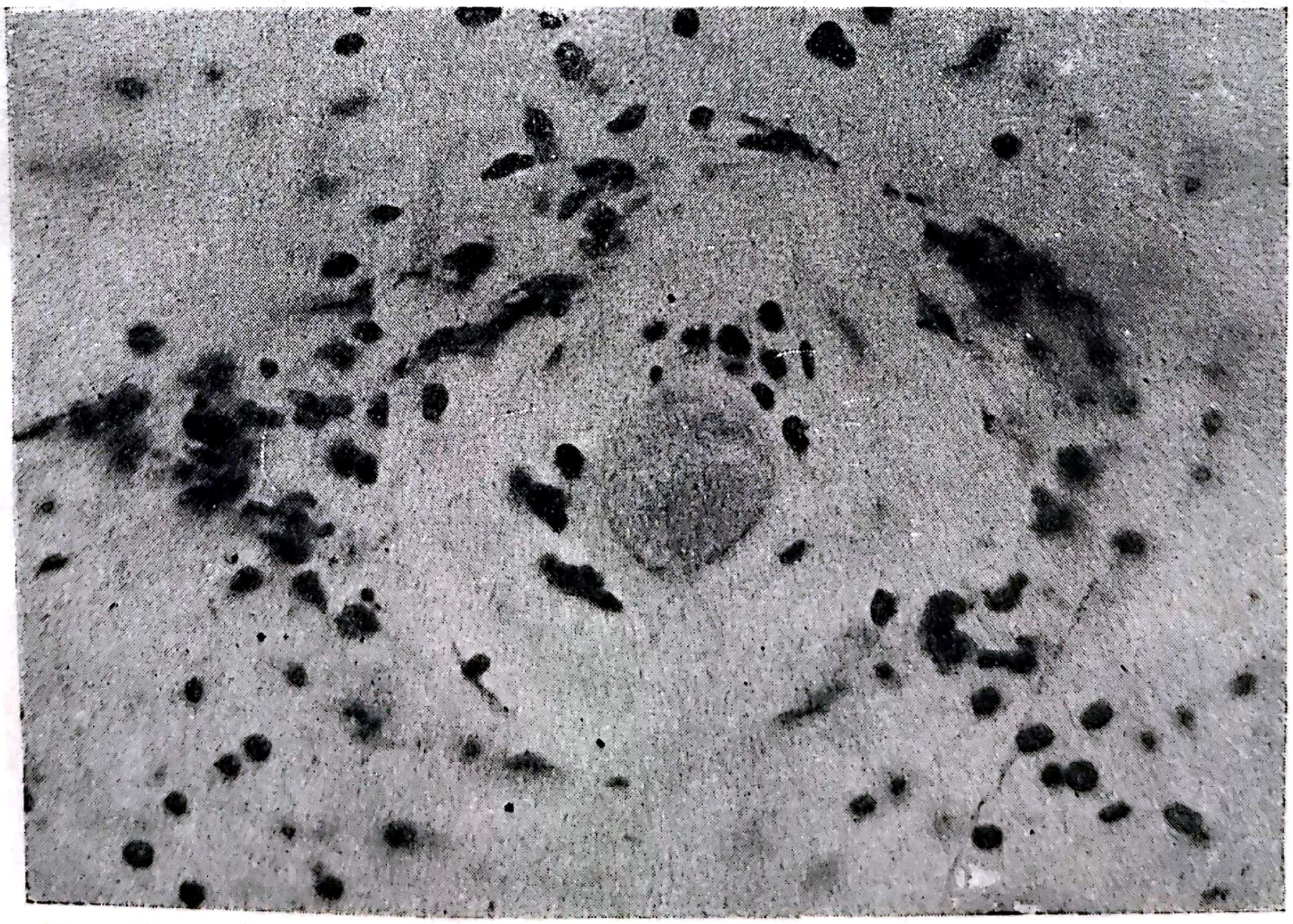

Fig. 193. — *Hialinoza unei arteriole de la baza craniului, cu infiltrat limfopoliblastic în perete și în jurul arteriolei.*

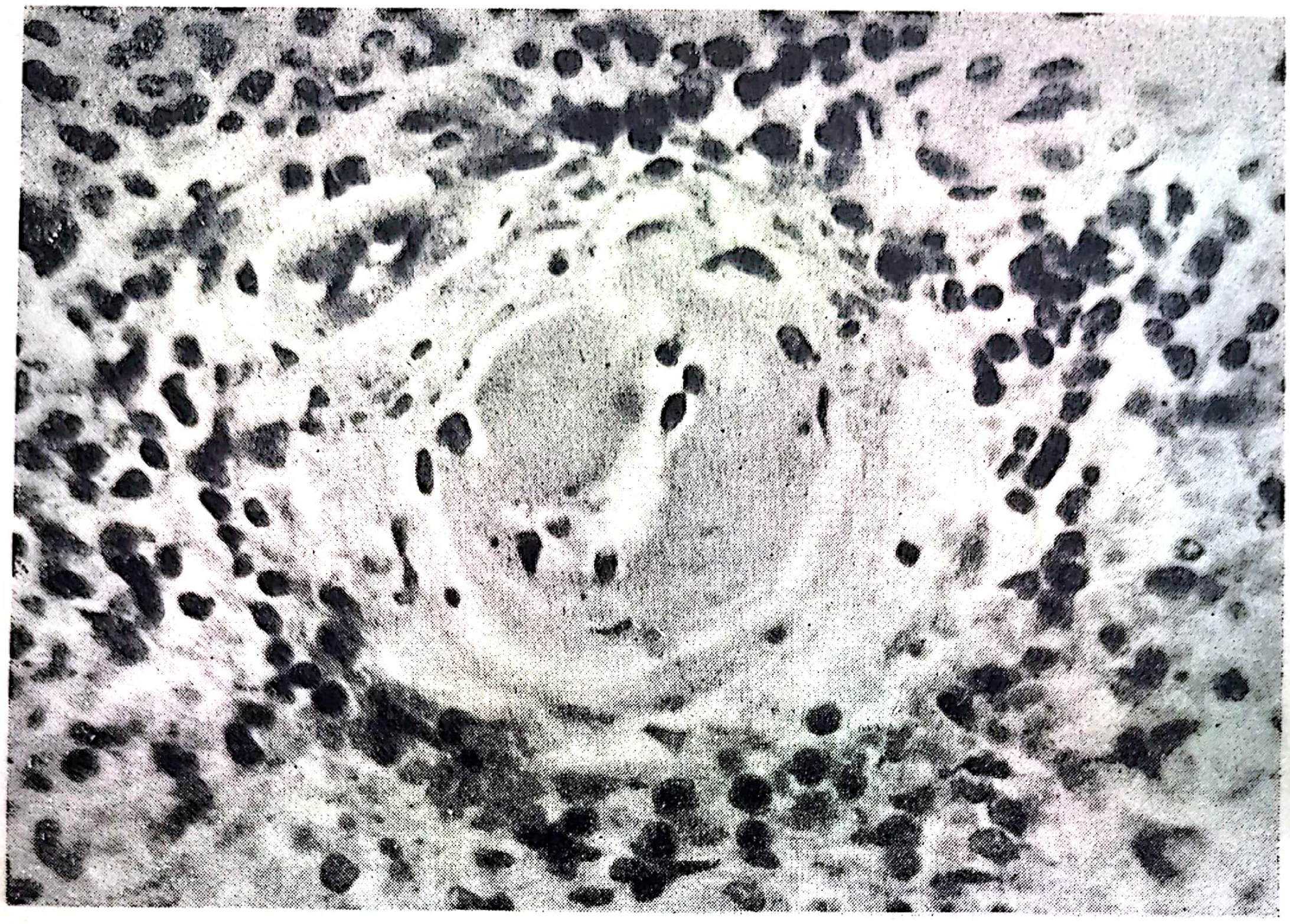

Fig. 194. — *Hialinoză foarte înaintată a unei arteriole splenice, cu păstrare parțială a endoteliului.*

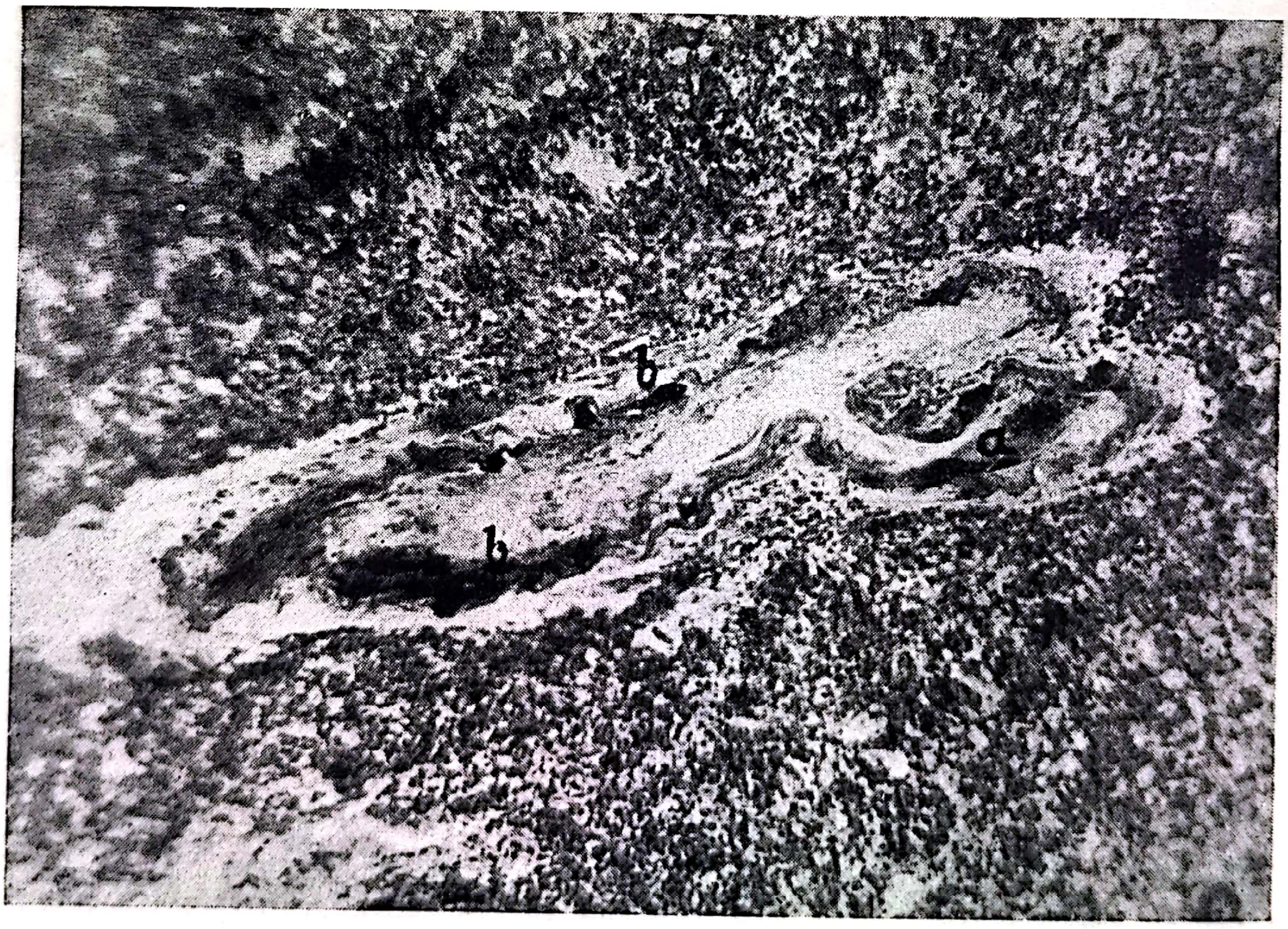

Fig. 195. — *Hialinoză* (*a*) a unei arteriole splenice: *b)* steatoză cu calcificare.

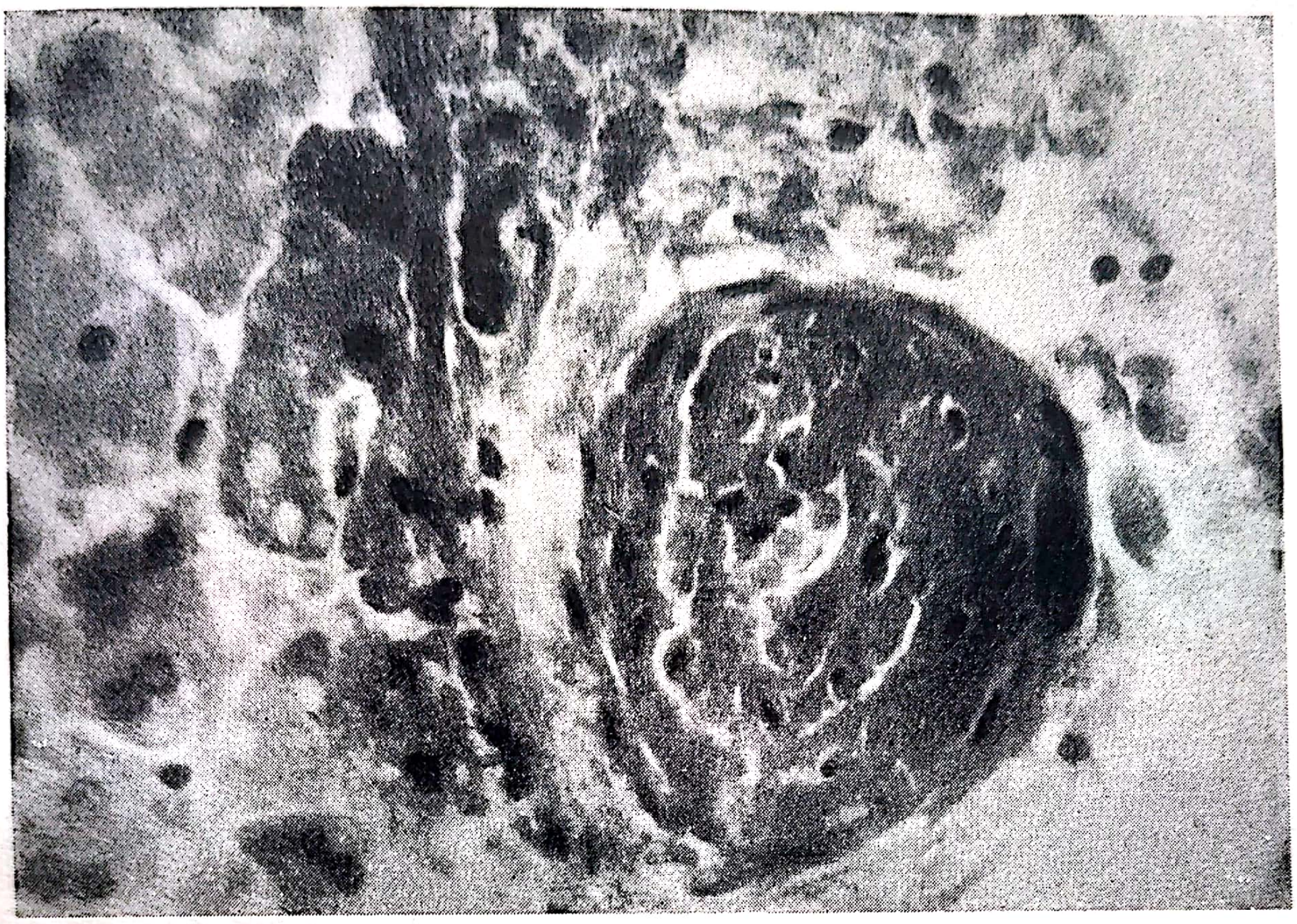

Fig. 196. — *Hialinoză a unei arteriole hepatice.*

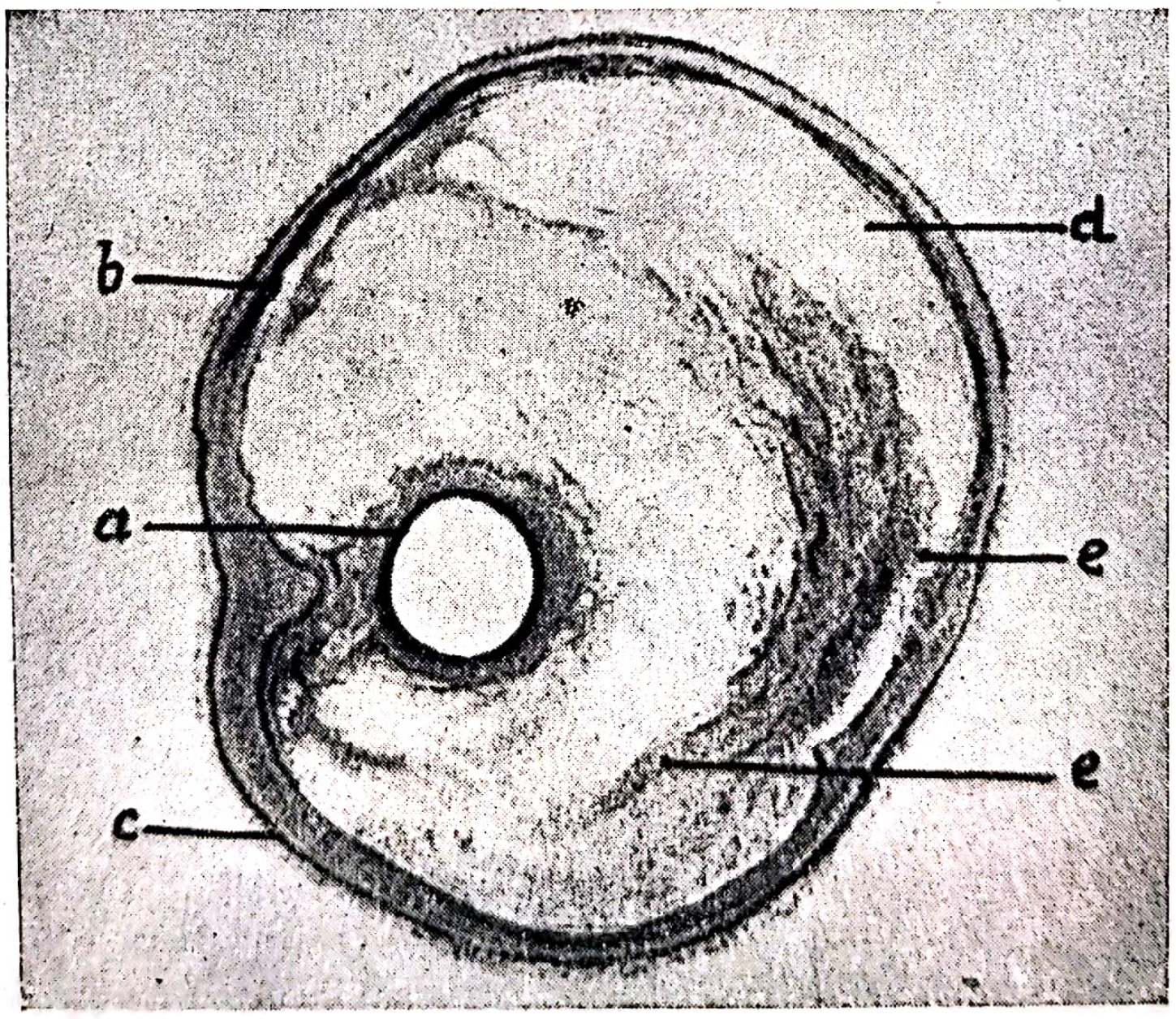

Fig. 197. — *Hialinoză extrem de intensă, a)* lumen arterial rămas cu limitanta elastică neoformată; *b)* limitanta elastică internă; *c)* limitanta elastică externă; *d)* material hialin; *e)* depuneri de săruri după Letulle).

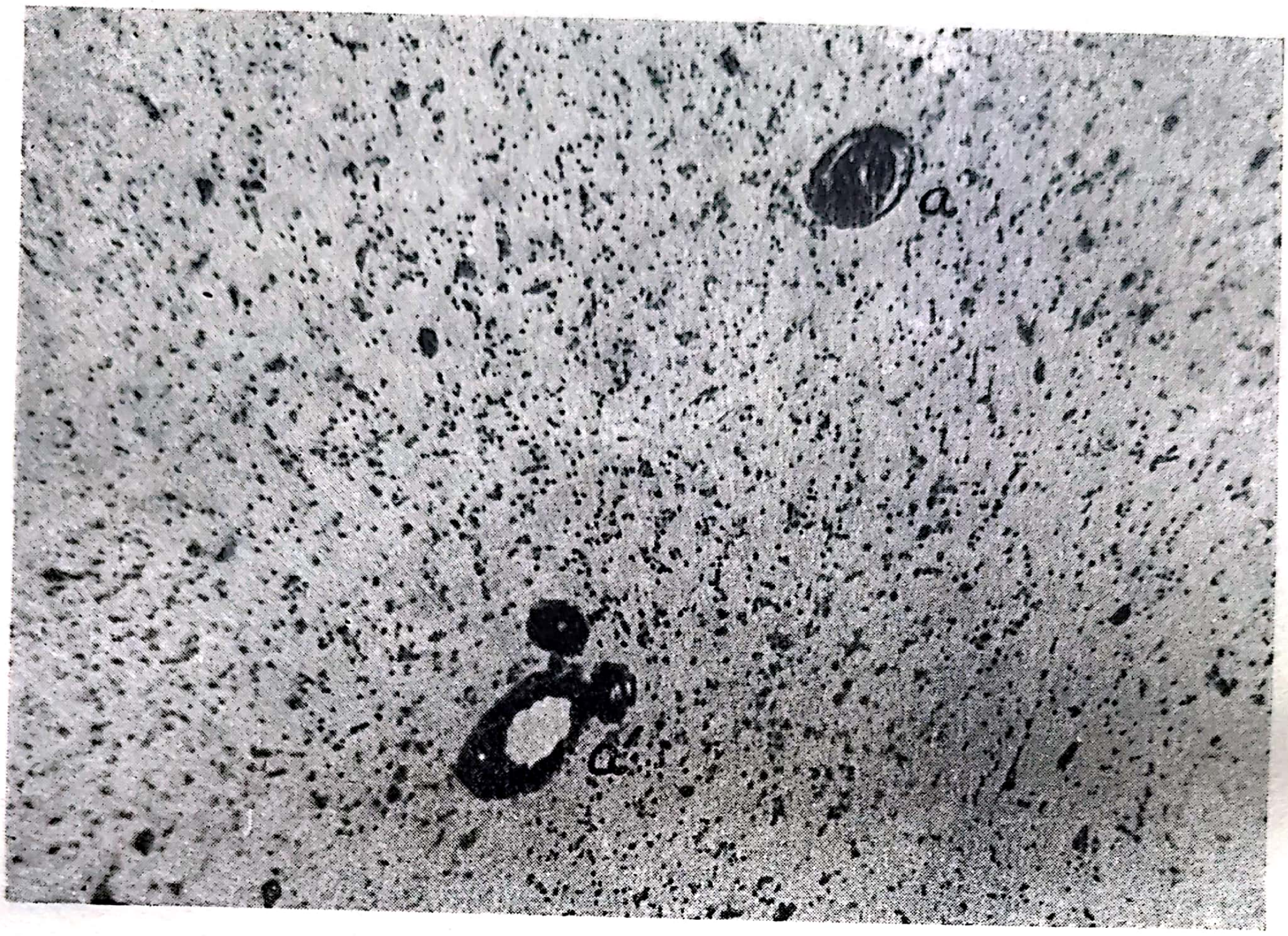

Fig. 198. — *Calcificarea unor arteriole din regiunea subtalamică* (*a* și *a′*).

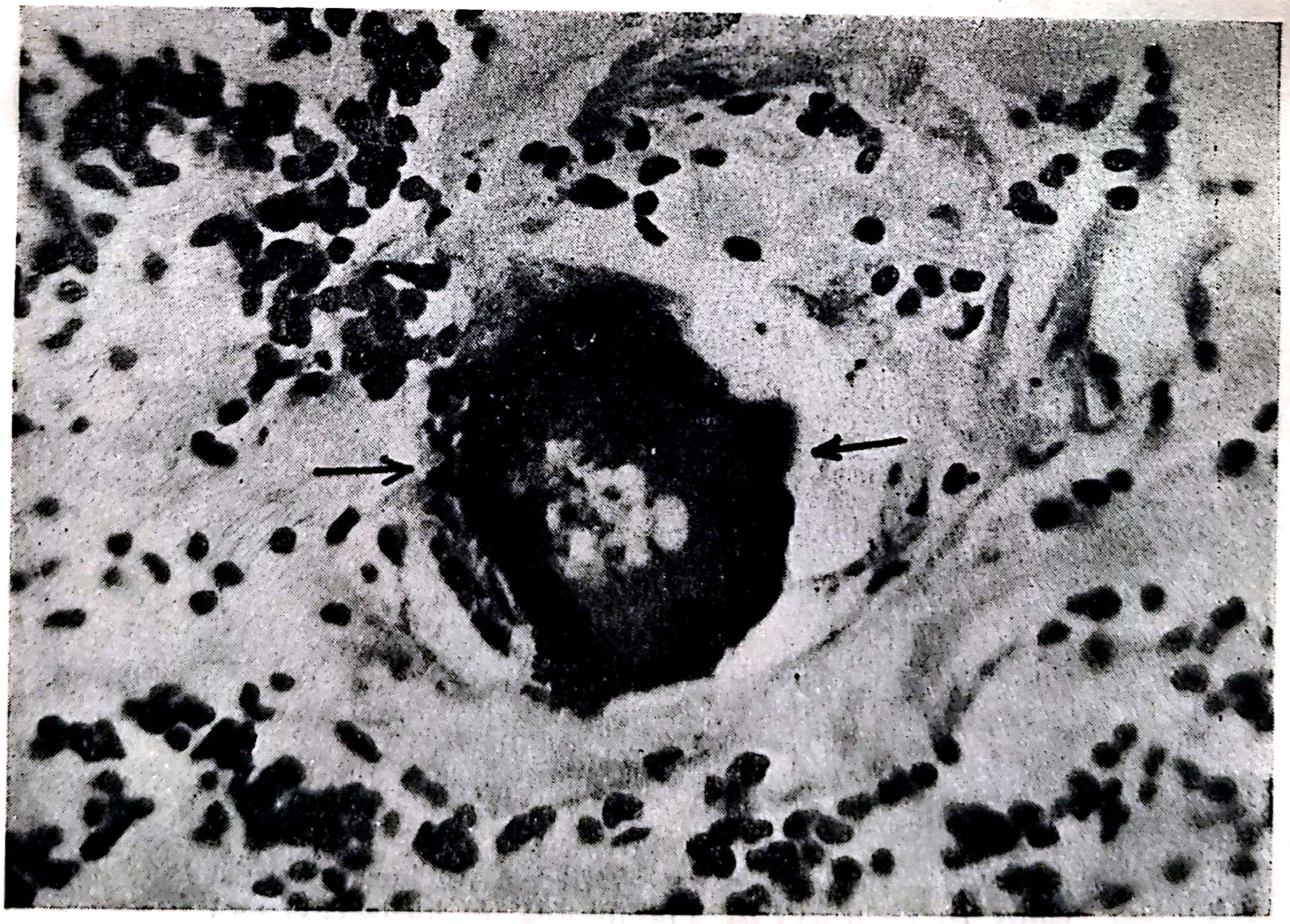

Fig. 199. — *Calcificare cu obliterarea unei arteriole în splină.*

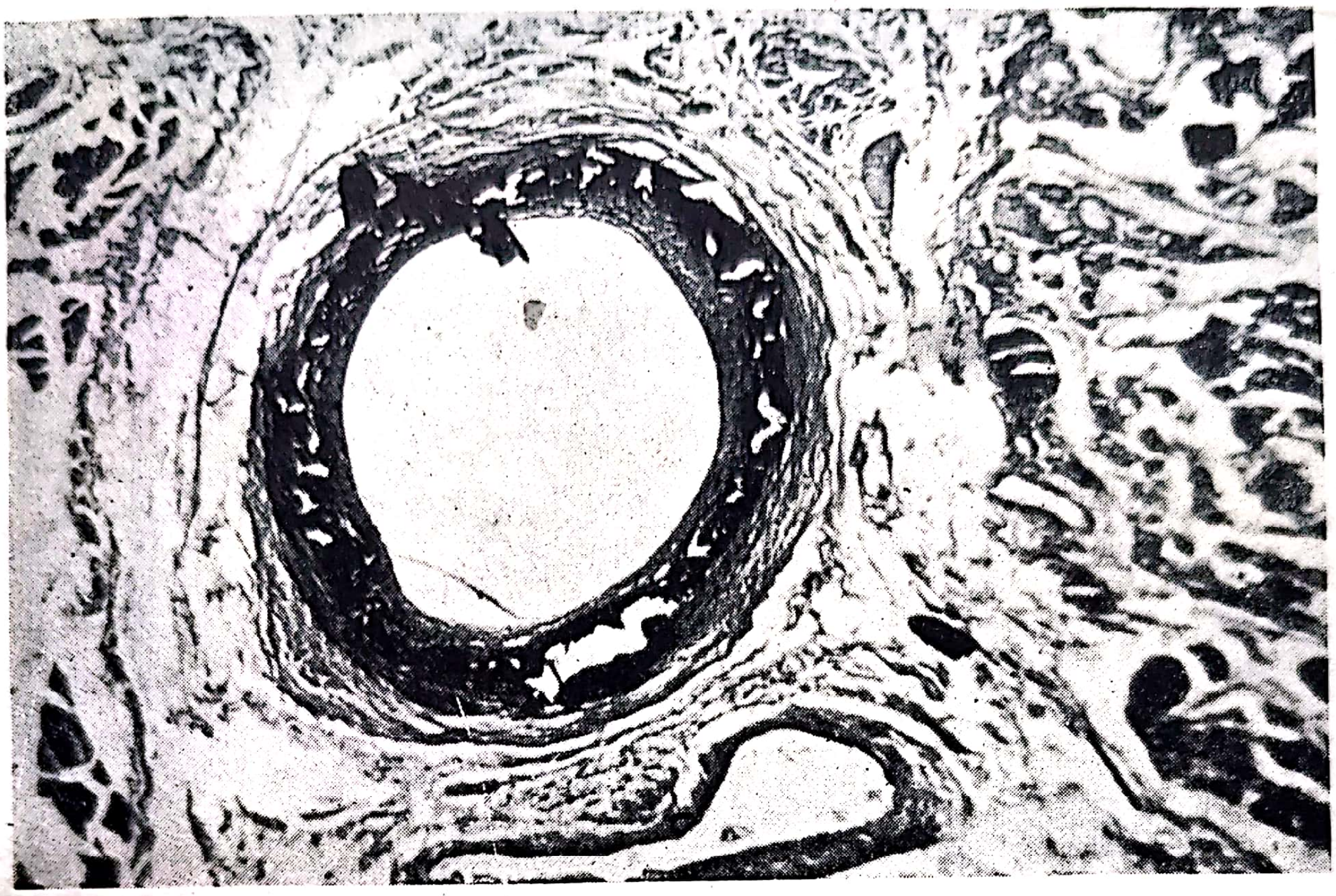

Fig. 200.— *Calcificarea mediei unei arteriole viscerale.*

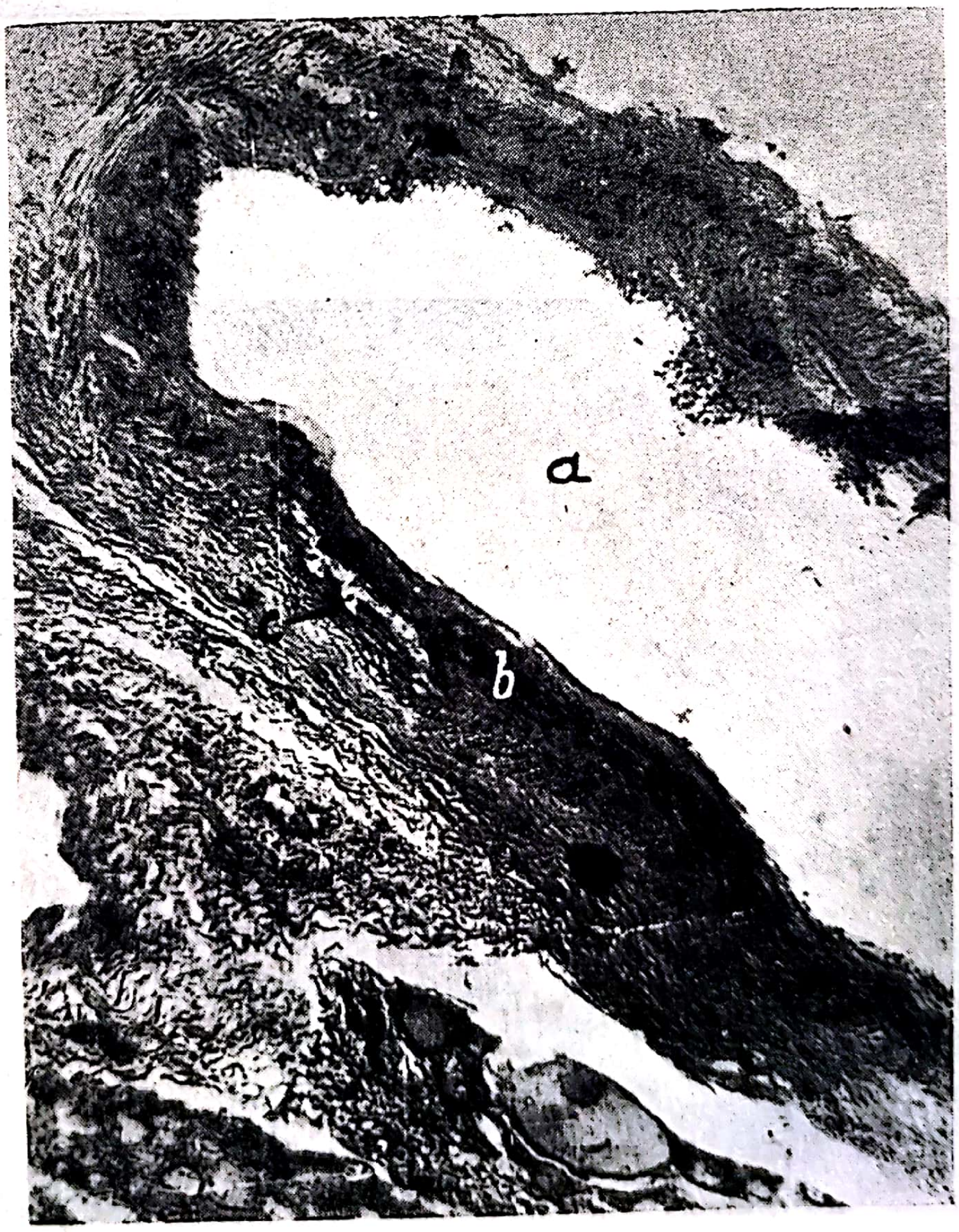

Fig. 201. — *Calcificare incipientă. a)* lumen arterial; *b)* intima, cu scleroză, hialinizare și aterom incipient; *c)* depuneri calcare în media.

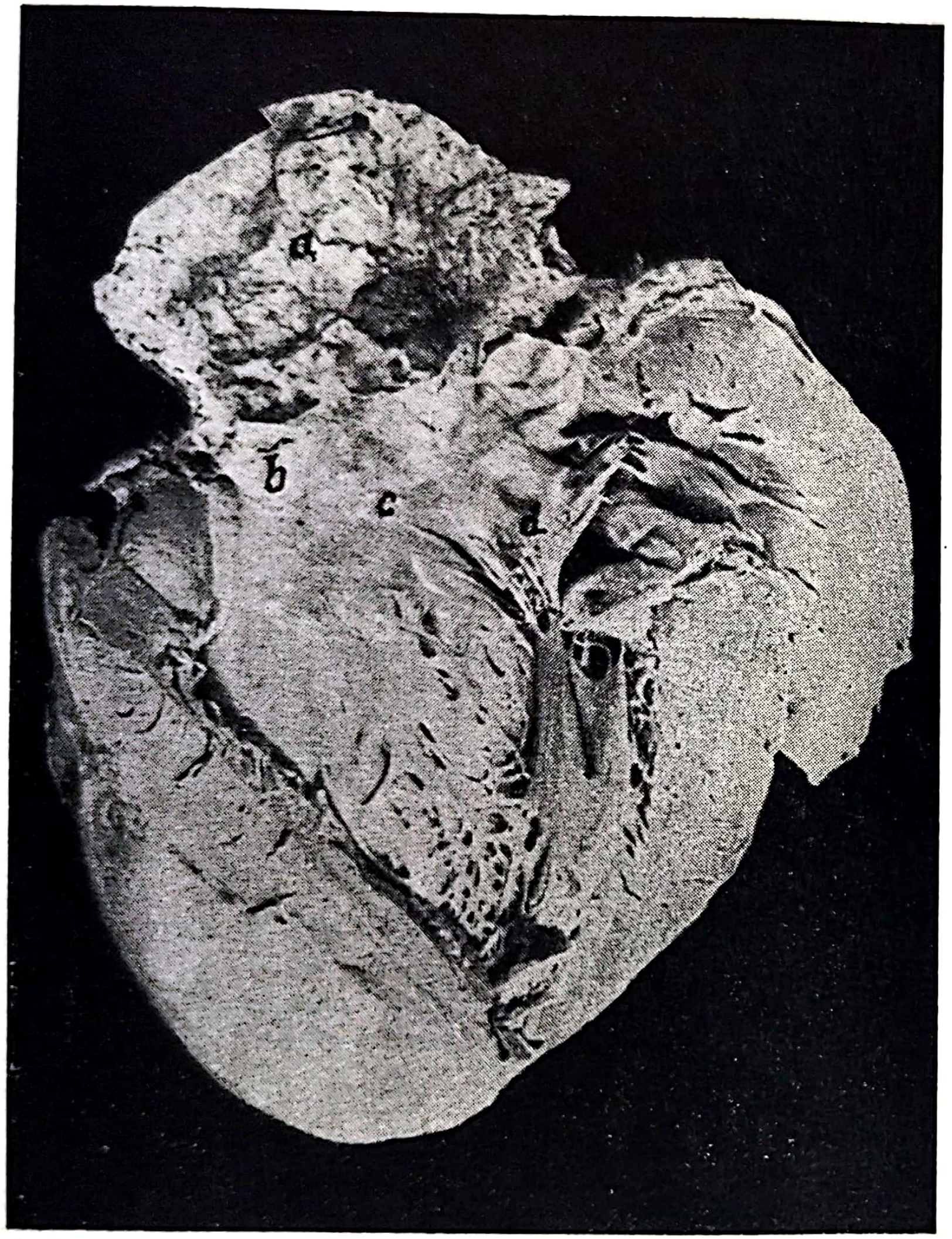

Fig. 202. — *Leziuni asociate de ateroscleroză aortică și aortită sifilitică. a)* aterom ulcerat alternînd cu cicatrice specifice; *b)* sigmoidele aortice; *c)* infiltrate ale endocardului parietal subvalvular; *d)* valvulă mitrală.

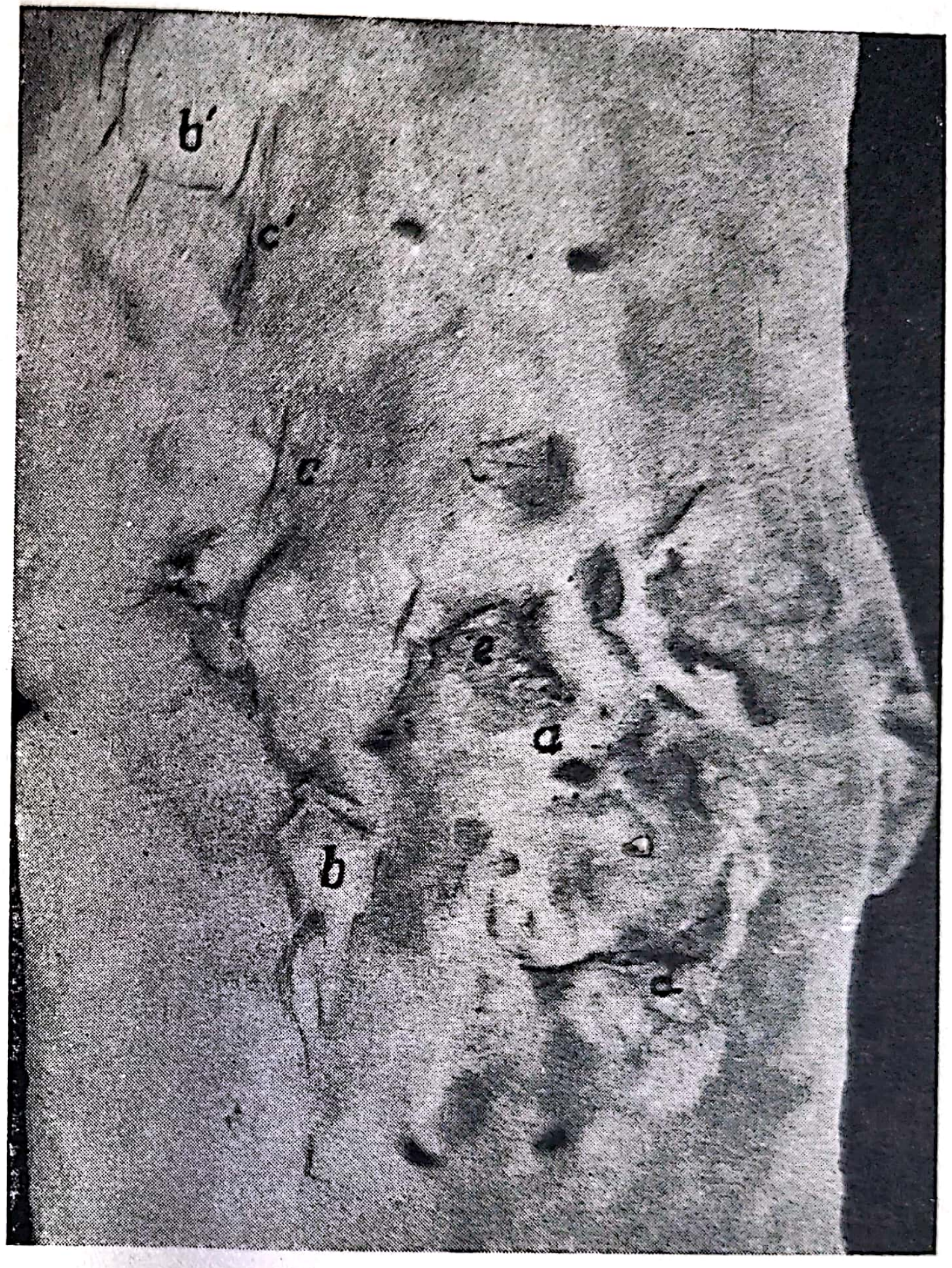

Fig. 203. — *Leziuni asociate de ateroscleroză aortică și aortită sifilitică. a)* origini arteriolare cu margini infiltrate și ușor strîmtate; *b)*; *b')* infiltrate specifice, cu aspect sidefiu și *c) c')* retracții liniare; *d)* infiltrat ateromatos; *e)* ulcerații ateromatoase cu detritus pe fund.

1910) asociată cu o pierdere a elasticității, așa cum au constatat Herringham și Wills (1904); Faber (1912); Krafka (1940), spre deosebire de Reuterwall (1921).

De fapt este o scleroatrofie, în dauna elastofibrelor și leiomiofibrelor.

*Evoluția* poate fi interpretată astăzi în sensul că nu toate focarele de aterom aflate în stadiul prim incipient, evoluează în mod necesar, parcurgînd obligatoriu întregul ciclu patomorfic. Dimpotrivă, leziunile stadiului prim sînt astăzi unanim considerate ca reversibile. Dovada o fac atare leziuni incipiente, găsite la copii sau la tineri, în lipsa oricărui semn de distrugere tisulară.

Diferența esențială este că la adult și la bătrîn, leziunile sînt de obicei progresive, pe cînd la tineri ele pot retroceda (Aschoff, 1939).

Chiar depunerile calcare pot fi reversibile, așa cum a arătat W. W. Meyer (1949).

## MORFOGENEZA

Geneza leziunilor este atribuită în prezent unor procese metabolice diferite, însă doar ca stadiu de început.

a) *Steatoza primară* este susținută pe baza observațiilor întinse adunate de Aschoff (1921). Steatoza simplă, fără arterioscleroză, poate apare precoce în graviditate, ca și în preajma menopauzei, adică în legătură cu marcate tulburări hormonale și metabolice.

Steatoza este simplă la început, poate apoi deveni degenerativă, adică o adevărată necroză ateromatoasă cu toate consecințele acesteia, prin chiar faptul dezorganizării unui țesut ca intima arterei.

Staza lichidelor interstițiale, ca și închiderea porilor peretelui vascular, admise de Hueck, au o deosebită importanță pentru echilibrul metabolic al acestor țesuturi. Hueper (1941) admite tulburări de echilibru coloidoplasmatic, cu depunerea unui fin film de colesterol la suprafața intimei, ceea ce dăunează metabolismului gazos al endoteliului. Rezultă tulburări de permeabilitate ale acestuia, ceea ce permite colesterolului să pătrundă în intimă, ducînd la lipofagie, formare de celule spumoase etc. Mai puțină adeziune a primit ipoteza propusă de Leary (1949), care consideră că grăsimile nu pătrund ca emulsie, ci că ele au fost în prealabil fagocitate de celule reticulo-endoteliale, și că trec în aceste condiții prin endotelii.

Dezechilibrul coloidal din lichidele interstițiale face mai precipitabil colesterolul, sau acesta este mai puternic atras de structurile endarterei, sau chiar aceste structuri atrag mai puternic grăsimile simple, care se concentrează progresiv, realizînd cu timpul procesul ateromatos.

b) *Proteinoza primară* este incriminată de Holle (1943), de W. W. Meyer (1949), considerînd ca primă leziune edemul albuminos (fig. 204 și 205) care disociază întreaga intimă, eventual și straturile superficiale din media. Depunerile grase apar simultan, sau chiar pot lipsi cu totul. W. W. Meyer vorbește de hemoplasmaforeză, interpretînd această trecere de plasmă ca pe o inflamație seroasă, ducînd direct la scleroză, fără aterom. Rămîne de dovedit caracterul inflamator al infiltratului seros.

Tot în sensul inflamației, Duguid (1948) crede că procesul începe cu o depunere de fibrină pe endarteră, apoi endoteliul nou format acoperă această

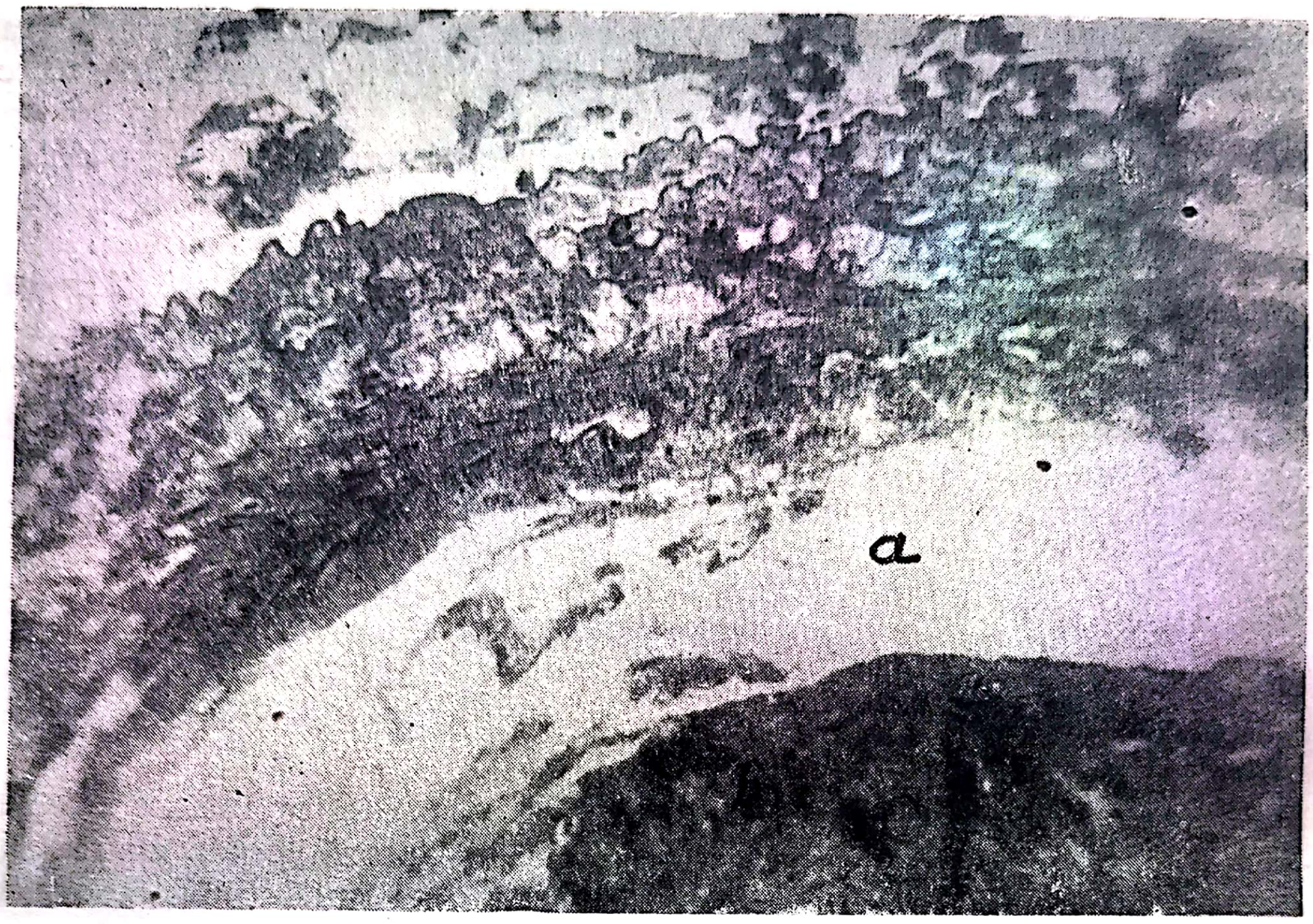

Fig. 204. — *Distrofie arterială. a)* lumen arterial; *b)* cheag; *c)* lamele fibro-elastice disociate de edem albuminos.

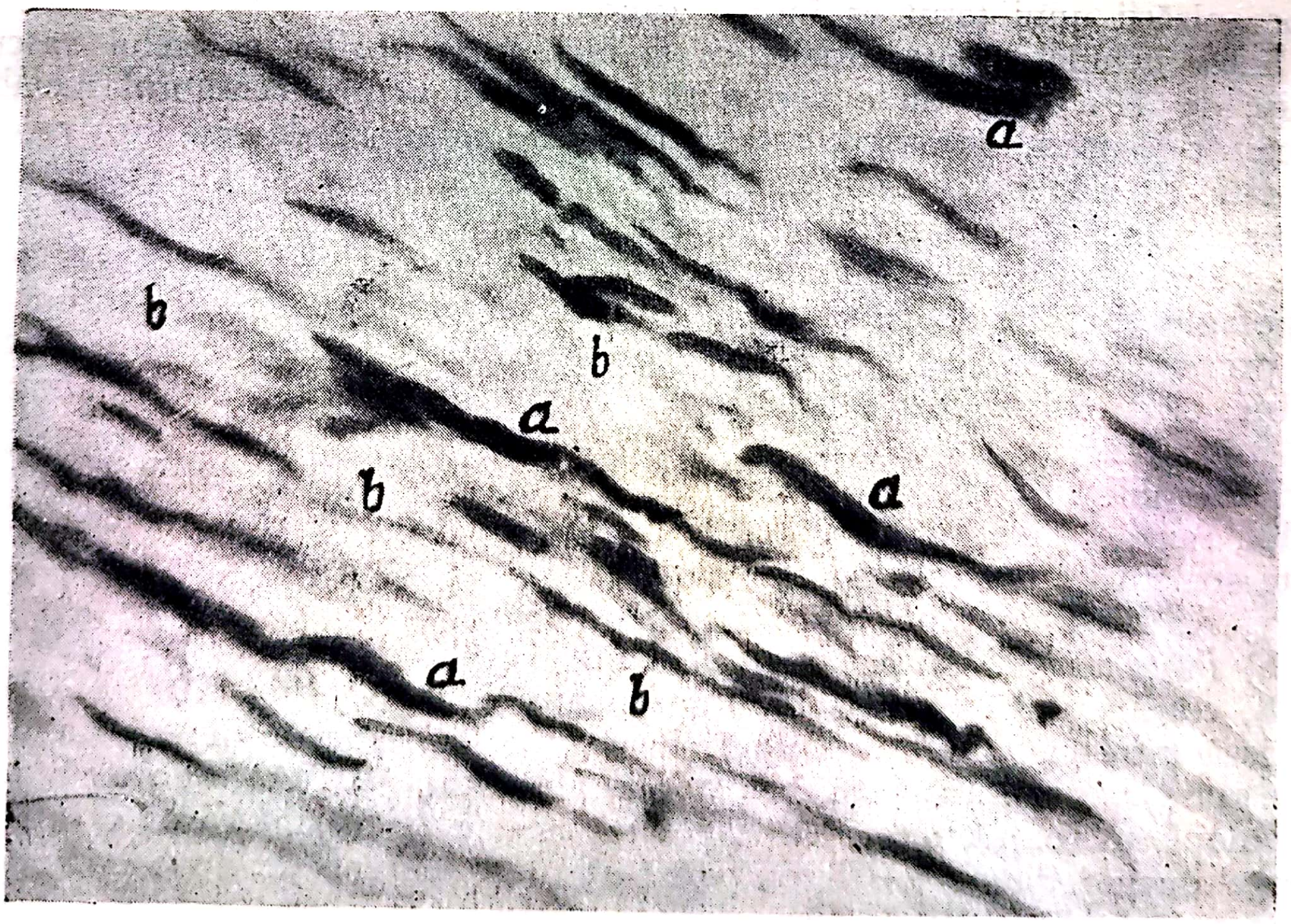

Fig. 205. — *Distrofie hidro-proteică în intima aortei. a)* fibrocit cu citoplasmă hipercromă; *b)* edem albuminos.

fibrină, care se organizează fibrilar cu timpul. Însă asemenea organizare nu ar putea realiza, credem, o stratificare așa de regulată a intimei.

Natura inflamatorie a procesului ateromatos nu este însă admisă nici de Rotter (1949), care insistă asupra tulburărilor de permeabilitate endotelială.

Slab răsunet a întîmpinat o altă ipoteză, a hemoragiilor primare din *vasa vasorum*, secundar transformate gras (Winternitz, Thomas și Le Compte, 1937), ceea ce corespunde cel mult la cazuri cu totul excepționale.

c) *Glicoproteinoza primară* este adusă în discuție de Björling (1911) și A. Schultz (1922), invocînd existența și rolul substanțelor mucoide, deși acestea se găsesc de obicei mai abundent în media decît în intima. Importantă este afinitatea substanțelor mucoide pentru grăsimi și pentru calciu (Hueck, 1913). Formarea de noi fibre colagene este în legătură tocmai cu abundența acestor substanțe mucoide (Holle, 1943).

Toate aceste ipoteze, comparate între ele, deși divergente la prima vedere, au totuși un punct comun și anume, consideră ca prim moment morfogenetic infiltrarea peretelui arterial cu anume substanțe metabolice, care, în loc să fie consumate pe loc, ori transformate, ori transmise mai departe, dimpotrivă, în această boală, ele se adună, se concentrează, producînd tulburări locale și leziuni. Ele devin astfel accesibile metodelor morfologice. Unii autori insistă asupra rolului proteinelor, iar alții, asupra rolului lipidelor (Zinserling, 1913; Nordmeyer, 1931; Görög, 1933; Maljatzkaja, 1934—1935; Gigante, 1935; Efskind, 1941; Moia și Battle, 1939; Gordone, 1947, Simonton și Hofman, 1951).

*Aceste ipoteze trec însă cu totul sub tăcere rolul unui constituent important al țesutului conjunctiv din intimă, desmogelul* (substanța conjunctivă fundamentală interstițială). Acesta reprezintă, de fapt, mediul intern al țesutului conjunctiv și este abundent în special la nivelul intimei. Facultățile nociceptive ale desmogelului sînt în prezent luate în considerație și puse de unii autori (Klemperer, 1947) chiar pe primul plan în problema boalei reumatismale. În 1955, am arătat că desmogelul manifestă posibilități nosogene în sensul conflictului cu alergenul declanșant, acționînd tisular, în cazul formării nodulilor reumatici.

În aterom și ateroscleroză, desmogelul manifestă posibilități nosogene de alt tip, anume de tip distrofic, mai bine zis braditrofic, prin modificări lente, progresive.

Desmogelul ajunge, în aceste condiții la un nou echilibru coloidal, net patologic, deoarece manifestă o leiofilie și o lipofilie (afinitate pentru acumulare de apă și de grăsime) cu totul caracteristice. Modificările acestea sînt însă de mică intensitate. Rămîn de obicei latente. Pot deveni actuale, sub acțiunea unor factori adjuvanți.

Considerăm că *microtraumatismele interne*, produse de hemodinamică, au un rol mai important decît s-ar crede.

Faptele de observație arată că aorta este cea mai atinsă, avînd de suportat, la maximum, microtraumatismele undei sistolice cardiace, precum și ale sistolei aortice. Din întreaga aortă, deosebit de precoce și frecvent atinse sînt orificiile de emergență ale diverselor artere și arteriole, din cauza vîrtejurilor de bifurcare ale fluxului sanguin. Un asemenea *locus minoris resistentiae* se creează astfel și pentru alte procese morbide, de exemplu îngroșarea intimei, cu tendință la strîmtarea lumenului, la nivelul originii coronarelor în caz de aortită sifilitică (V. Babeş, 1883).

Microtraumatismele hemodinamice sînt maxime acolo unde endoaorta (stratul tampon dintre torentul circulator şi armătura fibro-elasto-musculară a mediei) corespunde unui plan osos juxtaaortic. Aşa se poate înţelege observaţia lui Ranke (1922) că ateroscleroza este deosebit de intensă pe faţa posterioară a aortei, care de fapt corespunde coloanei vertebrale. Maximum de traumatism hemodinamic duce astfel la un maximum nociceptiv şi distrofic. La fel se pot explica constatările făcute de Albrecht (1910), de Dörfer (1939), care au observat că procesele aterosclerotice cele mai intense se întîlnesc la artera carotidă internă pe traiectul său intraosos, pe cînd artera poplitee, care este înconjurată numai de ţesut adipo-conjunctiv lax, practic nu ajunge niciodată la atare leziuni.

Arterele coronare, prinse între miocardul contractat sistolic şi planul osteo-cartilaginos al coastelor, arată deseori, mai ales la nivelul coturilor, plăci de aterom. Aceste coturi corespund scurtării traiectului unor artere solidare cu masa contractilă a cordului. Ele reprezintă o adaptare funcţio-structurală la destinderea şi contractarea ventriculară. Dar aceste spirale coronariene, această spiralare, deşi fiziologic constituită, devine *ipsofactu* un factor nociv, deoarece astfel rezultă, la nivelul inflexiunilor coronariene, zone parietale deosebit de expuse impactului sistolic. La fel se întîmplă cu alte artere expuse de asemenea unui exces de microtraumatisme hemodinamice în condiţii similare.

Patobioza desmogelului nu reprezintă un fenomen izolat, căci atrofia şi dispariţia progresivă a *desmocitelor intervin de asemenea*, ca deficit enzimatic şi devieri metabolice. Acestea nu sînt străine pe de o parte de neoxidarea grăsimilor depuse, ca şi de acumularea substanţelor mucoide, sau de neoformarea acelor elastofibre discromice, interpretate ca atare de Aragona. Desmofibrele nou formate sînt rapid hialinizate, fapt asupra căruia nu s-a insistat pînă acum.

Sinergismul patobiotic înglobează de asemenea *învelişul endotelial*. Modificările acestuia, calitativ sinergice, constau, printre altele, în tulburări de permeabilitate, care favorizează lipofilia desmogelului subiacent.

Histofiziologic mai intervine o inegalitate a vitezei circulaţiei interstiţiale din intimă, ajungînd la staza relativă.

Media este apărată de atare condiţii nosogene, avînd o irigare arterială propriu-zisă în cele două treimi externe, precum şi datorită punerii sale sub tensiune, ceea ce mobilizează lichidele interstiţiale, eliminînd staza. Treimea internă a mediei, nutrită, la fel ca şi intima, prin simplă difuziune, acumulează substanţe mucoide, grăsimi, hialin, calciu — întocmai ca intima — ceea ce subliniază rolul factorului stază interstiţială, în sensul vederilor exprimate de Hueck. Desigur că blocajul circulaţiei interstiţiale are un rol important, dar acest blocaj este doar parte din leiofilia exagerată a desmogelului.

S-ar putea spune că, în condiţiile bolii aterosclerotice, intima constituie un fel de teren inundabil şi stagnant, în comparaţie cu torentul arterial — ambele fiind separate prin endoteliu ca strat limitant interfazic (Crăciun, 1957) — prezentînd acum anomalii de permeabilitate.

Tulburări de inervaţie vasomotorie pe anume teritorii viscerale intervin într-o largă măsură, aşa cum arată în special ateroscleroza coronariană ori cerebrală.

În concluzie, credem că desmogelul este primul lezat, dar leziunea sa, scapă deocamdată investigaţiei noastre prin mijloace morfologice. Ea nu devine accesibilă acestora decît în măsura şi acolo unde microtraumatisme hemodinamice intervin cu rol de revelator, de factor declanşant, în raport cu metabolismul lipidic şi protidic.

Originea aterosclerozei începînd din media (Thoma, 1914; Faber, 1928; Beitzke, 1928) nu a fost convingător demonstrată.

## CONCEPŢIA STADIALĂ A BOLII ATEROSCLEROTICE

Ateroscleroza (F. Marchand), ca şi arterioscleroza (Lobstein), au fost considerate ca afecţiuni pur locale, interesînd un anume teritoriu vascular

Chiar şi experienţele asupra etio-patogeniei, iniţiate de către Bouchard, nu au vizat decît explicarea leziunilor aortice sau coronariene etc. Aceste experienţe urmăreau acţiunea microbilor şi toxinelor, ca şi a cataboliţilor autotoxici.

Etapa modernă a problemei începe cu N. N. Anicikov (1913), care a dovedit în mod clasic, rolul hipercolesterolemiei, lămurind astfel de ce în experienţele lui Ignatovski (1905), aceleaşi leziuni erau obţinute deopotrivă alimentînd iepurii cu lapte, carne sau ou. În felul acesta s-a dovedit că ateroscleroza este o boală a întregului organism, datorită unor anume tulburări metabolice.

Cercetările şcoalei ruse şi sovietice au arătat de asemenea rolul tulburărilor nervoase în această boală. Cu Tareev, acestea se pot considera astăzi ca un proces cortico-visceral, ca o nevroză a centrilor nervoşi superiori.

I. P. Pavlov, prin învăţătura sa despre activitatea nervoasă superioară şi rolul regulator al scoarţei cerebrale, a făcut posibilă o concepţie justă şi cu privire la boala aterosclerotică. Observaţiile adunate de savanţii sovietici, în timpul blocadei Leningradului, au arătat, pentru această boală ca şi pentru cea hipertensivă, rolul important ce revine traumatismelor psihice prelungite, supraîncordării nervoase, unei alimentaţii defectuoase. Excitaţiile puternice şi îndelung repetate, ca efect al condiţiilor exterioare, produc cu timpul, tulburări în sensul unei hiperexcitabilităţi a centrilor nervoşi, ca focare permanente, stagnante. Centrii nervoşi nu mai exercită rolul lor normal de inhibiţie şi coordonare asupra centrilor vasomotori şi metabolici subcorticali. Prin urmare, înlănţuirea este comparabilă cu cea din boala hipertensivă, ambele fiind asociate deseori. Mai intervin de asemenea dereglări neurovegetative şi hormonale.

Pe baza acestor date, credem că se poate ajunge la o concepţie stadială a bolii aterosclerotice, atribuindu-se, conform faptelor de observaţie, patru stadii: 1) tulburări pur metabolice; 2) tulburări metabolice, neurovegetative şi hormonale; 3) asocierea clinic latentă sau subclinică, a factorilor locali, determinînd ateroscleroza de obicei a unui teritoriu vascular anumit; 4) consecinţele acestui proces local asupra organismului, ca manifestări organo-sistemice, cu profilarea lor clinică distinctă de la caz la caz.

1. **Stadiul inițial metabolic** se definește morfologic ca simple tulburări prin exces relativ de aport lipo-lipidic, cu simplă steatoză a intimei. Sînt depuneri superficiale, care nu interesează decît intima. Caracteristică este lipsa de necroză, de dezintegrare lipo-lipidică și protidică, în focarele de aterom constituite mai tîrziu.

Condițiile de apariție corespund unei hipercolesterolemii de origine alimentară, în asociere cu minime dereglări neuro-hormonale. Atare condiții corespund ciclului fiziologic pînă la circa 20 de ani la bărbat, pînă la circa 30 de ani la femeie.

Este un stadiu aclinic. Esențial rămîne faptul că această steatoză simplă nu duce obligator la ateroscleroză. Constituie numai un stadiu de pregătire a bolii aterosceroase, echivalentul fazei de incubație a bolilor infecto-contagioase.

2. **Stadiul neuro-metabolic.** Ușoarele tulburări trecătoare legate de acomodarea la viața postuterină, pubertate etc., se intensifică în condițiile activității profesionale, sarcinilor sociale și familiale, corespunzînd anilor de maturitate (circa 40—60 ani). Între timp și-au desfășurat toată eficiența lor diverșii factori etio-patogeni amintiți precum sedentarismul, alimentarea deviată, autointoxicații, eventuale infecții de focar. La fel s-au acumulat efectele microtraumatismelor interne locale. Au început alterările elastice, trecînd în elacină. Eventuale creșteri repetate ale tensiunii arteriale, fie și pasagere, au declanșat procese de adaptare-compensare în pereții arteriali, cu disocierea limitantei elastice interne, tulburări de oxigenare, de permeabilitate etc.

Clinic, manifestări minime ori chiar nule. Controlul radiologic începe să arate modificări de opacificare ale aortei etc.

3. **Stadiul arteriopatiei regionale** înseamnă predominanța anatomo-clinică a efectelor nocive, concentrate la locuri de rezistență minoră, în raport cu suprasolicitările. Cele mai atinse sînt, în ordine de succesiune a vîrstei respective, sectorul arterial coronarian între 50 și 60 de ani; apoi cel renal, între 60 și 65; în sfîrșit cel encefalic după 65 de ani.

Clinica, de acord cu examenele de laborator, arată tabloul corespunzător.

4. **Stadiul visceropatiei postaterosceroase**: sindrom coronaro-miocardic ajungînd uneori la infarct miocardic, sindroame cerebrale, corespunzînd diverselor trunchiuri arteriale anterior, mediu, posterior etc., sindrom de arterioscleroză periferică.

Chiar predilecția leziunilor pentru miocard, pentru rinichi sau pentru creier, arată rolul dezechilibrului neurodistrofic local în raport cu diversele moduri anatomo-clinice cunoscute, pentru boala aterosclerotică.

Boala aterosclerotică și cea hipertensivă au, ca fond comun, anume tulburări nervoase, cu o componentă hormonală. Așa se explică faptul coincidenței lor, precum și eventuala lor asociere. De obicei se constituie, fie una, fie alta din aceste boli, ambele fiind nevroze vegetative. Diferă esențial modul de adaptare la excitații venite din ambianță, precum și consecințele; în boala hipertonică, leziunile de aterom, scleroză, hialinoză etc., sînt doar consecințe. Reacții neadecvate ale aparatului circulator la stimulări diverse, pe baza unor focare de excitație stagnantă, corticală și subcorticală, cu diminuarea inhibiției interne, pot constitui, de la caz la caz, un factor important în geneza și amplificarea tulburărilor cardio-vasculare.

Diagnosticul diferențial între boala aterosclerotică și cea hipertensivă se poate face pe o serie de caractere, verificate de Lang, Vail, Dal, Volkova, folosind în special întinsul material de observații adunate în timpul blocadei Leningradului, pe care le redăm în tabelul nr. 4.

*Tabelul nr. 4*

**Diagnostic diferențial între boala aterosclerotică și cea hipertensivă**

| Boala | Localizarea predominantă | Tendința la obliterare | Tendința la ectazie și alungire | Hipertrofia ventriculului stîng | Ruptura aortei |
|---|---|---|---|---|---|
| aterosclerotică | aorta toraco-abdominală | frecventă pentru trunchiuri mijlocii și mici | slabă | rară<br>puțin intensă | practic absentă |
| hipertensivă | coronare | slabă | intensă | constantă (97,5% Herxheimmer) intensă | posibilă |

La producerea rupturilor de aortă contribuie doi factori: *a)* lezarea peretelui, sub forma unor plăci de aterom, de arterită, sau plaje de mici lacuri mucoide între intima și media; *b)* hipertensiunea sistolică bruscă, destinzînd subit originea aortei, așa că ruptura se face transversal, imediat deasupra sigmoidelor.

*Apropierile dintre boala aterosclerotică și cea hipertensivă* au reținut atenția multor autori. Unii le-au înglobat într-un concept de boală comun, denumit ateroscleroză (Wartman, Andrews etc.) sau boală vasculară difuză cu hipertensiune (Scott etc.).

Coincidențele nu sînt simplă întîmplare, dat fiind fondul comun de nevroză, de tulburări neurovasculare și neurodistrofice în legătură cu hemodinamica. Deosebirile, ca și apropierile, se mai datoresc de asemenea unor condiții pur individuale.

Divergențe există între patologiști asupra diverselor tablouri de leziuni găsite în special la copil. Singurul punct comun este dezvoltarea sclerozei. Dar aceasta reprezintă doar un stadiu terminal, precedat de leziuni metabolice cu totul variate, precum steatoza superficială (Beitzke, 1910), proteinoza (Hesse și Zinserling, 1935), asocierea unui factor hipertensiv (Herzog, 1930; Guild și colaboratori, 1938), distribuție viscerală (Hause și Antell, 1947). Stadiul cicatriceal este desigur cel mai puțin concludent.

## SINDROMUL CORONARO-MIOCARDIC

Necesitatea unei « denumiri care să unească acest unic proces al sistemului circulator coronarian într-un tot indivizibil» este recunoscută (M. I. Hvilivițkaia și N. M. Davîdovski, 1952); autorii au ales denumirea de tulburarea circulației coronariene.

Toma Ionescu, Dimitrie Ionescu, Daniel Danielopolu și elevii lor au adus valoroase contribuții, apreciate pe plan internațional, la studiul arterelor coronare în condiții normale și patologice.

Din publicații relativ recente se vede tendința de a delimita o serie de tablouri anatomo-clinice, precum insuficiența, tromboza și obliterarea coronariană.

Tendința este desigur binevenită în sensul că se caută astfel diferențieri cît mai precise. Unul din rezultate este clarificarea atitudinii și indicațiilor terapeutice. Dar un alt rezultat este o fragmentare, credem, neîntemeiată a unui proces unitar. Acesta ar putea fi denumit, provizoriu, sindrom coronaro-miocardic.

Cu toate acele studii, o anume confuzie persistă asupra *relațiilor dintre insuficiența coronariană*, *tromboza și obliterarea coronariană*, *infarctul miocardic* și angor pectoris *(angina de piept)*.

Vom încerca clarificarea acestor noțiuni, începînd cu cele mai generale, amintind, în prealabil, unele detalii importante de tehnică.

Pentru asemenea verificări ale coronarelor este necesară o cercetare cît mai minuțioasă a lor.

Metoda mixtă folosită de Blumgart, Schlesinger și Davis (1941) constă în: *a)* injectarea de mase diferit colorate în artera coronară dreaptă și stîngă, sub presiune de 150—200 mm Hg; *b)* cordul este apoi desfăcut, astfel ca arterele să fie pe un singur plan și este radiografiat; *c)* apoi se disecă complet arterele și se face control histologic.

Masele injectate de plumb și geloză (agar) nu trec însă în arteriole sub 40 microni diametru.

Costero și de Buen (1947) au arătat importanța unor orientări adecvate ale secțiunilor histologice făcute la trecerea dintre ventricul și aortă (fig. 206). Autorii recomandă: *a)* secțiuni verticale paralele cu endocardul ventricular stîng; *b)* secțiuni verticale frontale prin originea coronarei drepte; *c)* secțiuni orizontale la cinci nivele diferite: 1) supracoronarian, la 1,5 cm deasupra originii coronarelor, 2) infracoronarian, la 0,1—0,3 cm sub originea coronarelor, 3) juxtasinusal, la 0,1—0,2 cm deasupra punctului celui mai decliv al sinurilor Valsalva, 4) juxtaventricular, la 0,1—0,2 cm sub acest punct, 5) septal, la 1—2 cm sub precedentul.

Rezultă următoarele trei zone (fig. 207) primele două fiind subdivizate în regiuni: 1) *Zona aortică* cu regiunea supracoronariană, înaltă de 1,5 cm, limitată în afară de pericard și cu regiunea subcoronariană; 2) *Zona propileară*, intermediară între aortă și septul ventricular, cu regiunea juxtasinusală, care cuprinde țesutul conjunctiv ce limitează sinul Valsalva, inclusiv inelul fibros și valvulele sigmoide, regiunea juxtaauriculară, care conține fibre miocardice ale peretelui atrial drept, și regiunea juxtaventriculară care corespunde porțiunii membranoase a septului ventricular; cuprinde și fibre miocardice; 3) *Zona septală*.

## INSUFICIENȚA CORONARIANĂ

Înseamnă insuficiența debitului coronarian în raport cu nevoile miocardului. Este o *noțiune clinică*.

Corespunde marelui sindrom coronarian (Condorelli, 1932).

**Patomorfic,** insuficiența coronariană poate fi:

*a*) *Organică*, *durabilă*, prin astuparea lumenului. Materialul corespunzător este variabil constituit: embolii trombotice simple, fără microbi; embolii trombotice septice, embolii pur microbiene, parazitare, ori micotice; embolii cance-

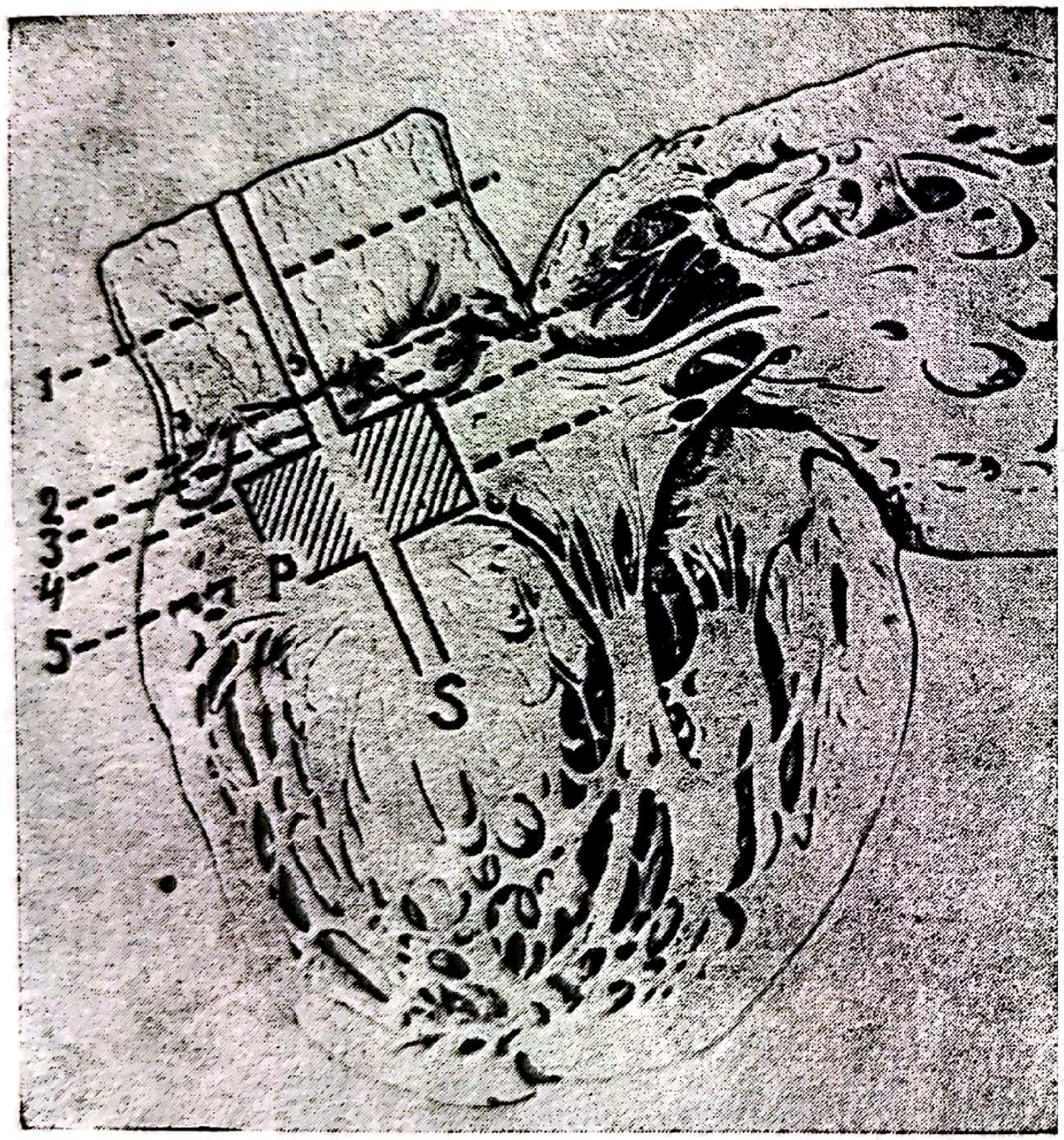

Fig. 206. — *Orientarea secțiunilor transversale prin conul și originea aortei* (după Costero și de Buen).

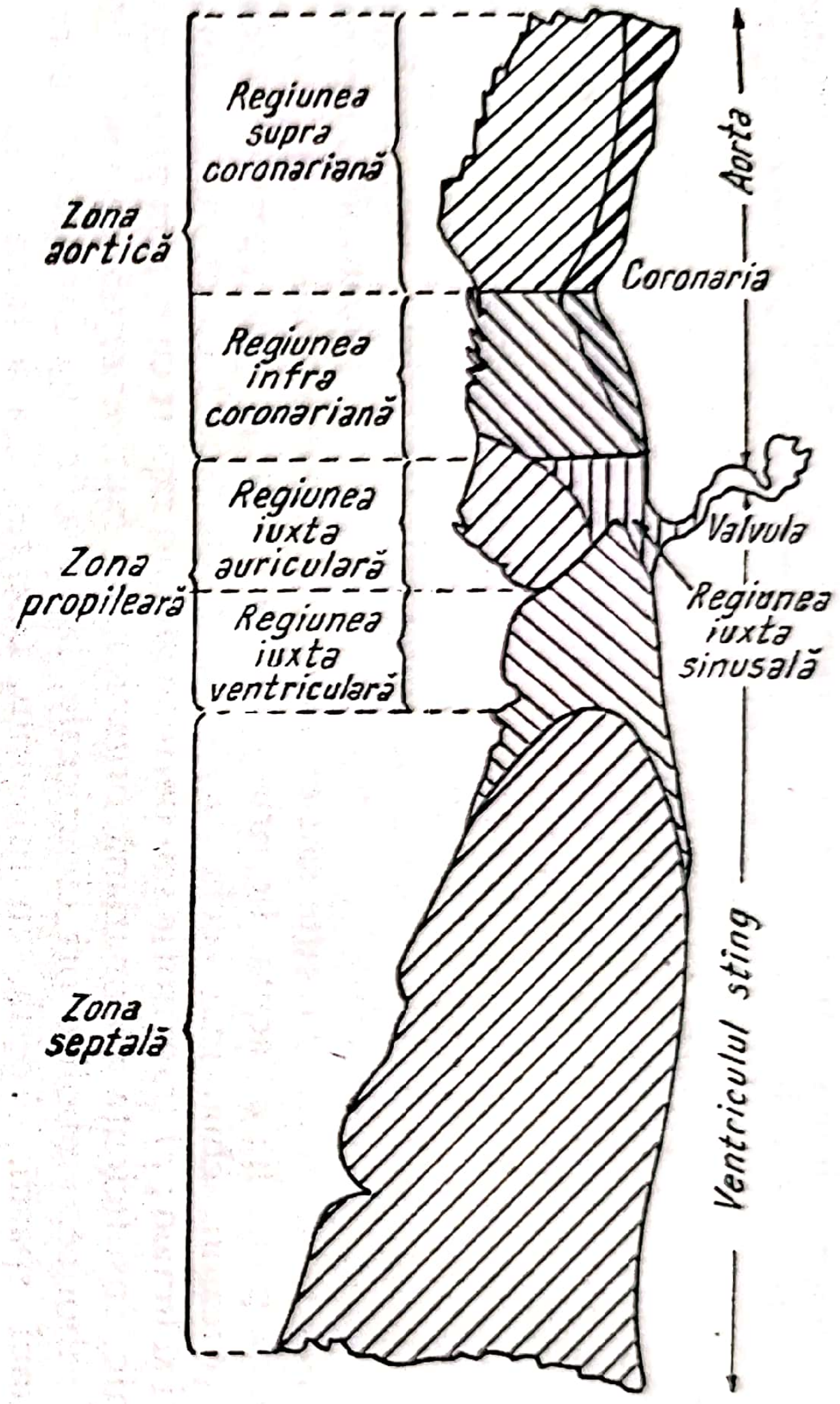
Zona aortică
Zona propileară
Zona septală
Regiunea supra coronariană
Regiunea infra coronariană
Regiunea iuxta auriculară
Regiunea iuxta ventriculară
Aorta
Coronaria
Valvula
Regiunea iuxta sinusală
Ventriculul sting

Fig. 207. — *Succesiunea teritoriilor din jurul originei coronarelor* (după Costero și de Buen).

roase; tromboze simple; tromboze care completează spațiile libere eventual lăsate de un fragment de tromb embolizat etc.; țesut fibro-celular de organizare mai mult sau mai puțin dens și cicatriceal.

*b) Organică, tranzitorie*, în caz de embolii aeriene, gazoase, grase, adică embolii cu material ce se poate resorbi, disocia, deplasa, fragmenta. Această posibilitate nu a fost de loc luată în considerare pînă în prezent, așa că nici nu s-a verificat această eventualitate.

*c) Funcțională*, prin spasm. Acesta poate fi simplu, interesînd o arteră fără leziuni parietale, sau asociat cu leziuni parietale, și completîndu-le, în caz că erau numai îngroșări limitate, mici, ale peretelui, incapabile, prin ele înseși să astupe vasul. Este bineînțeles vorba de o astupare tranzitorie. Leziunile parietale pot fi inflamatorii (acute sau cronice) ori aterosclerose.

*Evoluția* poate fi: *a)* acută, fie prin leziunea însăși, fie prin spasmul asociat acut, pe o leziune chiar mai veche; *b)* cronică, în raport cu evoluția leziunii din pereți și lumen; *c)* tranzitorie sau permanentă, în raport cu natura procesului.

**Clinic,** insuficiența coronariană organică, de fapt, corespunde unei obliterări trombotice, embolice ori cicatriceale, iar insuficiența funcțională corespunde unui spasm. Acesta, în principiu, este tot așa de tranzitoriu, ca și o embolie aeriană etc.

Așa că se pot opune, ca simptome:

1) Insuficiența coronariană durabilă, prin obliterare, fie simplă, *fără* infarct, fie *cu* infarct (și cu simptomele acestuia).

2) Insuficiența coronariană tranzitorie, prin spasm, sau prin leziune organică tranzitorie. Simptomele constau din: *a)* crize dureroase mai prelungite decît cele din angor; *b)* lipsa semnelor de infarct miocardic (Blumgart și colaboratori, 1941); *c)* efectul bun al preîntîmpinării condițiilor spasmogene și a suprimării spasmului o dată constituit.

**Patogenie.** Concepția insuficienței coronariene dezvoltată de Büchner împreună cu elevii săi, ca și de numeroși alți autori, reprezintă o concepție fiziopatologică documentată larg pe material anatomo-clinic și experimental.

Denumirea, ca atare, implică însă orice fel de procese miocardice, indiferent dacă au intervenit sau nu leziuni obliterante pe coronare. Rezultă că din punct de vedere al obliterării endovasculare, unele cazuri pot fi considerate ca organice, iar altele ca funcționale. La fel, ca participare miocardică, unele sînt organice, iar altele funcționale.

Meritul acestei concepții este de a fi adus dovezi în sensul discrepanței dintre nevoia de oxigen a miocardului și posibilitățile anatomice de supleare a miocardului cu $O_2$. Reducînd $O_2$ la 18—11,5%, în aerul inspirat (la iepure) se observă o scădere corespunzătoare a travaliului cardiac; dacă saturația sîngelui atrial cu $O_2$ scade cu 10%, activitatea cardiacă se reduce cu 12% în medie după Korner (1954).

Anoxia, adică lipsa de $O_2$, intervine bineînțeles atît în insuficiența coronariană organică, cît și în cea funcțională, ambele formînd sindromul coronaro-miocardic.

Büchner (1939) pune accentul pe deficitul pe « foamea » de oxigen, ca și pe lipsa unei obliterări totale vorbind de insuficiența coronară produsă de: *a)* îngustări coronare prin aterom, sifilis, asociate cu spasm; *b)* tulburări de tranzit în cardiopatii valvulare și colaps; *c)* scăderea presiunii $O_2$ în anume condiții, precum intoxicarea cu CO, formare de methemoglobină, altitudine etc. ; *d)* supraîncărcarea anormală a muncii cardiace.

Decisivă este disproporția între nevoia (« foamea ») de $O_2$ și oferta de $O_2$. Importante considerații critice în legătură cu această foarte discutată și actuală temă au adus Hubert (1943) și Budelmann (1949).

Se pot aminti o serie de procese anatomo-clinice înrudite, parte din ele fiind deja verificate experimental.

Intoxicația cu CO, la cei care au supraviețuit cel puțin două zile, produce o necroză care se poate identifica macroscopic. În miocard se văd teritorii relativ întinse cu aspect tulbure și colorit ca de lut, cu sau fără strii hemoragice. Sînt situate în stratul muscular de sub endocard, înspre conul aortei, sau în stîlpii papilari. Hemoragii similare se produc în nucleii bulbari și pontini, în *globus pallidus* și în coroana radiată a creierului. După 3 zile se pot constitui infarcte propriu-zise (Herzog, 1920; Geipel, 1920; Gey, 1924; Tesseraux, 1928; Büchner, 1939; Monacci, 1940; Breu, 1942).

Hipoxia relativă, în condițiile unui consum mărit de $O_2$, se poate realiza supunînd animalele de experiență la surmenaj în cușca mobilă. Contribuie autointoxicarea, tulburări circulatorii locale, adaosul de $CO_2$.

Anemiile înaintate au fost de asemenea incriminate, dar numai dacă sînt asociate experimental cu un travaliu muscular crescut (Büchner și Lukadou 1934). Asemenea condiții au fost confirmate în cercetări efectuate pe animale de către Blodis, dar s-a remarcat că la oameni, stenocardia se constată doar rareori în cadrul anemiei (Hochrein și Matthes, 1934; Zimmermann, 1935). Z. A. Gasteva și V. F. Zelenin, printre alții, au arătat că hipoxemia experimentală duce la modificări degenerative nete în miocard. Deosebit de instructive sînt experiențele realizînd, printr-o altitudine simulată de 8000 m, condiții de anoxie, hipercapnie etc. (Highman și colaboratori, 1953).

Presiunea atmosferică scăzută (Luft, 1937; Grundmann, 1950 etc.), colapsul experimental (Meessen, 1940), sau aerul sărac în $O_2$ (Pichotka, 1942; Rothschild și Kissin, 1933) produc leziuni cu totul caracteristice chiar după primele 15 minute (Solbach, 1941; Grundmann, 1950). Se produce o modificare a agregatului granular din citoplasmă, aspect moniliform al sarcolemei, cu vacuole, steatoză. După 5 ore se constată necroza de coagulare, cu aspectul ei hialin.

Suprasolicitarea miocardului într-un organism care se află deja în condiții de boală, poate duce la un deficit de $O_2$ mai accentuat și mai rapid decît la indivizi normali. Atare situații sînt realizate în caz de cardiopatii valvulare, de emfizem pulmonar înaintat, de silicoză, de boală hipertonică asociate cu ateroscleroză coronariană (Vivell, 1950; Weinschenk, 1939; de Brux, 1947 etc.).

Histamina a fost folosită de Taterka (1939), iar Meessen (1939) a produs pe cale experimentală embolii pulmonare.

Digitala, în doze mari, produce necroze miocardice, care pot fi datorite unor tulburări de irigare coronariană, unor modificări miocardice, sau unor dereglări ale țesutului excito-conductor (Büchner, 1934 etc.).

Adrenalina, administrată intracardiac (Froboese, 1935), produce necroze considerate ca un indiciu de epuizare miocardică.

Tabagismul și nicotina exercită o acțiune discutată (Büchner, 1932; Laurentius, 1941; Humperdinck, 1941; Mathews și colaboratori, 1949). Scleroza posttabagică se dezvoltă în condițiile unui exces de histamină (N. Gh. Lupu și colaboratori, 1957).

*Spasmele coronariene*, ca agent cauzal de necroze miocardice, au fost admise de Gruber și Lanz (1920), ca și de Neuburger (1933) care a găsit focare necrotice și cicatrice miocardice la 14 din 34 cazuri de epilepsie. Moartea subită la asemenea bolnavi a fost atribuită convulsiilor epileptice. Interpretarea aceasta a dus la discuții divergente (Morawitz, 1928; Volhard, 1934 etc.).

Spasmul coronarian a fost considerat ca posibil în următoarele cazuri: a) neuroreflex în 12 cazuri de embolii pulmonare (Friedberg și Horn, 1939), ca reflex pulmo-coronarian; b) în boala hipertonică, pe 15 cazuri (Gross și Sternberg, 1939), și pe trei cazuri (Harrison și Wood, 1949); c) prestază, prin șoc psihic, la un pacient de 57 de ani cu scleroză coronariană (Dietrich, 1935); d) infarcte recente, dar fără închidere acută a coronarelor (Miller, Burchell și Edwards, 1951); e) infarcte fără obliterarea coronarelor în caz de comoție cardiacă (Staemmler, 1954).

Nordmann (1936) are o atitudine rezervată asupra acestor infarcte prin obstrucție funcțională.

## OBLITERAREA CORONARIANĂ

Obliterarea coronariană acută se poate produce prin: *a)* mecanisme funcționale: spasm, compresiune; *b)* organice: embolie, tromboză, leziuni parietale, ligaturi greșite; *c)* mixte, spasmul astupînd un lumen parțial obliterat de aterom, sau tromboza completînd efectele unui spasm; *d)* pasagere prin embolii gazoase, grăsoase, celulare. *Reprezintă o noțiune anatomo-clinică.*

### CORONARITA ACUTĂ

Coronarita acută poate surveni în septicemii, pioemii, endocardite microbiene, reumatism, scarlatină etc., interesînd mai ales ramurile arteriale fine. Alteori o endocardită sigmoidiană se propagă din aproape în aproape interesînd coronarele începînd de la originea lor. Leziunea poate începe în lumen sau în perete, completîndu-se de obicei cu tromboză ori spasm.

### EMBOLII CORONARIENE

Embolii în coronare sînt extrem de rare în ce privește însuși trunchiul arterei coronare sau o ramură principală a sa (cea stîngă anterioară; Staemmler, 1954). Embolia este cu totul recentă, dacă moartea a survenit înainte de a se fi constituit un infarct. Se admite că emboliile ar fi mai dese la nivelul ramificațiilor coronare fine în caz de endocardită lentă.

### TROMBOZA TRAUMATICĂ

Tromboza traumatică este un proces acut, care se produce în următoarele modalități: a) o sutură chirurgicală poate ligatura din greșeală și artera coronară (Pagenstecher, 1901; E. Fränkel, 1904); ligaturi experimentale au practicat Ichterman (1934); Bronson (1938); b) traumatisme ale peretelui sterno-costal pot produce o comoţie cardiacă urmată de tromboză (Schrade, 1938; Meessen, 1939; Staemmler, 1954); c) plăgi prin armă de foc, interesînd direct peretele vascular, dar asociindu-se şi o comoţie cardiacă (Attinger, 1947; Veith, 1950); d) comoţie cerebrală, producînd ischemie prin tulburări neurovasculare, ducînd la tromboză şi cu timpul la scleroză (Albot şi Fay, 1941).

## TROMBOZA CORONARIANĂ

Tromboza coronariană se poate defini anatomo-clinic ca stadiul de început al unei eventuale obliterări coronariene printr-un cheag vital.

*Patomorfic*, observaţiile cunoscute nu arată nici o deosebire apreciabilă în comparaţie cu trombozele survenite în condiţii similare pe alte vase şi în procese morbide. Se pot deci recunoaşte: *a)* forma parietală, care astupă parţial lumenul, şi *b)* forma totală, suprimînd tranzitul sanguin.

Microscopic, trombul este constituit din mase fibrinoase cu detritus de plachete, leucocite şi hematii. Marginal, se văd endotelii mai mult sau mai puţin mobilizate şi luînd aspect de fibroblaste şi fibrocite precum şi celule migratorii, luînd caracter de poliblaste limfoide sau histioide. Tendinţa de recanalizare este constantă (în trombii totali), dar de obicei slabă; cicatricea fibro-celulară ce rezultă este tot mai densă, ducînd la obliterarea fibro-celulară a vasului.

*Morfogeneza* oglindeşte condiţiile de început ca şi procesul morbid în care se încadrează tromboza coronară. Punctul de plecare îl formează o denudare a intimei prin descuamare ori distrugere endotelială la nivelul unui focar de aterom (sau, mai rareori, de arterită). Practic, totdeauna este vorba de procese cronice, în ţesuturi atinse de hipotrofie ca în boala aterosclerotică sau, mai rareori, în sifilis (Crăciun şi Vrejoiu, 1940).

Forme asociate: masele trombotice completează minime interstiţii rămase între un embol şi perete, sau între masive de celule canceroase şi perete; în jurul unei mase microbiene de embolizare.

*Evoluţia leziunii* se face mai rapid la nivelul marginilor leziunii parietale de la care a pornit. Evoluţia corespunde formei de tromboză realizate (parietală, totală) şi se dezvoltă în raport cu supravieţuirea. Trombozele parietale, în sine, nu ar oferi altă importanţă decît a îngustării lumenului, dacă nu s-ar asocia implicit o încetinire a curentului şi deci condiţiile cele mai favorabile pentru noi depuneri de plachete, fibrină etc. Aşa că, în scurt timp, dat fiind micul diametru al vasului, trombul parietal devine, dacă supravieţuirea permite, un tromb total cu tendinţă cicatriceală. Durata acestei extensiuni este cu totul variabilă, în funcţie de calibrul vasului interesat.

*Anatomo-clinic* se pot prezenta diferite eventualităţi:

**Obliterarea bilaterală,** fie simultană, fie obliterarea rapid succesivă, sau completarea unor astupări incomplete, duce obligatoriu la moarte. Aceasta apare subit, sau se produce după cîteva minute ori cîteva ore.

**Obliterarea unilaterală,** acută, a unei singure artere coronare sau a unei ramuri mari, duce subit la moarte (cu sau fără *angor pectoris)*. Intervin deci deosebiri care se datoresc condiţiilor locale diferite: tromboză totală, embolie totală obliterantă, sau embolie parţială, completată trombotic. Supravieţuirea presupune că miocardul nu prezintă leziuni importante (scleroză, steatoză, lipomatoză, atrofie), iar artera coronară de cealaltă parte este relativ integră. Asocierea obliterării unilaterale cu lezarea coronarei de cealaltă parte sau cu lezarea miocardului reprezintă o cauză de deces frecventă a bătrînilor (Oestreich, 1896; Bart, 1896; Thorell, 1907; Ford, 1949). Moartea subită poate surveni însă prin simpla obliterare a unei singure ramuri coronare, fără leziuni în altă ramură coronară, şi nici în miocard, aşa cum a constatat Kaufmann (1931), la un bărbat de 36 de ani, sau Hedinger (1923), după o intoxicaţie cu CO.

Ramura ascendentă a arterei coronare stîngi a fost numită « artera morţii subite» de White (1951), deoarece simpla sa tromboză are efect letal, chiar în lipsa unor leziuni miocardice sau coronariene controlaterale. Observaţii similare au făcut Albertini (1943), E. Müller (1945), Staemmler (1954). Nu trebuie însă uitat, credem, că la aceştia a intervenit un surmenaj neuro-muscular şi cardiac acut deosebit de intens. Alt factor important este constituit de tulburările neuro-vasculare (Kisch, 1937).

*Consecinţele* hemodinamice şi neuroreflexe depind de:

— natura trombului, reflectînd procesul morbid de bază: septico-pioemie, boala aterosclerοasă, cancer diseminat etc.;

— faptul trombozei;

— rapiditatea trombozării şi a organizării cicatriceale.

Se poate ajunge, anatomo-clinic, la:

*a)* obliterarea cronică simplă, cicatriceală, fără infarct, în condiţiile unei astupări trombotice lente, cu organizare cicatriceală încetinită. Procesul poate rămîne total latent sau subclinic;

*b)* infarctul miocardic, ca tablou acut, legat de astuparea foarte bruscă a coronarei.

## OBLITERAREA CORONARIANĂ CRONICĂ

Obliterarea coronariană cronică (fig. 208), prin cicatrice simplă, rămîne *latentă* şi *fără infarct*. Lipsa infarctului se explică prin condiţiile în care s-a produs obliterarea şi care depind de interacţiunea dintre vas, miocard şi conexiunile supraviscerale. Este o *noţiune de patomorfie*, ca descoperire de necropsie.

*a)* Vasul: decisivă este viteza obliterării. Trebuie ca aceasta să se facă aşa de lent, încît anastomozele existente, cu un diametru sub 40 de microni, să aibă timpul să se acomodeze la un debit suficient de mare, necesitînd un diametru peste 40 de microni (Blumgart şi colaboratori, 1941), căci numai astfel se pot evita necroza şi infarctul.

Viteza obliterării depinde de sediul, întinderea, natura şi stadiul leziunii peretelui arterial, de calibrul şi ramificările vasului, precum şi de constituirea dopului trombotic şi organizarea lui fibro-conjunctivă, cicatriceală.

Eficienţa obliterării depinde de lipsa recanalizării.

Alte eventuale leziuni, deasupra sau dedesubtul dopului cicatriceal, pot agrava notabil situaţia, de exemplu reducînd elasticitatea pereţilor etc.

*b)* Miocardul: așa-zisa « putere de rezervă » înseamnă lipsa unor leziuni distrofice ale miofibrelor, a barajului scleros interstițial, a hipoxiei, adică a cauzelor sale cardiace și extracardiace.

*c)* Conexiunile supraviscerale: nervoase, neurovegetative, endocrine, prin solicitările lor în limite mai mult sau mai puțin compatibile cu randamentul coronarian și cu cel miocardic, în condiții normale, și patologice (de exemplu, efort, emoții, febră, hipertiroidism, intoxicații etc.).

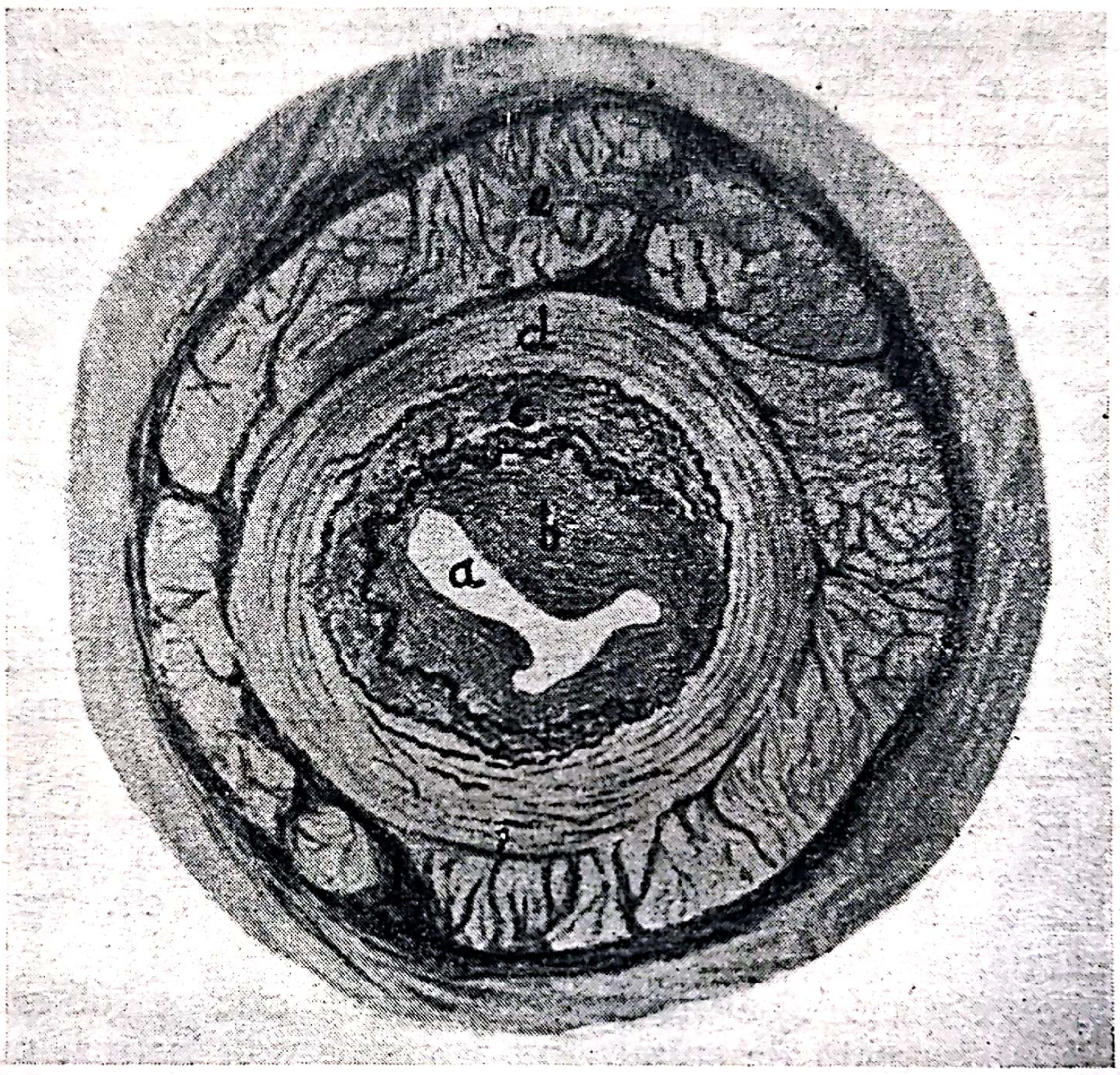

Fig. 208. — *Coronară pe cale de obliterare. a)* lumen arterial; *b)* intima mult îngroșată; *c)* limitanta elastică externă nou formată; *d)* strat muscular circular; *e)* strat muscular longitudinal, cu scleroză inegal dezvoltată (după Danielopolu).

De reținut că Blumgart și colaboratori au găsit, în 38 de cazuri, obliterarea, total vindecată, a uneia din arterele coronare sau a unei ramuri primare, fără nici un semn clinic (nici de ECG). În alte 34 de cazuri, era numai o strîmtare, dar de asemenea latentă. Obliterările erau mult mai limitate decît strîmtările. Folosind o metodă mixtă de cercetare, autorii au constatat că se formaseră, în toate aceste cazuri, anastomoze de peste 40 de microni diametru (prin lărgirea anastomozelor deja existente), singurele care pot preveni constituirea unui infarct.

Decisivă este deci durata de timp suficient de lungă spre a permite gradata recalibrare a anastomozelor. Se poate restabili circulația chiar în partea distală a arterei, imediat după locul obliterării, *dacă viteza obliterării nu întrece viteza supleerii colaterale.*

Clinic, obliterarea cicatriceală coronariană, în lipsa infarctului, evoluează asimptomatic. Mai bine zis, încă nu dispunem de mijloace de investigație suficient de fine, care să permită decelarea unui proces așa de limitat. De fapt, miocardul se găsește în condițiile unei amenințări de deficit funcțional. Acest risc persistă atît timp cît încă nu s-au recalibrat (ori constituit) anastomozele intercoronariene.

Reducerea randamentului miocardic rămîne latentă, ca și obliterarea.

Decelarea ei, prin probe funcționale (ușoare, progresive) în asociere cu ECG, VSH și alte probe de laborator, rămîne principial posibilă, dar, după cît reiese din publicațiile parcurse, nu a fost încă încercată. Ar fi foarte importantă, evident, o asemenea decelare, pentru prognostic. Obliterarea coronară, neavînd simptome proprii, rămîne de văzut dacă nu s-ar putea decela indirect, prin simptomele teritoriului miocardic adus astfel în iminență de anoxie, cît timp nu s-au adaptat suficient anastomozele existente.

# INFARCTUL MIOCARDIC

## INFARCTUL MIOCARDIC PRIN OBLITERARE

*Este o noțiune anatomo-clinică.* Corespunde unei astupări definitive, cu necroză de coagulare prin obliterarea unei ramuri coronariene, în urma unor procese acute ori subacute.

Încă din 1910, medicii ruși V. M. Kernig, V. Obrażțov și N. D. Strajesco au făcut prima descriere a tabloului clinic al infarctului miocardic. Abia după un deceniu, lucrările lui Herrick readuc problema în atenția generală.

C. C. Iliescu (1943) a publicat observațiile sale pe 166 cazuri de infarct miocardic, studiate în afară de spital. Importante studii au mai publicat în țara noastră B. Theodorescu (1947, 1952), A. Moga, H. Aubert (1949).

*Frecvența* infarctelor crește în ultimele decenii atît la oamenii în etate, cît și la cei mai tineri (Ryle și Russell, 1949; Haussmmann, 1949; Neumann, 1951; Mc Dougall, 1949). Infarctul de cord reprezintă cauza de moarte la 49 din 1000 de necropsii, după Barnes și Ball (1932); Clawson (1941) constată 1 215 decese prin infarct, din 4 678 decese prin boli de cord, pe un total de 30 265 de necropsii. Printre soldați, Yater și colaboratori (1948) găsesc că media de vîrstă pentru moarte prin infarct miocardic este de 32,6 ani. Staemmler (1954) constată pe 95 infarcte proaspete la 1 805 necropsii în decurs de 4 ani, că infarctul cardiac recent este cauză de moarte la circa 5% din cei care au trecut de 30 de ani, precum mai constată și 10% cazuri cu cicatrice mari prin infarcte vechi.

Infarctul cardiac nu mai poate fi considerat ca o raritate, așa cum afirmau Rintelen (1932), Brugsch (1947).

La bărbați, infarctul miocardic este mai frecvent ca la femei, fiind după Bean (1937) de 2:1, după Barnes și Ball (1932) de 40:8, după Bland și White (1951) de 84:16, după Clawson (1941) de 4,2:1, și după Staemmler (1954) de 43:17. La fel, frecvența în funcție de sex a trombozei coronare după Conner și Holt (1947) este de 85 la bărbați și 15 la femei. Ambele apar mai devreme la bărbați, cu 1—2 decenii, decît la femei.

**Etiopatogenia** este multiplă.

*Ateroscleroza* constituie o cauză obișnuită a infarctului de miocard. Plăcile de aterom și scleroză încep ceva mai jos pe ramura descendentă anterioară; de obicei nu înconjoară tot lumenul. Pot apare și la o etate mai mică, în special la bărbați (Mönckeberg, 1924). Se mai poate dezvolta o inflamație, în afară de aterom (Boyd, 1928).

Coronarele, în *boala aterosclerоasă*, prezintă patru tipuri de leziuni macroscopice: *a)* leziuni izolate, ca noduli sau plăci, avînd particularitatea de a nu ajunge la ulcerație, procesul limitîndu-se la stadiul de placă sau focar cu aterom. Necroza ateromatoasă ajunge deci la constituire, dar partea superficială a endarterei nu se distruge, nedeclanșînd astfel procesul trombotic; *b)* leziuni confluente, adică se constată leziuni intermediare relativ mai puțin intense, legînd între ele plăci și nodozități; *c)* leziuni ostiale, ușor vizibile pe intima aortei, dar importante prin stenozarea originii coronariene; *d)* leziuni alterative de stenoză și ectazie, rezultînd un aspect moniliform al trunchiului coronarian ori al ramurilor; porțiunile ectaziate corespund microscopic la o scleroză atrofică a peretelui, elastofibrele și miofibrele fiind înlocuite cu desmofibre. Ectaziile pot lua caracter de anevrisme coronariene (Peacock, 1847; Hoffmann, 1921).

Danielopolu (1927) pe drept amintește că unele anomalii ale coronarelor (ca origine, distribuție, teritorii etc.) pot deveni cauza unei defectuoase irigări a miocardului, ceea ce expune, în caz de suprasolicitare, la deficit de oxigenare. Iar faptul că atare anomalii pot reprezenta simple descoperiri de necropsie, arată importanța deficitului de oxigen.

Leziunile ramurilor nervoase pericoronariene și periaortice, precum și ale neuronilor (fig. 209) ce se găsesc înșirați ori grupați de-a lungul acestor fibre nervoase, au fost minuțios studiate de Danielopolu, N. Gh. Lupu, Goliciu, C. Nicolau și M. Petrescu (1926). Țesutul adventițial de la originea aortei este deosebit de bogat în asemenea formații nervoase.

Ateroscleroza coronariană, fiind o boală metabolică, afectează cu predilecție indivizi cu anume fel și condiții de viață. Adlersberg și colaboratori (1956) studiază 1 200 pacienți; s-au comparat vîrsta, sexul și dozarea de colesterol (metoda Sperry-Schönheimer) și fosfolipide (metoda Fiske-Subarrov).

Grăsimile dozate erau relativ mai abundente la femei între 3—12 și 53—57 de ani, decît la bărbați, pe cînd aceștia ocupă primele locuri pentru grupele de etate 28—42 de ani. La bărbați, colesterolul rămîne constant pînă la 18—22 de ani, cînd începe a crește, atinge un maxim la 33—37 de ani și rămîne apoi același pînă la 60 de ani. Aceeași creștere se constată la femei, dar procentual mai mică.

Raportul colesterol/fosfolipide este independent de etate. Creșterea lipidelor serice este fiziologică la ambele sexe, dar la femei începe cu 13 ani mai tîrziu și durează cu 12 ani mai mult.

Adlersberg și colaboratori (1956) constată că 90% din pacienții sub 50 de ani cu boală coronariană sînt bărbați, la care și insuficiența coronariană apare mai devreme. Autorii pun aceste leziuni în legătură cu o mai mare concentrare a macromoleculelor în plasma ultracentrifugată — ca și un raport diferit între colesterol față de α și β lipoproteine — ca și cu creșterea grosimii intimei coronariene. Ei cred că hiperlipemia la bărbat între 20 și 33 de ani corespunde frecvenței mărite a bolii coronariene la bărbați relativ tineri, pe cînd creșterea tardivă a lipemiei la femei explică tardivitatea manifestărilor anatomo-clinice de acest fel la femei. Este însă clar că nu etatea reprezintă factorul determinant în producerea bolii coronariene.

*Tromboze* în coronare sînt relativ dese, fie totale, fie parțiale, asociindu-se, în acest ultim caz, cu contracții spasmodice. Tromboza coronariană poate rămîne total aclinică (Wohlrab, 1951), ca descoperire de necropsie (Schlesinger și Davis, 1941).

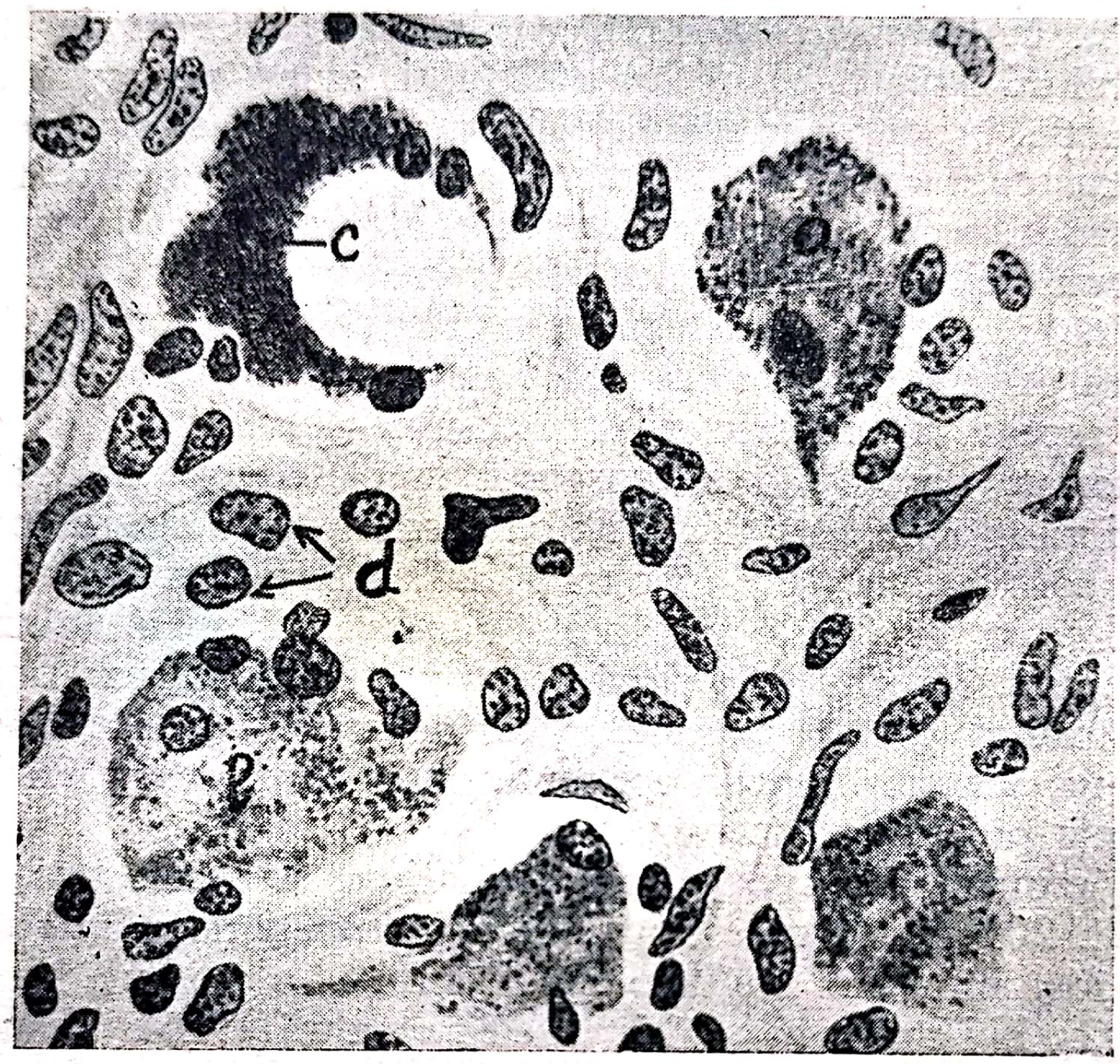

Fig. 209. — *Neuroganglion vegetativ la nivelul cordului. a)* neuron cu nucleu picnotic și substanță cromatofilă Nissl pulverulentă; *b)* neuron care și-a pierdut nucleul, cu satelitoză, pe cale de dispariție prin neuronofagie; *c)* rest de neuron supraîncărcat cu lipofuscină; *d)* celule satelite proliferate (satelitoză) (după Danielopolu).

*Mezaortita sifilitică* poate strîmta originea arterei coronare, mai ales dacă este asociată cu aterom (V. Babeș, 1922).

*Endarterita obliterantă*, studiată de Albertini (1943), de Bredt (1949), este foarte rară (White). Menter și Fettermann (1948) o constată însă chiar la copii, iar Pickard (1947) la un copil de un an.

**Clinic,** infarctul miocardic se manifestă prin: *a)* debut brusc; *b)* semnele necrozei tisulare, în condiții de: *c)* suprimare a unui teritoriu miocardic; *d)* evoluția variabil de prelungită.

a) Acuitatea procesului reiese din simptomele de șoc (și hipotensiune), durere retrosternală intensă, ca de strivire. Este caracteristică apariția în cursul somnului, sau a unor excitații ușoare (de exemplu, mers lent).

b) Necroza se manifestă prin: febră; hiperleucocitoză cu neutrofilie și deviere la stînga a formulei; VSH net mărită.

c) Suprimarea unui teritoriu miocardic se traduce ECG și prin eventuale tulburări de ritm etc.

*Evoluția*, în caz de supraviețuire, este caracterizată prin atenuarea convergentă, deși nu paralelă, a simptomelor. Relativ durabile sînt modificările VSH.

ECG se modifică în funcție de regresiunea leziunilor, tradusă prin retrocedarea hiperemiei, edemului și afluxului citomigrator perinecrotic, dar cu timpul pot progresa retracțiile scleroase, cicatriceale, ca și reducerea debitului arteriolar, prin dezvoltarea arteriosclerozei.

**Patomorfie.** *Forma* infarctelor este variată, uneori cu margini nete, simple, iar alteori, dințate. Nu rareori rămîn insule de miocard păstrate, ceea ce se explică prin existența unor anastomoze, ca și prin confluența mai multor teritorii infarctizate.

*Sediul*, grosimea și întinderea infarctelor depind de ramura arterială, de anastomozele ei, de starea momentană a miocardului interesat. Ca topografie, se deosebesc trei tipuri, pe lîngă formele mixte ori de trecere:

a) tipul infero-anterior, prin obliterarea ramurii descendente anterioare, interesînd peretele anterior și vîrful;

b) tipul posterior, prin obliterarea arterei coronare drepte; interesează parte din baza ventriculului stîng și din sept, pe lîngă ventriculul drept;

c) tipul medio-anterior, prin obliterarea ramurii circumflexe stîngi; interesează partea medie a ventriculului stîng și septul (Mac Callum și Taylor, 1931).

Tipul antero-inferior predomină ca frecvență:
28 anterior față de 24 posterior (Barnes și Ball, 1942)
25 anterior față de 18 posterior (Staemmler, 1954)
62 anterior față de 15 posterior (Hochrein, 1943)

**Morfogeneza.** Producerea unui infarct miocardic presupune:

1) reducerea bruscă a debitului coronar sub un minim corespunzător solicitării pe moment a contractilității miocardice;

2) leziuni pregătitoare coronariene, în sensul unui debit redus, interesînd peretele, lumenul, sau ambele;

3) leziuni pregătitoare miocardice: a) distrofice parenchimatoase; b) infiltrative sau proliferative, interstițiale; c) mixte;

4) condiții supraviscerale: a) boala ateroscleroasă; b) condiții spasmogene prin surmenaj nervos și neurovegetativ; intoxicații « de plăcere » (alcool, tutun etc.); c) viață sedentară; d) alimentație în exces ca proteine, grăsimi, lichide; e) eventuală obezitate.

Reducerea debitului coronarian prin lezarea arterei teritoriale sau a celor anastomotice de obicei este permanentă, definitivă și progresivă, în raport cu natura leziunii arteriale. Totodată, prin condițiile care au produs leziunea (de exemplu: boala aterosclerotică), scad elasticitatea și puterea de adaptare a coronarei respective în caz de solicitări mărite ale miocardului. Se spune că a scăzut *rezerva coronariană*. Situația rămîne latentă pînă ce intervine brusc o hipoxie a miocardului ajuns deja la limita sa de adaptare maximă. Cauza acestui dezechilibru poate fi un travaliu cardiac mărit (efort, baie rece etc.) sau o presiune sanguină scăzută (somn, emoții etc.).

În următoarele situații nu se produce infarct miocardic:

a) dacă artera sau arteriola astupată *nu* are un anumit calibru minim;

b) dacă teritoriul miocardic *nu* este suficient de întins, ca să *nu* poate fi hrănit *numai* prin difuziune;

c) dacă astuparea *nu* este suficient de bruscă, așa ca să nu mai fie un interval suficient pentru adaptarea circulației colaterale;

d) dacă solicitarea miocardului *nu* întrece gradul său de oxigenare.

Morfogeneza mai reclamă precizarea arterei astupate. Se pot găsi diverse eventualități:

a) artera teritorială prezintă o astupare recentă prin leziuni parietale (arterită, arterioscleroză etc.), în lumen (embolii etc.) sau asociate;

b) artera teritorială prezintă o astupare veche (cicatrice conjunctivă, tromb cu organizare înaintată etc.), iar astuparea recentă interesează artera de supleiere, anastomatică, deci la oarecare distanță de infarct;

c) nici artera teritorială, nici cele supleante nu prezintă astuparea recentă.

**Evoluția leziunilor miocardice** se face în trei etape: necroză—organizare—cicatrizare.

1) **Etapa necrozei proaspete.** Macroscopic, infarctul cu totul proaspăt nu se poate recunoaște. Trebuie oarecare timp ca să se constituie și să se dezvolte modificări necrobiotice incipiente: culoarea devine mai palidă, aspectul mai tulbure, se constată apoi o consistență mai fermă, friabilitate mai mare, elasticitate scăzută; aceste leziuni elementare corespund necrozei de coagulare. Cînd s-a constituit necroza, teritoriul respectiv proemină, este mai suculent, pătat, friabil. Microscopic, infarctul foarte recent se recunoaște mai ales după scăderea colorabilității; așa că desenul tisular și nucleii se șterg tot mai mult, ca și striațiile, pe cînd stroma apare relativ bine păstrată și colorată, dar cu edem interstițial.

Necroza evoluează prin dezintegrare progresivă, începînd cu vacuolizare, intumescență tulbure, sau cu hialinizare, dezintegrare granulară ori în blocuri. Se accentuează intumescența.

Periferia infarctului, încă deservită prin difuziune, parcurge un ciclu necrobiotic mai lent (decît teritoriul total ischemiat), căci se constată fine picături de grăsime în miofibre, ca și în lipofage interstițiale (infarct de cîteva zile), cu edem atît reactiv, cît și litic prin autodigestia teritoriului necrotic. Macroscopic periferia se vede în aceste condiții ca o dungă galbenă.

Încă mai în afară, în miocardul vecin infarctului, se constituie zona de hiperemie și de mici sufuziuni hemoragice, provenind din capilarele vecine, cu hiperemie colaterală. Astfel că se dezvoltă o zonă roșie-negricioasă, situată în afara celei galbene. Dacă infarctul este foarte mic, poate fi infiltrat hemoragic în totalitate, ceea ce poate simula un infarct hemoragic în miocard.

*Complicații*:

a) *Miomalacia*, adică ramolirea teritoriului necrotic, dacă autoliza este intensă, mai ales în porțiunile mai subțiri.

b) *Anevrismul acut*; peretele miocardic pierzîndu-și consistența, proemină în afară sub presiunea sîngelui, preparînd ruptura cordului.

c) *Ruptura cordului* se prezintă macroscopic ca o mică întrerupere cu margini zdrențuite; rezultă un hemopericard, care duce la oprirea ventriculului stîng în diastolă, prin tamponare. Frecvența rupturii miocardului variază după diferiţi autori; astfel, după Zinn şi Cosby (1950) ar surveni în 5%, după Diaz-Rivera şi Miller (1948) în 10%, după Hochrein (1943) în 3%, după Murick (1933) în 6,5% şi după Staemmler (1954) în 15% din infarcte. Pe 732 de infarcte publicate de diferiţi autori, Gans (1951) calculează 9% în medie. Mai totdeauna se rupe ventriculul stîng. Rupturi duble se constată rareori (Carroll şi Cummins, 1947).

Ca repartiţie pentru infarctele de ventriculul stîng, din 33 de cazuri, de 11 ori s-a rupt peretele anterior, de 9 ori cel lateral, de 7 ori vîrful, de 6 ori peretele posterior (Benson, Hunter şi Manlove, 1933).

Se cunosc circa 50 de cazuri de ruptură a septului (Hyman, 1930). În cazul descris de Staemmler (1954) s-a produs o perforaţie, înconjurată cicatriceal, stabilindu-se o comunicare între ambii ventriculi, aproape de vîrf.

Stîlpii papilari se pot rupe la nivelul necrozei (Wankel, 1911; B. Fischer, 1922). Stevenson şi Turner (1935) au găsit în literatură doar 21 de cazuri, dintre care în 10 era interesat stîlpul posterior al mitralei. Cazul descris de Staemmler (1954) se referă la o femeie de 77 de ani, tratată de mult timp pentru boala hipertonică; brusc starea sa se agravează; revine la clinică cu un suflu sistolic perceput pe toată aria cardiacă. Exitusul s-a produs după cîteva zile. La necropsie, se constată cicatricea unui vechi infarct posterior; mai recent însă, trombozîndu-se ramura circumflexă stîngă, a urmat necroza bazei muşchiului papilar posterior al mitralei, apoi ruperea lui, cu o răsucire bizară a cordagiilor tendinoase, constituindu-se astfel o insuficienţă mitrală acută.

Trebuie cîteva zile de la instalarea necrozei ischemice pînă la ruptură, necesare constituirii teritoriului ramolit, şi anume între 4 şi 21 de zile (Gans, 1951; Diaz-Rivera şi Miller, 1948; White, 1951), în general se admite un interval de 7—10 zile.

Diagnosticul diferenţial, pentru rupturi prin infarct, trebuie făcut cu cele prin leziuni de tuberculoză, endocardită, sifilis, tumori, paraziţi, precum şi cu lipomatoza (Donat, 1939); de asemenea mai pot interveni *infiltrate leucemice* (Costa, 1931; Pulvertaft, 1932), intoxicaţia cu CO. Din 34 de cazuri de rupturi, numai 22 erau prin infarct (Benson şi colaboratori, 1933).

Decesul nu survine imediat, căci uneori tamponarea se face lent. Termenul cel mai lung cunoscut este de 13 zile (Petrowych, 1931).

Producerea rupturii se poate face în etape, pe măsura în care cedează pe rînd straturile mortificate. Aşa că incizînd radiar marginile rupturii, se poate uneori vedea cum sîngele a disociat planurile miocardice, epicardul formînd pe alocuri mici hematome. Se constituie deci un *anevrism disecant cardiac*. Linia de ruptură este situată de obicei pe partea cea mai proeminentă a pungii anevrismale, sau înspre baza cordului.

d) *Tromboza parietală* la nivelul endocardului necrotic, mai ales atunci cînd infarctul corespunde musculaturii trabeculare dinspre vîrful ventriculului stîng. Acelaşi proces autolitic, responsabil pentru miomalacie, poate duce în acest caz la o topire parţială a masei trombotice, la fragmentarea ei şi la embolie, înainte ca să se fi constituit organizarea şi cicatricea.

e) *Calcificarea parţială* a maselor necrotice, ceea ce însă nu înseamnă obligatoriu o accelerare a vindecării locale.

2) **Etapa de organizare** a teritoriului necrotic se instalează cu o viteză și cu o eficiență variabilă de la caz la caz, în raport cu anume condiții generale și locale. Decisivă este starea miocardului vecin, ca posibilități de irigație, directă sau anastomotică, precum și starea vaselor ca debit, presiune etc. Reproducerea condițiilor de infract într-un teritoriu miocardic vecin duce la extensiunea necrozei pe marginea infarctului vechi, sau la constituirea altui infarct etc.

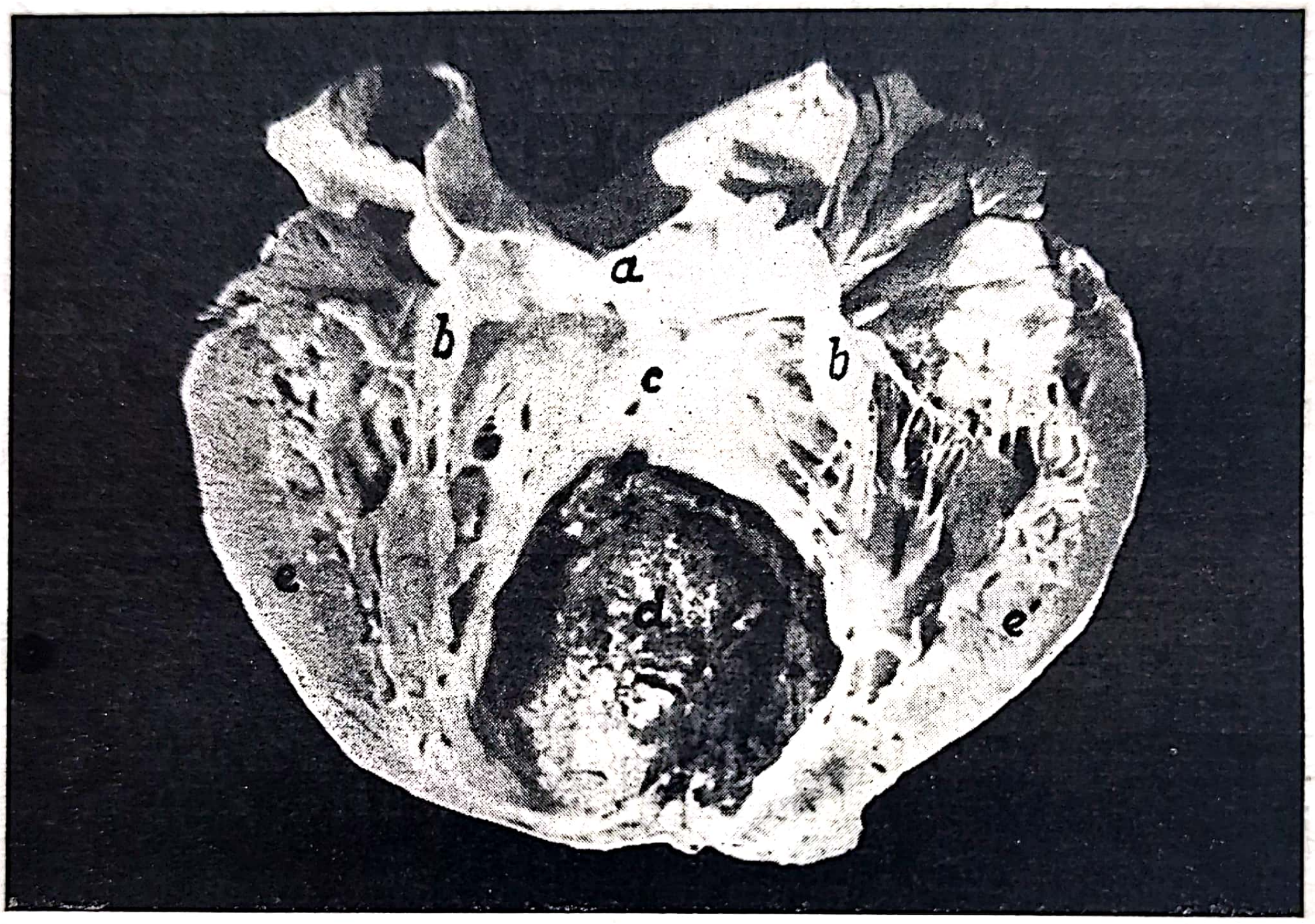

Fig. 210. — *Infarct miocardic cu tromboză parietală și tendință la anevrism ventricular.* *a)* sigmoide aortice; *b)* valvula mitrală; *c)* septul interventricular; *d)* tromboza parietală, pe fața endoventriculară a regiunii infarctate și excavate; *e)* și *e')* miocard.

Toate aceste accidente tulbură procesul de organizare și deci prelungesc riscul de ruptură cardiacă.

Macroscopic: nivelul teritoriului necrotic scade pe măsura resorbției; coloritul devine mai rozat, în măsura vascularizării; friabilitatea scade și elasticitatea ca și consistența cresc, în măsura consolidării fibroconjunctive.

Microscopic, se văd diversele aspecte ale procesului de resorbție. Necroza omogenizează teritorii vaste, înconjurate de resturile sarcolemei, care se confundă sau se șterge. Numeroase macrofage (interstițiale și marginale) se încarcă cu *pigment siderotic* (hematic), *lipofuscinic* sau *mioglobulinic*. Se văd abundente neocapilare cu lumen neregulat. Histiopoliblastele predomină.

*Complicațiile* sînt în general aceleași ca și în etapa precedentă:

a) *Miomalacia* poate interveni, așa cum se dovedește prin ruptura de cord, într-un interval de timp (10—20 zile), care corespunde tocmai etapei de organizare. Ea este favorizată de orice nouă necroză adăugată, sau de vreun proces hemoragic perinecrotic, de vreun accident hemodinamic prin creștere intempestivă a tensiunii arteriale etc.

b) *Anevrismul cardiac* subacut (fig. 210 și 211) se poate lesne produce în această etapă fie prin imprudența pacientului datorită unui exces de optimism asupra situației sale, fie printr-un efort de tuse, sau orice alt efort, chiar minim, precum și printr-o congestie pulmonară hipostatică etc. Riscul este încă mai mare în caz de infarct relativ întins. Anevrismul rămîne latent pînă la ruptura cordului.

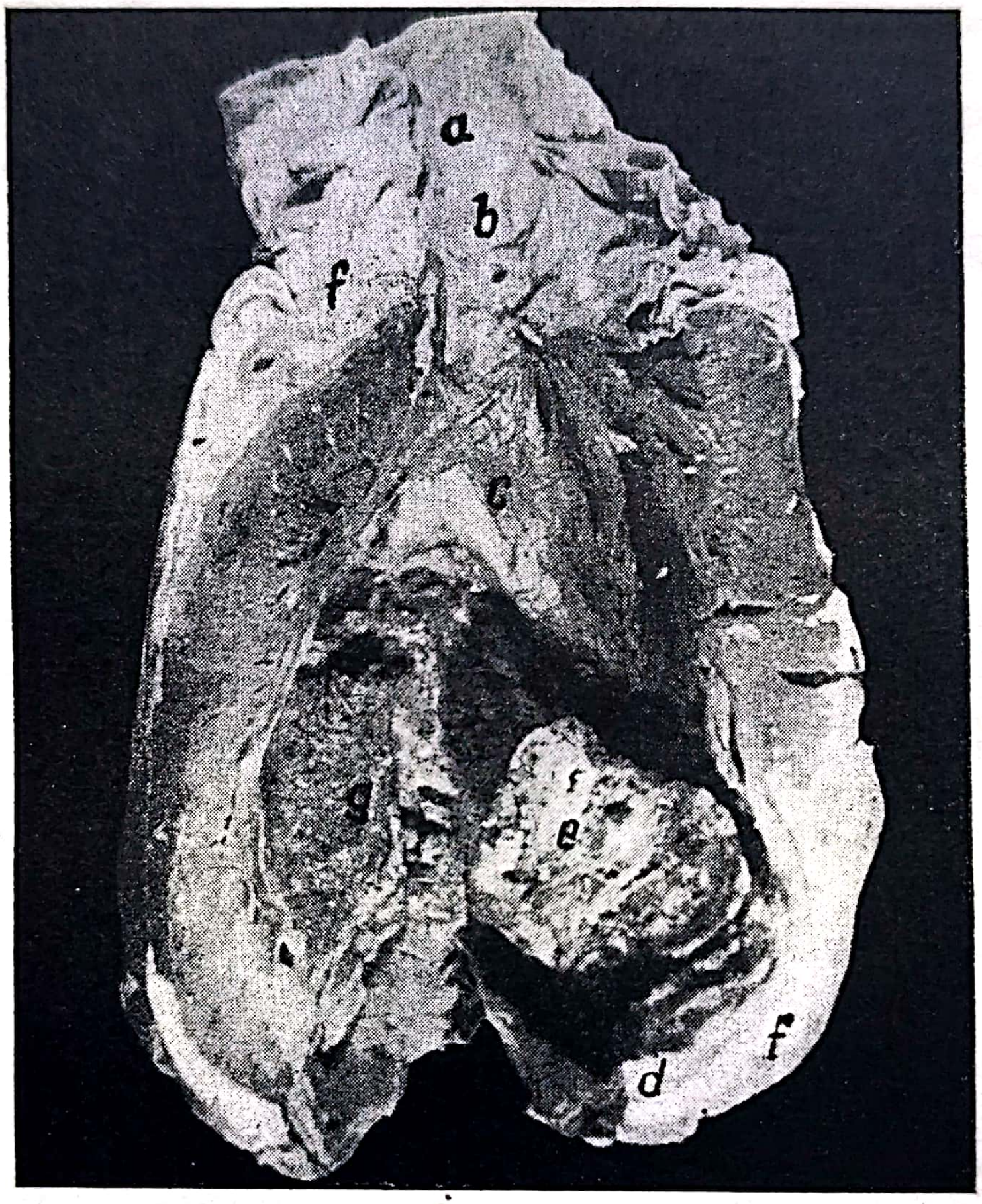

Fig. 211. — *Infarct miocardic cicatriceal, cu dilatare anevrismală a peretelui ventricular și cu tromb globulos în ventriculul stîng.* *a)* aorta ascendentă; *b)* sigmoide; *c)* mitrala; *d)* regiune în care peretele ventricular este format numai din cicatricea consecutivă infarctului; *e)* tromb globular în lumen; *f)* acumulare de grăsime epicardică în dreptul infarctului; *g)* cavitatea ventriculară.

c) *Ruptura cordului.* Multe din observațiile precedent citate se referă de fapt la etapa de organizare a infarctului, așa cum reiese din descrierile microscopice.

d) *Tromboza parietală* se poate de asemenea organiza între timp, dar organizarea ei expune la riscul unor noi depuneri trombotice.

e) *Depuneri fibrinoase* pe epicard expun la riscul aderențelor, de diverse grade și întinderi.

f) Prezența materialului necrotic expune la *riscul infectării* accidentale, în cazul unor invazii subsepticemice etc.



Fig. 212. — *Infarct miocardic vechi;* scleroză cicatriceală, cu hialinoza unei părți din fibrele colagene și cu infiltrate limfoide și histoide reziduale.

3) **Etapa cicatriceală.** Macroscopic teritoriul infarctizat apare încă mai adîncit, resorbția golindu-l tot mai mult de resturile necrozei. Consistența sa crește în măsura densificării fibrocolagene. Culoarea devine tot mai albicioasă, în masura rarefierii hemocapilarelor și a resorbției hematomelor, care pot cu timpul lăsa pete ruginii, siderotice. Paliditatea corespunde mai ales constituirii unui țesut cu desmofibre strîns țesute, ca într-o aponevroză, al cărui luciu și aspect îl ia uneori cu timpul.

Microscopic, (fig. 212), țesutul fibro-conjunctiv e sărac în hemocapilare, în macrofage, în poliblaste. Este înconjurat de miofibre, unele cu aspect normal, altele disociate de fibroză și atrofiate, iar altele ajunse la fenomene de regenerare abortivă: muguri cu foarte numeroși nuclei, foarte aparenți, din cauza bogăției lor în cromatină. Citoplasma din jur este de asemenea hipercromă. Pe anume incidențe ale secțiunii, atare muguri separați de restul miofibrei, pot apare sub forma de celule gigante miogene.

Regenerarea miocardică adevărată se întîlnește rareori, în condiții cu totul speciale, așa cum a notat Mc Mahon (1937) la copii.

*Complicații* pot surveni, dar într-o măsură mult mai restrînsă, dată fiind înlocuirea cicatriceală a teritoriului necrotic. Ele pot decurge din unele retracții cicatriceale, fie spre endocard, fie spre epicard, ca și din scleroza cicatriceală extensivă, care poate astupa secundar ramuri coronare fine etc.

*Complicația de temut este legată de persistența condițiilor care au produs primul infarct, ceea ce poate duce la repetarea infarctului. O asemenea recădere sau recidivă are un prognostic mult mai sever, dată fiind situația miocardului restant.* Unii pacienți însă reușesc a traversa asemenea procese, așa că uneori se pot găsi la același pacient, 10—15 infarcte cardiace de diverse mărimi, dar relativ puțin întinse și diseminate.

*Cronologia* infarctului cardiac, după observațiile adunate de Mallory, White și Salcedo (1939), ar corespunde, în primul septenar, etapei de necroză. Al doilea septenar înseamnă că evacuarea materialului necrotic este de obicei destul de înaintată, așa că se formează pe alocuri noi fibre colagene. Se șterge tot mai complet zona de hiperemie și de hemoragii perinecrotice. Din al treilea și al patrulea septenar crește tot mai mult densitatea fibrelor colagene. Un infarct mic se poate vindeca în 5—6 săptămîni, pe cînd unul mai întins necesită cel puțin două luni.

*Recidive* de infarct miocardic se produc, în măsura supraviețuirii, ceea ce presupune mai ales anume condiții de cruțare, de autocontrol din partea pacientului. Un pacient care a suferit mai multe infarcte, știe și poate, în mare măsură, să evite cel puțin complicațiile lor, prin repaus fizic absolut etc. Rezultă acumularea multor cicatrice, situate în special pe ventriculul stîng. Vechimea lor inegală se poate uneori reconstitui după proeminența și aspectul necrozei, după densitatea fibrozei etc. Cu timpul se constituie deci uneori o scleroză miocardică diseminată. Aceasta, împreună cu procesele de adaptare-compensare, evoluînd după etate, pot produce o hipertrofie excentrică de cord, așa cum se poate constata la cordul mare senil.

*Însă pe nedrept, credem că se atribuie o asemenea scleroză focală numai infarctelor. În primul rînd, ateroscleroza lent progresivă, fără infarcte, este relativ frecventă.* La producerea cicatricelor au contribuit alteori, de asemenea, accidente de tipul identificat de Condorelli (1932), sub numele de *mic sindrom coronarian.* Contribuții importante au adus Schlesinger și colaboratori (1938, 1941), insistînd asupra diferenței de calibru a anastomozelor. Eficiente sînt doar anastomozele peste 40 de microni. Din acest punct de vedere trebuie deci reevaluate cercetările precedente asupra irigației coronariene.

Teritoriile respective de irigare ale coronarelor se pot urmări cel mai bine pe piese anatomice după injectarea unor preparate de contrast, decelabile radiologic (Spalteholz, 1908; Amenomya, 1910; Crăiniceanu, 1921; Correira, 1939; Schoenmackers, 1948, 1949). Schlesinger şi colaboratori (1938) au elaborat o metodă complexă de cercetare anatomică. Variaţiile constatate pe aceste întinse şi numeroase cercetări arată că se poate deosebi un tip normal, cel mai frecvent, ca distribuţie teritorială; altul cu predominanţa arterei coronare stîngi şi altul, al celei drepte (Schoenmackers, 1950).

Ca anastomoze, de asemenea se constată marcate variaţii individuale (Jamin şi Merkel, 1907; Spalteholz, 1924; Hirsch, 1949). Anastomozele sînt mai frecvente sub endocard şi sub pericard, dar mai ales la nivelul septului (Crăiniceanu, 1922). Anastomozele, de obicei nu trec de 40 de microni (Schlesinger, 1938), cele mai voluminoase găsindu-se la nivelul atriului stîng, pînă la 180 de microni (Rossi şi Dordi, 1951). Un fapt deosebit de semnificativ este că anastomozele eficiente, de peste 40 de microni, sporesc cu vîrsta, dezvoltîndu-se mai ales la pacienţii cu arterioscleroză (Schlesinger, 1938), precum şi în procesele inflamatorii cronice (specifice). O arteră coronară poate astfel să supleeze teritoriul de irigare al celeilalte, cel puţin în parte, şi numai dacă procesul evoluează destul de lent. În acest sens, Campbell (1928) a adus cercetări stereoradiografice. Nu s-a precizat ce rol pot avea anastomozele extracardiace constatate de Hudson şi colaboratori (1932).

Reglarea debitului coronarian (pe sub-teritorii) s-ar face prin intervenţia unor structuri funcţionale diferenţiate, care se găsesc ca formaţii fibro-elasto-musculare în intima (Zinck, 1939). La fel, anastomozele arterio-venoase sînt prevăzute uneori cu celule mio-epiteloide speciale (Hirsch, 1949; Bucher, 1949).

Rezultate contradictorii s-au obţinut pe de o parte pe preparate injectate, care nu prezintă variaţii de calibru al coronarelor în raport cu etatea (Sagebiel, 1935), iar pe de altă parte din observaţiile de necropsie, indicînd ectazii presenile şi senile (Staemmler, 1954).

Cercetările sovietice recente (Illinsky, 1949) disting venule ce însoţesc vasele coronare, pe cînd altele au traiect independent cu acele vase.

## INFARCTUL MIOCARDIC PRIN SPASM ARTERIAL

Înseamnă o necroză de miocard *fără* obliterare coronariană demonstrabilă morfologic. Patomorfic lipsesc deci leziunile arteriale corespunzătoare. Leziunile miocardice sînt bineînţeles aceleaşi ca în infarctul prin obliterare arterială.

**Infarctul miocardic latent.** Infarctul miocardic a fost latent la 4 cazuri de deces în sala de operaţie (chirurgie generală), după observaţii făcute de Briggs, Sheldon, Beecher (1956). Trebuie însă subliniat faptul că există o neconcordanţă între diagnosticul anatomo-patologic şi cel clinic, în defavoarea celui din urmă. Incongruenţa constă de fapt în aceea că, încă mai rămîne un număr relativ mare de infarcte de miocard descoperite abia la necropsie.

Cu alte cuvinte, ceea ce clinicianul diagnostichează ca infarct miocardic, aplicînd o metodă asociată, este corect. Dar pentru oarecare proporţie de infarcte de miocard, în lipsa oricărui simptom clinic, nu a existat motivul să se verifice, prin metode de laborator, existența leziunilor. Se pot astfel acumula mai multe infarcte, evoluate aclinic, constituindu-se cu timpul o situație nouă.

Gravitatea aceasta stă în consecințe. Acestea reprezintă înlănțuiri morfopatogene diverse:

1) Suprimarea țesutului miocardic din tot mai multe teritorii, înlocuit fiind cu un țesut cicatriceal. Toate aceste cicatrice reprezintă un fel de tendoane intercalare. Prin ele înșile, acestea nu împiedică activitatea miofibrelor rămase. Ceea ce suferă însă, este eficiența miocardului în ansamblul său, căci scurtarea sistolică a diametrelor ventriculare nu mai poate atinge aceeași amplitudine. Ca urmare, ventriculul nu se mai poate goli decît în parte, astfel că debitul cardiac scade. Rămîne de precizat dacă intervin în mod reflex mecanismele corespunzătoare unei tendințe la compensarea teritoriilor inerte, pasive, prin hiperactivitatea teritoriilor contractile rămase, ducînd la epuizarea acestora; sau dacă prezența inflamației subacute induce pareza miofibrelor vecine (legea lui Stokes). În atare condiții, sau în altele, echivalente, rezultă o relaxare paretică a miocardului, o dilatare progresivă.

2) Procesul de bază fiind o ateroscleroză coronariană ducînd la stenoză și obliterare, evoluția aclinică favorizează agravarea și riscurile pentru pacient, care nu este avertizat să urmeze un tratament apropriat și, mai ales, să lase acele deprinderi de lucru și de viață incompatibile cu starea sa reală.

## ANGINA DE PIEPT

*Este o noțiune pur clinică*, bazată numai pe semne subiective. Din punct de vedere clinic, angina pectorală se caracterizează prin: *a)* durere retrosternală (sau precordială) sau transversală « în bară », excesiv de intensă, ca de strivire, sau de ghiară, apărută brusc ori progresiv; *b)* însoțită de iradieri în umărul și brațul stîng spre degetul mic și *c)* de anxietate, de senzația de moarte prin asfixie, ca de strangulare (Vaquez, 1928). Clinicianul va diferenția durerea de angor de cea de aortite etc; iradierile atipice (iradierile în dreapta pledează pentru criza colelitiazică etc.), vor preciza caracterele unei angine de efort sau decubit (în somn) etc.

Metodica fiziopatologică și noțiunile corespunzătoare ajută explicînd dilatarea cordului și aortei (verificate radiologic), și mai ales iradierea durerii. Dar cauza durerii, atribuită asfixiei miocardului de Parry (1799), nu are încă o explicație precisă. Cu Harvey și Tigerstedt, se admitea că de la inimă nu pot pleca excitații percepute conștient. Dar acestea se refereau mai ales la condiții normale, total diferite de cele din angor. Vaquez (1928) le compară cu durerile musculare din tetanos. Am spune, astăzi, că sensibilitatea proprioceptivă este pusă în joc. Nervi senzitivi au fost demonstrați în miocard de Smirnov (1895) și recent de I. T. Niculescu și colaboratori (1954).

Metodica patomorfică aduce un fapt de primă importanță: *lipsa unei leziuni specifice sau cel puțin, caracteristice*. Sînt două eventualități: *a)* uneori nu s-a găsit nici o leziune macro- sau microscopică; *b)* de obicei însă necropsia arată alte leziuni, binecunoscute, de exemplu caracterele degenerării grase a inimii, proceselor valvulare, cordului bovin, simfizei cardiace, leziunilor mediastinale, sclerozei renale, calcificării valvulare, aortitei. Cele mai importante şi mai des găsite sînt aortita suprasigmoidiană, hipertrofia excentrică a ventriculului stîng şi ateroscleroza. Vaquez (1928) constată, clinic şi radiologic, că în special o crosă aortică lărgită, cu arc mai înalt şi mai larg, deci cu o coardă mai lungă, corespunde unei aortite mai grave, interesînd şi aorta abdominală, explicînd tabloul anginei (cu dureri) abdominale.

*Angor pectoris* este totdeauna asociat cu hipertensiune, cu cardio-vasculopatii sau cu astuparea completă a cel puţin uneia din cele trei artere principale; de obicei sînt astupate 2 (din 3) înaintea episodului terminal.

**Patogenie.** Tabloul clinic şi cel morfopatologic au servit la elaborarea unor ipoteze patogenice variate. Fiecare ipoteză corespundea unui anume grup de observaţii, ceea ce permitea combaterea ei cu o contra ipoteză la fel de întemeiată. Era uneori vorba de coincidenţe anatomo-clinice, erijate în explicaţii generale, coincidenţe uşor de realizat, mai ales că intervine o vîrstă relativ înaintată.

Patogenia, ipotetic atribuită acestui sindrom, a oglindit progresele fiecărei epoci.

În stadiul pur clinic (Rougnon, 1768; Heberden, 1768), pe baza sindromului durere asociată cu o stare de anxietate, s-a vorbit de astm spasmodic, de sternalgie de origine diabetică, gutoasă, reumatică.

În stadiul anatomo-clinic, Potain (1863) şi Huchard au incriminat stenozarea originii coronarelor (stenocardie) prin plăci ale intimei. Cercetări minuţioase i-au permis lui Vaquez (1928), prin secţiuni în serie şi cateterizarea lumenului (cu un fir de setolină), să precizeze că stenoze se pot găsi pe traiectul trunchiului şi ramurilor coronare. Aceasta mai ales în cazul anginei de efort.

Progresele fiziologiei s-au oglindit în invocarea (pur ipotetică) a unei nevrite a plexului cardiac de către Lancereaux şi Peter.

Sinteza acestor achiziţii o reprezintă explicarea propusă de Vaquez (1928). Angina de efort s-ar datori unei distensiuni bruşte a originii aortei, ceea ce corespunde cu frecventa coexistenţă a unei aortite suprasigmoidiene, iar angina de decubit s-ar datori unei distensiuni bruşte a ventriculului stîng.

În ceea ce priveşte patogenia anginei pectorale, importante contribuţii au adus N. O. Strajesco, G. F. Lang, V. F. Zeleni, P. E. Lukomski, D. M. Grotel şi alţii.

În Marele Război pentru Apărarea Patriei, diagnosticul de « angină pectorală şi infarct miocardic » s-a pus în 10% din bolile vasculare, faţă de 74% ateroscleroză coronară şi cardioscleroză. Astfel, Hviliviţkaia a constatat 18,9% infarcte miocardice la combatanţi în vîrstă între 30 şi 39 de ani. Constatările făcute de Steigmann arată atare pacienţi şi sub 30 de ani. Influenţa situaţiei militare, răspunderea şi încordarea neuropsihică de lungă durată favorizează producerea infarctului miocardic, prin insuficienţa neuro-reflexă a irigaţiei inimii.

*Angor pectoris* rămîne un exemplu al prelungitelor dificultăţi de interpretare satisfăcătoare, atunci cînd nu avem la dispoziţie altă definiţie decît una pur clinică, dar şi aceasta constituită numai din simptome subiective.

Angina de piept este interpretată ca strîns legată de hipoxia miocardului. Accesele respective, cu senzații de simplă apăsare, sau de dureri iradiind în brațul stîng, sau de gheară precordială, pînă la lipotimie și exitus, prezintă un tablou clinic pe cît de pregnant, pe atît de contradictoriu interpretat din punct de vedere anatomic și fiziopatologic.

**Patomorfie.** *Macroscopic*, la cei decedați în plin acces, sau între accese, de obicei se vede un tablou de leziuni caracteristice pentru cele mai diverse cardiopatii cronice, și în special pentru cele mio-valvulare etc. Se mai găsesc leziuni deplin constituite, îndelung evoluate, precum ateroscleroză coronariană, coronarită sifilitică, tromboză sau embolii coronariene, sau stenoză. Precizăm însă că sindromul anginos a lipsit la cei mai mulți dintre pacienții cu atare leziuni.

*Microscopic*, se pot găsi leziuni diverse corespunzătoare, eventual și necroze recente sau cicatrice.

Interpretarea fiziopatologică propusă de Brugsch (1947), de Hoff (1948) consideră că tocmai aceste necroze, cicatrice ori procesele corespunzătoare constituie punctul de plecare al unor excitații anormale, percepute de pacient ca durere, aceasta reprezentînd simptomul dominant al insuficienței coronariene. Ultimul dintre acești autori enumeră condițiile corespunzătoare: 1) îngustarea lumenului coronarian prin leziuni parietale; 2) rigiditatea coronarelor, ceea ce nu le mai permite să se adapteze solicitărilor cordului; 3) distonie neurovegetativă de origine centrală ori periferică, acționînd prin hipervagotonie în caz de embolie pulmonară, traume psihice, sindrom Roemheld, comoții cardiace etc; rezultă spasme coronariene, apoi tromboză; 4) labilitate miocardică și vasomotorie în stenoza aortică, hipertonie, colaps, suprasolicitări cardiace; 5) hipoxemii și mai ales hipoxii locale, miocardice.

Faptul că la necropsie, Danielopolu, Lupu, Goliciu, C. Nicolau și M. Petrescu (1926) au găsit o ateroscleroză relativ intensă a trunchiului celiac în cazuri de angină abdominală, arată că boala aterosclerotică constituie tabloul de fond, cu variante de la caz la caz.

*Claudicația intermitentă*, coexistentă, (Charcot, Potain) corespunde unei ateroscleroze periferice, în teritoriul membrelor inferioare.

Patogenia acceselor de angor a fost ipotetic legată de procese fiziopatologice sau patomorfice diverse, precum:

— aortalgia (Clifford Albott; Vaquez, 1920; Wenkebach, 1924);

— nevrita plexului cardiac (Beaumes, 1808);

— epuizarea miocardului (Mackenzie, 1925);

— coronarita (Bellini, 1703; Kreysig, 1816; Potain, 1870);

— obosirea miocardului și reflexul presor după Danielopolu (1916), care s-a bazat pe lucrările lui Ion Atanasiu și Carrvalo asupra oboselii musculare și a conceput o metodă *terapeutică chirurgicală* în consecință.

În concluzie, angina pectorală se poate deci manifesta chiar cu un cord normal din punct de vedere macro- și microscopic, dar aortalgia de hipertensiune, invocată de Albott (1926), Wenckebach (1926) nu este admisă drept o cauză valabilă pentru acest sindrom.

Rezecînd « calea anginoasă » la 33 pacienți, Burnett și Evans (1956) au avut 9% mortalitate operatorie cu circa 87% rezultate bune, la cei care au supraviețuit. « Calea anginoasă » cuprinde primii ganglioni simpatici toracici și lombari începînd (variabil) cu $D_1$—$D_6$ și pînă la $D_4$—$L_2$ excepțional $L_3$. Rezecția a fost de obicei bilaterală, într-unul sau în doi timpi, la diverse intervale, pînă la 6 ani. Rezecția unilaterală a fost urmată de dispariția fenomenelor anginoase de partea operată.

*Simptomul durere*, fundament și punct de plecare al întregii medicine clinice, încă este insuficient analizat și cunoscut. Deși în întreg organismul, în general, sînt (ori se presupun) aceleași condiții de inervare, vascularizare, armătură fibro-elastică mai mult sau mai puțin extensibilă, totuși la unii indivizi se pot constitui fără nici o alarmă dureroasă, leziuni distructive ori infiltrative grave, ca: infarcte miocardice, obliterări coronariene, aortite, coronarite și alte arterite, anevrisme, aderențe și obliterări pericardice, tumori maligne etc. Este greu de presupus așa de mari inegalități în distribuția fibrelor și formațiilor senzitive (centripete) ale sistemelor corticale sau neurovegetative. Este greu de explicat de ce un individ prezintă o hiperestezie faringiană, laringiană, conjunctivală etc. cu excelentă acuitate senzorială, în contrast cu o « anestezie » duodenală (ulcer duodenal latent, indolor), aortică (ateroscleroză) etc. Simple diferențe de viteză în constituirea leziunilor, deci de gradiente în modificarea ambianței tisulare, nu pot explica atare diferențe de percepție a durerii viscerale. Este adevărat că se cunosc și zone mute ale cortexului cerebral, ale cărei excitații ori distrugeri rămîn asimptomatice.

Durerile anginoase pot fi înlocuite cu « echivalențe » după constatările clasice făcute de Obrazțov și Strajesco.

## DISCUȚII

În paragrafele precedente, am căutat să schițăm, folosind publicații cunoscute și observații personale, profilarea anatomo-clinică a unor tablouri ca insuficiența coronariană, tromboza și obliterarea coronariană, infarctul miocardic și *angor pectoris*.

*Denumirea de insuficiență coronariană pretează la controverse, deoarece insuficiența reală, eficientă, este a miocardului, sau a mecanismelor de adaptare-compensare. Tratamentul se adresează, nu coronarelor, ci miocardului sau factorilor nervoși ori metabolici. Activitatea deficitară ori excesivă a unei formațiuni implică o manifestare proprie, directă.*

Se poate remarca, de la început, că prima și ultima noțiune aparțin clinicii, iar celelalte trei, patomorfiei.

Diagnosticul just, în toate aceste trei sectoare ale investigației științifice, presupune aplicarea metodicii directe, adecvate, corespunzătoare. Dar în situații de necesitate, la patul bolnavului — precum diagnosticul diferențial între aceste diverse tablouri — desigur că este legitim a se folosi chiar o metodică indirectă, mai mult sau mai puțin adecvată. Tot așa de legitimă rămîne însă rezerva, de a considera ca provizoriu acel diagnostic în așteptarea verificării, cu metodele proprii ale fiecăruia dintre aceste trei sectoare, pe cît posibil asociindu-le.

Apropierile dintre angor, insuficiența, tromboza, obliterarea coronariană și infarctul miocardic, constau în manifestări funcțio-structurale — precum tulburări de circulație coronariană — capabile să producă hipoxia prin ischemia miocardului.

Dacă ischemia și hipoxia sînt de o durată, care nu întrece toleranța miocardului, tulburările acestuia rămîn pur funcționale, iar tabloul clinic poate dispare.

Natura cauzei care a produs ischemia, chiar dacă nu are o importanță pentru moment, are însă totdeauna o importanță de viitor, întunecînd prognosticul, căci aceeași cauză poate reveni. Revenirea și agravarea condițiilor patogene este regula. *Dar momentul letal poate surveni în oricare din aceste modalități anatomo-clinice, în funcție de acomodarea organismului la procesele locale coronaro-miocardice.* Constatările anatomo-clinice vor reflecta stadiul înlănțuirii unui anumit proces nosologic. Acesta este caracterizat printr-un *deficit coronaro-miocardic, începînd cu un deficit de debit arterial, și încheind cu un deficit miocardic.* Intervalul între început și încheiere este variabil. Deficitul miocardic poate fi regional, localizat (infarct) ori suficient de întins, pentru a produce moartea prin cord (cu sau fără edem pulmonar acut).

Unitatea funcțională — fiziopatologică și clinică — a tablourilor schițate exprimă unitatea structurală. Aceasta, bineînțeles, numai cu condiția ca procesul structural să fie conceput dinamic, în realitatea continuității sale, deci contrar cu atitudinea amintită, aceea de a descrie fragmentar anume grupări de cazuri, pentru simplul motiv că se terminaseră letal la anume stadiu evolutiv.

Expunerea ce precede caută să păstreze, de acord cu reperele necesare clinicianului, distincția între acele tablouri. Totodată ele au fost însă seriate, de la cît mai obiectiv și structural, la cît mai subiectiv și funcțional arătînd atît apropierile, cît și deosebirile.

Deosebirile traduc condiții nosogene distincte, precum boala aterosclerotică, sifilisul, boala hipertensivă, în diversele lor etape. Profilaxia și tratamentul se vor orienta astfel pe principiul cauzalității.

Apropierile rezultă din modalitățile, obligator limitate, a unor anume țesuturi — coronare și miocard — în interacțiune morbidă cu agresiuni susamintite. Punctul de plecare (normalul) și punctul de încheiere (ateroscleroza și scleroza) fiind practic aceleași, de la caz la caz, efectele se vor deosebi între ele, nu atît prin leziunile locale, cît mai ales prin răsunetul procesului general (de exemplu, în condițiile boalei aterosclerotice, cu tendința sa neîntrerupt și lent progresivă) asupra celui local (ca hipotrofie), în ordinea receptivității unităților funcțio-structurale.

« Aortita », în acest sens, nu este cauza, a nici unuia din tablourile amintite, ci martorul bolii respective pe organism. La fel, « coronarita » reprezintă doar o verigă din lanțul morbid pe organism.

« Aortita » și « coronarita », de altă parte, pot evolua, în cadrul bolii respective (ateroscleroză, sifilis etc.), dar fără o participare dominantă și caracteristică a miocardului.

*Coronarele, de fapt, neposedînd o simptomatologie proprie, « patiile » lor se exprimă indirect prin manifestările miocardului.*

Rămîne de analizat și de lămurit, pe baza unor observații anatomo-clinice deosebit de semnificative și complet studiate, faptul că, în unele cazuri, participă, practic, numai aorta și coronarele, iar în altele domină « foamea de oxigen » a miocardului, sau algiile ori elementul spastic asupra trombogenezei, ori domină scleroza sau relaxarea miocardului.

*Fapt este, că numai pe baza observațiilor clinice (cu ECG etc.) nu poate să se prevadă exact tabloul leziunilor, eventual verificate la necropsie.* Aceasta poate descoperi, în coronare, tromboze recente, sau ocluzii fibrozate, total aclinice.

Iar în cazuri diagnosticate ca infarct miocardic, sau ca tromboză coronariană, la necropsie nu se confirmă obligator existența trombozei.

*Observațiile personale și considerațiile de mai sus, ne determină să interpretăm tablourile precedent indicate ca etape (neobligatorii) ale unei interacțiuni dintre doi factori: debitul coronarian și cerințele de oxigen ale miocardului.* Cei doi factori pot fi acționați funcțio-structural în mod reflex, pe baza leziunilor deja constituite și a receptivității nosogene însușite între timp. Lanțul complet al leziunilor duce la infarct. *Dar una sau alta din verigile acestui lanț de leziuni pot încheia viața pacientului, luînd astfel aparențele unei asocieri anatomo-clinice bine definite.*

În aceste condiții, cel puțin deocamdată, credem că este justificată alăturarea acestor tablouri, eventual sub denumirea de *sindrom coronaro-miocardic.* Ambele formațiuni — coronare și miocard — acționează sinergic în decursul diverselor cicluri normale, perinormale și patologice, prin care organismul trece într-un fel ori altul. Ambele au aceeași origine embrionară. Însă fiecare din aceste două sinergide are, în plus, afinități proprii morbigene, pe baza condițiilor structurale și funcționale proprii. În condiții care rămîn de precizat, uneori ele se îmbolnăvesc pe cont propriu — dar în acest caz procesele coronariene rămîn de obicei mute. Alteori, sinergismul lor obișnuit se continuă și pe plan nosogen, realizînd, în comun, unul ori altul dintre tablourile amintite. *Complexul coronarian și cel miocardic se articulează, biochimic, în consumul de* $O_2$, *care reprezintă un* sine qua non *pentru anume grad de activitate cardiovasculară, dar mai reprezintă și un determinism tot așa de strict din punct de vedere al coeficientului de oxigenare a sîngelui.*

Debitul coronarian, fiind și debitul de oxigenare al miocardului, tot ceea ce îl reduce pe primul (plăci de ateroscleroză, hiperreflectivitate spasmogenă etc.), îl va reduce încă mai mult pe secundul, căci miocardul, în suferință progresivă, își pompează mereu tot mai puțin sînge.

*Miocardul devine insuficient, în aceste condiții, prin autoasfixie, dar numai pentru că sinergida coronariană nu are (sau nu mai are) posibilități de acomodare.*

Semnele de suferință, începînd, ori terminînd, cu dureri ca în criza supremă de angor, sînt variabile ca moment al apariției, ca intensitate și ca înlănțuire.

## ALTE SINDROAME ANGEIO-VISCERALE

Prin analogie cu sindromul coronaro-miocardic, se pot considera diverse alte sinergisme patomorfice reunind, ca simptome clinice și leziuni, tulburări de vascularizare a unor anumite viscere. În sensul vederilor expuse de Davîdovski (1954), *condițiile funcțio-structurale normale de organ reprezintă puntea de legătură cu profilarea patobiotică a proceselor de adaptare-compensare, depășind perinormalul.*

Deosebit de bine caracterizate sînt atare sindroame pentru encefal și pentru rinichi. *Tendința actuală este de a individualiza cît mai multe astfel de sindroame angeio-viscerale, pe baza angeio-arhitectonicii de organ* (Repciuc și colaboratori, 1957). Vom aminti pe scurt unele dintre ele.

## SINDROAME DE ATEROSCLEROZĂ PERIFERICĂ

Ele reprezintă cele mai frecvente angeiopatii cu tendință obliterantă ale extremităților, mai ales ale celor inferioare (fig. 213 și 214).

Întregul tablou anatomo-clinic traduce ischemia progresivă a regiunii corespunzătoare. Procesul este favorizat de leziuni precedente și de autointoxicare, ceea ce explică frecvența crescută după vîrsta de 50 de ani. De asemenea hipercolesterolemia, diabetul zaharat și chiar hiperglicemia (cu glicozurie discretă) prin ateroscleroză viscerală, favorizează ateromul cu plăci tot mai proeminente pînă la obliterare prin trombi. Clinic, între timp se instalează paliditatea, hipotermia, hiposfigmia (puls slab) sau asfigmia (puls absent), parestezii (amorțeli etc.), dar mai ales dureri.

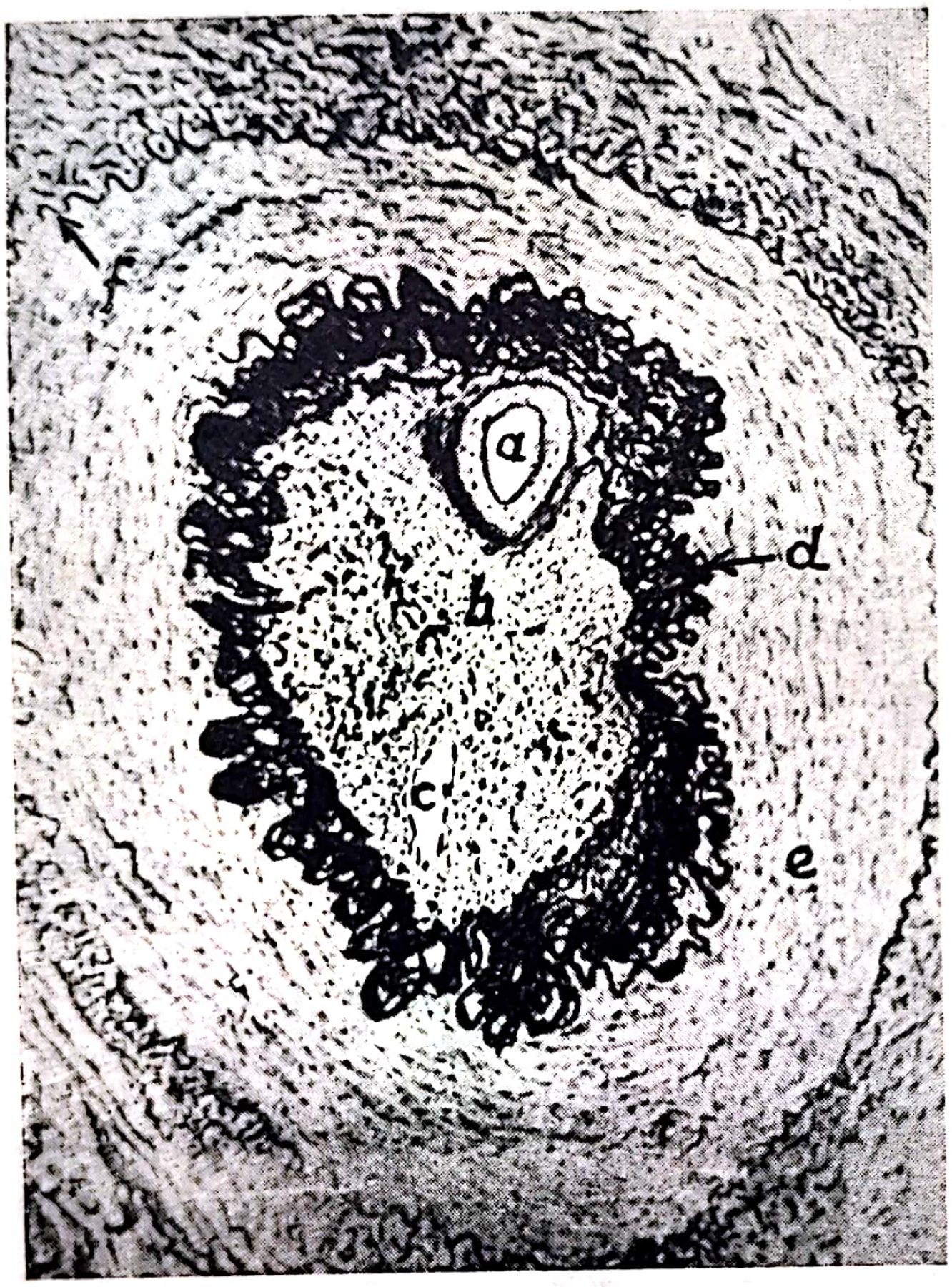

Fig. 213. — *Trombarterită. a)* lumen arterial păstrat, înconjurat de o dublă limitantă elastică neoformată; *b)* vechea endarteră mult îngroșată; *c)* lumen de recanalizare; *d)* vechea limitantă elastică internă, enorm hiperplaziată; *e)* media; *f)* limitanta elastică externă, de asemenea hiperplaziată (după Letulle).

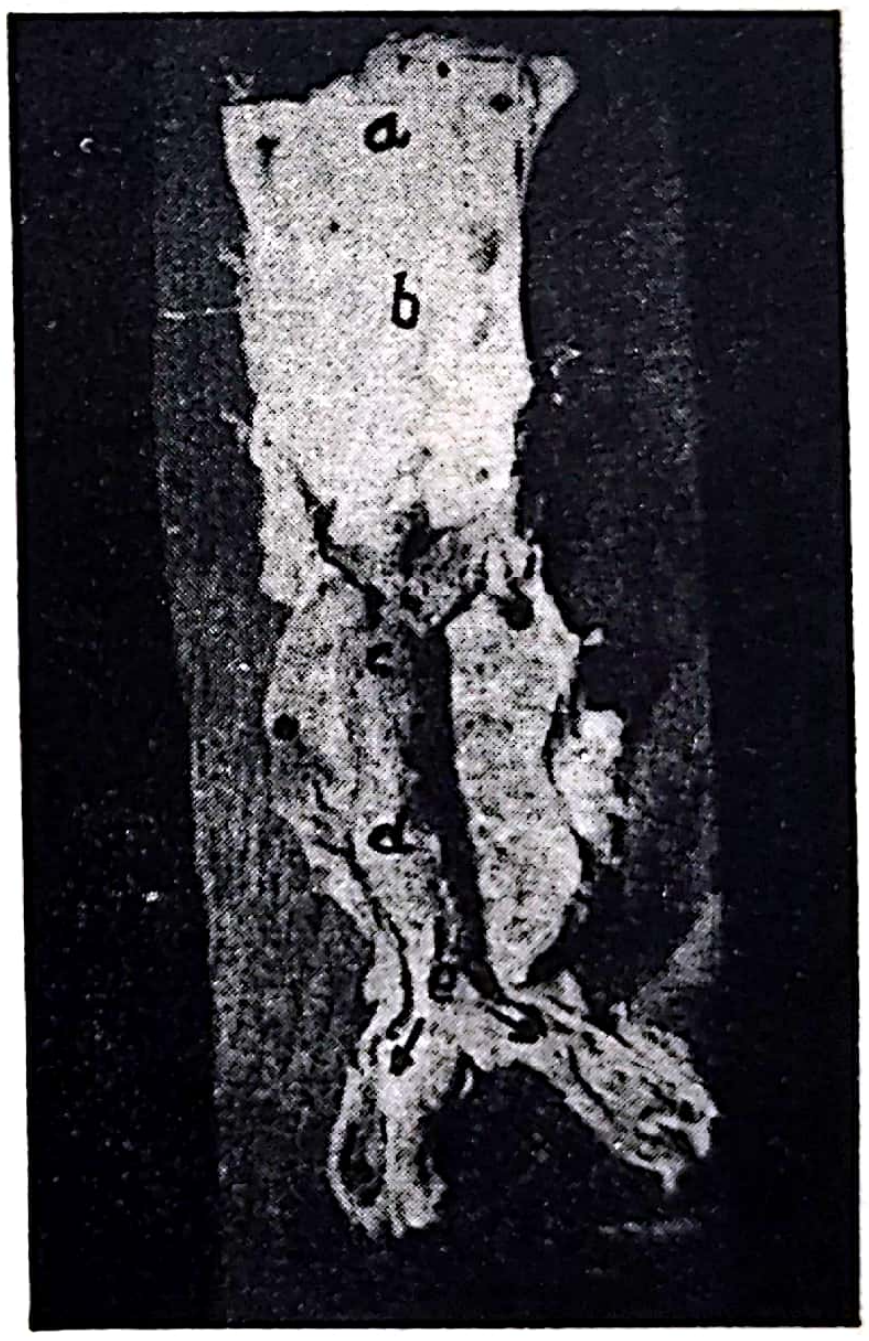

Fig. 214. — *Tromb calcificat deasupra bifurcării aortice, de la un pacient cu amputație bilaterală a coapselor. a)* peretele aortic; *b)* plăci ateromatoase proeminente; *c)* tromb negru, aderent la peretele aortic ulcerat; *d)* tromb mixt; *e)* tromb alb, ocupînd ambele artere iliace (preparat H. Breazu).

Patomorfic, se constată în intimă plăci de aterom în diversele lor etape evolutive, obliterarea fiind completată prin mase trombotice. Urmează gangrena uscată, la început a unui deget, dar curînd se extinde dat fiind că tromboza s-a dezvoltat retrograd. Această tendință, ca și etatea și starea generală, justifică un prognostic foarte rezervat. Coexistă de obicei o ateroscleroză cerebrală, coronariană ori renală, mai mult ori mai puțin înaintate.

## ATEROSCLEROZA CEREBRALĂ

Aceasta se dezvoltă anatomo-clinic în sensul senescenței acestor vase, adică realizînd predominant o ectazie. Aceasta se poate găsi, la cei cu etate înaintată, de obicei la nivelul arterei bazilare, ca și în poligonul arterial de la bază, formîndu-se de asemenea cotiri încă mai largi. Unele pot ajunge la o dilatare anevrismală. Artera carotidă internă, dimpotrivă, traversînd baza craniului, ajunge deseori la procese de ateroscleroză, chiar de calcificare (Dörfler). Arterele convexității creierului nu prezintă nici una din aceste leziuni.

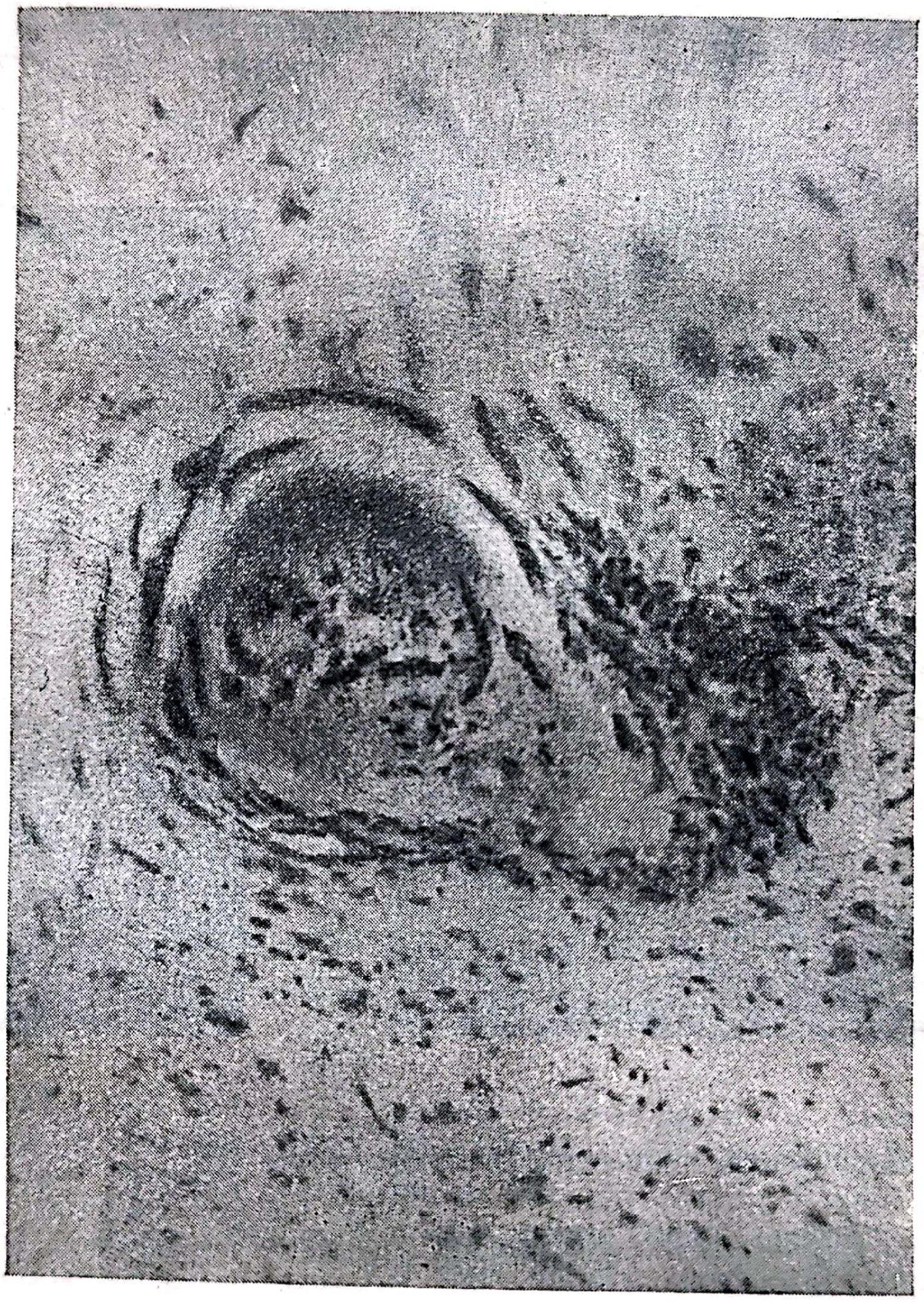

Fig. 215. — *Arteriolă cu perete hialinizat și cu tromboză, în talamus* (colorație Nissl).

Intervine, în această discrepanță, factorul structurii parietale, căci arterele de la bază au relativ puține miofibre în peretele lor (Baker, 1937; Voucken, 1932).

*Microscopic* (fig. 215) se constată leziuni de aterom focal, ulcerat etc. și tendința la tromboze (Volkoff, 1929). Tendința la necroze parietale a fost subliniată de Staemmler (1923) și Wolff (1937), iar hialinoza de Scholz (1938). Toate aceste leziuni prepară peretele arteriolelor cerebrale pentru anevrisme acute și rupere, în special arterele silviană și lenticulostriată (Charcot, 1889). Atare consecințe se produc mai ales în caz de hipertensiune arterială, dar uneori și fără aceasta, la creșteri accidentale ale tensiunii arteriale. Accidentul duce la hemoragie cerebrală. Dar la aceiași bolnavi, arteriolele renale ajung dimpotrivă la o hiperelastoză, fără aterom, fără scleroză.

*Diagnosticul diferențial* se face cu:

1. *Sifilisul vascular nervos*, interesînd creierul sau măduva spinală (artera spinală anterioară, după Preobrajenski), eventual cu leziuni tip Heubner; acesta se recunoaște prin: *a)* infiltrate limfo-plasmocitare predominînd în adventiție; *b)* hiperplazia endarterei cu tendință obliterantă; *c)* leziuni în focar sub formă de demielinizare, abiotrofie, necrobioză sau necroză de colicvație, corespunzînd teritoriului angeioarhitectonic interesat.

Forma gomoasă corespunde unor localizări bine definite, puțin numeroase.

2. *Arterioze toxice*, prin intoxicație cronică cu plumb, se văd ca hiperplazie endotelială, cu modificări de calibru și demielinizare etc. (Horneț, 1957). Alcoolismul cronic produce hemoragii meningeale tip Wernicke. Arsenicul (neosalvarsan) lezează mai ales venule, capilare, eventual cu tendință la tromboze. Rezultă edem cerebral, mici focare hemoragice sau de ramoliție, cu sindroame opto-striate, de corp calos etc. Participarea venei Galen a fost studiată minuțios de Horneț (1957).

Oxidul de carbon duce la hemoragii întinse bilaterale, afectînd mai ales nucleii lenticulari (Spyelmeyer, 1918; Pulvertaft, 1947).

3. *Procese vasculare acute*. Arterite, capilarite, flebite în diverse stări septice prezintă tabloul corespunzător localizării nervoase. Tromboflebitele au caractere anatomo-clinice particulare, ca și perivascularitele (Horneț, 1957).

*

Capitolul acesta este important dată fiind prezența faptic constantă, de la o anumită etate, a bolii aterosclerotice.

Aceasta este un proces morbid propriu-zis, credem, și nu o simplă uzură inerentă ciclului vital. Motivul este, că pe fondul acestui proces se constituie, după caz, un tablou anatomo-clinic sau altul deseori foarte grav, exprimînd distribuția inegală și variată a aterosclerozei.

Polimorfia aceasta nu justifică însă de loc fragmentarea întregului proces, inițiat de insidioase treceri de la normal prin perinormal la patologic. Din contra, propunînd o cvadruplă stadiere a bolii aterosclerotice, preocuparea noastră este tocmai accentuarea acestei fundamentale continuități, care nu poate fi mascată de ramificările tabloului anatomo-clinic, așa de instructive, de la un pacient la altul.

Cu aceleaşi preocupări de patobiologie, am propus reunirea, ca sindrom coronaro-miocardic, a unor tablouri din ce în ce mai bine cunoscute şi, *ipso factu*, expuse unor înţelegeri fragmentare.

Iar concepţia asocierii (deci a continuităţii) distrofiilor lipidice cu cele protidice, în sensul vederilor lui L. Aschoff (1913), fusese deja iniţiată de V. Babeş (1885) studiind leziunile renale de origine microbiană. Mai recent, Hesse şi Zinserling (1935), W. W. Meyer (1948), Sinapius (1950) precizează că distrofia protidică poate fi mai înaintată (deci mai veche) decît cea lipidică, aşa cum tind să arate de asemenea cercetările noastre (în colectiv) pe material de geriatrie (1959).

## BIBLIOGRAFIE

1. Abrikosov A. I. şi Strukov A. I., *Anatomia patologică*, Bucureşti, Ed. medicală, 1955 (partea I) şi 1956 (partea a II-a).
2. Anderson Banks W., Nicholson M. W. a. Iverson L., *Temporal arteritis with associated optic atrophy*, South. Med. J., 1948, nr. 5, p. 426.
3. Aschoff L. u. Benda C., *Pathologische Anatomie*, Jena, Ed. Fischer, 1919.
4. Babeş Victor, *Anatomie patologică generală*, Bucureşti, 1921.
5. Barié Ernest, *Maladies du cœur et de l'aorte*, Paris, Ed. Vigot, 1912.
6. Blumgart L. H., Schlesinger J. M. a. Zoll M. P., *Angina pectoris, coronary failure and acute myocardial infarction*, J. Amer. med. Ass., 1941, vol. 116, nr. 2, p. 91.
7. Claud W. P., Davies L. G., Godwin J. G., Hunter J. D. a. Steiner R. E., *Mitral valve disease and valvotomy*, Brit. Med. J., 1953, p. 573.
8. Costero I. a. De Buen S., *Miocarditic descendente consecutiva a medoaortic luetica*, Arch. Inst. Cardiol. Mexico, 1947, t. XVII, fasc. 5, p. 605.
9. Crăciun E., *Vegetonevritele în raport cu simpaticotomia interlombo-sacrată (metoda Danielopolu)*, Acad. Rom. de Med., 20 iunie 1939.
10. Danielopolu D., *L'angine de poitrine et l'angine abdominale*, Paris, Ed. Masson.
11. Davîdovski I. V., *Problema localizării şi patologiei organelor în lumina concepţiilor lui Secenov, Pavlov, Vvedenski*, în *Studii şi cercetări de morfopatologie*, Bucureşti, Ed. medicală, 1955.
12. Frisk Åke, *The arteritis temporalis syndrome*, Acta Med. Scand., 1948, vol, CXXX, fasc. V.
13. Horneţ Th., *Bolile vasculare ale sistemului nervos*, în *Morfopatologia sistemului nervos*, Bucureşti, Ed. medicală, 1957, p. 202.
14. Hortolomei N., Maliţchi Elena, Ghiţescu T., Setlacec D. şi Papahagi E., *Sechele reumatismale. Tratamentul chirurgical al stenozei mitrale*, în *Lucrările congresului naţional de ştiinţe medicale 5—11 mai 1957, I. Rapoarte*, Ed. Acad. R.P.R., 1957.
15. Hviliviţkaia M. K., *Trombangeita obliterantă*, în *Bolile inimii şi ale vaselor (Experienţa Medicinei sovietice în Marele Război pentru Apărarea Patriei 1941—1945)*, Bucureşti, Ed. medicală, 1954.
16. Iliescu C. C. (sub redacţia), *Infarctul miocardic*, Bucureşti, Ed. stat pt. lit. ştiinţ., 1953.
17. Jobling W. J. a. Meeker R. D., *Further investigation on experimental atherosclerosis*, Arch. Path., 1936, vol. 22, p. 293.
18. Kedrov A. A., *Insuficienţa cardiacă produsă de distrofia miocardului*, în *Bolile inimii şi vaselor (Experienţa medicinei sovietice în Marele Război pentru Apărarea Patriei 1941—1945)*, Bucureşti, Ed. medicală, 1954.
19. Lang G. F., *Boala hipertensivă*, Bucureşti, Ed. stat. pt. lit. ştiinţ., 1953.

## CAPITOLUL al XV-lea

# ANEVRISMELE VASELOR ȘI INIMII

de LEONIDA GEORGESCU și CONSTANTIN TAȘCĂ

Anevrismele reprezintă dilatații localizate, distensii sau ectazii ale vaselor, datorite diminuării rezistenții pereților vasculari. În urma modificării peretelui vascular se crează o pungă exterioară, în comunicație cu vasul. Sacul astfel format poate fi plin cu sînge lichid sau coagulat și să ducă la tulburări de compresiune, legate de mărimea anevrismului și de importanța organelor învecinate.

## ETIOLOGIE

**Factori determinanți.** Printre cei mai importanți factori etiologici în formarea anevrismelor sînt : sifilisul, ateroscleroza, infecțiile nespecifice, traumatismele, malformațiile congenitale ale pereților vasculari, factorii endocrini și tulburările de nutriție.

*Sifilisul* este cauza celor mai multe anevrisme ale aortei toracice și ale arterei pulmonare. Aproape 90% dintre anevrismele aortei toracice se datoresc mezaortitei luetice. De cele mai multe ori este vorba de un sifilis cîștigat, netratat, cu o durată de 15—20 de ani de la șancrul sifilitic. Excepțional, sifilisul congenital poate fi la originea anevrismelor juvenile. Anevrismele arteriale cu altă localizare decît cea aortică sînt rareori de origine sifilitică, mai ales cele ale vaselor mici, unde leziunile sifilitice sînt proliferative. La nivelul aortei, leziunile anevrismale interesează aorta ascendentă, crosa și aorta descendentă pînă la nivelul originei arterelor renale ; sub acest nivel sînt rare.

În aorta abdominală aproape 9/10 din toate anevrismele sînt aterosclerotice și numai 1/10 sînt sifilitice.

În cazul anevrismelor luetice, leziunea progresează încet și poate chiar să devină staționară. Spirocheta este vehiculată spre adventiție și *vasa-vasorum*, din limfaticele periaortice, producînd reacții inflamatorii și leziuni de mezaortită caracteristică. Ca rezultat al acestor modificări, nutriția mediei este tulburată și apare o degenerescență lentă a fibrelor musculare, cu o cicatrizare defectuoasă printr-o proliferare fibroblastică și fibroză.

Anevrismele sifilitice sînt de tip fuziform sau sacular.

*Ateroscleroza* ocupă locul al doilea ca frecvență, în etiologia anevrismelor.

*Invazia bacteriană* directă a peretelui arterial, în cursul unui proces de endocardită bacteriană, poate fi cauza anevrismelor saculare. În aceste cazuri, anevrismul se produce printr-un proces terebrant și distructiv care se dezvoltă dinăuntru în afară. Infecția streptococică și gonococică, prin leziunile de la nivelul *vasa-vasorum* și de mezaortită necrozantă determină apariția unui anevrism.

Reumatismul poate produce un anevrism prin leziunile de mezaortită reumatică. La acestea se mai adaugă necroza fibrelor elastice, fapt care diminuă rezistența peretelui vascular. Rolul paludismului, semnalat de Lancereaux, nu a fost demonstrat.

*Traumatismele* periferice prin plăgi penetrante, cu leziuni ale pereților vasculari, duc adesea la anevrisme.

De asemenea, traumatismele violente ale regiunii precordiale pot da rupturi parcelare ale vaselor mari, cu formarea de anevrisme.

*Malformațiile congenitale* ale peretelui arterial și ale armăturii elastice pot fi de asemenea cauza anevrismului. Acestea se dezvoltă de obicei la bifurcarea arterelor, în poligonul arterial de la baza creierului.

Leriche a susținut că în producerea anevrismelor un rol important îl au *factorii endocrini*, precum și *tulburările de nutriție*, care afectează metabolismul țesutului elastic.

**Factorii predispozanți** sînt constituiți de unele profesii (sticlari) în care eforturile expiratorii dau creșteri bruște ale presiunii sanguine, capabile de a forța rezistența unui segment slăbit al peretelui aortei. Mecanisme analoge intervin în timpul tusei, eforturilor violente etc.

Anevrismele sînt mai frecvente între 30 și 60 de ani, adică vîrsta la care se dezvoltă de obicei aortita luetică. Frecvența este de 4 ori mai mare la bărbat decît la femeie.

## CLASIFICARE

Încercările de clasificare ale anevrismelor au variat de la autor la autor, în funcție de: structurile anatomice interesate, localizare, agenții etiologici, mărime, formă, structură histologică etc.

După natura vasului interesat, anevrismele se împart în: arteriale, venoase și arterio-venoase.

După localizare: anevrisme externe (produse în afara cavităților organismului) și interne (anevrisme abdominale, toracice, intracraniene).

După agenții etiologici: anevrisme aterosclerotice, luetice, traumatice etc.

După sursa agentului etiologic: endogene și exogene.

După mărime: miliare și masive.

După formă: anevrisme fuziforme, cilindroide, tubulare, saculare, ampulare, circumscrise, disecante.

După structura histologică a peretelui anevrismal:

— adevărate, cuprinzînd leziuni ale unuia sau mai multor tunici ale peretelui vascular;

— ectaziante, în care se găsește integritatea tuturor straturilor peretelui vascular;

— false *(spurium)*, formate prin deschiderea peretelui vascular, în cursul unei plăgi, prin armă albă sau glonte, cu producerea unui hematom în țesuturile din jur. Cheagul de sînge poate fi limitat de un strat de fibrină care cu timpul se organizează, se fibrozează, formînd o capsulă în jurul hematomului, greu de diferențiat de o adevărată ectazie a peretelui vascular.

La rîndul lor, anevrismele adevărate se subîmpart în:

1) primare sau spontane
2) traumatice
3) disecante
4) embolice
5) erozive
6) arterio-venoase
7) congenitale.

1. **Anevrismele primare sau spontane** pot fi:

a) fuziforme
b) cupuliforme (crateriforme)
c) sacciforme
d) cirsoide (serpiginoase).

a) *Anevrismele fuziforme* au fost descrise pentru prima oară de Richet. Se dezvoltă de obicei la nivelul aortei, în axul vasului. Au forma unui fus şi nu prezintă o pungă exteriorizată. De aceea nu sînt considerate ca anevrisme adevărate, ci numai ca o dilataţie cilindroidă a aortei, limitată la un scurt segment de vas, care comunică larg şi direct cu cele două extremităţi şi cu lumenul vasului. Se deosebesc de dilatarea cilindroidă a anumitor artere cu leziuni de arterită cronică, prin volumul mare şi prin caracterul extensiv şi trombozant. Suprafaţa este adesea neregulată.

b) *Anevrismele cupuliforme (crateriforme)* se prezintă ca proeminenţe emisferice pe mici întinderi, frecvente la nivelul crosei aortei. Sînt adesea multiple; faţa internă a aortei prezintă în aceste cazuri depresiuni limitate, rotunde şi puţin profunde.

c) *Anevrismele sacciforme* formează o pungă în afara axului vascular şi în comunicaţie cu el printr-un pedicul tubular de dimensiuni mai mici decît punga anevrismală. Sacul poate fi rotund sau ovalar, cu suprafaţa la început netedă şi regulată, iar mai tîrziu multilobată şi neregulată.

d) *Anevrismul cirsoid* sau *serpiginos* reprezintă o masă de artere şi vene dilatate, alungite şi intercomunicante. Anevrismul cirsoid ar avea originea într-un nev sau teleangiectazie, într-o anomalie profundă a vaselor, sau într-un traumatism unic sau multiplu (Wagner). Autorul consideră că 80—90% sînt congenitale şi numai 10—20% sînt traumatice. Aceste anevrisme se dezvoltă cel mai frecvent la nivelul pielii capului. Bogata vascularizaţie a pielii capului şi traumatismele obstetricale de la acest nivel ar explica această localizare. Pot rămîne mult timp de dimensiuni reduse. Anevrismele cirsoide ale extremităţii cefalice sînt mai frecvente la nivelul arterelor frontale şi temporale. Acestea încep ca fistule arteriovenoase produse prin traumatisme sau anomalii congenitale.

2. **Anevrismele traumatice** adevărate sînt în general rare. Traumatismul poate duce la ruptura, fie numai a adventiţiei, fie a adventiţiei şi mediei şi în acest caz favorizează formarea unui anevrism. Leziunea traumatică poate fi produsă prin armă albă, glonte, fragmente osoase în caz de fracturi, corp străin. Anevrismele sînt de obicei *saculare* şi au tendinţă la ruptură precoce.

Pentru ca agenții menționați să producă un anevrism sînt necesare următoarele condiții:

— lezarea peretelui arterial;
— plaga arterială să fie tangențială;
— plaga tegumentară și musculară să fie mică, pentru a nu provoca o hemoragie externă puternică.

După accidente grave, aorta poate fi sediul unei rupturi care se produce la nivelul punctelor ei fixe: deasupra valvulelor sigmoide sau deasupra ligamentului arterial.

La acest nivel, în caz de ruptură, poate apare un anevrism traumatic.

3. **Anevrismele disecante** se prezintă ca niște diverticuli lungi, în grosimea peretelui arterial, comunicînd cu lumenul vasului prin unul sau două orificii. Anevrismul este precedat de o hemoragie masivă în peretele arterial, care difuzează longitudinal în spațiul dintre tunica internă și medie sau dintre tunica medie și cea externă, clivînd și disociind tunicile, una de alta, și constituind un hematom intramural ce comunică cu lumenul vasului. În cele din urmă, intima, adventiția, sau ambele tunici se pot rupe.

Cauza predispozantă este medionecroza, urmată de o hemoragie intramurală cu punct de plecare din *vasa-vasorum*. Vasul cel mai frecvent atins este aorta. La acest nivel, procesul începe în porțiunea ascendentă și poate să se extindă pînă la nivelul arterei femurale sau a altei ramuri arteriale principale. Ruptura intimei este situată de obicei deasupra valvulelor sigmoide, în timp ce ruptura adventiției poate avea loc oriunde de-a lungul vasului. Consecutiv rupturii apar hemoragii în pericard sau pleură.

4. **Anevrismele embolice** sau *micotice*. Această ultimă denumire, dată de Osler, poate crea confuzii cu infecția micotică. Este mai frecvent întîlnit între 20 și 40 de ani. Anevrismul embolic se datorește unei infecții microbiene a peretelui arterial, care se produce fie dinspre lumenul vasului (origine intravasculară), fie dinspre *vasa-vasorum* (origine extravasculară). Anevrismele embolice de origine intravasculară apar în arterele mici, care pot fi astupate de materialul septic, vehiculat dintr-un focar de la distanță. Cele de origine extravasculară (prin *vasa-vasorum*) pot apare în vase de orice calibru: aortă, coronare, subclavie, gastro-epiploice, mezenterică superioară, femurală (Berezovskaia).

Anevrismele embolice sînt de mărime variabilă, de la un bob de mei la unul de mazăre. Macroscopic, sînt caracteristice leziunile alterative ale intimei și ale țesutului elastic. În grosimea embolului sau a peretelui anevrismal s-au putut pune în evidență colonii microbiene de streptococi, gonococi, pneumococi etc. și leziuni de periarterită sau mezaortită acută și subacută a segmentului vascular din apropiere.

5. **Anevrismele erozive** se produc printr-o extindere directă la aorta ascendentă sau artera pulmonară a unei endocardite septice. Nu sînt considerate ca anevrisme embolice. Rareori se poate produce o ruptură a cordului printr-un anevrism eroziv.

6. **Anevrismele arterio-venoase** pot fi congenitale sau dobîndite.

Cele *congenitale* au aspectul anevrismelor cirsoide sau serpiginoase, fiind considerate ca provenind din teleangiectaziile congenitale sau hemangioame. Ele se pot dezvolta în diferite regiuni: cap, gît, membre superioare și inferioare, plămîni, pancreas, stomac, duoden, splină.

Anevrismele arterio-venoase *dobîndite* se mai numesc fistule arterio-venoase traumatice. Leziunile de acest tip reprezintă o comunicare între arteră şi vena corespunzătoare, în aşa fel încît sîngele arterial trece direct în venă. Se produc în urma unor plăgi penetrante sau prin ruptura unui anevrism arterial într-o venă adiacentă. Comunicarea este în general mică şi poate fi directă sau indirectă, prin interpunerea unui canal delimitat de sînge extravazat, coagulat, pe cale de organizare conjunctivă.

Arterele şi venele cel mai des interesate sînt: crosa aortei şi vena nenumită stîngă, aorta şi vena cavă superioară şi inferioară, carotida primitivă şi vena jugulară internă, precum şi arterele şi venele brahiale, iliace externe, femurale, poplitee, tibiale şi radiale. În unele comunicări multiple arterio-venoase pot rezulta anevrisme de aspect pseudotumoral.

7. **Anevrismele congenitale** rezultă din insuficienţa de fuziune a mediei unei artere cu media ramurilor sale. Limitanta elastică internă este la început normală, dar, ca rezultat al slăbirii peretelui, degenerează treptat şi formează un element important în dezvoltarea anevrismului. Anevrismele congenitale sînt în general mici, măsurînd 2—3 cm în diametru, de obicei multiple, fiind localizate la bifurcaţia vaselor de calibru mijlociu. Au fost descrise în arterele: pulmonară, coronară, splenică, pancreatico-duodenală, vasele intracraniene (unde incidenţa variază între 0,8—1,5% din totalul autopsiilor).

## ANEVRISMELE AORTEI

Leziunile se întîlnesc excepţional în copilărie. La adult ating maximum de frecvenţă între 30 şi 60 de ani. Condiţiile etio-patogenice sînt: sifilisul, ateroscleroza şi reumatismul. Localizarea anevrismului aortic se poate face în porţiunea ascendentă, crosă, aorta toraco-abdominală.

Anevrismul crosei este cel mai frecvent. Apare de dimensiuni variate, de la o nucă sau portocală pînă la un cap de făt sau de adult; alteori apare ca pungi multiple dezvoltate una lîngă alta de-a lungul aortei, fie pe crosă, fie în partea iniţială a aortei toracice.

Anevrismele aortei sînt *fuziforme* sau *saculare*.

Cranley şi Hermann pe 17 168 autopsii au găsit 243 de anevrisme saculare sau fuziforme ale aortei cu următoarea etiologie: 77% sifilitice, 14% aterosclerotice, 3% aterosclerotice şi sifilitice, 5% micotice şi 1% traumatice.

După manifestările clinice, anevrismele aortei se împart în:

— anevrisme asimptomatice (nedescoperite în timpul vieţii);
— anevrisme descoperite incidental;
— anevrisme care produc tulburări.

Examenele necropsice indică un procentaj mai mare de anevrisme decît cel semnalat de clinică, deoarece o parte din anevrisme sînt clinic asimptomatice.

Anevrismele saculare se rup mai uşor decît cele fuziforme sau cilindrice, pentru că în acest tip, numai o parte a circumferinţei peretelui este destinsă. Cu timpul, peretele se destinde datorită presiunii interioare crescute, fapt care produce subţierea şi ruperea peretelui. Pe faţa internă a peretelui mai ales în forma saculară, se depun mici depozite de fibrină. Anevrismele mici cu deschideri strîmte sînt adesea umplute cu trombi stratificaţi.

*Macroscopic.* Anevrismele aortei ascendente pot atinge mărimi considerabile. Ectazia porțiunii ascendente a crosei apare sub plastronul sternal, mascînd baza cordului și pediculul arterial, împingînd în afară vena cavă superioară. Tot așa de vizibile sînt și anevrismele crosei cu dezvoltare superioară, care ajung înapoia manubriului pînă la furculița sternală, îndepărtînd ramurile colaterale ale aortei. Anevrismele posterioare rămîn profunde, ascunse înapoia pediculului vascular al inimii.

Anevrismele aortei ascendente sînt în general de o consistență fermă, dată de îngroșarea fibroasă sau de infiltrarea calcară a peretelui, de formă neregulată, mulate pe organele vecine pe care le deplasează și le comprimă, de culoare albă-cenușie, ori brună-echimotică (mai ales cînd peretele este bogat vascularizat sau cînd este subțiat și prin transparența lui se văd cheagurile sanguine).

Formația anevrismală nu este net delimitată, țesutul de scleroză unind tunica adventițială fibrozată a aortei cu țesuturile organelor vecine. Cînd anevrismul a atins o dimensiune mare se prezintă ca o pseudotumoare, de culoare cenușiu-gălbuie, luînd contact cu peretele toracic de care aderă. Erodarea porțiunii mediane a sternului favorizează bombarea sacului anevrismal în afară. Se întîlnește uneori erodarea mai multor cartilaje costale. Anevrismul posterior poate lua contact cu cîteva corpuri vertebrale, iar lateral să proemine către parenchimul pulmonar, comprimînd plămînii și deplasînd traheea, bronhiile și chiar inima.

Anevrismul gigant al porțiunii ascendente a crosei se întinde la dreapta sternului și către extremitatea proximală a claviculei drepte. Plămînul este împins înapoi și în afară; pleura poate să adere la anevrism. Vena cavă superioară comprimată se poate tromboza și perfora.

Anevrismul concavității crosei, numit și anevrismul de tip recurent, puțin voluminos, intră în contact cu traheea și bronhia stîngă, comprimă recurentul, pneumogastricul, filetele simpatice și deplasează esofagul. La deschiderea unui sac anevrismal se constată de obicei cheaguri moi, roșii, libere, și sînge lichid. Peretele intern este tapetat de cheaguri aderente, de aspect cenușiu, cu stratificări multiple. Acest strat este de grosimi variabile, umplînd cavitatea. Pe alocuri apar zone brune de pigment hematic. Gîtul sacului anevrismal are o suprafață netedă sau neregulată prin plăci fibroase sau ateromatoase. În vecinătatea lui, peretele interior al aortei prezintă leziuni vechi luetice.

Arterele care pleacă din crosa aortei prezintă adesea alterări foarte accentuate. La originea lor, pot fi dilatate sau obliterate. Ectazia ajunge uneori pînă la aspectul anevrismal. Obliterarea vasului este dată fie de cheaguri fibrinoase, continuarea celor aflate în sac, fie de o endarterită vegetantă și stenozantă. Venele cavă superioară și inferioară, artera și venele pulmonare sînt rareori atinse de leziuni inflamatorii.

S-au semnalat tromboflebite ale trunchiurilor venoase brahiocefalice, ca și obliterarea venei cave superioare și a venei azigos. Cînd anevrismul este foarte dezvoltat, inima poate fi deplasată în jos și la stînga (fig. 216, 217, 218, 219, 220 și 221).

*Microscopic.* Structura peretelui anevrismal este totdeauna aceeași, indiferent de dimensiunea anevrismului.

La nivelul pungii, tunicile arterei nu se mai recunosc. Țesutul elastic dispare, iar peretele este format din țesut dens, sărac în celule, puțin vascularizat. Pe

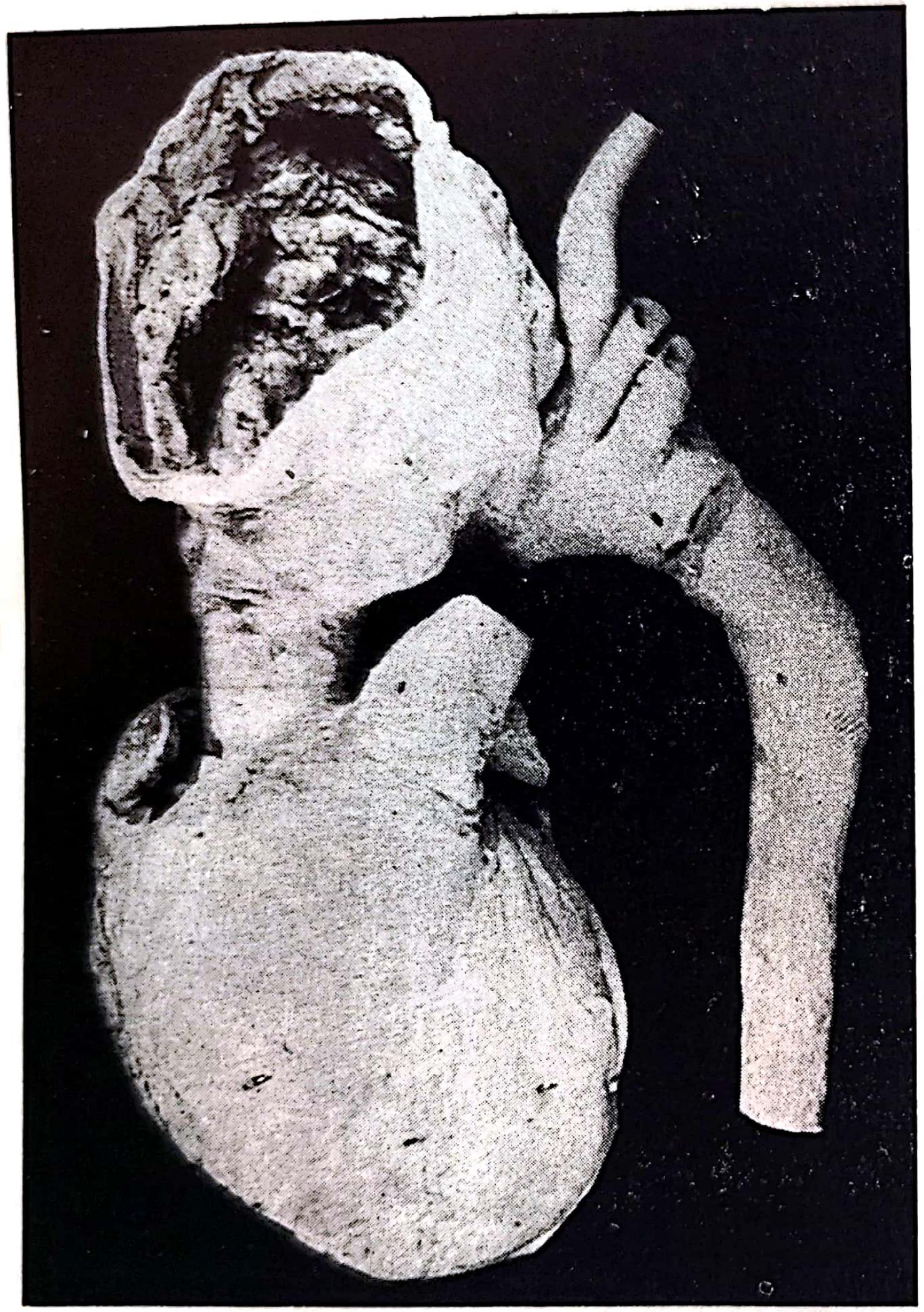

Fig. 216. — *Anevrism al aortei ascendente cu tromb aderent.*

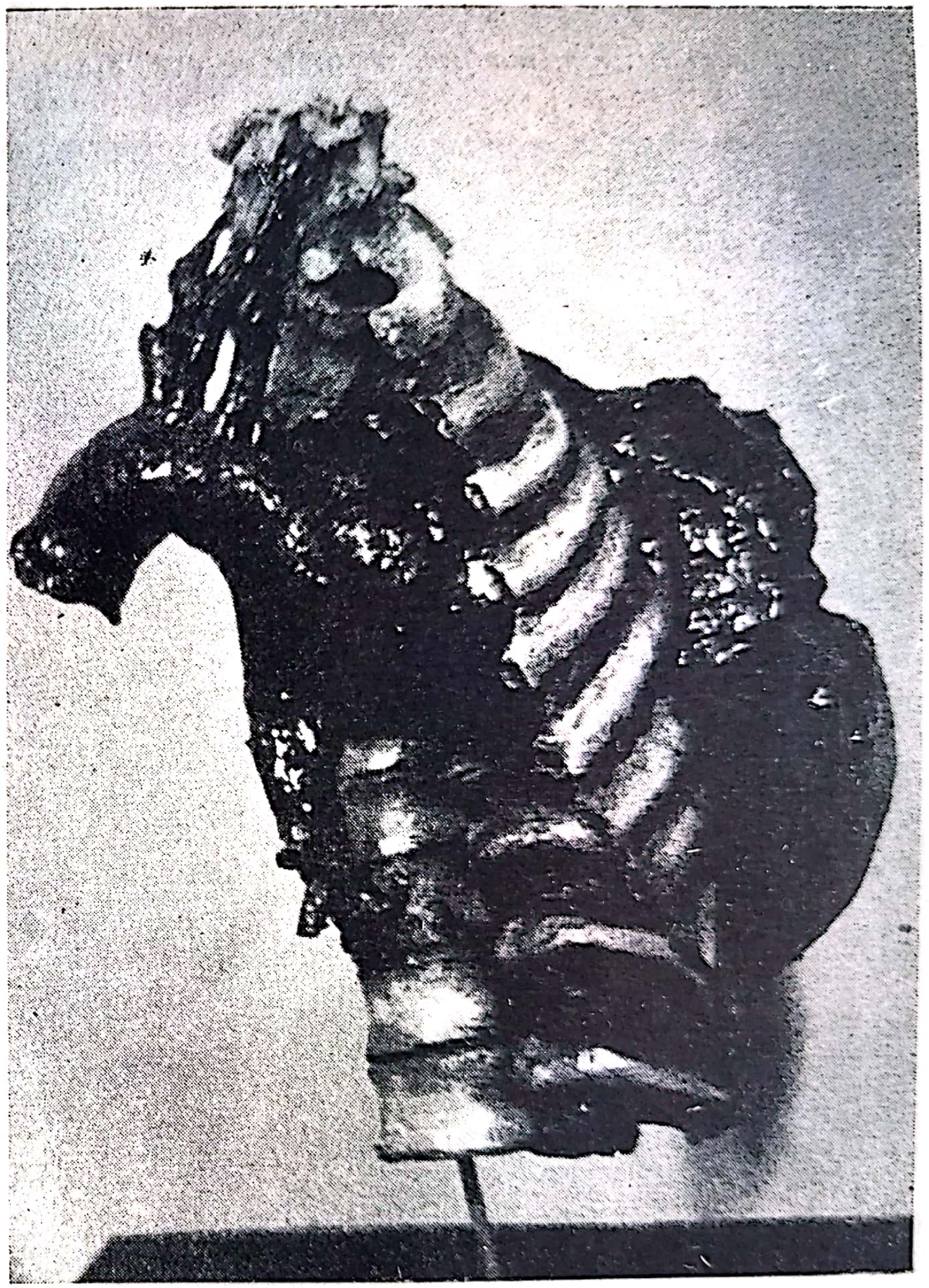

Fig. 217. — *Anevrism al aortei toracice, perforant latero-posterior, cu erodarea vertebrelor.*

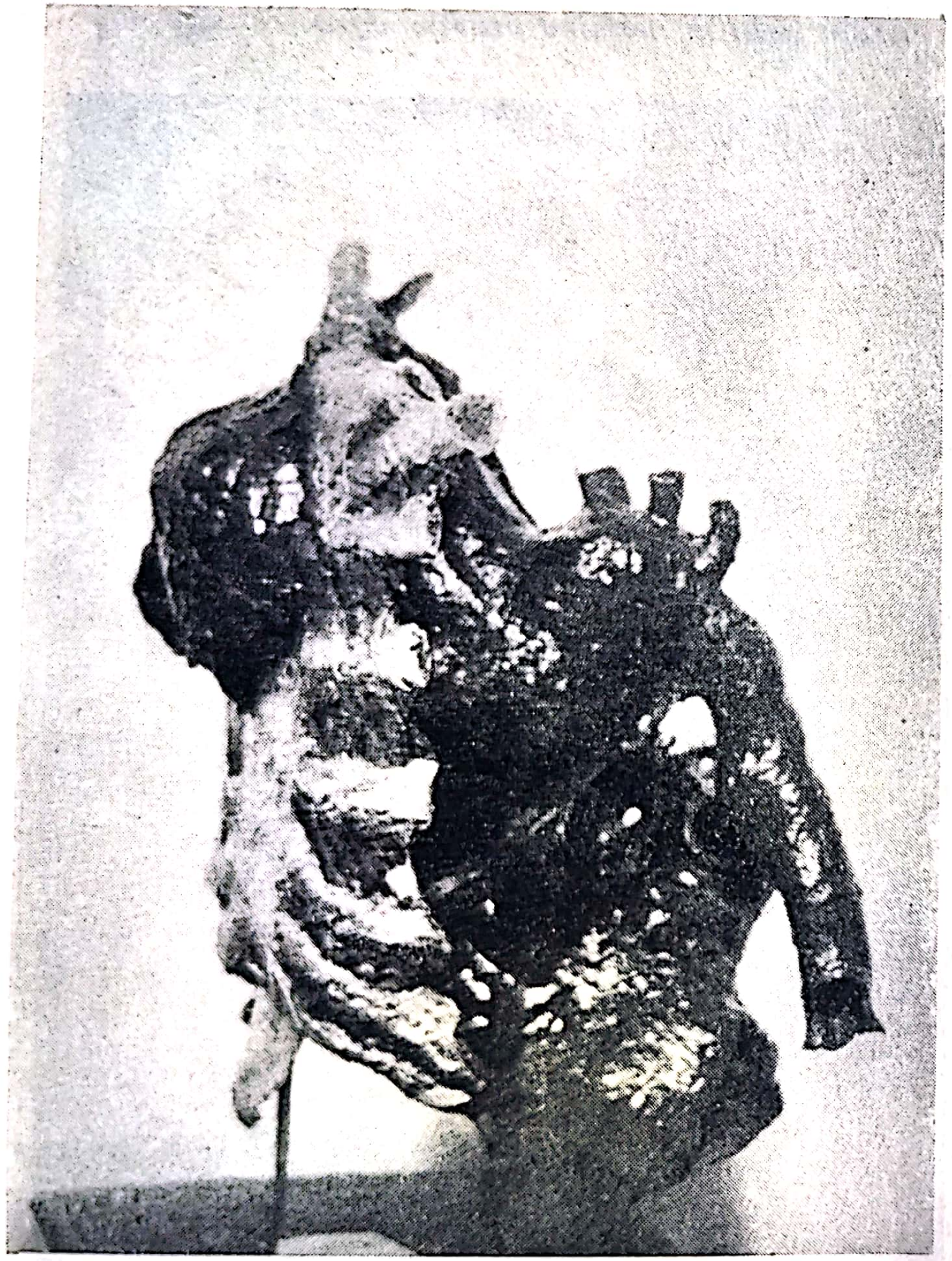

Fig. 218. — *Anevrism al crosei aortei, perforant anterior prin furculița sternală.*

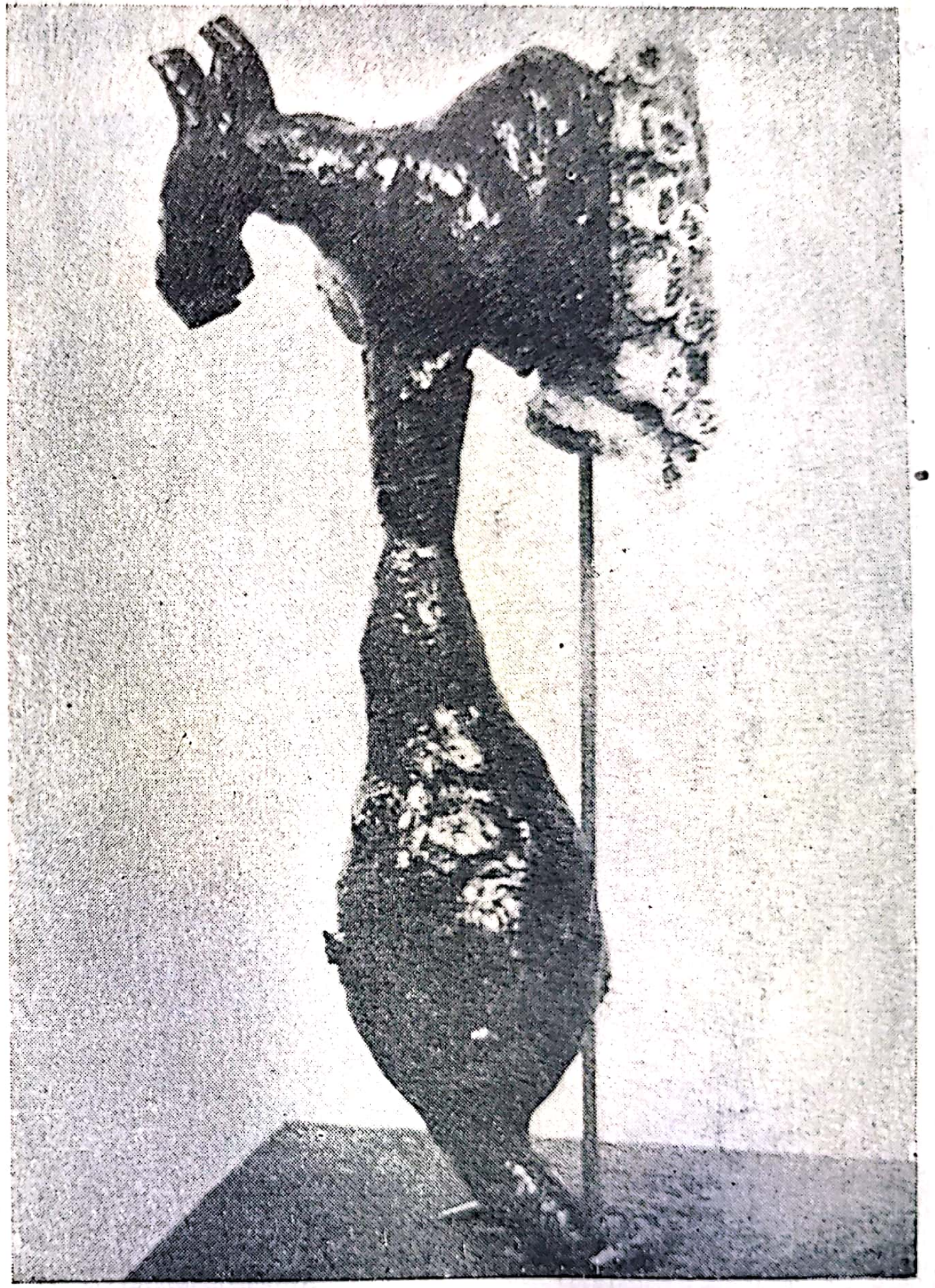

Fig. 219. — *Anevrism sacciform al aortei descendente.*

acest ţesut dens, lardaceu, se dezvoltă cheaguri fibrinoase, lamelare, care căptuşesc interiorul peretelui. Granulaţii calcare infiltrează adesea tunica anevrismului. Cînd ectazia este veche, aceste infiltrări calcare se condensează în veritabile lame calcare. În grosimea mediei, insule de ţesut fibro-hialin alternează cu zone de inflamaţie cronică; la acest nivel se remarcă un ţesut de granulaţie cu infiltrat limfo-plasmocitar şi mononuclear.

Zona perianevrismală prezintă aspecte ale unei periaortite sclero-gomoase. Leziunile histologice sînt foarte variate: vascularită sifilitică, endarterită vegetantă, endarterită stenozantă şi obliterantă, mezarterită sclero-atrofică, panarterită. În teaca fibroasă perianevrismală se dezvoltă un infiltrat histioplasmocitar pericapilar, uneori cu prezenţa celulelor gigante, constituind adevăraţi foliculi gomoşi. La nivelul gîtului anevrismului, endoteliul este proliferat, iar tunica internă mult îngroşată, constituind tabloul unei endarterite scleroase hiperplazice şi cu stratificări fibrinoide dense. Capilarele de neoformaţie prezintă leziuni de degenerescenţă hialină. În apropierea sacului, tunica mijlocie pierde structura caracteristică. La distanţă, ţesutul conjunctiv lax perianevrismal se transformă în placarde fibroase. Aderenţele seroaselor pericardice şi pleurale duc la constituirea unei mediastinite caloase.

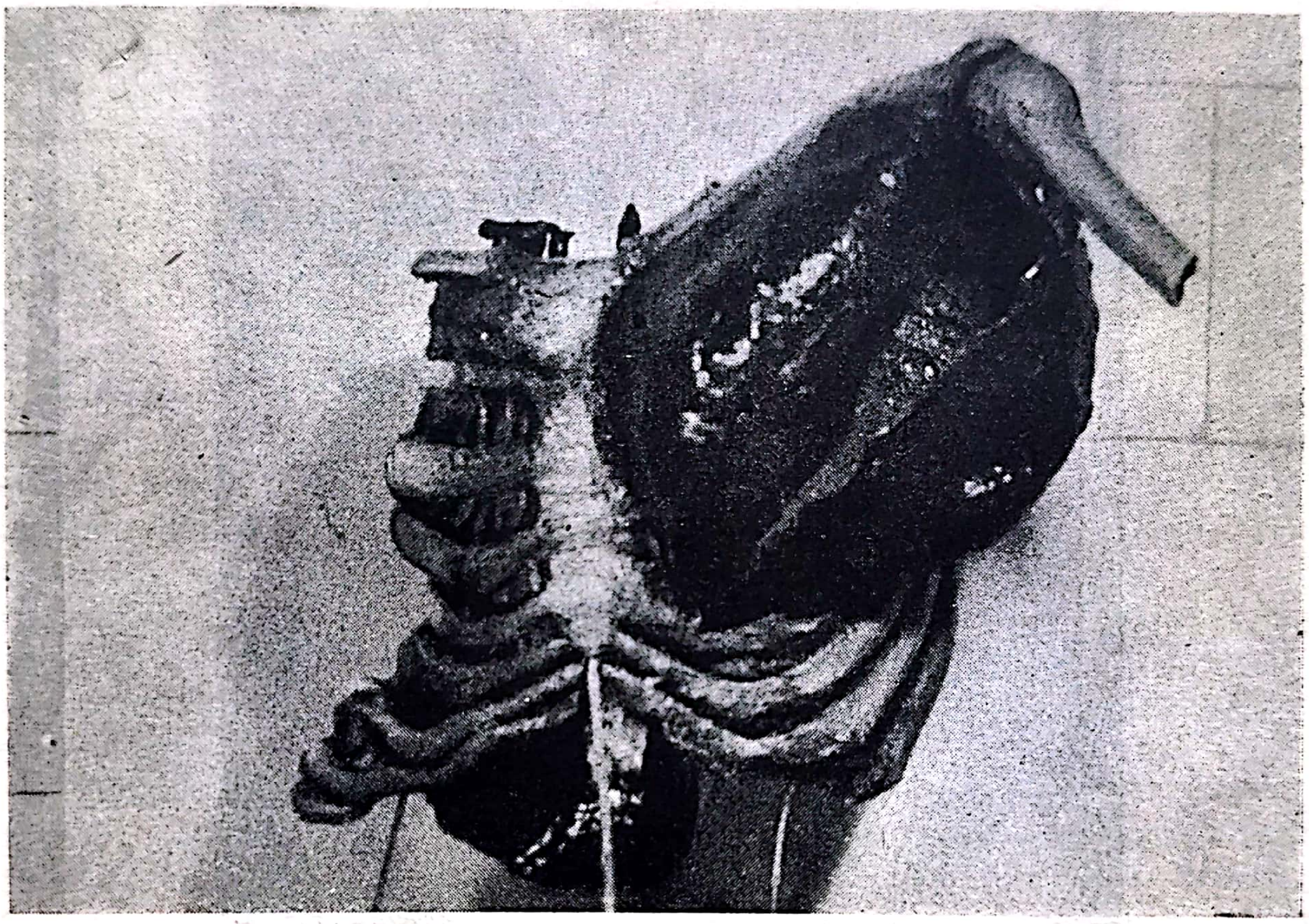

Fig. 220. — *Anevrism al arterei subclaviculare stîngi.*

**Anevrismul disecant al aortei** este produs de cele mai multe ori prin leziuni ale mediei (medionecroză), urmate de hemoragie masivă de-a lungul peretelui aortic care rupe intima, adventiţia sau ambele straturi. În aortă, procesul începe în porţiunea ascendentă, la 1—2 cm deasupra valvulelor sigmoide sau la nivelul istmului, lîngă inserția ligamentului arterial și poate să se întindă pînă la arterele femurale sau alte ramuri principale. Rindfleisch găsește cea mai frecventă localizare a fisurii la o mică distanță deasupra valvulelor aortice. Ruptura intimei este situată deasupra valvulelor sigmoide, iar ruptura adventiției are loc oriunde de-a lungul vasului. Ulcerul ateromatos este ocazional sediul rupturii, iar disecția începe printr-un hematom intramural consecutiv rupturii unor *vasa-vasorum*. Amromin și colaboratori au găsit modificări arteriosclerotice, cu strîmtorarea lumenului în *vasa-vasorum* la 7 din 12 anevrisme disecante ale aortei. Sifilisul poate fi rareori cauza acestui tip de anevrism.

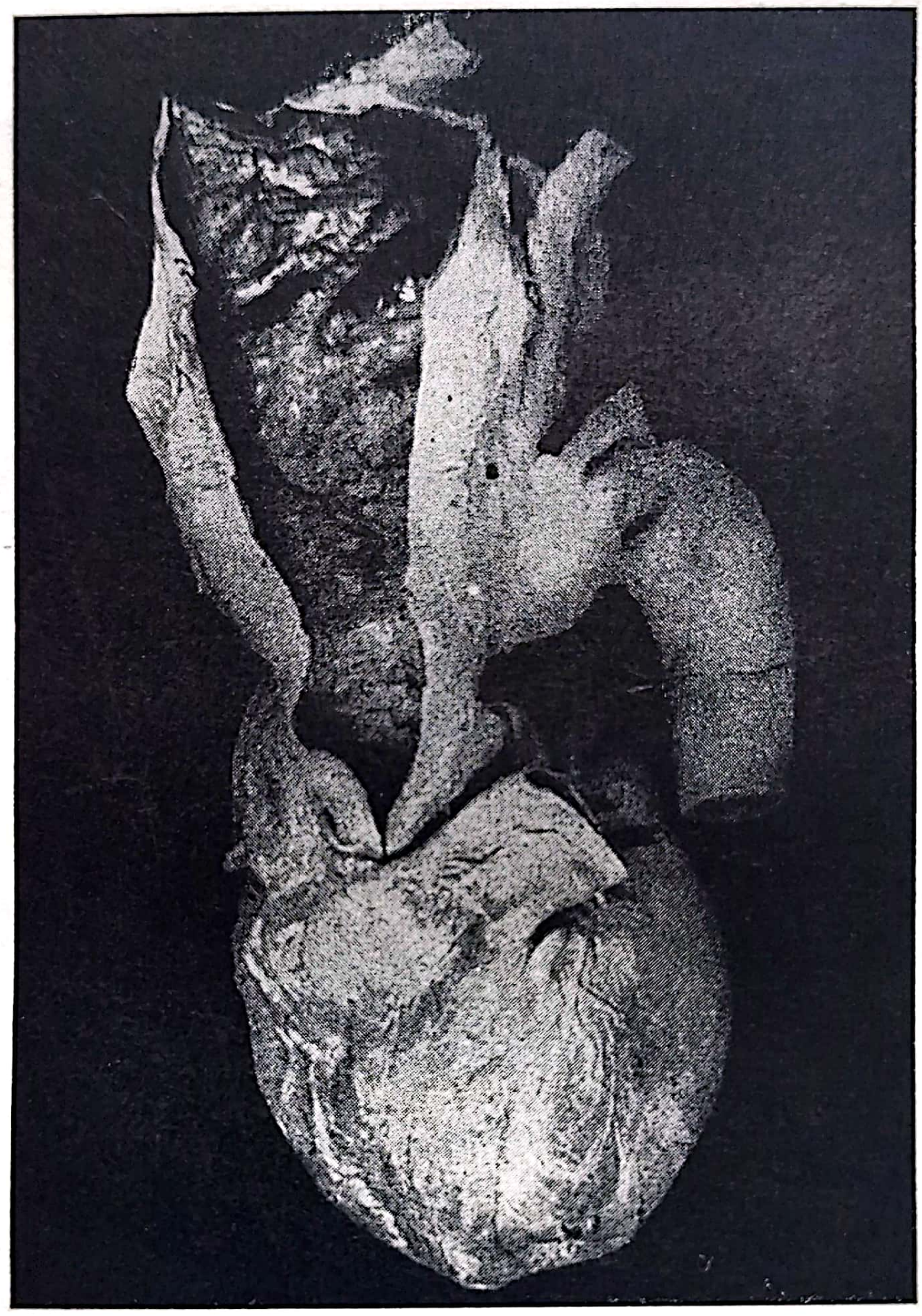

Fig. 221. — *Anevrism al aortei ascendente cu tromb aderent.*

După ruperea intimei, sîngele disecă peretele aortei între cele 2/3 interne și 1/3 externă a mediei. La început, unele ramuri mici ale aortei, cum ar fi arterele intercostale sau lombare, pot rămîne în legătură cu lumenul aortei. Cînd spațiul creat se mărește, aceste ramuri subțiri sînt comprimate. Uneori sîngele intră prin fisură lîngă sigmoide, disecă media crosei și se reîntoarce în lumenul aortei.

*Microscopic.* În primele stadii se constată o lărgire a spaţiilor dintre lamele elastice ale mediei, datorită infiltraţiei cu o substanţă omogenă, hialină. Fibrele elastice mai groase sînt fragmentate, iar cele mai subţiri sînt necrozate, cu sau fără acumulare de substanţă mucoidă.

Fibrele musculare din grosimea mediei formează la început o masă omogenă cu ţesutul colagen interlamelar. Hiperproducţia de substanţă mucoidă poate atinge stadiul formării unor pseudo-chisturi.

Cînd anevrismul disecant permite o supravieţuire mai lungă, orificiul constituit ia o formă rotundă sau ovalară, uneori transversală. Marginile sînt netede, fără cheaguri. Diametrul acestui orificiu variază între 4 şi 20 mm. Canalul anevrismal prezintă deseori un orificiu de ieşire, în fantă sau rotund, care este situat de obicei la terminarea aortei abdominale sau pe una din arterele iliace primitive. Aorta prezintă aspecte de dedublare ale lumenului. Mai tîrziu, canalul anevrismal apare căptuşit de o bandă groasă de ţesut conjunctiv dens, hialin, nevascularizat şi adesea conţinînd fibre elastice de neoformare.

*Patogenie.* Hipertensiunea este considerată de unii autori ca un factor premergător în dezvoltarea anevrismului disecant; totuşi încercări experimentale de a rupe la iepuri aorta sănătoasă au rămas fără rezultat chiar la presiuni de 800—1200 mm Hg; aceasta arată că hipertensiunea singură nu este un factor determinant. Leziunile de degenerescenţă chistică şi medionecroză se găsesc obişnuit în această afecţiune. Gsell a descris arii focale de necroză, atingînd în special celulele musculare şi mai tîrziu ţesutul conjunctiv; Klatz şi Simpson au făcut observaţii asemănătoare. Erdheim a observat focare cicatriceale de necroză ale fibrelor elastice şi colagene. Tot acest autor a constatat prezenţa unui material mucoid în spaţiile chistice (*medionecrosis aortae idiopathica cystica*). Acumularea de material mucoid în spaţiile interlamelare ar duce la necroza fibrelor colagene şi elastice (Renyi şi colaboratori).

În majoritatea cazurilor de anevrism aortic disecant lipsesc semnele de inflamaţie. Leziunile din medie variază, de la degenerescenţa grasă la necroză. Degenerări ale mediei se găsesc şi în afara anevrismului disecant. Prin degenerarea şi necroza elementelor elastice şi colagene ale mediei rezultă acumularea unei substanţe cromatofile.

Etiologia medionecrozei este nelămurită. Leziunile de necroză ale mediei produse experimental la iepuri prin adrenalină sugerează un mecanism toxic. Duff a reuşit să producă medionecroză la animale după administrare de toxină difterică. Hulper a observat medionecroza chistică a aortei la animalele de experienţă în urma şocului prin arsuri.

## ANEVRISMELE ALTOR ARTERE

**Anevrismele carotidei comune sau ale carotidei interne** sînt importante, deoarece pot fi luate drept abcese periamigdaliene; incizia unui astfel de « abces » poate da o hemoragie fatală.

**Anevrismul arterei pulmonare sau a uneia din ramurile sale** era considerat ca o leziune rară a sistemului vascular. O dată cu progresul chirurgiei toracice s-a constatat că leziunea este mai frecventă decît se credea.

Acest anevrism cuprinde trunchiul principal al arterei pulmonare cu sau fără lezarea ramurilor sale în 80—90% din cazuri. Nu există vreo predilecție pentru sex.

Pseudoanevrismul sau ectazia arterei pulmonare se întîlnește în asociație cu hipertensiunea pulmonară într-o diversitate de condiții patologice extravasculare ca: fibroza pulmonară, compresiuni ale tumorilor mediastinale sau ale anevrismelor aortei toracice, precum și în cadrul tulburărilor vasculare ca stenoza mitrală, ateroscleroza pulmonară, fistula pulmonară arterio-venoasă etc.

Anevrismul adevărat al arterei pulmonare este congenital, asociat cu procese distructive ale peretelui arterial, asemănătoare cu cele din anevrismul aortei (sifilis, ateroscleroză, traumatisme, degenerescența chistică idiopatică, focare embolice).

**Anevrismul arterei renale** este excepțional. Cauzele incriminate în producerea acestui anevrism sînt: *a)* congenitale, pe baza unui defect de dezvoltare în țesutul elastic și muscular; *b)* degenerative, aterosclerotice; *c)* inflamatorii (sifilis, tuberculoză, periarterita nodoasă, pneumonie, pleurezie, endocardită, malarie, dizenterie, reumatism, nefrită); *d)* traumatice (răniri prin armă albă și de foc, operații) (Abrikosov și Herbut).

Anevrismul arterei renale poate fi localizat în artera principală sau într-una din ramurile de bifurcație ale acesteia.

Anevrismul poate avea formă saculară, fuziformă sau piriformă. Rareori se dezvoltă un anevrism fals, format prin ruptura vasului și hemoragia consecutivă în tunicile acestuia. Obstruarea lumenului vascular produce o ischemie renală cu hipertensiune.

**Anevrismul arterelor cerebrale** se localizează de obicei în poligonul arterial al lui Willis, la joncțiunea vaselor arteriale cerebrale. Este mai frecvent în porțiunea anterioară, în legătură mai ales cu carotida primitivă și mult mai rar pe comunicanta posterioară, cerebrala posterioară, cerebeloasă și comunicanta anterioară. Uneori se găsesc fistule arterio-venoase de tipul celei carotido-cavernoase (între carotida internă și sinusul cavernos). Anevrismul arterelor cerebrale poate comprima nervii din vecinătate, în special oculomotorii, opticul, ca și țesutul cerebral. Uneori, în cazul arterei cerebrale mijlocii se pot produce hemoragii cerebrale, prin rupere incompletă (anevrism disecant secundar), sau completă, cu hemoragie meningiană gravă.

Anevrismul arterelor cerebrale este de obicei mic, cu un diametru între 1 și 3 cm. Are forma rotundă sau ovalară, sacciformă sau fuziformă; suprafața este neregulată și poate să adere la meninge. Punga anevrismală nu conține cheaguri.

Anevrismul cerebral poate să survină într-o perioadă precoce a sifilisului și anume la începutul perioadei secundare.

*Microscopic*, la nivelul sacului, tunica internă și medie sînt transformate într-un țesut fibros hialin, cu celule conjunctive turtite. Fibrele elastice sînt fragmentate, rupte.

Anevrismele miliare ale arterelor cerebrale, numite și anevrisme congenitale sau « muriforme », se prezintă ca niște pungi mici dezvoltate pe seama arteriolelor, în focarele de hemoragie cerebrală.

Anevrismele miliare ale arterelor cerebrale se găsesc în regiunea optostriată, protuberanță, pedunculii cerebrali și bulb.

*Microscopic*, conținutul sacului este format din sînge lichid, cristale de hematoidină și resturi granulo-grăsoase. Fibrele musculare netede dispar complet la nivelul sacului. Tunica internă face corp cu adventiția, care este fuzionată cu teaca zisă limfatică. Această leziune trebuie net deosebită de aterom.

*Patogenia* este discutabilă. Forbus descrie unele defecte ale tunicii musculare a arterelor cerebrale la nivelul unghiurilor de bifurcație ale vaselor. Dat fiind că aceste aspecte s-au descris și la alte artere normale, s-a crezut că este un fenomen obișnuit. Totuși, Turnbull găsește asemenea defecte ale mediei mult mai frecvent la arterele cerebrale decît la celelalte artere de tip muscular. Forbus, pe un număr de embrioni umani, studiați pe secțiuni seriate, găsește că media aortei este complet formată la embrionul de 34 mm, în timp ce unele ramuri ca arterele intercostale sînt numai tuburi endoteliale, cuprinse în mezenchim. Aceasta indică o origine diferită pentru media arterelor mari și a ramurilor lor, fapt care poate duce la o fuziune imperfectă a tunicilor musculare la bifurcație.

În lumina acestor date, anevrismele miliare ar fi leziuni dobîndite, datorită unor defecte particulare anatomice ale mediei sau unor tulburări degenerative ale lamelor elastice situate la locul de presiune maximă intravasculară.

**Anevrismul sinusului lui Valsalva** constă dintr-o dilatare congenitală a acestui sinus. Este de obicei asimptomatic; uneori însă o dilatare mai mare poate comprima vena cavă superioară; subțierea peretelui poate duce la ruptură și hemoragie.

## COMPLICAȚIILE ANEVRISMELOR

Complicațiile variază în raport cu sediul și dimensiunile anevrismului, factorii etio-patogenici, modificările perianevrismale și interesarea organelor învecinate.

În cele ce urmează trecem în revistă aceste complicații.

În general se pot produce următoarele accidente:

1. **Ruptură cu hemoragie masivă și fatală.** Observațiile statistice ale lui Cranley și Hermann arată că ruptura anevrismelor aortei toracice și arterei pulmonare a avut loc în următoarele organe: 25% în esofag, 18% în pericard, 15% în cavitatea pleurală, 16% în plămîn, 7% în trahee sau bronhiile mari, 4% în exterior prin perforarea peretelui toracic, 11% în vena cavă superioară și 4% în mediastin. După Cranley, moartea bolnavilor cu anevrisme toracice survine la 1 an de la apariția primelor simptome în 59% din cazuri. La 2 ani, mortalitatea atinge 77%, iar la 3 ani 93%. În anevrismele abdominale, mortalitatea atinge 89% în primul an. Ruptura anevrismului duce la moarte fulgerătoare în 90% din cazuri. Durata medie de supraviețuire pentru anevrismele de aortă ascendentă este de 6—8 luni, de la precizarea diagnosticului (Bailey). Prognosticul anevrismelor spontane este aproape tot așa de sumbru ca și al tumorilor maligne.

Rupturile anevrismelor membrelor sînt mai rare, deoarece aceste anevrisme se pot diagnostica mai ușor.

2. **Erodarea țesuturilor învecinate.**

3. **Obstrucția lumenului vascular** la nivelul locului de origine al anevrismului, printr-un tromb sau prin presiunea sîngelui extravazat. Cauzele care

determină coagularea în interiorul pungii anevrismale sînt, probabil, încetinirea circulației și eliberarea de protrombină. Obliterarea sacului anevrismal se poate face fie lent — eventualitate fericită, care poate duce la vindecarea bolnavului — fie rapid, coagularea cuprinzînd și colaterale care se deschid în pungă. În acest caz poate apare gangrena extremității neirigate.

4. **Embolie trombotică distală originii anevrismului.** În toate cazurile de anevrisme spontane, punga este ocupată la periferie de cheaguri, dispuse lamelar, astfel că nu se detașează ușor. Pe măsură ce volumul sacului anevrismal diminuă, cheagurile fibrinoase au șanse mai mari să se detașeze. Emboliile sînt date de anevrisme situate mai ales pe artere de calibru mediu, cum sînt femurala sau humerala.

5. **Deplasarea organelor învecinate.**

6. **Iritații ale formațiunilor nervoase cu leziuni de nevrită.**

7. **Supurația perisaculară** este cea mai rară complicație. Poate apare la nivelul unui anevrism al membrelor și în acest caz tumefacția poate fi confundată cu un abces.

Anevrismul de la rădăcina aortei poate fi situat intrapericardic și să comprime artera pulmonară, atriul și ventriculul drept; de asemenea, se poate rupe frecvent în pericard. Leziunile anevrismale ale aortei ascendente pot da compresiuni ale parenchimului pulmonar, bronhiei drepte sau erodări ale sternului cu proiectarea pe peretele anterior al sternului sub forma unei tumori pulsatile. Se rupe frecvent în afară.

Anevrismul crosei afectează traheea, comprimă esofagul sau nervul recurent.

Anevrismul pulsatil al aortei descendente în porțiunea toracală poate cauza o eroziune adîncă a corpurilor vertebrale, cruțînd discurile intervertebrale care sînt mai rezistente.

Anevrismele aortei abdominale sînt mai mici, mai puțin frecvente și clinic latente; leziunile sînt date de o ateromatoză senilă gravă; se pot rupe dînd o hemoragie peritoneală.

Anevrismele arterei poplitee și iliace pot produce gangrena extremităților.

Anevrismele arterei splenice și arterei renale sînt excepționale și prin ruptură duc la hemoragii fatale.

## COMUNICĂRILE ARTERIO-VENOASE

Anevrismele arterio-venoase sau fistulele arterio-venoase au fost descrise sub diferite denumiri ca: angiom pulsatil, anevrism cirsoid, anevrism arterio-venos, angiom simplu, anevrism varicos, anevrism cavernos, anevrism prin anastomoză, anevrism plexiform, anevrism în serpentină. Față de aceste numeroase denumiri rezultă necesitatea unei sistematizări. Termenul de anevrism arterio-venos nu corespunde leziunilor anatomo-patologice. Deasupra comunicării se găsește o mărire de volum a arterei și a canalului venos, dar dilatarea caracteristică pungii anevrismale deseori lipsește. Sînt însă și cazuri cînd există o dilatare saculară situată în special pe venă (Ass și Demin).

Comunicările arterio-venoase sînt denumite de Leriche fistule arterio-venoase. T. Ghițescu consideră că termenul este neadecvat, deoarece nu exprimă realitatea clinică în toate cazurile. Fistulă înseamnă existenţa unui canal între cele două vase, canal care se găseşte excepţional în asemenea cazuri. De obicei există o comunicare de mărime diferită între arteră şi venă.

Aşadar, caracteristic în acest timp de leziune nu este nici punga, nici fistula, ci comunicarea între arteră şi venă. Pentru acest motiv, autorul găseşte că denumirea de « comunicare arterio-venoasă » este cea mai justă.

Anevrismele arterio-venoase pot fi *dobîndite* sau *congenitale*. Cele dobîndite se mai numesc şi fistule traumatice.

Reid demonstrează experimental hipertrofia cordului în prezenţa unei fistule arterio-venoase, iar Gundermann menţionează creşterea presiunii sanguine după închiderea unei fistule dobîndite.

**Comunicările arterio-venoase experimentale.** T. Ghiţescu, în lucrarea sa « *Probleme de chirurgie experimentală* », descrie tehnica prin care se realizează o comunicare arteriovenoasă. Autorul a obţinut comunicări arterio-venoase, la cîine, între vasele femurale, între carotida internă şi jugulara externă şi între aortă şi vena cavă.

După crearea comunicărilor arterio-venoase se constată o serie de simptome, care apar într-o anumită succesiune.

Holman descrie următoarele modificări imediate într-o comunicare arterio-venoasă experimentală:

1. Scăderea tensiunii arteriale sistolice şi diastolice.
2. Accelerarea ritmului cardiac. În apariţia tahicardiei un rol important îl are sinusul carotidian. Datorită pierderii de sînge din sistemul arterial, prin comunicarea arteriovenoasă, sinusul carotidian răspunde printr-un reflex presor, tradus prin tahicardie şi arterioloconstricţie.
3. Creşterea moderată sau accentuată, în funcţie de mărimea fistulei, a presiunii venoase, proximal şi distal faţă de fistulă.
4. Creşterea debitului cardiac în funcţie de mărimea şi localizarea fistulei.
5. Diminuarea volumului cordului şi a arterei proximale faţă de fistulă.

Modificările imediate care urmează după închiderea fistulei prin compresie sau excizie sînt:

1. Creşterea tensiunii arteriale la un nivel înalt pentru cîteva secunde, urmată de o scădere care totuşi nu atinge nivelul de dinaintea producerii fistulei. Creşterea presiunii interesează atît pe cea sistolică, cît şi pe cea diastolică. Creşterea presiunii diastolice este în funcţie mai ales de eliminarea ariei de rezistenţă scăzută de la nivelul fistulei. Creşterea presiunii sistolice depinde nu numai de rezistenţa crescută periferică, dar şi de distensia patului arterial prin volumul sîngelui, care mai înainte scăpa prin fistulă în vene.
2. Bradicardia marcată.
3. Scăderea presiunii venoase proximal faţă de fistulă.
4. Scăderea marcată a debitului cardiac.
5. Creşterea temporară a cordului datorită supradistensiei patului circulator, prin volumul de sînge, care mai înainte trecea prin circuitul fistulos.

Efectele mai depărtate ale închiderii fistulei sînt:

1. Modificarea presiunii sanguine generale, sistolica ajungînd la aceleaşi valori ca înainte de eliminarea fistulei, iar diastolica rămînînd la un nivel mai înalt decît cel găsit atunci cînd fistula era prezentă.
2. Instalarea gradată a unui puls normal.

*Etiologie.* Comunicările arterio-venoase apar după răni penetrante, unice sau multiple, prin arme albe, schije, gloanţe, care ating simultan artera şi vena. Leziunea iniţială poate să îmbrace mai multe aspecte:

a) proiectilul sau glontele, trecînd între două vase, poate să le perforeze lateral, simultan, exact la același nivel;

b) agentul cauzal traversează vena și pătrunde în arteră;

c) agentul cauzal traversează artera și pătrunde în venă;

d) agentul cauzal dilacerează vena și artera între care se stabilește o comunicație.

Caracterul permanent al fistulei este dat de diferențele de tensiune arterio-venoasă și sutura endotelială între cele două vase.

*Morfopatologie.* O primă perioadă de formare a anevrismului arterio-venos constă în stabilirea unui curent sanguin anormal de la arteră către venă. O altă perioadă constă în proliferarea țesutului conjunctiv.

Există foarte numeroase moduri de comunicare, de unde rezultă și variate baze de clasificare. După Broca, anevrismele arterio-venoase se pot împărți în:

— forme simple (flebarterite), fistulă arterio-venoasă strîmtă, cu sau fără canal interpus;

— forme varicoase închistate cu un sac, adesea fals, format din peretele hematomului și plasat între cele două vase (anevrism închistat intermediar); alteori sacul este adevărat și se află situat pe trunchiul arterial, în vecinătatea rupturii (anevrism închistat arterial) sau pe venă; cu dilatație segmentară (anevrism închistat venos).

După aspectul morfologic, anevrismele arterio-venoase se pot împărți astfel:

1. Conexiune directă arteră-venă adiacentă.
2. Sac anevrismal interpus între arteră și venă.
3. Comunicare arterio-venoasă și sac.
4. Sac anevrismal al arterei și sac anevrismal între arteră și venă.
5. Artera și vena intră direct în sacul anevrismal situat deasupra sau dedesubtul lor. În acest tip, artera și vena au o deschidere comună în sacul anevrismal.
6. Sac anevrismal care leagă artera și vena, dar fiecare din ele au deschidere separată.

Proximal față de fistulă, artera se dilată, vena se hipertrofiază și se destinde local foarte mult, simulînd uneori un fals anevrism. În procesul de vindecare, peretele arterial poate deveni rigid, îngroșat prin apariția de țesut fibros, cu strîmtorarea lumenului.

Modificările venei din regiunea fistulei se caracterizează prin apariția de bride elastice, dispuse circular cu îngroșarea mediei și cu bogată hiperplazie de țesut conjunctiv. Transformările sînt similare cu cele întîlnite la transplantarea unui segment de venă într-o arteră.

Modificările arterei constau în subțierea peretelui cu dispariția parțială a țesutului elastic și a fibrelor musculare din medie.

Ca localizare, anevrismele arterio-venoase sînt mai frecvente la nivelul extremităților cuprinzînd vasele mari, ca artera femurală sau poplitee și venele respective. Alte localizări se mai pot întîlni în plămîn, crosa aortei etc.

Evoluția și complicațiile acestui tip de anevrism sînt în funcție de localizare și mărime.

Anevrismul situat între carotida internă şi sinusul cavernos produce pulsaţii exoftalmice. Unele anevrisme arteriovenoase, prin multiplele comunicări între arteră şi vene, îmbracă un aspect pseudotumoral. Unele hemangioame ale creierului sînt probabil de acest tip.

Fistulele formate între arteră şi venele pulmonare produc un sindrom caracterizat prin cianoză şi policitemie.

## ANEVRISMELE INIMII

Sub numele de anevrism parietal al inimii se înţelege dilatarea limitată a unei cavităţi cardiace, produsă prin diminuarea rezistenţei peretelui respectiv. Acest anevrism numit de Corvisart, *pasiv*, se deosebeşte de vechea denumire de anevrism activ, care îngloba toate marile dilataţii hipertrofice ale cordului.

Primele observaţii de anevrisme ale inimii au fost făcute de Galeati în 1757 şi apoi cunoştinţele privind studiul acestor anevrisme s-au înmulţit prin lucrările lui Corvisart şi Bérard. Studii asemănătoare au fost făcute ceva mai tîrziu de către Rokitansky. Bacaloglu descrie simptomatologia clinică a acestei forme de anevrism. Ceva mai tîrziu, Lutembacher relatează mai multe observaţii de anevrism atrial. În 1931, Lereboullet, Mahaim, Strauch publică 38 de observaţii de anevrism cardiac, diagnosticate cu ajutorul examenului radiologic.

*Morfopatologie.* Sediul anevrismelor inimii este în marea majoritate a cazurilor vîrful, faţa anterioară sau antero-laterală a ventriculului stîng. Bailey arată că din 141 anevrisme miocardice, 123 s-au dezvoltat pe ventriculul stîng, unul pe ventriculul drept şi 17 pe sept. Din cele 123 anevrisme dezvoltate pe ventriculul stîng, 49 au avut sediul la vîrf, 45 erau situate pe peretele anterior şi 29 pe peretele posterior. Excepţional, anevrismul poate fi localizat la nivelul ventriculului drept, faţa posterioară a inimii sau la nivelul atriilor. Anevrismul interventricular este cel mai frecvent după acela al vîrfului ventriculului stîng. Anevrismul are mărimea unei nuci ori a unei portocale. Sînt de obicei unice şi pe acestea se pot dezvolta buzunare secundare.

În cele mai multe cazuri, forma exterioară a inimei nu este modificată. Constant se remarcă semne de reacţie pericardică, manifestate prin vascularizaţia excesivă a seroasei pericardice, îngroşarea foiţei viscerale şi aderenţe mai mult sau mai puţin întinse ale celor două foiţe, mergînd pînă la constituirea de simfize. Cînd se exteriorizează, anevrismul se prezintă ca un sac cu pereţii subţiaţi şi scleroşi, de consisenţă inegală, de volum variabil şi de formă rotundă sau neregulată. Coronarele prezintă leziuni de ateromatoză, fiind strîmtorate sau obliterate. Restul ventriculului stîng este dilatat şi sclerozat. La deschiderea cavităţii ventriculare, anevrismul apare de aspect crateriform în grosimea peretelui muscular. Această excavaţie îmbracă două aspecte diferite:

— ectazia diverticulară, accesorie ventriculului cu marginile net conturate, prezentînd un gît (anevrism chistic).

— ectazie diverticulară, fără gît, cu marginile slab conturate, făcînd trecerea treptată către părţile sănătoase ale peretelui. Această configuraţie aparţine mai ales anevrismelor cu extensie mare, aşa-zisul anevrism circumferențial al lui Cruveilhier, sau anevrismul difuz al lui Thurnam (fig. 222).

Sacul anevrismal este aproape întotdeauna plin cu cheaguri. Cele mai superficiale au aspect cruoric și sînt moi; acestea sînt și cele mai recente. Cele ale straturilor profunde aderă adesea intim la peretele endocardic sau la țesutul fibros de înlocuire. Acestea sînt de consistență dură, de culoare brună-roșiatică.

Endocardul care căptușește sacul este modificat. După detașarea cheagurilor apare alb-opac-mat, îngroșat, cu soluții de continuitate. Cînd cheagurile sînt organizate, acestea fac corp comun cu țesutul fibros al peretelui. La periferia sacului, endocardul este de aspect normal, dacă nu există gît.

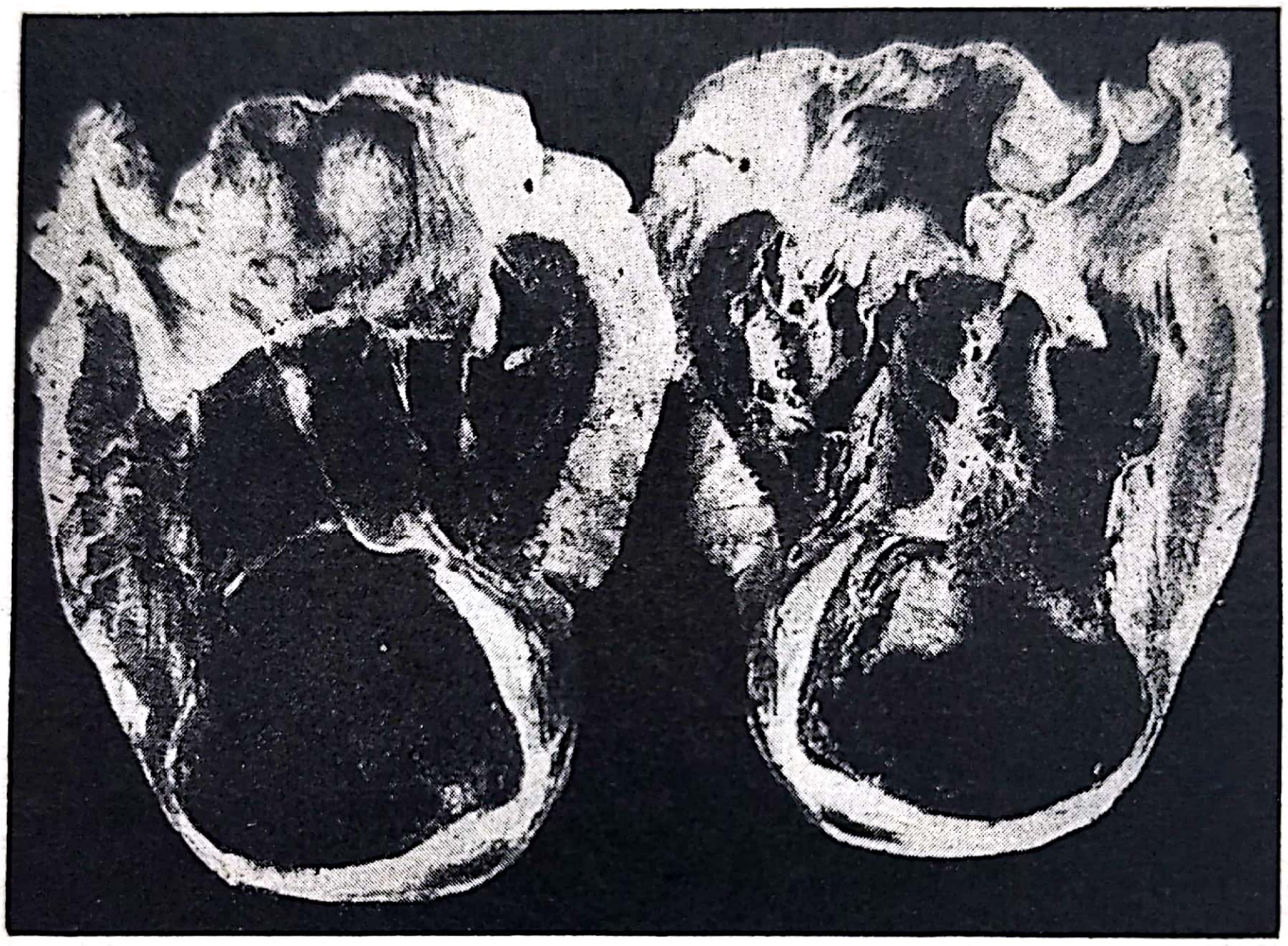

Fig. 222. — *Anevrism al vîrfului ventriculului stîng* (după Hamperl).

Peretele anevrismal este subțire, inextensibil; se constată dispariția fibrelor musculare și prezența țesutului fibros. Se poate disocia în mai multe planuri separate printr-un țesut lax. Hipergeneza elastică este rareori observată. În cazurile vechi se formează o crustă calcificată, ceea ce ar explica de ce ruptura secundară este mai rară. În jurul sacului, la nivelul zonei de tranziție între sacul sclerozat și miocardul sănătos, se constată leziuni de degenerescență granulo-pigmentară sau granulo-grăsoasă ale fibrelor musculare, vestigii ale unei hemoragii interstițiale.

Adesea, prezența acestor leziuni în peretele anevrismal și infiltrarea hemoragică difuză disecantă, indică urmele unui infarct recent al miocardului, complicat cu o ruptură parțială subendocardică a inimii, care a favorizat formarea precoce a unui anevrism.

Vindecarea anatomică a anevrismului este rară. Peretele anevrismului și conținutul se pot transforma într-un bloc fibros. Ruptura anevrismului este posibilă, mai ales în formele de început.

Leziunile asociate se traduc mai ales prin arterite obliterante ale trunchiurilor coronariene. Leziunile scleroase ale altor teritorii miocardice, ale valvulelor aortice, sînt des întîlnite. Se însoţesc de coronarite şi pot fi generatoare de infarct şi anevrism. Plăci scleroase de origine ischemică pot coexista cu un anevrism.

Alte forme de anevrism sînt produse prin abcese miocardice, endocardită ulceroasă, prin ramolisment şi gome sifilitice. În formele traumatice nu se găsesc decît plăci de scleroză, fără coronarită.

*Caractere morfopatologice ale diferitelor tipuri de anevrism al cordului.* Anevrismele vîrfului, cînd sînt voluminoase, dau inimii o formă de ceas de nisip, cu formarea la acest nivel a unei depresiuni diafragmatice corespunzătoare feţei superioare a ficatului.

Anevrismele pereţilor anterior şi posterior ai ventriculului stîng sînt situate la unirea treimii mijlocii cu treimea inferioară. Cele ale peretelui posterior se întind şi către baza inimii.

Anevrismele atriilor sînt destul de rare; se dezvoltă cu exclusivitate la stînga. Dimensiunile pot fi uneori considerabile. Peretele atrial este foarte subţiat, scleros, înlocuit printr-un sac fibros, lipsit de fibre contractile. Imprejurul acestei zone, foiţele pericardice sînt aderente şi simfizate.

Anevrismul atrial se întîlneste în special la bolnavii cu stenoză şi insuficienţă mitrală. Dar chiar în cazurile de stenoză există o disproporţie considerabilă între aceasta şi volumul atriului.

Anevrismul atrial se distinge uneori greu, chiar la o necropsie, de o dilataţie gigantă a cavităţii. Numai examenul histologic ne poate preciza diagnosticul.

*Etio-patogenie.* Patogenia anevrismelor inimii este dominată de noţiunea de degenerescenţă miocardică secundară obliterării coronariene. Ischemia consecutivă acestui proces poate determina un infarct, care se cicatrizează printr-un proces de hiperplazie conjunctivă. Această zonă scleroasă îşi pierde elasticitatea şi tonicitatea normală. Cu timpul, la acest nivel peretele ventricular cedează sub presiunea sistolică, rezultînd un anevrism cardiac. Această ectazie se produce precoce chiar în faza de degenerescenţă musculară, fiind favorizată şi de leziunile endocardului (forma hemoragică a infarctului).

Acest mecanism patogenic a rămas clasic de cînd René Marie a stabilit rapoartele constante care există între obliterarea coronariană şi anevrism.

Dintre teoriile patogenice mai vechi vom aminti:

— teoria endocardică
— teoria pericardică
— teoria miocardică.

Teoria endocardică susţine că la baza anevrismelor cardiace ar exista o ruptură primitivă a endocardului sau leziuni inflamatorii care duc la alterarea miocardului şi formarea unei ectazii.

Teoria pericardică consideră ectaziile anevrismale ca datorite unor tracţiuni localizate la nivelul miocardului prin bride simfizare. Alterările musculare ar fi consecinţa acestor tracţiuni repetate.

Teoria miocardică susţine dezvoltarea anevrismului într-o zonă de rezistenţă miocardică scăzută, care ar ceda sub presiunea sanguină.

Pentru unele forme rare de anevrism cardiac, mecanismul patogenic poate fi un abces miocardic, o endocardită ulceroasă propagată la miocard, o gomă sifilitică.

Anevrismul traumatic ar rezulta din distensia progresivă a unei plăci fibroase, consecutivă unei dilacerări locale a miocardului, sub acțiunea unui traumatism mai vechi.

Anevrismul atrial, foarte rar de altfel, se poate dezvolta printr-un mecanism de infarct sau printr-o degenerare parietală directă, de origine tuberculoasă.

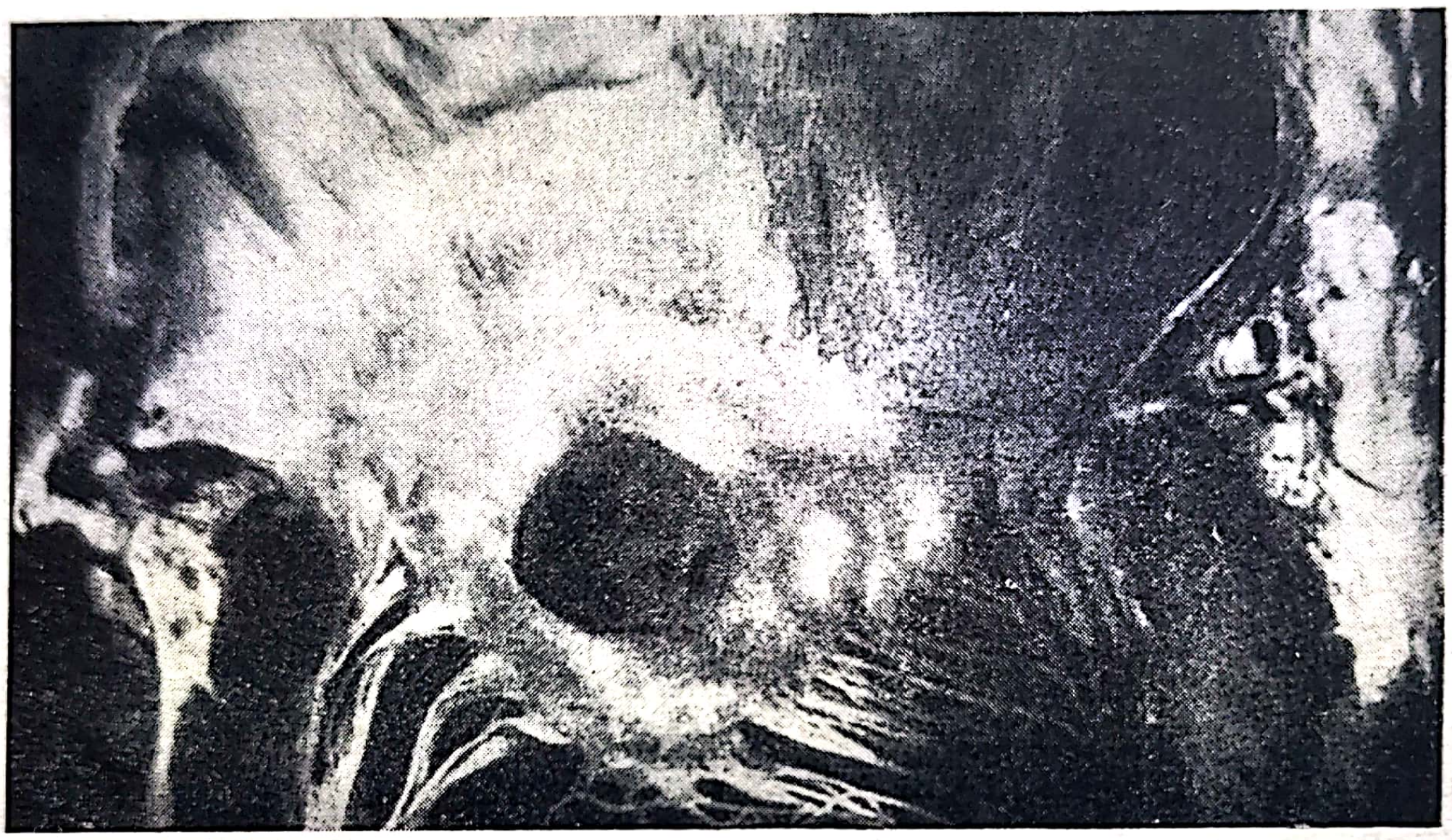

Fig. 223. — *Anevrism al valvulei mitrale cu perforație* (după Hamperl).

Anevrismele cardiace se observă cu maximum de frecvență între 50 și 70 de ani. Sînt mult mai frecvente la bărbați. Factorii etiologici mai importanți sînt arterita cronică și coronarita. Alte circumstanțe etiologice excepționale pot fi: traumatismele, abcesele parietale, gomele sifilitice, scleroza tuberculoasă etc.

*Complicația* cea mai frecventă a anevrismului cardiac este ruptura inimii. Această ruptură se face la nivelul sacului.

Ruptura anevrismului determină moartea rapidă. O altă complicație directă și gravă a anevrismului este producerea de embolii, adesea multiple, care pot de asemenea determina moartea.

Cunoașterea anevrismelor cardiace capătă o importanță tot mai mare, deoarece în ultima vreme au început să fie operate.

**Anevrismul valvular.** Pe valvulele lezate printr-un proces de endocardită ulcero-vegetantă se produc mai degrabă perforații decît anevrisme. Într-adevăr, un țesut subțire și deja lezat prin acțiunea microbilor este greu să reziste la presiunea sîngelui.

Cînd endocardita evoluează pe o valvulă îngroșată pot apare anevrisme ale acesteia. Totuși, chiar în aceste cazuri, acțiunea necrozantă a microbilor continuă, fapt care duce la rupturi valvulare. Trombii depuși pe valvule pot fi confundați uneori cu anevrismele. Perforațiile se găsesc mai ales pe valvulele aortice, deoarece procesul de endocardită este aici cel mai frecvent.

Ruptura este de dimensiuni diferite, uneori cuprinzînd toată valvula. Deasupra fisurii se găsește uneori un tromb care o maschează aproape complet, imitînd un anevrism.

Există însă și anevrisme valvulare adevărate. Se admite că necroza valvulelor poate fi secundară constituirii unui anevrism. În acest caz, nu se mai pune problema formării unui anevrism pe un țesut necrozat care nu se mai poate destinde.

Arx consideră că ruptura valvulei se face sub trombi și că aceștia sînt mobilizați de sîngele care trece prin fisură și iau forma de sac.

Ribbert crede că acest mod de formare nu este posibil, deoarece materialul trombotic este inextensibil și foarte puțin rezistent (fig. 223).

## BIBLIOGRAFIE

1. Abrikosov A. I. și Strukov A. I., *Anatomia patologică*, partea a II-a, București, Ed. medicală, 1956.
2. Allen Edg. V., Barker N. W. a. Hines Edg. A. jr., *Peripheral vascular diseases*, Londra, Ed. Saunders, 1955.
3. Anderson W. A. D., *Pathology*, ed. a II-a St. Louis, Ed. Mosby, 1953.
4. Aschoff L., *Pathologische Anatomie*, vol. II, Jena, Ed. Fischer, 1913.
5. Ass I. K., *Urojdennîie arterio-venoznîe anevrizmî*, Vestnik Hirurg., 1956, nr. 11, p. 135.
6. Berezovskaia E. K., *K voprosu ob izolirovannom porajenii trehstvorciatogo klapana pri zatiajnom septiceskom endokardite, razvivșemsia v rezultate, septiceskogo endarteriita arteriovenoznoi anevrizmî*, Kliniceskaia medițina, 1954, t. 32, nr. 10, p. 80.
7. Demiu A. A., *Vrojdennîie mnojestvennîe arteriovenoznîe anevrizmî*, Kliniceskaia medițina, 1953, t. 31, nr. 8, p. 63.
8. De Takats G. a. Pirani L. C., *Aneurysms. General considerations*. J. Int. Chirurgie, 1953, nr. 4, p. 431.
9. Ghițescu T., *Chirurgia anevrismelor*, București, Ed. medicală, 1958.
10. Grote W. u. Bettag W., *Multiple Hirnaneurysmen (Fallbericht)*, Zbl. Neurochir., 1957, nr. 3, p. 151.
11. Hamperl H., *Lehrbuch der allgemeinen Pathologie und der pathologischen Anatomie*, Berlin, Ed. Springer, 1941.
12. Henke Fr. u. Lubarsch O., *Herz und Gefässe*, Berlin, Ed. Springer, 1924.
13. Herbut P. A., *Pathology*, Londra, Ed. Kimpton, 1955.
14. Hortolomei N., Ghițescu T., Gatoschi Gh. și Bușu I., *Cercetări experimentale asupra grefelor arteriale și venoase conservate la rece după metoda Filatov*, în *Lucrările Sesiunii generale științifice a Academiei* R.P.R. *din 2—12 iunie 1950*, Ed. Acad. R.P.R., 1951, p. 89.
15. Hortolomei N. și Ghițescu T., *Inervația anevrismelor și a transplantelor de aortă*, Rev. Med.-Chir., Iași, 1956, nr. 4, p. 79.
16. Leriche R., *Anévrismes artériels et fistules artério-veineuses*. Paris, Ed. Masson, 1949.
17. Letulle M., *Anatomie pathologique*, vol. I, Paris, Masson, 1931.
18. Mac Callum W. G., *A text-book of pathology*, ed. II, Philadelphia și Londra, Ed. Saunders, 1941.

## CAPITOLUL al XVI-lea

# MORFOPATOLOGIA VENELOR ŞI LIMFATICELOR

de LIUBA BANDU, LEONIDA GEORGESCU
şi CONSTANTIN TAŞCĂ

## BOALA TROMBO-EMBOLICĂ

Acest capitol de patologie a luat în ultimii ani o dezvoltare considerabilă. În parte, rămînerea în urmă în acest domeniu a ţinut de o insuficientă cunoaştere a fiziologiei venelor. Mult timp circulaţia de întoarcere era apreciată numai pe baza cîtorva principii de hemodinamică rudimentare. În ultima vreme s-a dovedit că sistemul nervos central, care reglează vasomotricitatea, precum şi echilibrul trofic şi biologic parieto-endotelial are un rol major în fiziologia şi fiziopatologia venoasă.

Se cunoaşte rolul esenţial al complexului angio-neurotic în spasm, dar şi în edemul din flebită, în răspunsul reacţional al venei la agresiuni infecţioase, toxice, traumatice, endocrine, în embolii a căror gravitate nu este legată în mod necesar de dimensiunile embolului.

Sinergismul vasculo-nervos marchează nu numai începutul unei noi orientări doctrinale în înţelegerea patologiei venoase, ci deschide căi noi în terapeutică.

Folosim denumirea de boală trombo-embolică pentru a sublinia caracterul general al afecţiunii, datorită atît factorilor etiologici complecşi care intervin, cît şi efectului acestei boli asupra organismului.

Pentru toate tipurile de tromboflebită, leziunea comună este tromboza şi reacţia inflamatorie, de intensitate variabilă, în straturile peretelui venos. Descripţii detaliate au fost făcute de: Rokitansky, Virchow, Aschoff etc.

Clasic, se descriu trei tipuri de trombi venoşi: albi sau de aglutinare, roşii sau de coagulare şi micşti.

**Trombii albi** se prezintă la examenul macroscopic ca nişte mase cenuşii-albicioase. Pot fi formaţi numai din trombocite, la care alteori se adaugă leucocite dispuse în straturi, peste masa de trombocite aglutinate. În constituţia trombilor albi intră şi o cantitate de fibrină. Microscopic, porţiunile formate din trombocite au aspect omogen, fin granular; fibrina apare ca o reţea cu ochiuri inegale; leucocitele se identifică după structura nucleului.

**Trombii roşii** au aspectul unor mase de culoare roşie închisă, ocupînd lumenul vasului. Microscopic, se observă o reţea de fibrină în ochiurile căreia se găsesc leucocite şi hematii în proporţia din sîngele normal. Trombul roşu se adaugă la un tromb alb format în prealabil prin conglutinarea plăcuţelor sanguine, deşi acesta poate fi atît de mic, încît se recunoaşte cu greutate.

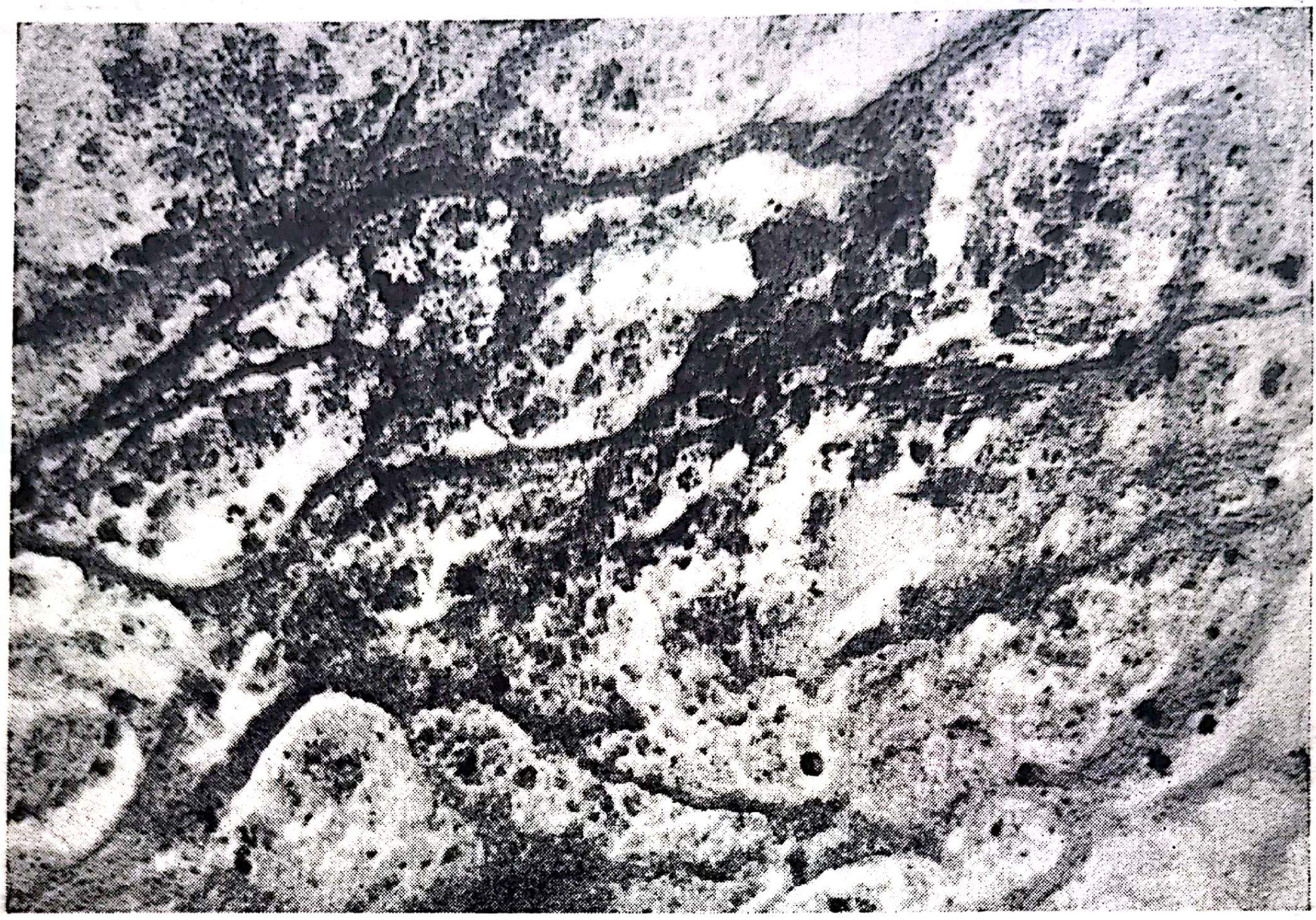

Fig. 224. — *Tromb venos mixt*; rețea de fibrină în grosimea sa, cu resturi celulare, hematii și pigment hematic.

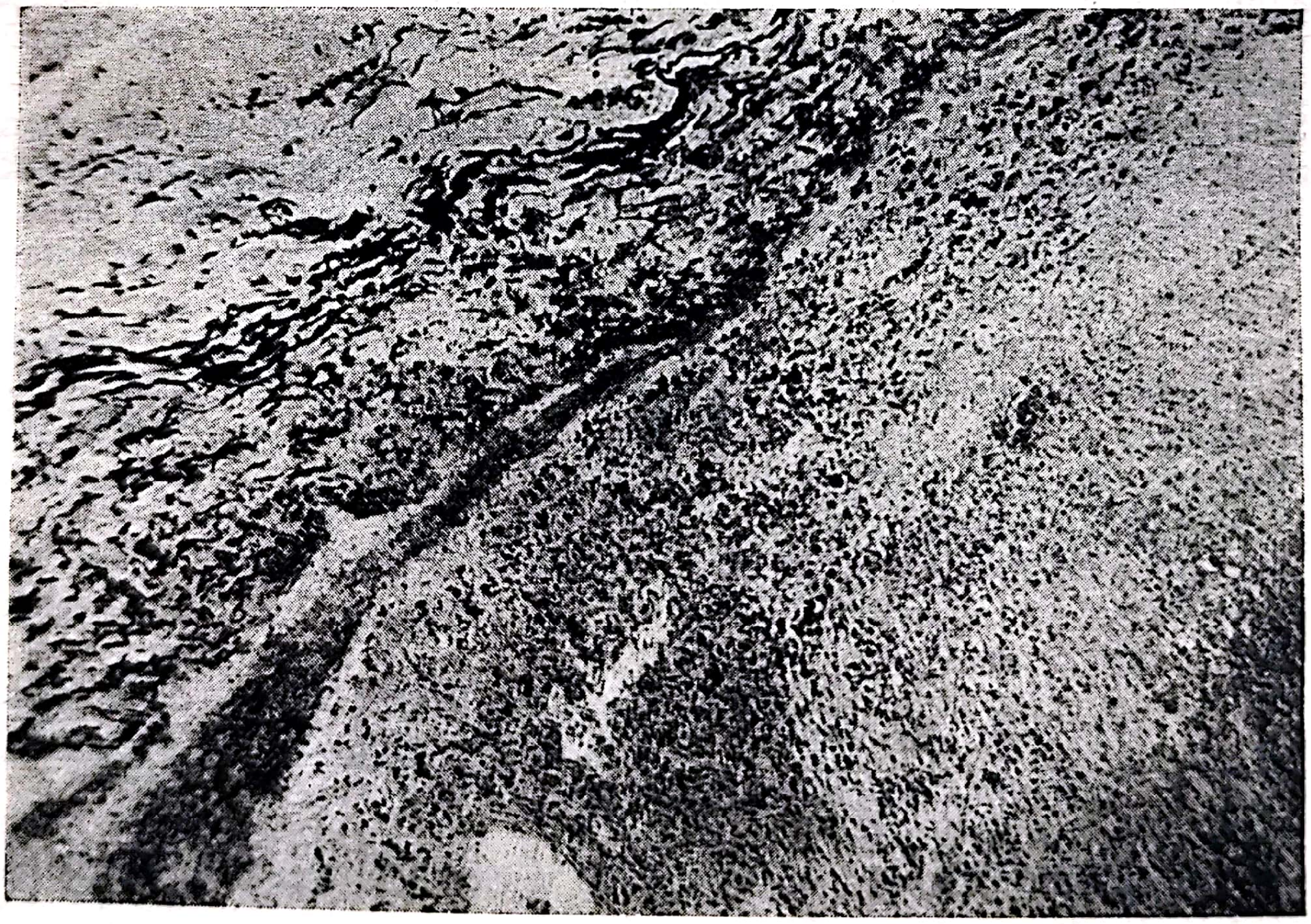

Fig. 225. — *Tromb venos*; necroză limitată a intimei la nivelul locului de implantare a trombului. Hiperplazia țesutului elastic.

**Trombii micşti sau stratificaţi** cuprind următoarele părţi: capul, solid aderent la perete, format dintr-un tromb alb, corpul, constituit din straturi alternante roşii şi albe, şi coada trombului de obicei liberă în lumenul vasului, avînd caractere de tromb roşu.

Microscopic, trombul mixt are o arhitectură complexă: capul trombului este format dintr-o masă compactă de trombocite, de unde pleacă cordoane sau benzi cu dispoziţie coraliformă, pe care se depun leucocitele. Spaţiul dintre cordoanele de trombocite este ocupat de o reţea de fibrină în ochiurile căreia se găsesc hematii (fig. 224).

Aspectul anatomo-patologic reflectă dinamica formării trombului. Micile vîrtejuri de sînge din interiorul vasului determină depunerea grămezilor de trombocite la distanţă egală una de alta. Ulterior, se depun alte trombocite peste grămezile iniţiale, ducînd la formarea de benzi şi travee cu aspectul ramurilor de mărgean. Sîngele se coagulează între aceste benzi: apare astfel reţeaua de fibrină.

Suprafaţa liberă a trombului prezintă neregularităţi, fiind asemănătoare cu crestele unor valuri de nisip, datorită vîrtejurilor sanguine care depun noi trombocite.

Porţiunea care corespunde locului iniţial de formare este *trombul primar* (rădăcina trombului), iar porţiunea depusă peste prima constituie *trombul prelungit* (trunchiul trombului). Deseori, numai trombul primar este aderent la perete, în timp ce trunchiul pluteşte liber în lumenul vasului. În trombii micşti, capul trombului corespunde rădăcinii sale, iar corpul şi coada, părţii prelungite.

La locul de fixare al cheagului pe intima peretelui venos se observă zone de alterare endotelială, dispuse ca nişte insule în lungul vasului. Microscopic, peretele vasului este sediul unei inflamaţii (fig. 225). Celulele endoteliale sînt alterate şi descuamate; media prezintă un infiltrat limfo-histiocitar. Adventiţia este îngroşată, *vasa vasorum* apar dilatate şi înconjurate de celule rotunde. S-au semnalat inconstant microbi în toate tunicile, dar aceasta nu explică rolul lor etiologic exclusiv sau preponderent.

**Raporturile cheagului cu peretele.** În mod obişnuit, cheagul, aderent la un perete vascular inflamat, cu timpul se fibrozează. Indiferent dacă punctul de plecare al acestei organizări fibroase este cheagul sau peretele venos, efectul rămîne acelaşi. Alteori cheagul nu se mulează perfect pe perete, pluteşte liber şi este reţinut prin aderenţe slabe. Între cheag şi perete persistă un curent sanguin. Acest aspect este în favoarea preexistenţei coagulării, fără a nega o participare parietală prin implantarea radiculară a cheagului. De aici, diferenţa între *tromboflebită*, cu cheag aderent şi obstructiv, şi *flebotromboză*, cu cheag liber şi flotant (A. T. Lidski, A. V. Rusakov, Ochsner, de Bakey). Această diferenţă nu depinde de o patogenie esenţial diferită, ci de particularităţile de evoluţie. În flebotromboză intervine, ca element determinant, un dezechilibru umoral al sîngelui, pe cînd în tromboflebită, rolul peretelui este preponderent. Acelaşi mecanism poate avea loc în ambele cazuri, cu diferenţa că în tromboflebită, coagularea este asociată cu o reacţie parietală, pe cînd în flebotromboză, peretele rămîne intact.

Chiar dacă trombul apare fără inflamaţia prealabilă a peretelui venos, prezenţa lui incită dezvoltarea unor leziuni de flebită secundară. Aşadar, flebotromboza există numai pentru scurt timp, transformîndu-se în tromboflebită.

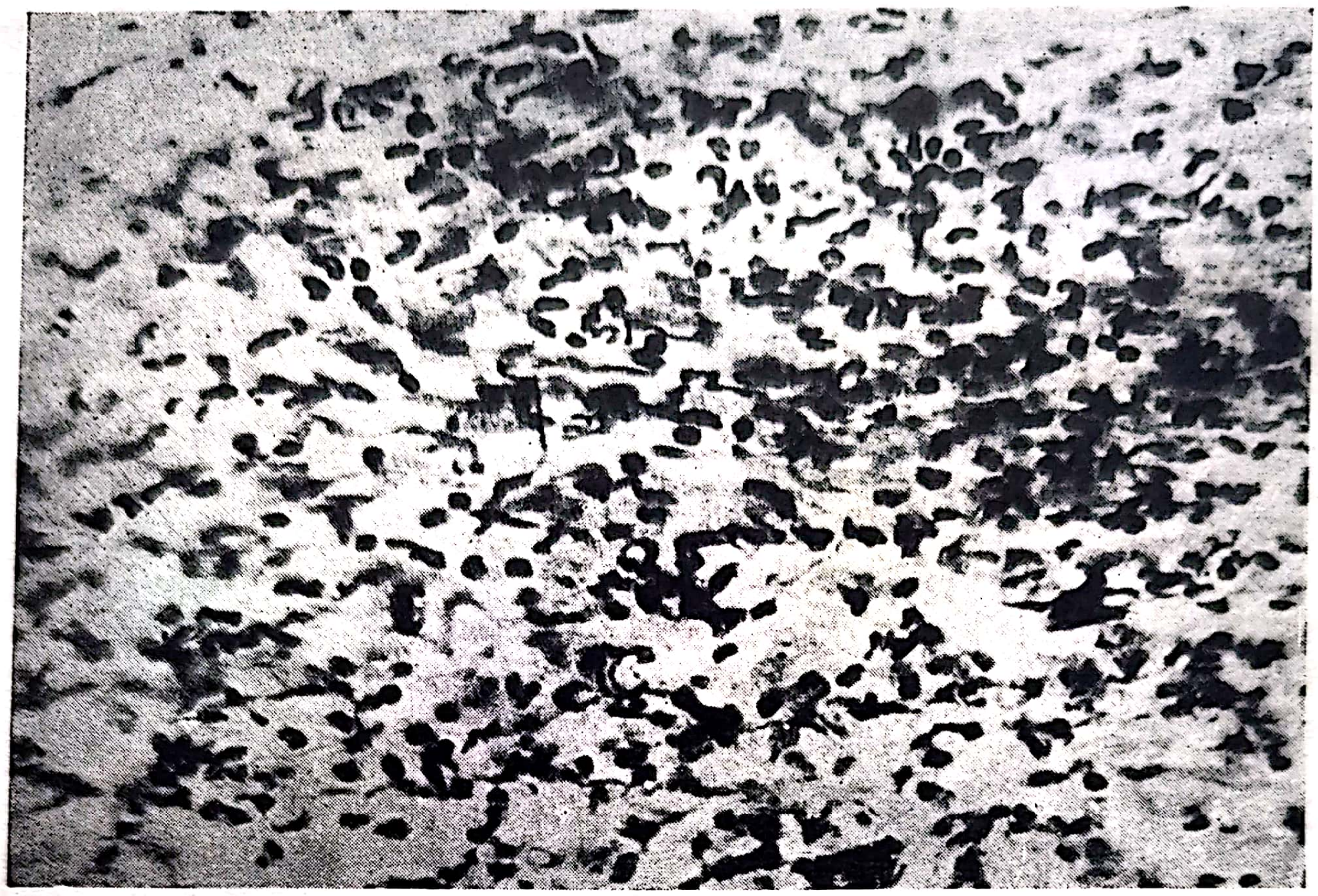

Fig. 226. — *Tromb venos pe cale de organizare*; infiltrat limfopoliblastic.

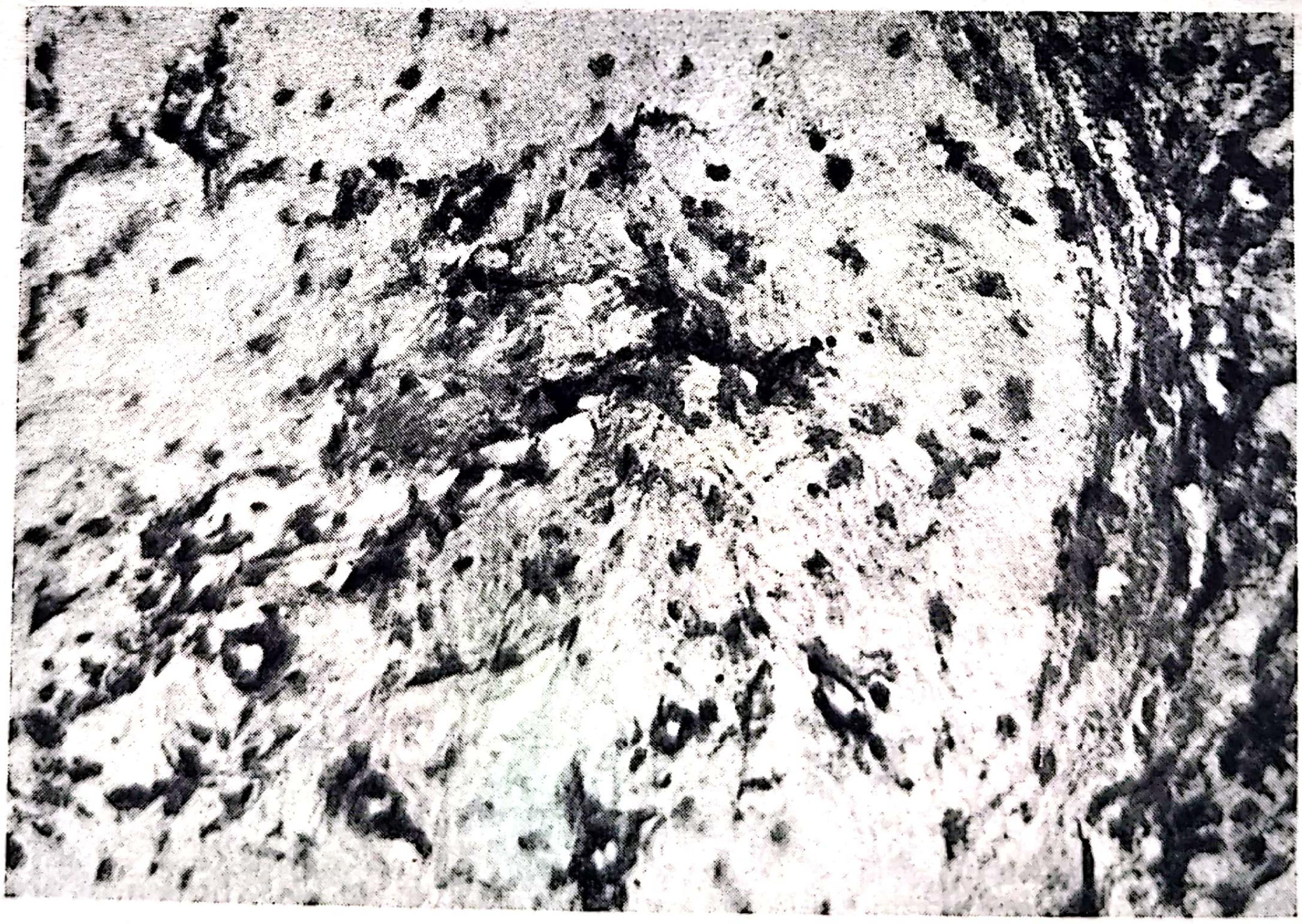

Fig. 227. — *Tromb venos organizat cu fibrozare şi hialinizare intensă.*

Deosebirea de comportare se explică prin procesul de retracţie a cheagului care este un fenomen de chimie coloidală, de sinereză. Dacă sinereza se face lent, cheagul are timpul să adere la perete şi să fie pătruns de ţesutul de granulaţie; dacă este rapidă, cheagul rămîne neaderent. Pentru explicarea constituirii aderenţelor s-a mai încriminat şi spasmul vascular, care ar provoca un contact mai intim între perete şi cheag.

**Evoluţia cheagului.** Într-o primă etapă se constată tumefierea şi proliferarea celulelor endoteliului venos; corpul celular proemină în lumenul vasului. Celulele se descuamă sau rămîn ataşate la perete. În ultimul caz, se dispun perpendicular pe perete şi, din cauza presiunii reciproce, se aranjează ca şi celulele unui epiteliu cilindric. Aceste celule devin agenţi activi de organizare a cheagului.

Celulele se dispun printre fibrele reţelei de fibrină, de care se servesc ca de un suport, pătrund în tromb, rămînînd anastomozate, şi substituie reţelei de fibrină o reţea de celule anastomotice.

Către ziua a patra din momentul instalării trombozei, apar vasele de neoformaţie. La început, sînt simple cavităţi limitate de celule plate, formînd fante virtuale, care comunică între ele. Spre ziua a şasea — a şaptea, aceste cavităţi devin permeabile pentru circulaţie, prin intermediul vaselor peretelui venos care se dilată şi se deschid în reţeaua canaliculară a trombului. Sîngele se răspîndeşte astfel în capilarele neoformate.

Urmează ultima etapă, cînd organizarea, sub influenţa circulaţiei, ia o mare dezvoltare. Ţesutul conjunctiv se substituie fibrinei, cheagul se transformă într-un cordon fibros făcînd corp cu vena. Ţesutul scleros se poate întinde mult dincolo de regiunea primitiv obliterată şi poate suferi procesele degenerative caracteristice structurilor braditrofe.

Paralel se constată modificări importante şi la nivelul peretelui venos, constînd într-o dezorganizare profundă a circulaţiei. *Vasa vasorum* se dilată considerabil, se ramifică şi pătrund în tunica medie, stabilind circulaţia între tromb şi perete.

Musculoasa venei este disociată de elemente inflamatorii şi scleroza consecutivă. Concomitent cu progresarea sclerozei, un număr de vase se atrofiază prin compresie, în timp ce altele se dilată formînd o reţea cavernoasă, care funcţionează ca o cale colaterală a circulaţiei (fig. 226 şi 227).

În afară de evoluţia expusă, în mod excepţional se poate produce resorbţia totală a cheagului. Acesta se dezagregă, de la începutul formării sale, în fragmente prea mici pentru a da embolii, vasul devine permeabil, obţinîndu-se o vindecare perfectă.

**Recanalizarea.** Trombul se poate retracta înainte ca organizarea să se fi terminat; din această cauză între tromb şi peretele vasului, sau chiar în interiorul trombului, apar fisuri prin care începe să treacă sîngele. Se creează astfel în interiorul venei un traiect sinuos, relativ permeabil, înconjurat de un strat de ţesut conjunctiv. Valvulele se distrug, astfel că venele se comportă ca nişte varice profunde; se produce un curent venos în sens opus cu toate consecinţele nefavorabile pentru troficitatea ţesuturilor.

**Ramolirea** trombului se produce sub acţiunea fermenţilor proteolitici leucocitari. În trombii mari, ramolirea are loc în partea centrală care ia un aspect semilichid, tulbure, asemănător cu puroiul. În cazul cînd se adaugă şi microbi

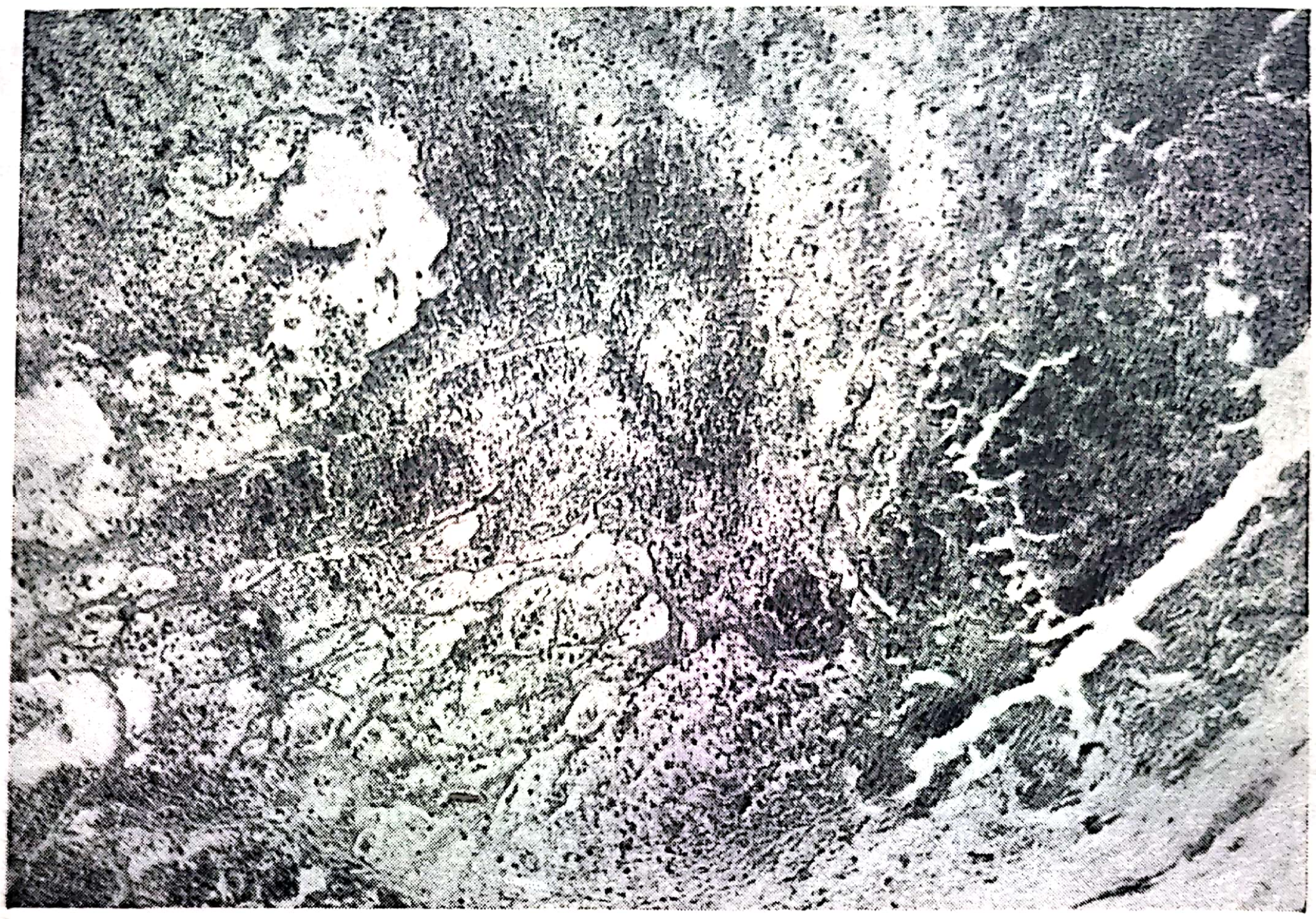

Fig. 228. — *Tromb dintr-o venă varicoasă*; masiv infiltrat eritrocitar în ochiurile unei rețele de fibrină.

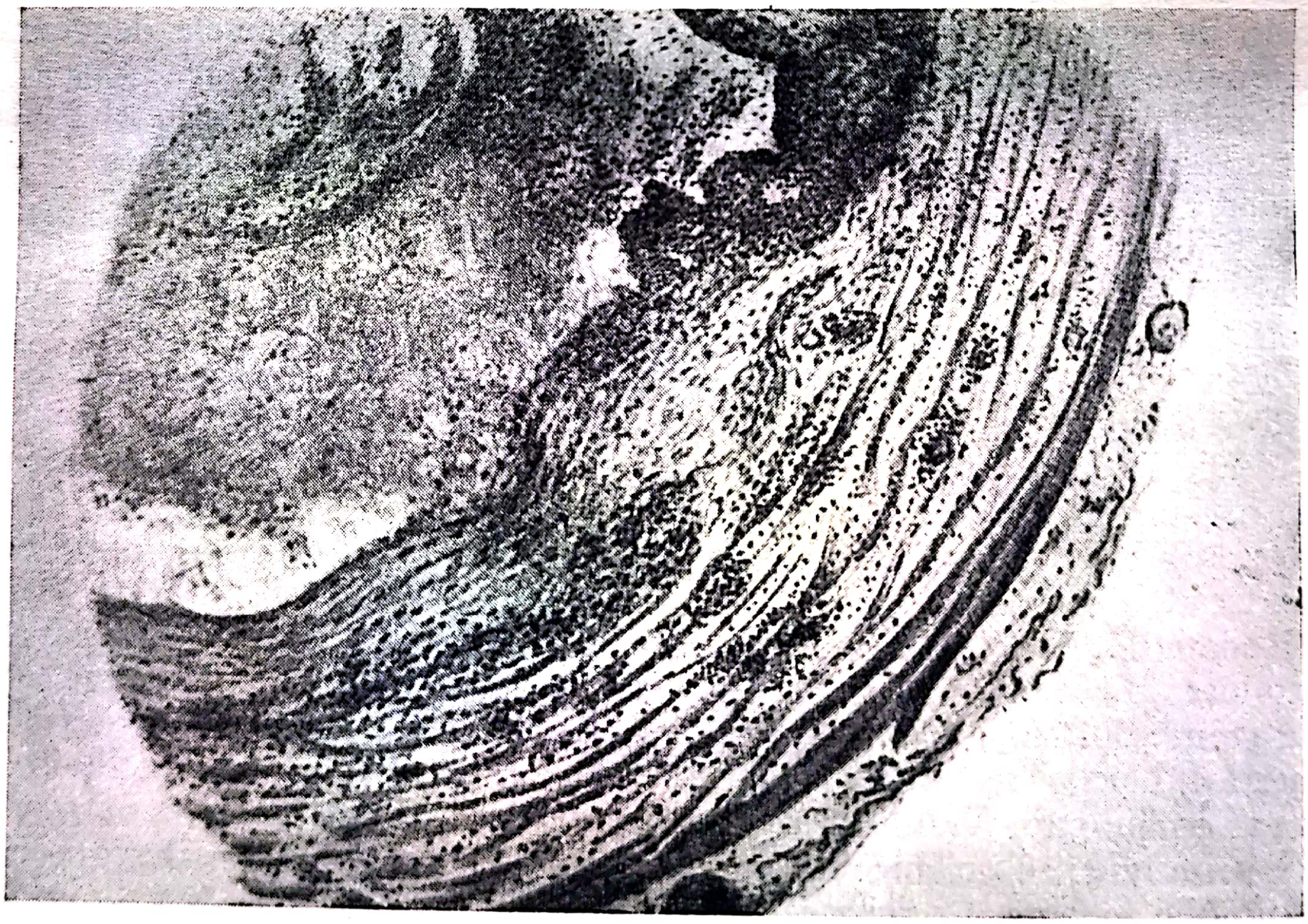

Fig. 229. — *Periflebită septică a venei safene.* Infiltrarea intimei cu leucocite. Edem și infiltrat inflamator în medie. În lumenul venei, tromb de coagulare septic cu leucocite și colonii microbiene (după Henke—Lubarsch).

piogeni, trombul se transformă într-o magmă cenuşie murdară, care conţine numeroşi microbi; peretele vasului este puternic inflamat.

**Leziuni conexe—periflebita.** S-au observat infiltrate inflamatorii în filetele nervoase din perivenă, iar în trunchiurile nervoase, fie leziuni discrete constînd în fragmentarea mielinei, fie alterări grave cu distrugerea cilindraxului.

De asemenea, s-au găsit modificări ale arterei vecine; uneori numai leziuni de periarterită, alteori însă procesul patologic cuprinde toate tunicile arteriale, chiar şi endoteliul cu apariţia de tromboarterită. Unii autori au găsit obstrucţia vaselor limfatice, mai ales în regiunea inelului femural, datorită, în parte, presiunii din vena femurală destinsă, şi, în parte, periflebitei.

Tabloul anatomo-patologic variază în anumite tipuri de tromboflebită.

În tromboflebita chimică, trombul este aderent şi organizarea este completă. Rezultatul este apariţia unei vene cu structura unui cordon dur, cu o fibroză considerabilă, şi distrucţia arhitecturii normale a peretelui venei. Rare canale pot persista în trombul organizat.

În tromboflebita din venele varicoase, trombul este frecvent de tip roşu şi cînd varicele sînt largi, organizarea leziunii poate fi încetinită (fig. 228).

Tromboflebitele supurate prezintă un tablou anatomo-patologic cu totul diferit. Peretele venei este inflamat intens, predominînd infiltratul leucocitar. Frecvent se găsesc microbi în porţiuni de tromb sau în vecinătate. Porţiunile de tromb care conţin focare microbiene se rup şi devin emboli infectanţi (fig. 229). În tipurile de tromboflebită care complică discraziile sanguine, reacţia inflamatorie a peretelui venei este minimă. Un tablou similar se întîlneşte în tromboflebita din stările caşectice, în carcinoame şi în insuficienţa cardiacă congestivă.

În tromboflebita primară de tip recurent idiopatic şi în trombangeita obliterantă, leziunile sînt segmentare şi cuprind cu predominanţă venele mici şi mijlocii. Trombul conţine un mare număr de fibroblaşti şi se constată o proliferare considerabilă a endoteliului. Reacţia inflamatorie în peretele venei şi în ţesutul perivenos este de asemenea extensivă. În leziunile precoce, constatate la biopsie, se găsesc numeroşi fibroblaşti şi o proliferare intensă a endoteliului care duce, ca şi tromboza, la obliterarea lumenului.

**Sediul iniţial al trombozei venoase.** În majoritatea cazurilor, tromboza venoasă apare la membrele inferioare. În privinţa sediului iniţial al trombului sînt de analizat două aspecte. Clasic, se consideră că tromboza membrelor inferioare începe în venele femuro-iliace.

Se presupunea că arcada crurală joacă un rol important în apariţia trombozelor pelvine, prin comprimarea venei iliace pe marginea pelvisului. Părerea dominantă era că trombul, format în regiunea pelvină, în continuitate cu trombul din focarul operator, se întinde de-a lungul venelor iliace. Cercetări recente au infirmat această concepţie. Rossle (1937) găseşte la necropsie următoarea distribuţie topografică a trombozei venoase: în 50% din cazuri, localizarea era în venele gambei, în 40% în venele gambei şi ale coapsei şi numai în 10% s-a constatat o localizare în venele femurale sau hipogastrice. La 56 bolnavi cu embolie pulmonară, Zimmerman, Miller, Marshall (1949) constată că în 46 de cazuri, tromboza a apărut în venele gambiere. În 1950, Bauer, studiind un mare număr de flebografii, găseşte că în 96% din cazuri, tromboza membrului inferior îşi are debutul în venele profunde ale gambei.

Martinet și Tubiana afirmă că în general flebotromboza are origine joasă, pe cînd tromboflebita are ca sediu un cheag pe axul venos femuro-popliteu sau pe o venă iliacă, situată aici, fie primitiv, fie secundar unei faze joase de flebotromboză.

Flebogramele sistematizate au adus noțiunea nouă a bilateralității leziunilor de flebită. De obicei, leziunea este maximă la membrul inferior stîng și latentă, fără semne clinice, de partea opusă.

Bilateralitatea leziunilor variază între 30 și 60% (30% după Zilliacus, 50% după Fine și Starr, peste 50% după Hunter).

Pentru localizarea electivă a flebitelor la stînga pledează unele fapte:

Staza mai accentuată în vena iliacă stîngă din cauza poziției sale oblice. Altă explicație constă în faptul că artera iliacă primitivă stîngă încrucișează de două ori vena iliacă stîngă. De asemenea, vena iliacă stîngă este încrucișată și de colonul stîng plin cu materii fecale. Aceste fapte nu explică de ce după apendicectomie complicată, numărul flebitelor stîngi depășește cu mult cazurile de flebită situate în dreapta. În aceste cazuri s-ar putea să intervină incitații neuro-simpatice venite de la zona ceco-apendiculară.

S-a găsit de către unii cercetători o malformație a venei iliace primitive stîngi, cu obliterarea parțială a orificiului de vărsare în vena cavă inferioară. Această obliterare se datorește proliferării intimei.

În afară de membrele inferioare, flebitele pot cuprinde și alte teritorii, deși cu o frecvență mai mică, cum ar fi: venele membrului superior, vena cavă inferioară, vena cavă superioară, venele capului și ale gîtului, sinusurile craniene (acestea din urmă fiind consecutive unei infecții grave regionale), venele encefalului și ale rahisului. Fiecare din aceste localizări dau sindroame clinice particulare.

## CLASIFICARE

S-au încercat diverse clasificări ale flebitelor. Prezentăm, în cele ce urmează, cîteva din aceste clasificări:

**Flebitele obstetricale** apar cel mai des *post partum* și mai rar în timpul sarcinei, fiind produse de streptococ. Există o serie de elemente favorizante: aplicări de forceps, simfizectomii, rupturi ale membranelor. Flebitele *post abortum* sînt mai rare.

**Flebitele chirurgicale** sînt mai frecvente după intervenții pe organele abdominale, hernii, prostatectomii. Fracturile de gambă, contuziile părților moi, rănile superficiale ca și plăgile profunde, sînt cauze frecvente de apariție a flebitelor.

**Flebitele medicale** se dezvoltă într-o serie de afecțiuni ca: febra tifoidă și paratifoida, septicemii cu streptococ, stafilococ și colibacil, tuberculoză, sifilis, pneumonie, gripă, tifos exantematic, erizipel, scarlatină, dizenterie, apendicită acută, fibrom uterin infectat, neoplazii, gută, hemopatii (purpura, boala Vaquez, leucemii, cloroză).

După circumstanțele de apariție se disting trei grupe de flebite: *locale*, *secundare* și *primitive* (Allen, Barker, Hines). După evoluție, flebitele pot fi: *acute*, *subacute* și *cronice*. Vom folosi clasificarea propusă de Allen, Barker și Hines, care poate fi o bună bază de descriere histologică.

## A. TROMBOFLEBITE LOCALE

Apar de obicei în venele cu leziuni preexistente ale peretelui. Din acest grup fac parte mai multe tipuri:

1. **Tromboflebite prin substanțe chimice.** Exemplul tipic este tromboflebita produsă prin injecții de substanțe sclerozante în varice. Astfel de substanțe determină leziuni ale intimei, urmate de tromboză și flebită. S-a observat apariția tromboflebitei după injectarea de soluții ca ricin-oleat de sodiu, chinină, uretan, soluții hipertonice de glucoză și clorură de sodiu.

Un tip similar de tromboflebită se formează după injecția intravenoasă de diverse medicamente, mai ales diuretice mercuriale, derivații arsenicali, penicilină, sulfobromftaleină, compuși cu iod. Leziunile de tromboflebită chimică sînt în general localizate; totuși, uneori, se pot extinde considerabil.

2. **Tromboflebite prin șoc traumatic.** Tromboflebitele apar la locul contuziilor, dilacerărilor și fracturilor, chiar cînd nu sînt semne de infecție ale țesuturilor. Un tip special de tromboflebită traumatică este așa-zisa *tromboflebită axilară prin efort* (Schrötter, Matas). Se dezvoltă de obicei la oameni tineri sau de vîrstă mijlocie, imediat sau la puțin timp după un efort fizic sever sau neobișnuit, în care brațul a suferit o abducție puternică. S-a crezut că mecanismul de producere a acestui tip de tromboflebită este compresia venei destinse, sau contuzia venei între claviculă și ligamentul costocoracoid, sau mușchiul subclavicular și prima coastă. Lowenstein, Gould și Patey cred că dezvoltarea trombozei se datorește rupturii valvulei venei subclaviculare sau axilare. Trombul se extinde de obicei în axilă și uneori cuprinde vena brahială și unele din venele superficiale ale brațului.

3. **Tromboflebita locală inflamatorie.** În venele mici din vecinătatea unui proces inflamator, dar nesupurativ, apar tromboflebite de tip inflamator. Tromboza este minimă sau moderată. Aceste tromboflebite se întîlnesc în asociație cu eritemul nodos, tuberculoza cutanată, sifilisul și cu alte procese inflamatorii și granuloame, reprezentînd o reacție a vasului în contact cu o toxină.

4. **Tromboflebita supurată.** În acest caz, mecanismul de apariție este invadarea peretelui venos printr-o supurație severă. Agenții cauzali cei mai obișnuiți sînt: streptococul, stafilococul, pneumococul. Cheagul conține numeroși germeni și se poate întinde departe de locul său de origine. Este o formă gravă de tromboflebită și poate fi sursa unor diseminări septico-pioemice. Acestui grup îi aparțin tromboflebitele jugularei sau a sinusurilor craniene, complicînd supurații oto-mastoidiene, unele pileflebite și tromboflebite consecutive infecțiilor intraabdominale grave.

La examenul macroscopic, se găsește un proces supurativ difuz. Vena este mărită de volum, cu peretele neregulat, edemațiat, moale, friabil, uneori ulcerat. Lumenul este destins și incomplet ocupat de tromb, de culoare alb-roșiatică sau roșie închisă murdară, cu zone purulente. Țesutul din jurul venei este edemațiat, îmbibat cu sînge și puroi. Uneori nu se mai recunoaște structura venei, totul fiind transformat într-o masă purulentă.

Examenul microscopic arată un flegmon al tunicilor vasculare. Endoteliul venei este dispărut. Nu se mai disting cele trei tunici. Stratul musculo-conjunctiv este necrozat; se găsesc infiltrate leucocitare și colonii microbiene. Țesutul perivenos este edemațiat intens, infiltrat cu granulocite și conținînd colonii microbiene (fig. 230). Cheagul este format dintr-o masă de fibrină în ochiurile căreia se găsesc leucocite alterate și numeroase colonii microbiene.

5. **Tromboflebita venelor varicoase.** Leziunile minore ale varicelor, sau constricția printr-un bandaj ușor, pot fi cauza unor tromboflebite. Infecția locală poate fi unul din factori, cu toate că însămînțările efectuate din leziunile excizate au rămas sterile. Studiile anatomo-patologice ale venelor varicoase arată modificări în medie, ca și în intimă, și este surprinzător că tromboza nu se produce mai frecvent. În unele cazuri, tromboflebita se dezvoltă în venele varicoase după o operație, naștere sau după boli infecțioase. Procesul poate cuprinde totalitatea venelor unui membru prin extinderea progresivă a trombozei sau prin focare multiple. Mai accentuate sînt leziunile de periflebită.

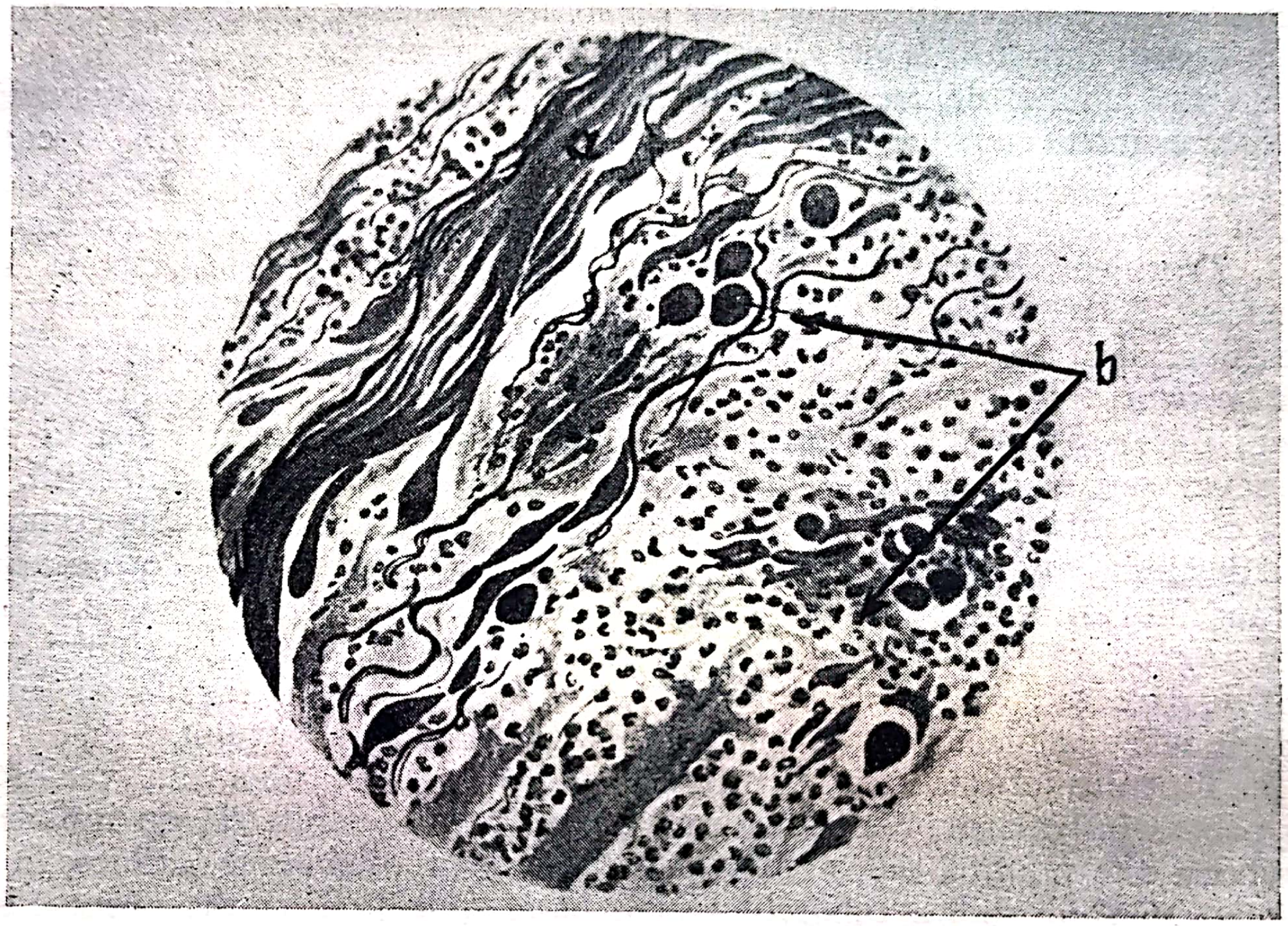

Fig. 230. — *Periflebită septică primită cu distrugerea peretelui muscular și a elementului elastic. a)* tumefierea celulelor musculare; *b)* infiltrat purulent în medie (după Henke-Lubarsch).

6. **Tromboflebite asociate cu alte boli ale venelor.** Tromboflebitele se pot dezvolta pe vene invadate de tumori maligne sau comprimate de tumori, anevrisme sau țesut cicatriceal.

7. **Tromboflebita ischemică.** În extremitățile în care apare o ischemie severă rezultată dintr-o ocluzie acută arterială sau o boală arterială ocluzivă cronică, se descrie formarea unei tromboze secundare a venelor. Ocluzia venoasă accentuează disfuncția circulatorie, dar este de mai mică importanță decît boala arterială.

## B. TROMBOFLEBITE SECUNDARE

Sînt cele mai numeroase. În aceste flebite lipsesc leziuni preexistente ale venei. Se pare că staza sanguină joacă un rol net în apariția tromboflebitelor secundare.

1. **Tromboflebita post-partum.** Mauriceau a descris în 1668 tumefierea picioarelor în puerperiu şi a atribuit-o « metastazelor lochiilor » (« un reflux al acelor umori care ar fi trebuit eliminate prin lochii »). Termenul de « picior de lapte » a fost creat în 1759 de Puzos care a crezut că această afecțiune se datoreşte « depozitelor de lapte », deoarece lactația încetează adesea, atunci cînd începe tumefierea piciorului.

În 1800, Hull creează termenul de *phlegmatia dolens* şi White o numeşte mai tîrziu *phlegmatia alba dolens puerperasum.*

Descrierea corectă a leziunii se datoreşte lui Davis, care în 1823 a făcut primul studiu ştiințific despre *phlegmatia alba dolens puerperasum.* În patru cazuri studiate *post mortem*, autorul găseşte tromboza şi inflamația venelor iliace şi notează dilatația venelor superficiale ale părții inferioare a abdomenului, ca şi ale membrelor inferioare.

Statistica arată că această tromboflebită survine într-un procent de 0,4—1% din totalul naşterilor şi că este mai frecventă după un travaliu dificil sau cezariană.

De asemenea, incidența este mai mare la bolnavele obeze sau la cele cu vene varicoase.

După naştere se găsesc numeroşi trombi în venele mici şi venulele uterine, ca proces normal de involuție; apar modificări de circulație în venele dilatate din regiunea ligamentelor largi şi, o dată cu pierderea de sînge de la naştere, compoziția biochimică a sîngelui suferă diverse transformări. Toți aceştia pot fi factori potențiali în dezvoltarea unei tromboze venoase.

Debutează de obicei la rădăcina coapsei şi se întinde rapid. Pielea este netedă, lucioasă. Din cauza distensiei, provocată de edem, apar vergeturi. Edemul, la început de culoare slab rozată, devine alb prin anemia pielii. Uneori culoarea albă a pielii este înlocuită de arborizații violacee, datorită unei circulații compensatorii. În acest caz, pielea capătă o culoare cianotică *(phlegmatia caerulea dolens)*. Edemul este dur, elastic, nu apare godeu la presiune. Pielea poate fi sediul unor zone de hipoestezie, alteori de hiperestezie. Trebuie distinse în evoluția edemului din *phlegmatia alba dolens* două faze: o fază de edem hidrofil, activ, sub dependența procesului flebitic şi una de edem anhidrofil, postflebitic. Aprecierea stării de hidrofilie tisulară se face prin proba Aldrich-Mac Clure. În mod paradoxal, resorbția bulei de edem se face mai repede la membrul lezat, ceea ce dovedeşte hidrofilia țesuturilor şi elimină ideea unui edem de stază prin simplă obstrucție venoasă. După Audier, hidrofilia tisulară, care precede adesea edemul, poate servi ca mijloc de depistare precoce al trombozei venoase.

La examenul histopatologic, se găsesc modificări importante ale țesuturilor din teritoriul venei afectate. Se dezvoltă un edem accentuat, cu leziuni de infiltrare şi degenerescență grasă a celulelor interstițiale. Edemul disociază fibrele colagene şi țesutul elastic. Lichidul de edem conține numeroase granulocite şi mononucleare. Capilarele sînt dilatate; se văd frecvent diapedeze. Venele învecinate pot fi trombozate. Limfaticele au pereții îngroşați şi lumenele pline cu leucocite și fibrină. Ganglionii regionali prezintă leziuni de inflamație.

Către cronicitate, leziunile se agravează. Se dezvoltă o scleroză accentuată în tunicile vasculare, limfatice, structurile nervoase și derm: apare o celulită indurativă care prepară terenul pentru tulburări trofice. Cu timpul, fibroza retractilă și indurată determină obstrucția limfatică, producînd limfedemul. Apar ulcere varicoase, alterații ale unghiilor *(onychogriphosa)*, osteoporoză, atrofii musculare și alterații arteriale.

2. **Tromboflebita postoperatorie.** Strauch, în 1894, descrie trei cazuri: la unul din ele se executase o histerectomie, iar la celelalte două se extirpaseră chisturi voluminoase de ovar.

Pe o serie de 3 000 de cazuri la care se executaseră intervenții în pelvis, Clark, în 1902, găsește 41 de cazuri de tromboflebite.

Incidența trombozei postoperatorii după operații abdominale variază după autori de la 0,05 la 10,5%; după operații ginecologice, ar fi între 1,25 și 12,5%.

Un studiu făcut la clinica Mayo, înaintea introducerii terapiei anticoagulante, pe 1 665 cazuri de tromboză venoasă apărute la 178 288 cazuri de operații diferite, arată următoarele:

— Tromboflebita este mai frecventă la femei după operații pe pelvis de amploare mare și de lungă durată.

— Incidența este mai mare după splenectomie, după hernie inguinală sau femurală bilaterală, decît după hernia unilaterală, după apendicectomie pentru apendice perforat, decît după apendicită cronică sau subacută.

— Frecvența maximă pentru tromboflebită, survenită după diferite operații, a fost de 5%. Apare ceva mai frecvent la femei. Vîrsta la care se dezvoltă cel mai des pentru femei este între 40 și 49 de ani, iar pentru bărbați între 50 și 69 de ani.

— Tromboflebita postoperatorie apare fără nici o legătură cu anestezicul întrebuințat. Se pare că este o ușoară creștere a cazurilor de tromboflebită în raport cu apariția unor epidemii de gripă sau de infecții ale căilor aeriene superioare.

Alți factori care au fost considerați ca favorizanți în dezvoltarea tromboflebitei postoperatorii sînt: deshidratarea, transfuziile cu sînge incompatibil, compresii pe venele abdomenului inferior sau pe coapse.

Tromboflebita apare în primele șapte zile după operație în aproximativ 1/4 din cazuri; între 8 și 14 zile în 1/2 din cazuri; după a 14-a zi la aproximativ 1/4 din cazuri; înainte de a 5-a zi apare numai la un procent de 4,7%.

3. **Tromboflebite ca o complicație tardivă a unor traumatisme severe.** Se descriu cazuri de tromboflebite la mai multe zile sau chiar mai multe săptămîni după un traumatism sever, ca fracturi de femur sau vertebre.

4. **Tromboflebite complicînd bolile infecțioase.**

a) *Tromboflebite în infecții acute.* Tromboflebitele apar în foarte multe boli infecțioase. Incidența în febra tifoidă este 3%, în pneumonie, 0,6%. Tromboflebita se instalează cam la două săptămîni de la debutul bolii infecțioase și uneori chiar în convalescență. Se cunosc cazuri de tromboflebite și în gripă, amigdalite, faringite. De obicei, în aceste boli, apar relativ precoce între a 2-a pînă la a 14-a zi. Au mai fost citate cazuri de tromboflebită, după colită ulcerativă cronică, colecistită acută, encefalită, poliomielită, parotidită epidemică.

În unele cazuri, ca în febra tifoidă și pneumonie, cînd bolnavii sînt reținuți mai multă vreme la pat, apariția tromboflebitei este în legătură și cu intervenția stazei sanguine. Alteori, complicația apare așa de precoce, încît se pare că este o relație directă cu infecția sau cu modificările survenite în sînge, ca rezultat al infecției sau toxemiei.

Posibilitatea unei lezări a endoteliului venei printr-o toxină a fost sugerată, dar nu dovedită.

b) *Tromboflebita sifilitică.* Apare în perioada secundară și terțiară. Este mai puțin frecventă ca arterita.

*Flebita sifilitică secundară* este uneori foarte precoce. Are două forme, superficială și profundă, aceasta din urmă fiind extrem de rară. Forma superficială are sediul pe venele membrelor pe care le afectează în totalitate sau în parte. Vena are aspectul unui cordon indurat ; la secțiune, lumenul este mai mult sau mai puțin obliterat printr-un cheag aderent. Microscopic, se găsește o tromboflebită vegetantă, cu hiperplazie considerabilă a endovenei. Procesul se poate resorbi rapid, să regreseze lent, sau să se termine prin sclerozarea venei (fig. 231).

Forma profundă nu prezintă în plus nimic caracteristic.

*Flebita sifilitică terțiară* apare la 10—15 ani după primo-infecția sifilitică. Localizările cele mai frecvente sînt în venele viscerale.

Se prezintă sub două aspecte anatomo-patologice : forma gomoasă și forma scleroasă.

În flebita gomoasă, leziunea începe în adventiție, ocupă toată periferia venei, progresează în mezovenă și ajunge pînă în endovenă. Lumenul vasului este strîmtat sau obliterat prin endoflebită sau prin tromboflebită consecutivă.

Flebita scleroasă poate fi circumscrisă sau difuză. Se produce îngroșarea și transformarea scleroasă a pereților venoși (panflebita scleroasă). În intimă se găsesc îngroșări mamelonare foarte caracteristice, iar în celelalte tunici discret infiltrat leucocitar (fig. 232).

*Flebita din sifilisul congenital.* Leziunile sînt localizate în venele cordonului ombilical, venele caduce sau ale vilozităților placentare. Sînt leziuni de panflebită difuză leucocitară sau gomoasă, de endoflebită vegetantă sau de endoflebită stenozantă.

c) *Tromboflebita tuberculoasă.* Venele din zonele cazeoase prezintă deseori leziuni necrobiotice. Pot apare tuberculi în intima venelor în cazul prezenței bacililor Koch în sînge (endoflebita tuberculoasă) (fig. 233). Alteori bacilii invadează vasul dintr-o leziune cazeificată ganglionară, prin limfaticele perivenoase (fig. 234).

S-a atribuit mult timp un rol etiologic specific bacilului Koch în apariția flebitei tuberculoase, deoarece Vaquez a decelat frecvent acest bacil în tromb și în peretele venei alterate.

Astăzi se admite că alergia venoasă joacă rolul preponderent.

5. **Tromboflebita complicînd discraziile sanguine.** Tromboflebita apare ca o complicație în *policitemia vera*, boală, în care există o creștere a viscozității sanguine, o scurtare a timpului de coagulare și adesea o creștere a numărului trombocitelor. Tromboflebita se observă de asemenea în cazurile de leucemie limfoidă și mieloidă. S-au citat cazuri și în anemia pernicioasă, la scurt timp după începerea tratamentului cu extract de ficat, cînd s-au semnalat modificări în compoziția sîngelui ca rezultat al regenerării active a eritrocitelor.

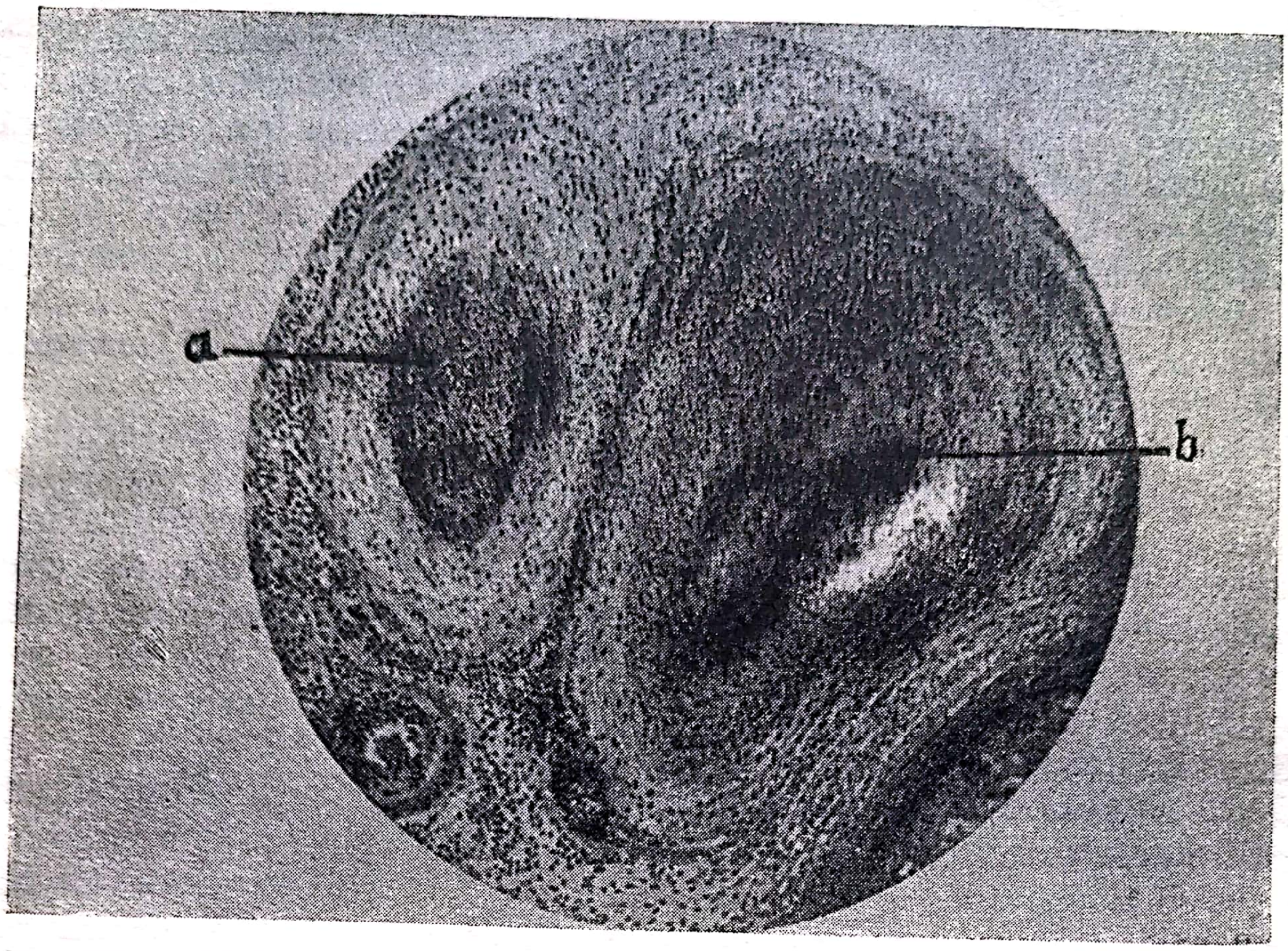

Fig. 231.—*Flebită cerebrală sifilitică secundară. a)* tromboflebită cu infiltrat minim în straturile externe și infiltrat leucocitar în adventiție; *b)* tromboflebită și panflebită gravă cu necroză incipientă a peretelui și dilatația anevrismală (după Henke-Lubarsch).

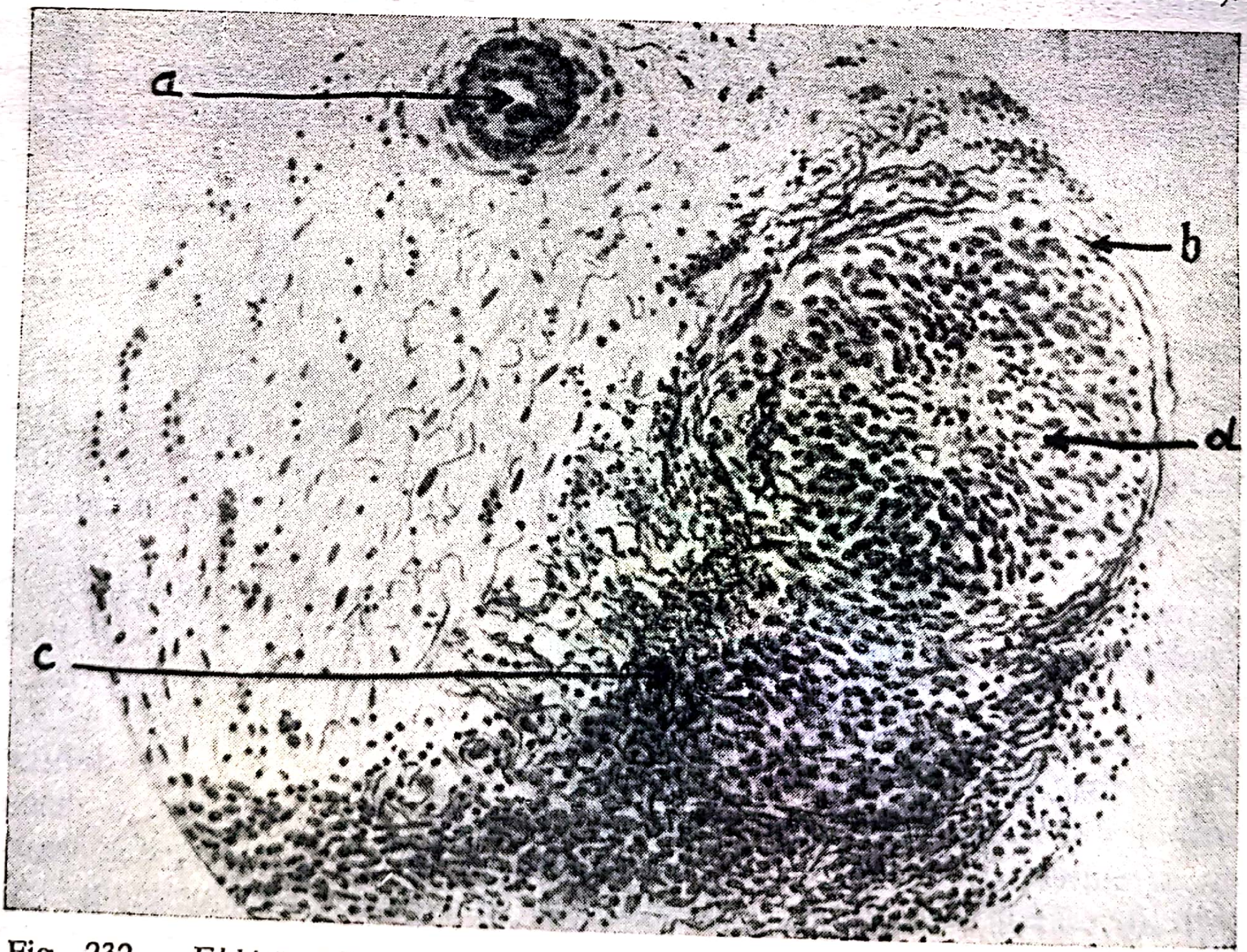

Fig. 232. — *Flebită sifilitică terțiară într-o gomă din mușchii gambieri. a)* arteră mică; *b)* elastica unei vene mici; *c)* infiltrat periflebitic; *d)* endoflebită sifilitică (după Henke-Lubarsch).

Tromboflebitele extensive apar, deşi rar, după transfuzii sanguine, chiar cînd sîngele donatorului este de acelaşi grup cu al primitorului.

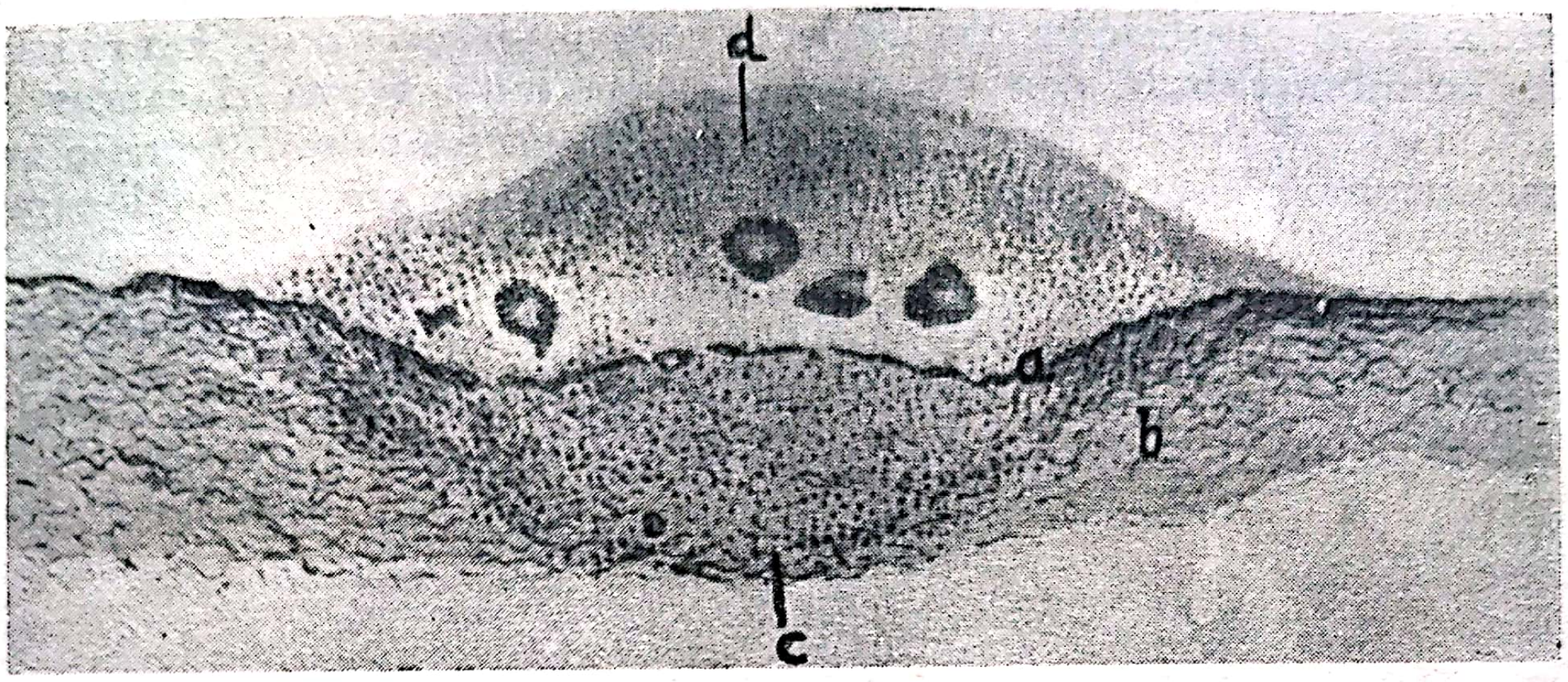

Fig. 233. — *Tbc miliară a intimei. a)* limitanta elastică internă; *b)* media cu infiltrat celular în *c*; *d)* tubercul în intimă cu celule gigante (după Henke-Lubarsch).

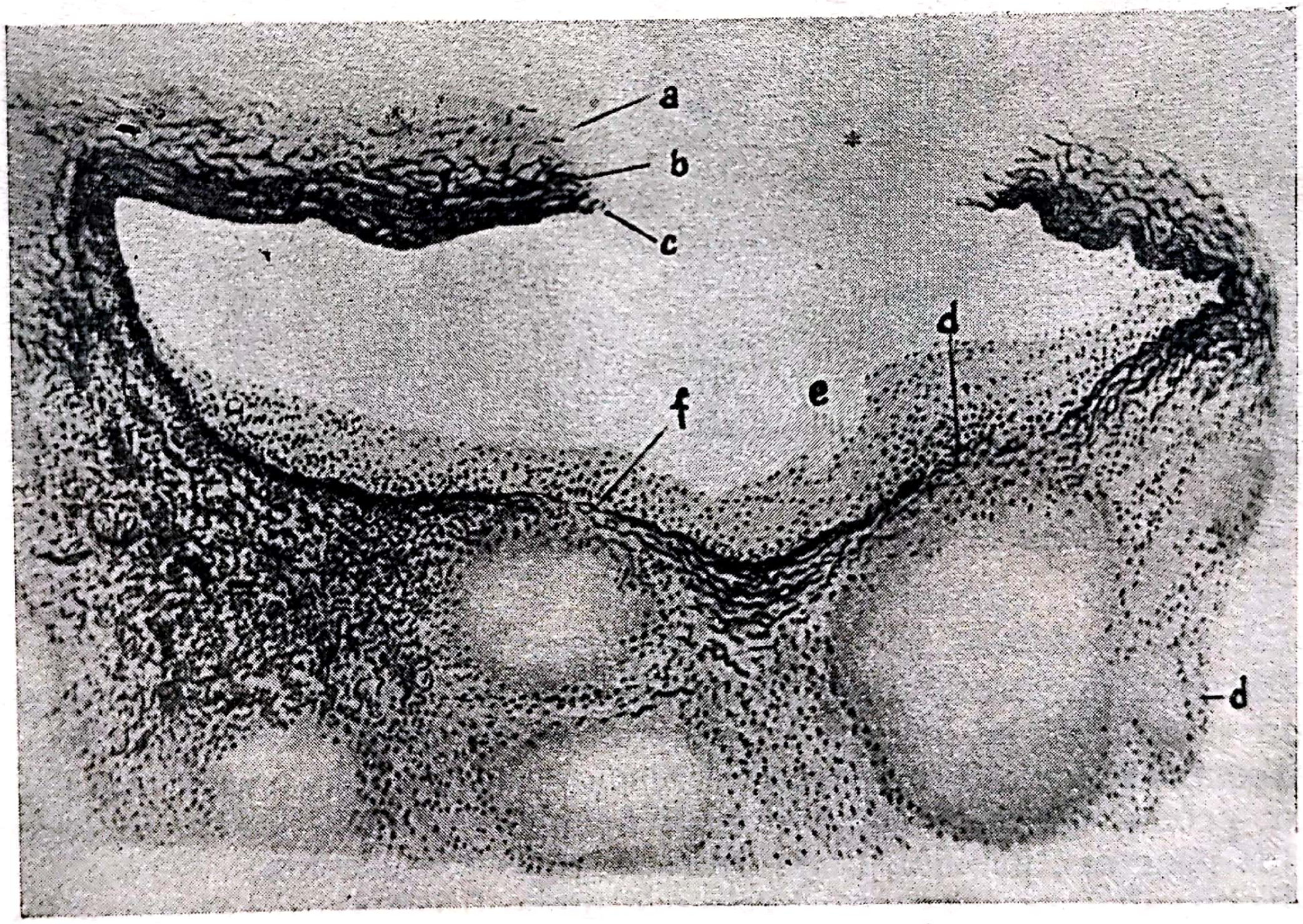

Fig. 234. — *Periflebită tbc într-un plămîn de copil. a)* adventiţia; *b)* media; *c)* limitanta elastică internă a venei; *d)* focar tbc cazeificat în hilul pulmonar, care a infiltrat media şi a erodat limitanta elastică internă în două locuri; *e)* endoflebită cu infiltraţie tbc incipientă; *f)* eroziune tbc a elasticei (după Henke-Lubarsch).

6. **Tromboflebita în sarcină.** Este o complicaţie rară a gravidităţii. Presiunea venoasă crescută şi încetinirea fluxului sanguin în extremităţile inferioare pot fi factorii cauzali.

Ca factori adjuvanți se citează: vărsăturile, deshidratarea și anemia.

7. **Tromboflebite complicînd bolile inimii.** Tromboza venoasă este o complicație destul de frecventă a afecțiunilor cardiace. În special apare în infarctul miocardic și în insuficiența cardiacă congestivă (Egorov, Larikova).

8. **Tromboflebitele din cancer.** Legătura între flebită și cancer a fost studiată magistral de Trousseau. Datorită caracterului lor eratic au fost denumite tromboflebite migratoare. În afară de asocierea cu carcinoamele și de caracterul migrator, aceste tromboflebite sînt însoțite și de stări septice. Uneori se asociază cu infarcte sau cu endocardite abacteriene (fig. 235).

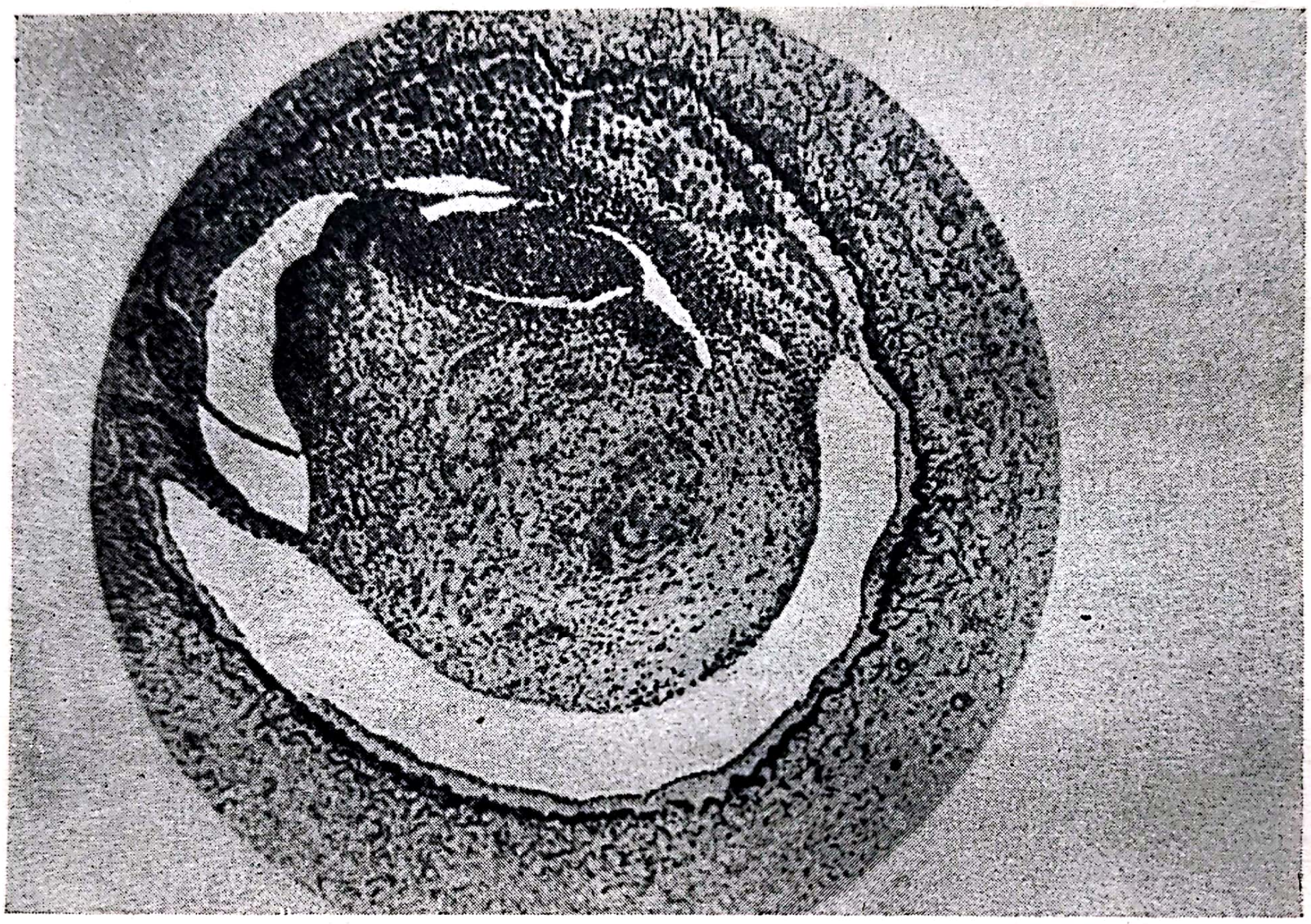

Fig. 235. — *Venă cu tromboză carcinomatoasă și endoflebită carcinomatoasă* (după Henke-Lubarsch).

Tromboflebitele recurente ale venelor superficiale constituie, în unele cazuri, primul simptom clinic al unui neoplasm visceral latent, în special de corp de pancreas, plămîni, ovar, prostată, stomac sau colon.

Flebita în cancer începe de cele mai multe ori la venele tibiale și poplitee și se propagă de jos în sus, ajungînd să obstrueze uneori cava inferioară în întregime.

În legătură cu apariția flebitei au fost emise mai multe ipoteze. S-a presupus că ar exista o relație între cancerul mucogen și acțiunea enzimelor mucolitice produse de celulele neoplazice. Unele cercetări au arătat că există tulburări de coagulare provocate prin elaborarea de către celulele canceroase a unor substanțe care influențează direct sau indirect procesul coagulării. Acest proces ar putea depinde și de adezivitatea crescută a trombocitelor în neoplasm. După părerea majorității autorilor, în tromboflebita canceroasă se asociază totdeauna și o infecție microbiană.

Sistemul venos este invadat cu celule neoplazice din aproape în aproape prin continuitate, sau prin embolie canceroasă. Uneori, flebita canceroasă prezintă imagini histologice foarte asemănătoare cu endoflebita cronică obliterantă. Lumenul venei apare obliterat de țesutul conjunctivo-vascular, căptușit cu un singur strat de celule neoplazice în loc de endoteliu. Tunicile sînt îngroșate și sclerozate.

9. **Tromboflebite complicînd alte boli neinfecțioase.** În cursul accesului de gută, lezarea venelor este constantă. Se cunoaște semnul distensiei venoase, descris de către De Gennes, care traduce pareza miovenoasă. Sub adventiția inflamată se desfășoară o reacție vasoparalitică, explicabilă, ca și paralizia intestinală în peritonită, prin legea lui Stokes.

Uneori nu se găsesc fenomene articulare, flebita survine izolat și rezumă tot atacul de gută.

Tromboflebita gutoasă se manifestă prin intensitatea periflebitei, caracterul mobil și invadarea rapidă a unui segment limitat de venă. Frecvent trece de la o venă la alta.

Vasul lezat se distinge prin prezența unui cordon indurat, foarte sensibil, care desenează sub tegumente un traseu roșu-violaceu. Foarte frecvent apar recidive. Emboliile sînt excepționale.

## C. TROMBOFLEBITE PRIMITIVE

Se dezvoltă fără vreo leziune prealabilă a venei sau la bolnavii care nu au în antecedente boli infecțioase, afecțiuni cardiace, neoplasme sau discrazii sanguine.

1. **Trombangeita obliterantă** se asociază foarte des cu leziuni venoase, fie tromboze recente, fie focare endoflebitice vechi. Microscopic, în aceste leziuni se pot găsi celule gigante. Aceste flebite apar în cel puțin 40% din cazurile de trombangeită obliterantă. Se localizează în special la membrele inferioare sub forma unor mici noduli inflamatori cutanați, în jurul unei vene indurate, mărturie a unor pusee anterioare de flebită migratorie.

2. **Tromboflebite migratorii, idiopatice, recidivante.** Se dezvoltă fără nici o legătură cu infecția, traumatismele, varicele. Se localizează mai frecvent la venele superficiale ale membrelor inferioare; leziunea, de obicei bilaterală, are un caracter recidivant și migrator.

Patogenia este foarte discutată. A fost considerată fie ca o manifestare de gută, fie ca o formă de fleboscleroză, iar alți autori cred că este produsă de virusul gripal, din cauza apariției tromboflebitei migratorii în cursul unor epidemii de gripă. Afecțiunea pare să aibă predilecție pentru sexul masculin (88% din cazuri), cu maximum de frecvență între 31 și 67 de ani. În 77% din cazuri, se întîlnește concomitent o infecție locală: amigdaliană, dentară, prostatică, cervico-uterină sau articulară. În 11 cazuri (din cele 40 studiate de Barker), culturile din venele lezate au rămas sterile.

Multe trăsături ale tromboflebitei recidivante idiopatice sugerează analogia cu tromboflebita din trombangeita obliterantă.

3. **Tromboflebita idiopatică nerecurentă.** Tromboflebita de acest tip atinge venele mari ale membrului inferior și constituie un episod unic și solitar.

Este posibil ca uneori, traume minime sau eforturi bruște, care au trecut neobservate, să joace un oarecare rol. Au mai fost incriminate infecțiile de focar sau tulburări ale sîngelui, nedecelabile clinic.

4. **Tronculita subcutanată subacută a peretelui toracic antero-lateral** (boala Mondor). Apare sub forma unui cordon, lung de circa 20 cm, cu calibru de 2—3 mm, de consistență fibroasă indurată. Se mobilizează cu tegumentele, nu aderă la planul profund. Sediul este toracic; nu se constată adenopatie satelită. Regresiunea este spontană în cîteva săptămîni.

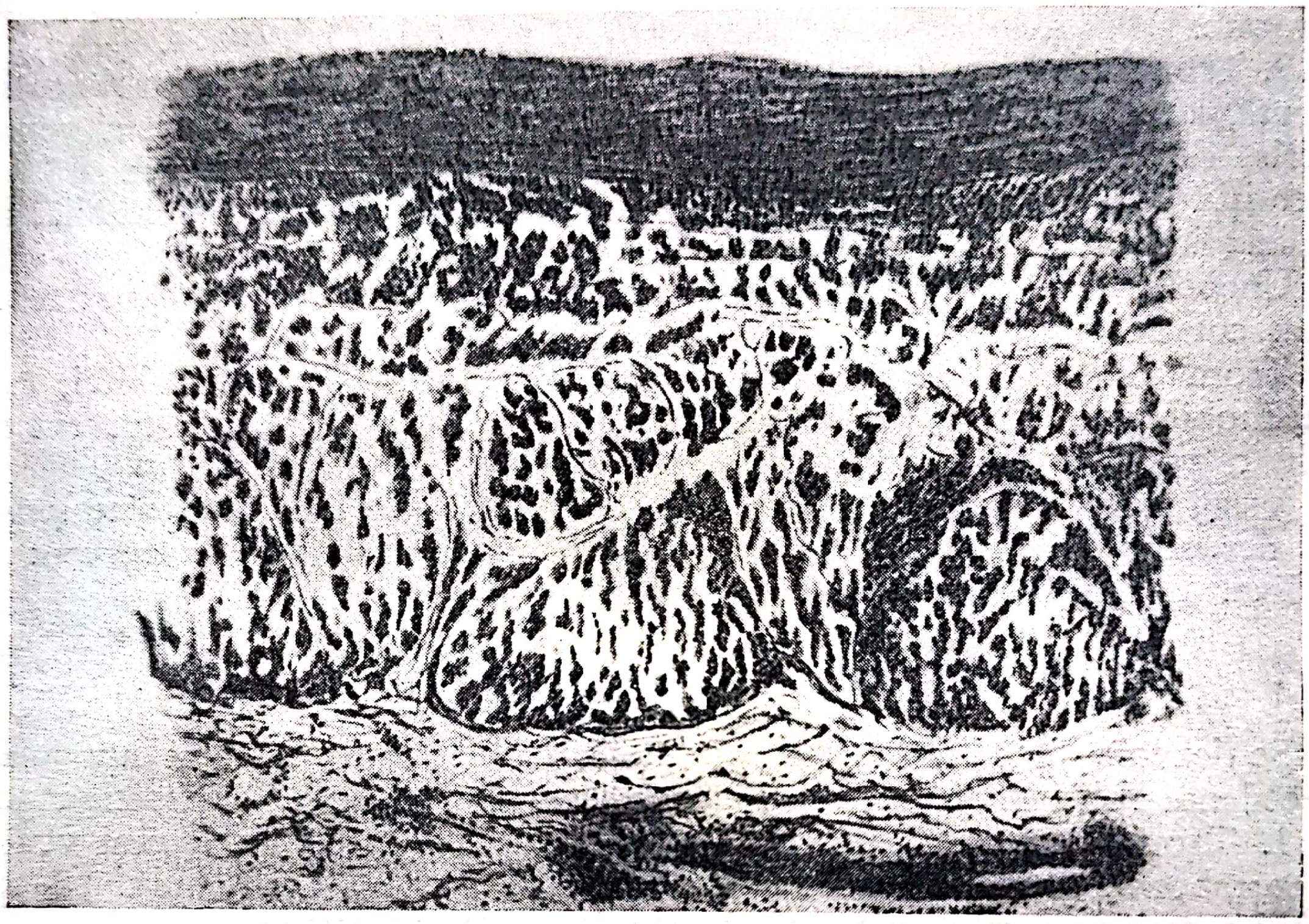

Fig. 236. — *Fleboscleroza unei vene safene varicoase.* Intima cu îngroșare fibroasă marcată; dispariția fibrelor musculare și a fibrelor elastice de neoformație. Hiperplazia țesutului conjunctiv în medie (după Henke-Lubarsch).

O formă anatomo-patologică particulară este *fleboscleroza* (hipertrofia venelor, flebita productivă). Macroscopic, nu poate fi deosebită de flebita cronică. Vena este îngroșată cu lumenul stenozat, dură, cu aspectul unui tendon de culoare albicioasă. Primii autori care au introdus termenul de fleboscleroză au crezut că afecțiunea este analogă cu arterioscleroza. Vîrsta bolnavilor observați a fost între 18 și 45 de ani.

Semnele de inflamație lipsesc. Modificările histologice sînt uniforme: în cazurile precoce se constată dispariția endoteliului și hialinizarea suprafeței denudate. Țesutul conjunctiv al mediei suferă o hiperplazie. Se observă frecvent mase fibrinoase nodulare pătrunzînd în lumenul venei. Fibroza face să dispară limita între medie și intimă. Fibrele musculare din medie sînt înconjurate de benzi dense de țesut fibros (fig. 236).

Simptomele se datoresc tulburării întoarcerii venoase spre cord. Adesea venele afectate sînt dureroase, mai ales în ortostatism.

## ETIO-PATOGENIE

Polimorfismul leziunilor venoase a format obiectul a nenumărate teorii patogenice. Opoziţia între *flebotromboză*, unde cheagul obturator pare să se instaleze fără inflamaţia apreciabilă a venei sau cu o inflamaţie minimă, şi *tromboflebită*, unde inflamaţia este pe primul plan, reflectă cele două teze contradictorii care au opus pe Cruveilhier lui Virchow. Pentru Cruveilhier, punctul de plecare al flebitei este inflamaţia parietală; pentru Virchow, coagularea sîngelui este primitivă şi alteraţia peretelui secundară. În realitate, fenomenele biologice sînt mult mai complexe şi nu se conformează totdeauna sistematizărilor.

Pentru a răspunde problemei atît de dezbătute a patogeniei flebitelor vor trebui cercetate cele trei elemente care au rol în funcţia venei: *peretele vasului*, *sîngele*, şi elementul *propriu-zis circulator*. Factorii enumeraţi reacţionează simultan, aşa că este dificil de stabilit predominanţa unuia faţă de ceilalţi.

1. **Rolul factorului parietal.** a) *Endoteliul şi infecţia microbiană.* Integritatea endoteliului este unul din factorii care contribuie la menţinerea fluidităţii sîngelui.

Suprimarea integrităţii endoteliale prin traumatisme, compresii venoase, cauterizări, duce la conglutinarea de elemente sanguine figurate şi de fibrină, modificări care constituie începutul procesului de coagulare. În fapt, trombul astfel format este limitat, deosebindu-se net de cel din flebite. Factorul capabil de a completa acţiunea traumatismului a fost considerat că este infecţia. Sub înrîurirea doctrinei pasteuriene, s-a afirmat relaţia necesară între flebită şi infecţie aceasta cu atît mai mult cu cît flebitele apar foarte des în boli infecţioase. Între 1889 şi 1890, Widal decelează streptococul în flebita puerperală, Vaquez descoperă streptococul, stafilococul şi chiar bacilul Koch în trombozele marastice. Acţiunea traumatismului, minimă sau nulă în producerea trombozei la animalul sănătos, devine determinantă la animalul infectat. Vaquez izolează între două ligaturi un segment venos de la un animal care a primit în prealabil o injecţie intravenoasă cu streptococi. Sîngele rămîne lichid pînă în momentul cînd se produce experimental o leziune endotelială. Atunci apare coagularea masivă.

Or, lezarea endovenoasă nu este o condiţie obişnuită în flebită. Din această cauză, Vaquez admite că microbii invadează vena prin tunica externă, fie prin *vasa vasorum*, fie prin limfaticele satelite. Astfel nutriţia ţesuturilor este compromisă, favorizîndu-se alterarea endoteliului, care constituie factorul răspunzător de tromboză. Totuşi s-a observat că flebitele gutoase, diatezice, traumatice, nu se pot explica prin mecanismul patogenic expus. De asemenea nu se poate explica rezistenţa peretelui venos în timpul fazei acute a septicemiei şi apariţia flebitei în convalescenţa bolnavilor după boli infecţioase, cînd hemocultura a devenit negativă.

Laubry şi Louvel au emis ipoteza unei modificări a potenţialului reacţional flebo-endotelial (prin agresorul toxiinfecţios), a unei sensibilizări progresive a venei, avînd ca episod terminal reacţia flebitică.

b) *Rolul alergiei venoase.* Dietrich şi Schroeder sensibilizează la iepure, endoteliul venos, cu injecţii repetate de vaccin microbian. După cîteva zile, introduc într-un segment ligaturat o soluţie microbiană, provocînd astfel aglutinarea germenilor, adsorbția lor și o reacție endotelio-fibrinoasă analoagă cu cea din faza inițială a flebitei.

Dietrich găsește în cursul bolilor infecțioase complicate cu tromboze, modificări la nivelul teritoriilor venoase constînd în tumefierea endoteliului, alterații nucleare și protoplasmatice. Aceleași reacții endoteliale au fost observate la iepure după injecția de cazeozan. Substanțele capabile de a produce această iritație a endoteliului pot fi bacterii și toxine bacteriene, albumine, produși de dezintegrare proveniți din răni septice sau aseptice, toxine chimice, produși de secreție internă.

Rezultă că rolul infecției trebuie apreciat la fel ca și o agresiune toxică, diatezică sau umorală. Vena reacționează după legile imunobiologice generale și aceasta explică reacția diferită la diverșii alergeni enumerați.

c) *Rolul mediatorilor chimici.* Un rol important în alergia venoasă îl au mediatorii chimici de tip histaminic, mai ales în flebitele din cursul unei crize de gută, în șocul coloidoclazic, sau după o cură solară. Se produce o alterație a tunicilor, congestie și chiar hemoragii intraparietale.

d) *Rolul sistemului nervos vegetativ* a fost elucidat prin lucrările lui Reilly. Prin iritarea nervilor splanhnici, Reilly provoacă tromboze venoase în stomacul și intestinul de cobai. Leriche arată că novocainizarea simpaticului se opune apariției edemelor flebitice sau le face să dispară.

e) *Rolul adventiției.* Reilly a reușit să determine leziuni ale intimei și tromboze aseptice prin aplicarea pe adventiție a diverselor toxine microbiene. Atingerea adventiției ar fi, după unele cercetări, chiar *primum movens* în procesul inflamator al venelor. În acest caz, progresiunea leziunii devine centripetă, dinspre adventiție spre intimă. Interesarea adventiției în inflamațiile venoase se explică prin abundența elementelor nervoase care asigură tunicii externe un potențial superior de reacție. Se adaugă la aceasta marea putere fagocitară și bacteriolitică a intimei, precum și incapacitatea tunicii musculo-elastice de a reacționa intens datorită unui metabolism redus.

2. **Alterațiile sîngelui.** Tromboza este o coagulare intravasculară. Coagularea este un proces în care un corp albuminos, solubil în plasmă, fibrinogenul, este transformat într-un corp insolubil, fibrina.

Această reacție trece prin trei etape: prima fază constă din formarea *tromboplastinei* active, ca rezultat al interacțiunii tromboplastinogenazei (derivată din plachetele distruse) și a tromboplastinogenului (care se găsește prezent în mod normal în sînge). Urmează faza a doua, în care se formează *trombina* din interacțiunea tromboplastinei cu calciu și cu protrombina (precursorul inactiv al trombinei, cu proprietăți de globulină). Protrombina este sintetizată în celulele hepatice cu ajutorul vitaminei K. Cercetări mai noi au arătat că protrombina face parte dintr-un complex protrombinic, care mai cuprinde două substanțe: proaccelerina (factorul V), foarte labilă, și proconvertina, cu rol de acceleratori ai formării trombinei. În faza a III-a a coagulării are loc formarea *fibrinei*, datorită reacției între trombină și fibrinogen. Fibrinogenul este o proteină labilă, formată probabil în ficat. Fibrina constituie o rețea fină în ochiurile căreia se găsesc elementele celulare ale sîngelui. Se formează astfel cheagul care are proprietatea să se retracte.

Reiese din această expunere că mecanismul de coagulare constă într-o reacție în lanț în care trombina își catalizează propria ei producere.

Factorii enumeraţi suferă diverse modificări în cursul apariţiei bolii tromboembolice.

Numeroşi autori au pus în evidenţă creşterea fibrinogenului după traumatisme, intervenţii chirurgicale sau după naşteri.

Fibrinogenemia postoperatorie atinge cifra maximă între prima şi a şaptea zi după operaţie, după care valorile scad. Dacă fibrinogenemia postoperatorie se menţine ridicată, bolnavul este susceptibil de a face accidente trombotice. Testul hiperfibrinogenemiei postoperatorii este însă destul de puţin utilizabil în clinică, deoarece foarte des tromboza apare cu o fibrinogenemie normală.

Warren a observat că, în perioada postoperatorie, trombocitele manifestă o adezivitate şi o aglutinare accentuată.

Tot în perioada postoperatorie s-a constatat o creştere a tromboplastinei, care provine atît din distrugerea ţesuturilor la nivelul plăgii operatorii, cît şi din distrugerea trombocitelor.

Protrombina a fost găsită scăzută de unii autori în timp ce alţii au găsit-o crescută.

Soergel, studiind recent variaţiile protrombinei după operaţii, ajunge la următoarele concluzii:

Imediat postoperator apare o hiperprotrombinemie; apoi după a doua zi, se produce o hipoprotrombinemie, ce durează pînă în a şasea zi, după care urmează o nouă creştere a valorilor protrombinei. Această creştere corespunde frecvenţei maxime a trombozelor. Constatarea unei creşteri a protrombinei în a doua săptămînă, poate fi de utilitate în diagnosticul precoce al trombozelor.

S-au găsit modificări şi ale factorilor care inhibă coagularea, în zilele care urmează operaţiei. S-a semnalat scăderea titrului antitrombinic al sîngelui.

Reiese că în perioada postoperatorie, apar modificări în echilibrul biochimic al sîngelui, în sensul unei hipercoagulabilităţi.

3. **Modificările curentului sanguin.** După Aschoff, modificările curentului sanguin ar juca un rol deosebit de important.

În mod obişnuit, curentul sanguin este alcătuit dintr-un curent axial cu debit rapid, rezervat elementelor figurate şi un curent parietal, plasmatic, lent, unde plutesc cîteva leucocite. Pe măsură ce încetinirea curentului sanguin se accentuează, se intensifică tot mai mult separarea plachetelor, care în cele din urmă sînt antrenate spre peretele vasului, unde se aglutinează în prezenţa unei alteraţii parietale. Se adaugă şi alte cauze, precum vîrtejuri sanguine la nivelul valvulelor şi la nivelul orificiilor colateralelor.

Rolul stazei a fost cercetat pornindu-se de la observaţii clinice. La bolnavii în clinostatism prelungit, cu membrele inferioare aproape complet imobile, se produce o stază accentuată la nivelul venelor gambei (staza apare în special la bolnavii care se află în poziţie Fowler). Se mai adaugă meteorismul abdominal, respiraţia superficială, diminuarea masei sanguine, insuficienţa cardiacă, factori care contribuie la staza venoasă.

S-a constatat că între a cincea şi a zecea zi după operaţie, viteza de circulaţie scade cu 50% faţă de valoarea iniţială.

P. Brînzeu insistă asupra rolului creşterii viscozităţii sanguine, a îmbogăţirii sîngelui cu $CO_2$ şi mai ales a creşterii presiunii sanguine. Autorul arată că această creștere a presiunii are o acțiune netă asupra coagulabilității.

Factorii enumerați sînt în interrelație constantă. O leziune, un dezechilibru, produc reacții în lanț și răspunsul de apărare corespunzător al venei.

**Factori favorizanți.** Pe lîngă condițiile etiologice amintite, în producerea trombozelor intervin, cu rol favorizant, numeroși alți factori:

*Factorii meteorologici.* S-a găsit o frecvență mai mare a trombozelor în lunile de iarnă și primăvară: se pare că protrombinemia are valori inverse cu ale presiunii atmosferice.

*Rolul unor medicamente* a fost amplu studiat: vitamina K, administrată în doze mari, preoperator, ar avea o oarecare acțiune trombozantă. Penicilina administrată parenteral are o acțiune de accelerare a coagulării.

Pe statistici importante se constată creșterea procentului de tromboze, paralel cu folosirea antibioticelor.

În cadrul rolului jucat de antibiotice, un loc aparte îl au cele care sterilizează conținutul intestinal și împiedică sinteza vitaminei K.

Întrebuințarea ACTH și a cortizonului este urmată de apariția trombozelor în 10% din cazuri. S-a observat o hipercoagulabilitate sanguină după aceste medicamente, persistînd 7—15 zile după întreruperea tratamentului. Se presupune că ACTH mărește numărul plachetelor. Ganglioplegicele produc o creștere a incidenței trombozelor și emboliilor. Avînd un pH acid, acestea provoacă o iritație a intimei la locul injecției. Pe de altă parte, hipotensiunea și deschiderea sfincterelor precapilare duc la stază sanguină. La încetarea acțiunii ganglioplegicelor, apare o creștere a tonusului simpatic cu tendința la hipercoagulabilitate. Digitalicele au un efect accelerator asupra coagulării. Experimental s-au produs tromboze la iepuri după tratamentul cu digitalină. Mecanismul ar fi o creștere a $\alpha$-globulinei. La om, digitalizarea în cursul trombozelor coronariene agravează fenomenele trombo-embolice. Alți autori însă neagă rolul hipercoagulant al digitalicelor. S-a susținut că și alte medicamente ca antisifiliticele, amfetamina, morfina au acțiune tromboplastică.

*Starea de nutriție.* Obezii sînt mai predispuși la boala trombo-embolică. Aceasta este favorizată de tulburările funcționale ale cordului, creșterea presiunii venoase la membrele inferioare datorită compresiunii pe care o exercită grăsimea și organele abdominale pe vasele mari, activitatea musculară scăzută, mișcările diminuate ale diafragmului.

Subnutriția, la rîndul ei, poate fi un factor de boală trombotică. În asemenea cazuri, sistemul muscular este deficitar și nu mai poate contribui la întoarcerea venoasă.

Au mai fost incriminați ca factori favorizanți policitemia, prin creșterea viscozității sanguine, anemia prin modificarea raportului între factorii coagulanți și cei anticoagulanți (antitrombina progresivă și antitromboplastina diminuă mult, în timp ce protrombina și fibrinogenul se mențin la valori normale chiar în cursul anemiilor mari); retenția lactată (laptele de femeie este bogat în tromboplastină), afecțiunile cardiace cu stază, splenectomia, care este urmată de o eliberare masivă de trombocite.

*Glandele endocrine* au de asemenea un rol în dezvoltarea proceselor trombotice. Adrenalina este un antagonist al heparinei; afară de aceasta, adrenalina excită antehipofiza care, prin intermediul corticosuprarenalei, acționează în sensul unei hipercoagulabilități. De aci rolul emoțiilor prin descărcarea de adrenalină în favorizarea trombozei.

*Vîrsta*. Pe statistici mari, rezultă că peste 80% din bolnavii cu tromboză venoasă sînt trecuți de 40 de ani.

## FIZIOPATOLOGIE

Tulburarea esențială în tromboflebită constă în întreruperea fluxului venos.

Gradul acestei tulburări depinde de mărimea și extinderea trombozei. Evident că în tromboza venelor superficiale, circulația colaterală compensează deficitul circulator, din teritoriul venei trombozate, chiar în obstruarea trunchiurilor venoase mari, ca ileo-femurala sau axilara; sînt numeroase canale venoase care suplează circulația în aceste împrejurări. De pildă, canalele anastomotice trec de la venele superficiale ale părții superioare a coapsei și ale părții inferioare a abdomenului spre partea opusă a corpului și în sus, prin peretele abdominal, spre sistemul venelor azigos și mamara de aceeași parte. Numeroase canale trec spre vena iliacă internă de partea opusă. Poprietatea acestor canale anastomotice de a se dilata explică raritatea proceselor gangrenoase ale membrelor în cazul tromboflebitei extensive.

Presiunea din venule și capilare crește, devenind mult mai mare decît presiunea din spațiile tisulare. Reabsorbția de apă și cristaloide din țesuturi în capilarele venoase se face cu greutate, favorizînd astfel apariția edemului.

Lichidul de edem este bogat în proteine; dacă edemul persistă un anumit timp, există tendința de organizare a acestui lichid. Reacția țesutului conjunctiv duce la obstrucția locală a vaselor limfatice acolo unde există edem. Această obstrucție a vaselor limfatice ar crește tendința la edeme. Congestia continuă a capilarelor produce o creștere a permeabilității peretelui capilar, ceea ce duce la hipoxie și la tulburări de nutriție.

Unii cercetători au susținut ideea că segmentul trombozat generează impulse care produc spasme ale arteriolelor și venulelor în porțiunea distală a membrului respectiv. După alți autori, spasmul arterial sau arteriolar constituie o excepție. Într-adevăr, temperatura pielii piciorului în tromboflebita ileo-femurală este normală și egală sau chiar mai mare decît temperatura celuilalt picior. Posibilitatea teoretică de spasm a venulelor în caz de tromboflebită ileo-femurală nu este sprijinită de tabloul clinic.

În perioada acută de obstrucție a marilor vene, circulația venoasă este menținută prin canalele venoase colaterale. Dacă trombul începe să sufere involuția și are loc restabilirea lumenului vasului, presiunea în vene, distal față de obstrucție, scade treptat și poate reveni la normal. În aceeași perioadă, dilatarea canalelor colaterale crește treptat. Dilatarea depinde de cantitatea de sînge transportată prin venele anastomotice. În unele cazuri, apar, pentru o anumită perioadă, varice pe aceste colaterale.

Una din problemele fiziopatologiei bolii trombo-embolice este rapiditatea propagării trombozei în vene, în comparație cu tromboza arterială.

Aceasta ține atît de condițiile circulatorii, cît și de constantele biochimice, diferite în vene față de artere.

În vene are loc o stagnare a sîngelui, fenomen care nu se întîlnește în artere. Pe de altă parte, la periferia venelor rămase permeabile după instalarea trombozei, presiunea venoasă crește, în timp ce în sectoarele centrale, presiunea venoasă este foarte scăzută, ceea ce favorizează stagnarea sîngelui.

Din punct de vedere al diferenței în compoziția biochimică trebuie menționată bogăția în $CO_2$ a sîngelui venos, condiție care favorizează o coagulare mai rapidă.

## COMPLICAȚIILE BOLII TROMBO-EMBOLICE

Dintre acestea vom studia: embolia pulmonară, gangrena de origine venoasă și sindromul posttrombotic.

### EMBOLIA PULMONARĂ

Este complicația imediată și redutabilă a flebitelor. Din nefericire, formele cele mai grave survin foarte precoce, în stadiul « preflebitic » și deseori, embolia mortală urmează unei faze clinic latente. Embolia apare adesea către ziua a cincea, în timp ce flebita se observă abia la sfîrșitul primei săptămîni.

Embolia pulmonară apare drept cauza morții la bolnavii cu intervenții chirurgicale, în 3% din cazuri, după Collins sau în 10%, după Linde.

**Etio-patogenie.** Cauza directă este obstrucția bruscă a circulației pulmonare printr-un embol. De obicei, embolia pulmonară apare în cursul trombozei venoase secundare. Artera pulmonară fiind un important sediu al interoceptorilor, aceștia dirijează mecanismele de reacție atunci cînd se produce embolia.

Vîrsta joacă un rol favorizant. Statisticile arată o incidență mai mare la bolnavii în vîrstă de peste 50 de ani.

Infecțiile, traumatismele și insuficiența cardiacă sînt factori favorizanți.

Mecanismul declanșant îl constituie eforturile fizice făcute de bolnav (poziția de ortostatism, defecația). În cursul acestor eforturi se produce o creștere a presiunii venoase, cu distensia venelor. Cînd efortul încetează, scăderea bruscă a presiunii și golirea venelor poate face să migreze spre cord un tromb slab aderent.

Concepția fiziopatologică a emboliilor pulmonare se sprijină pe argumente de ordin anatomic, clinic și experimental.

La cei decedați prin embolie pulmonară se găsește un cheag embolic de consistență fermă, închis la culoare, uscat, friabil care la secțiune prezintă stratificări alternante fibrinoase și cruorice. Embolul astupă complet artera și apare « ca o fașă îndoită de mai multe ori », care desfăcută poate ajunge pînă la 45—55 cm lungime. Se localizează de obicei în ramura stîngă a arterei pulmonare. Din cauza undelor sanguine succesive, cheagul se tasează și se plicaturează în lumenul arterei pulmonare. Uneori se cudează încălecînd pintenul bifurcației arterei pulmonare și poate bloca și cealaltă ramură a arterei pulmonare.

A. A. Gerke, pe 39 212 necropsii găsește 323 cazuri de obstrucție arterială, din care 49 embolii și tromboze ale arterei pulmonare. Autorul a studiat numai obstrucția arterială a ramurilor mari ale arterei pulmonare.

G. F. Lang arată că în 10% din cazurile letale de infarct miocardic intervine o embolie a arterei pulmonare.

Géry, Fontaine, Friedman, pe 14 829 autopsii, găsesc 225 cazuri de embolii pulmonare, din acestea 104 embolii ale trunchiului și 55 embolii simultane ale celor două ramuri ale arterei.

În 70% din cazurile de embolie pulmonară există un obstacol anatomic complet. În celelalte 30% din cazuri, embolia, ca leziune anatomică, lipsește. Pentru aceste cazuri s-au invocat tulburările funcționale. Chiar în obstrucția parțială a ramurii principale a arterei pulmonare, reducerea debitului sanguin în plămîn duce la exitus în 75% din cazuri (Abrikosov).

O obiecție la teoria mecanică a emboliei constă în faptul că artera pulmonară fiind mai largă decît venele cele mai mari, ar fi imposibil de obstruat. În realitate obliterarea se face prin plicaturarea cheagului.

Experimental este greu de provocat la animal o embolie pulmonară. Bardin constată că este imposibil de a produce moartea subită prin introducerea masivă în artera pulmonară de corpi embolizanți voluminoși. Autorul introduce în artera pulmonară 20—100 de perle și obține infarcte pulmonare tipice bine tolerate mai multe luni. Același autor provoacă moartea animalului în cîteva secunde, prin injecția unei doze minime (10 cg pe kg corp) de pulbere de piatră ponce, cu granule între 100 și 150 μ. Aceste particule se opresc la nivelul arteriolelor pulmonare. Moartea subită apare ca rezultat al unui reflex inhibitor de origine arteriolară. Reflexul arteriolo-capilar ar declanșa o vasodilatație capilară supraacută, urmată de infarct sau inhibiție cardiorespiratorie. Bazat pe aceste fapte, Bardin a negat și la om importanța emboliilor mari, substituind ipotezei mecanice o ipoteză pur funcțională, care nu explică însă moartea la majoritatea emboliilor pulmonare.

Leriche, Géry, Fontaine și Kucovec au putut să dovedească experimental că moartea se produce foarte rapid la animal dacă trunchiul sau cele două ramuri (dreaptă și stîngă) ale arterei pulmonare sînt obstruate simultan. Experimentul are aici valoarea unei leziuni anatomice, așa cum se găsește în patologia umană.

Micile embolii care dau naștere infarctului pulmonar sînt formate din cheaguri prea mici pentru a se opri în trunchiurile mari, astfel că ajung în ramurile secundare ale arterelor lobare. Infarctul produs se prezintă ca un bloc dens, roș-închis.

Fiziopatologic, se admite că după o ischemie de scurtă durată, țesutul mortificat este invadat de sîngele venit prin vasele colaterale.

În 70 %, cauza imediată a morții prin embolie este blocajul complet circulator. În această situație, sîngele nu se mai încarcă cu oxigen, și bolnavul se asfixiază. În același timp, se produce o distensie a cordului drept care nu se mai poate goli. Cordul stîng se contractă în gol.

Centrii cerebrali sînt insuficient irigați; anemia lor explică moartea. În declanșarea morții participă tulburările cardio-pulmonare și cerebrale.

După cum am menționat, în 30% din cazuri moartea se datorește tulburărilor funcționale. Cheagul, ajuns în artera pulmonară, determină impulsuri eferente transmise prin nervii vagi. Reflexele care apar în embolia pulmonară sînt: reflexe intrapulmonare, reflexe de la plămîn la circulația generală și reflexe de la plămîn la arterele coronare.

Reflexele intrapulmonare duc la constricția arteriolelor intrapulmonare și a bronhiolelor (Abrikosov, Strukov). Presiunea în circulația mică crește, fapt care duce la insuficiența cordului drept.

Reflexele de la plămîn la circulaţia generală determină bradicardie şi hipotensiune în marea circulaţie. Apar în special perturbări ale circulaţiei mezenterice (Mogendovici, Sosniakov).

Reflexele de la plămîn la arterele coronare produc spasmul coronarian care dă o simptomatologie de angină pectorală, cu insuficienţă cardiacă consecutivă.

**Modificările morfopatologice asociate din embolia pulmonară.** În plămîn se pot întîlni: atelectazie, edem, hemoragie, inflamaţie şi necroză. Aceste leziuni apar în funcţie de intervalul scurs de la instalarea emboliei. Dacă moartea s-a produs brusc, plămînul apare normal, sau atelectaziat. Dacă moartea a survenit după o scurtă perioadă de timp, se remarcă reacţii hiperemice şi edem hemoragic. Dacă moartea survine după cîteva zile de la instalarea emboliei, se constată dezvoltarea unui infarct pulmonar.

Pleura apare îngroşată, cu false membrane fibrinoase, la nivelul infarctului pulmonar.

Cordul drept apare dilatat. În cazurile grave, s-a pus în evidenţă o necroză acută a miocardului.

## GANGRENA DE ORIGINE VENOASĂ

Este astăzi în general admisă de cercetători. Gangrena este de tip umed şi însoţeşte o stare generală foarte gravă. Microscopic, se constată o infiltraţie cu polinucleare şi fibroblaşti la nivelul venelor, arterelor, precum şi în ţesutul înconjurător. Tabloul histopatologic seamănă cu cel descris în trombangeită.

Experimental, pentru a se obţine gangrena, fără lezarea arterei, s-a practicat rezecţia tuturor venelor principale şi a afluenţilor lor. Este însă greu de admis că în patologia umană, afară de circumstanţe cu totul excepţionale, o tromboză să poată crea o astfel de jenă în circulaţia de întoarcere.

În observaţiile de gangrenă venoasă, pe lîngă obliterarea, practic totală, a venelor membrului inferior, joacă rol şi starea generală a bolnavilor. Într-adevăr este vorba de bolnavi suferind de boli grave, caşectizante: cancer pulmonar, tuberculoză pulmonară cavitară, insuficienţă cardiacă ireductibilă, supuraţii pulmonare grave.

## SINDROMUL POSTTROMBOTIC

Se poate defini ca o stare patologică a ţesuturilor membrelor inferioare, rezultînd din tulburările circulaţiei venoase şi capilare.

**Etiologie.** Cauzele sindromului posttrombotic sînt mecanice, neuroendocrine şi infecţioase. Dintre factorii mecanici locali, cei mai importanţi sînt: obstrucţia şi refluxul sanguin. Importanţa acestui factor mecanic a fost mai ales pusă în valoare prin concepţia nouă a recanalizării venelor după tromboză.

Recanalizarea creează un tub cu pereţii rigizi, avalvular, care, în poziţia de ortostatism, este sediul unui reflux venos. S-a dovedit că în practică, recanalizarea este foarte frecventă. Aproximativ 70% din totalul venelor trombozate se repermeabilizează.

Tulburările mecanice pe care le antrenează refluxul sanguin duc la alterări trofice şi dureri la nivelul membrelor inferioare. Tulburările legate de insuficienţa valvulară a trunchiurilor venoase profunde pot exista şi în absenţa unei flebite anterioare şi se pot datora unei malformaţii congenitale a valvulelor. Se pot întîlni chiar cînd tromboza nu a fost repermeabilizată, circulaţia făcîndu-se la nivelul venelor care suplează circulaţia şi care se dilată, devenind incontinente.

**Patogenie.** Printre mecanismele patogenice ale sindromului posttrombotic vom aminti:

1. Staza sanguină (considerată de vechii autori drept principalul factor în sindromul posttrombotic) determină creşterea presiunii sanguine şi modificări în compoziţia chimică a sîngelui. De Takats a constatat o creştere a $CO_2$ şi o diminuare a $O_2$ în sîngele venelor varicoase ale membrelor. Blalock, din contra, găseşte o creştere a $O_2$ în sîngele varicoşilor.

2. Tulburările echilibrului lichidian au un rol important în apariţia edemului. Dezvoltarea edemului duce la modificări în biologia şi în echilibrul trofic al celulelor. Staza limfatică care însoţeşte presiunea mecanică creşte şi mai mult gradul de edem.

3. Capilarita are un rol deosebit în geneza complicaţiilor distrofice ale flebitelor şi varicelor. Toate capilarele şi venulele, studiate în ulcerele varicoase, prezintă leziuni degenerative ale elementelor nervoase. Elementele schwanniene şi ganglionare apar degenerate în capilaritele ulcerului varicos.

Capilaritele ar fi martorii sindromului de iritaţie simpatică.

**Repercusiuni asupra ţesuturilor înconjurătoare.** *a)* Pielea şi ţesutul subcutanat. În jurul venelor varicoase, ţesutul lax este infiltrat şi formează bride care fixează vasul la piele şi la ţesuturile vecine. Această induraţie perivenoasă se poate întinde la toată circumferinţa membrului şi la toată grosimea ţesutului celular subcutanat, înglobînd toate elementele vasculo-nervoase subaponevrotice într-o veritabilă teacă scleroasă. Anexele pielii suferă un proces de atrofie. Pielea este devitalizată prin tulburările de nutriţie; stratul cornos se îngroaşă şi devine sediul unor transformări distrofice şi infecţioase, care premerg apariţia ulcerului.

*b)* Arterele pot prezenta leziuni de endarterită, evoluînd paralel cu leziunile venoase.

*c)* Nervii prezintă leziuni precoce şi difuze, chiar din perioada de debut, cînd pereţii venoşi sînt puţin alteraţi. Quénu a arătat că leziunile se întind de-a lungul trunchiurilor nervoase pînă la coapsă şi fesă. Acelaşi autor a găsit nevrite extra- şi intrafasciculare. Venulele se dilată, ţesutul conjunctiv interfascicular se hipertrofiază; în cele din urmă, ţesutul venos este invadat de scleroză.

*d)* Muşchii prezintă tulburări distrofice consecutive alteraţiilor vasculare.

*e)* Oasele pot prezenta leziuni de osteită.

## *TROMBOZA VENELOR HEPATICE*

(sindromul Chiari)

Chiari, în 1899, a descris mai multe cazuri, de aşa-numită *endoflebită a venelor hepatice*. Leziunea începe în ramurile mari, întinzîndu-se uneori pînă la vena cavă inferioară. Din cauza jenei circulatorii se stabilesc anastomoze cu venele ombilicale, cu venele ligamentului gastro-hepatic şi cu cele ale capsulei hepatice.

Macroscopic, ficatul se prezintă neted, tumefiat, dur. Pe secțiune se găsesc zone de hiperemie alternînd cu zone neregulate, galbene, de degenerescență grasă. Venele hepatice sînt obliterate parțial sau total.

Microscopic, se observă o hiperemie marcată cu atrofie și necroză a zonei centrolobulare. În ramurile venelor hepatice se găsesc trombi și leziuni de endoflebită.

Boala are două forme: acută și cronică. Forma acută se caracterizează prin dureri abdominale, grețuri, vărsături, ascită, hepato-splenomegalie, comă și exitus după 1—4 săptămîni.

Forma cronică are un debut insidios, cu epigastralgii, ascită, hepatomegalie, apariția unei circulații colaterale. Rareori apare icterul. Bolnavul sfîrșește prin comă cam la 6 luni de la debut.

### *TROMBOZA VENEI PORTE*

Se asociază deseori cu ciroza ficatului. Obstrucția completă a venei duce la infarctul intestinului subțire. Obstrucția portală de lungă durată duce la ascită, dureri abdominale, hematemeză și splenomegalie.



Fig. 237. — *Tromboflebita septică a venei porte*: *a)* țesut hepatic; *b)* media cu infiltrat leucocitar; *c)* limitanta elastică internă; *d)* infiltrat endoflebitic; *e)* depunere trombotică cu colonii microbiene (după Henke-Lubarsch).

Cauzele trombozei portale sînt primare și secundare.

*Primare*: fleboscleroza portală asociată adesea cu calcificare. Procesul poate începe în vena splenică și să se întindă la vena portă.

*Secundare*: infecţiile gastro-intestinale şi splenice. Apendicita supurată este considerată cauza cea mai frecventă; produce o pileflebită supurată şi abcese multiple în ficat. Tromboza portală se mai întîlneşte în: scarlatină, febra tifoidă, pneumonie, endocardită bacteriană, infecţii puerperale (fig. 237).

### *FLEBITA VENEI CAVE INFERIOARE*

Este în general consecutivă extensiei procesului tromboflebitic iliac, cel mai des stîng.

Simptomele indică prezenţa obstacolului în micul bazin. În scurt timp se constată edem cruro-gambier bilateral şi tulburări vezicale şi intestinale. Circulaţia colaterală se stabileşte repede şi se dispune în mai multe curente ascendente; unele anterioare abdominale, altele mediane, paramediane, laterale şi posterioare. Pe lîngă staza venoasă se adaugă şi edemul limfatic.

### *FLEBITA VENEI CAVE SUPERIOARE*

Este excepţională. Se traduce prin edem în pelerină şi o circulaţie colaterală pe peretele anterior al toracelui.

### *FLEBITA AXILARĂ SAU SUBCLAVICULARĂ*

Se caracterizează printr-un edem intens, însoţit de congestie cu cianoză şi tumefierea braţului.

## BOLI CONGENITALE ALE TRUNCHIURILOR VENOASE PROFUNDE

Dintre bolile congenitale ale trunchiurilor venoase profunde, cea mai cunoscută este sindromul Klippel-Trénaunay, descris în 1900 sub numele de nev varicos osteo-hipertrofic.

Sindromul prezintă trei caractere esenţiale:

— nevul vascular
— varice congenitale de un tip special
— hipertrofia scheletului de partea bolnavă.

Localizarea cea mai frecventă este la nivelul membrelor inferioare.

Nevul vascular apare la nou-născut, ca un angiom plan de culoare roşie spre partea proximală şi cianotic în partea distală. Are o topografie metamerică, sistematizată.

Varicele congenitale se dezvoltă ceva mai tîrziu după naştere, sub forme de varicozităţi fine sau de venectazii mari, dînd aspectul unui ţesut buretos şi conţinînd fleboliţi. Sînt varice unilaterale şi coexistă cu obstacole pe trunchiurile venoase profunde.

Osteo-hipertrofia se manifestă prin alungirea scheletului membrului atins, care poate întrece uneori cu 10 cm membrul sănătos. Această alungire atrage scolioze şi luxaţii rahidiene.

Patogenia sindromului este obscură; s-a incriminat o tulburare de dezvoltare embrionară asociată cu dereglarea circulației venoase. Pentru a explica alungirea scheletului s-a admis existența unei staze în venele de la nivelul cartilajelor de conjugare. Alți autori văd în sindromul Klippel-Trénaunay o malformație dublă: pe de o parte varicele și angiomul, iar pe de altă parte, osteo-hipertrofie, avînd fiecare un mod de apariție propriu.

## BOALA VARICOASĂ

Varicele sînt constituite printr-o dilatație permanentă a venelor, la care se adaugă și alterări ale peretelui venos.

Varicele reprezintă o boală destul de răspîndită, așa cum rezultă din numeroase statistici. Repartiția după vîrstă s-ar face astfel: 1,75% între 10 și 20 de ani; 18,1% între 21 și 30 de ani; 27,5% între 31 și 40 de ani; 24% între 41 și 50 de ani; 16,7% între 51 și 60 de ani; 10,8% între 61 și 70 de ani și 1,15% între 71 și 80 de ani (Mc Pheeters și Anderson).

Alți autori găsesc însă că 75% din bolnavii cu boala varicoasă sînt sub 30 ani.

Se constată o incidență mult crescută a varicelor la femei. Frecvența crescută a varicelor la sexul feminin s-ar putea explica prin importanța tulburărilor hormonale ovariene din timpul sarcinei.

### ETIOLOGIE

În etiologia varicelor deosebim factori *locali* și *generali*.

*Factorii locali* au un rol important. Venele safene avînd o așezare superficială, cu valvulele insuficiente și lipsite de suportul muscular, cedează ușor.

Kostromov a arătat că dilatațiile varicoase apar și prin insuficiența valvulară a anastomozelor între sistemul venos profund și cel superficial. Rezultatul final este creșterea presiunii în venele superficiale.

Un factor cu acțiune locală, deosebit de important, este presiunea hidrostatică care duce la hipertensiune în venele membrului inferior.

Dintre *factorii cu acțiune generală* au fost incriminați:

— unele profesii care reclamă menținerea îndelungată a poziției ortostatice: ospătari, bucătari, spălătorese, chirurgi, stomatologi etc.;

— unele sporturi, care reclamă contracții rapide și puternice ale mușchilor (luptele, halterele);

— căldura excesivă, infecțiile, avitaminozele.

În ceea ce privește rolul infecțiilor, s-a presupus că acestea, dezvoltîndu-se pe valve, le fac inapte să asigure dinamica curentului sanguin. Observații mai vechi arată că varicele pot apare după febră tifoidă sau pneumonie. De obicei însă, în aceste cazuri, varicele sînt secundare tromboflebitei venelor profunde, care reprezintă o complicație a febrei tifoide și pneumoniei.

Apariția varicelor este condiționată de interacțiunea factorilor interni și externi.

Mult dezbătut a fost rolul glandelor endocrine în apariția varicelor. În sprijinul acestei concepții pledează apariția varicelor la pubertate, în timpul gravidității, ca și după menopauză.

S-a susținut că unele tulburări cutanate observate la persoanele suferind de varice, ca: acrocianoza, atrofia difuză idiopatică a pielii, țin de o insuficiență tiroidiană. De asemenea s-a observat uneori, la aceşti bolnavi, hipotensiune, pusă în legătură cu tulburări ale glandei suprarenale şi modificări ale secreţiei pancreatice.

Obezitatea pare să joace un anumit rol, întrucît persoanele obeze au o tendinţă mai mare la apariţia bolii varicoase. Pe o serie de 137 bolnavi, Myers găseşte un surplus de greutate, în medie de 7,7 kg la bărbaţi şi de 15,9 kg la femei. Obezitatea abdominală poate produce o hipertensiune relativă în vena cavă inferioară şi în venele iliace.

S-au observat varice şi în cazuri de emaciere, în legătură cu pierderea tonusului pielii şi a ţesuturilor care înconjură venele.

Compresiunile mecanice ale venei cave inferioare şi ale venelor iliace prin tumori abdominale, ascită, anevrisme ale aortei abdominale, pot produce varice secundare. Mecanismul patogenic constă în creşterea presiunii venoase.

În timpul sarcinii se constată frecvent apariţia varicelor, fie la începutul gravidităţii, fie în ultimele luni. Pentru explicarea mecanismului de apariţie s-a invocat fie compresia exercitată de uter pe venele iliace, fie creşterea presiunii abdominale, fie creşterea volumului sanguin care trece din venele iliace interne în vena iliacă comună.

După alţi cercetători, în primele două luni de sarcină, debitul sanguin prin vena uterină creşte de 4—16 ori. Această creştere de presiune explică apariţia varicelor precoce din cursul sarcinei.

Starea hormonală a gravidităţii a fost invocată pentru explicarea varicelor deoarece s-a constatat o coincidenţă mare între evoluţia varicelor şi eliminarea pregnandiolului. Se crede că ar interveni un dezechilibru în raportul estrogenic-progesteronic, datorită hipersecreţiei progesteronului. Hipofiza ar fi punctul de plecare al acestor modificări.

Modificările locale în circulaţia sanguină a membrelor inferioare joacă un rol important în patogenia acestor varice. Mecanismul de formare ar fi deschiderea temporară a comunicaţiilor arterio-venoase sub influenţa perturbărilor hormonale. După naştere, în faza de regresie a varicelor, s-a constatat o creştere a indicelui oscilometric al membrelor inferioare, ajungînd la dublul valorilor anterioare. Acest fapt ar traduce închiderea scurt-circuitelor arterio-venoase.

Uneori varicele reprezintă o complicaţie tardivă a tromboflebitelor. În aceste cazuri, are loc o obstrucţie permanentă a venei ileo-femurale, ceea ce duce la creşterea presiunii venoase, jenînd fluxul sanguin în venele superficiale care menţin circulaţia colaterală. Flebita ileo-femurală distruge valvele acestei vene şi, cu toate că lumenul vasului poate fi recanalizat, pierderea valvelor provoacă apariţia hipertensiunii în sistemul venos superficial.

## PATOGENIE

Mecanismul patogenic este bine cunoscut în varicele secundare, în timp ce în cele primitive nu se pot da explicaţii absolut sigure.

Este drept că cercetările din ultimii ani, în special flebografia a restrîns domeniul varicelor zise primitive, arătînd că de fapt este vorba de varice secundare, consecutive unor tromboze profunde. Rămîne totuşi un număr de cazuri cu o patogenie neclară.

Pentru elucidarea acestui grup de varice s-au formulat diferite concepții patogenice.

*Teoria mecanică* susține că orice obstacol care împiedică circulația de întoarcere favorizează dilatații venoase. După cum am arătat, aceste obstacole pot fi înăuntrul sau în afara venei.

După Trendelenburg (1890) un rol deosebit de important revine insuficienței valvulelor venoase. Același punct de vedere a fost susținut de Napalkov (1910), Sevcunenko (1927), Topcibașev (1929), Zablodovski (1931), Bîcovski (1934), Gordon (1937).

După Delbet, insuficiența valvulară poate fi congenitală sau dobîndită prin distrugerea valvulelor de către un proces inflamator sau traumatic. Cînd insuficiența valvulară este situată la nivelul crosei safenei interne, aceasta se repercută asupra întregului sistem venos subiacent. Conform acestei teorii, leziunea valvulară este primitivă și alterarea parietală secundară.

O altă ipoteză tot în cadrul teoriei mecanice este « lovitura de berbec muscular » (Briquet și Verneuil), după care tulburările apar la nivelul anastomozelor între sistemul profund și cel superficial. În cursul unui efort, sîngele afluează din venele profunde spre cele superficiale pe care le dilată. În mod normal, circulația se face de la suprafață spre profunzime, deoarece valvulele ostiumului sînt astfel orientate.

În varicele apărute după tromboză, leziunea începe din profunzime, de la nivelul comunicantelor gambei.

*Teoria morfologică* susține că inițial se produc leziuni parietale, care sînt urmate de insuficiența valvulară și dilatația venelor. Cauzele cele mai frecvente sînt: inflamații cronice, intoxicații și în general orice condiție care modifică structura peretelui venei, direct sau indirect (Quénu). Venele superficiale, lipsite de masele musculare vecine care să compenseze scăderea rezistenței peretelui lezat se destind, ceea ce atrage insuficiența valvulară secundară.

În sfîrșit, după *teoria hidrostatică*, factorul esențial este creșterea presiunii venoase.

Conform acestei concepții, rolul principal îl are presiunea hidrostatică care poate ajunge pînă la 140 cm apă, dacă nu este compensată de activitatea musculară. Presiunea hidrostatică mărită în timpul ortostatismului explică de ce varicele apar mai frecvent la persoanele care stau mult timp în picioare.

Presiunea hidrostatică acționînd asupra receptorilor din peretele venei produce modificări ale acestuia, prin intermediul centrilor nervoși superiori. Aceste modificări în echilibrul biotrofic al peretelui explică scăderea tonusului vascular și dilatarea venei. Leziunea începe la locul de rezistență mai scăzută (sinusul valvular), iar localizarea varicelor pe venele superficiale se explică prin condițiile particulare ale acestor vene.

## CLASIFICARE

S-au propus mai multe clasificări. O clasificare etiologică împarte varicele în: *primare*, care pot fi congenitale sau dobîndite, și *secundare*.

*Varicele primare congenitale* se întîlnesc de obicei la gît și membrele superioare; excepțional apar la membrele inferioare și în aceste cazuri sînt în legătură cu o malformație a venelor profunde.

*Varicele primare dobîndite* formează majoritatea cazurilor de boală varicoasă.

*Varicele secundare* se produc în urma compresiilor pe trunchiul unei vene principale, traumatismelor, tromboflebitelor, care duc la hipertensiune venoasă.

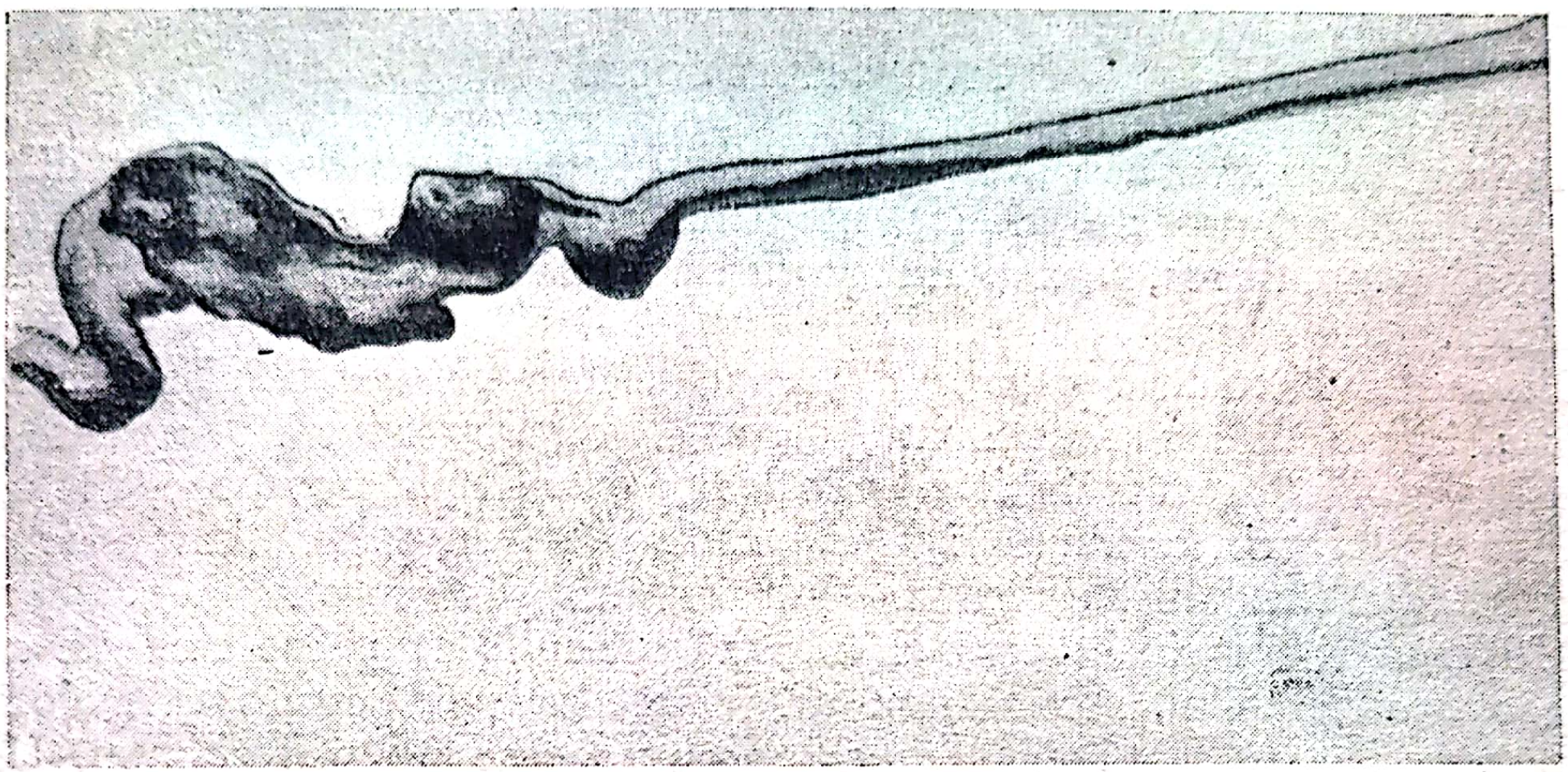

Fig. 238. — *Varice ale venei safene de tip serpiginos* (după Henke-Lubarsch).



Fig. 239. — *Varice ale venei safene de tip sacular* (după Henke-Lubarsch).

O clasificare clinică consideră următoarele categorii:

1. Varice cutanate, în formă de păianjen de obicei primare şi apar mai frecvent la femei de vîrstă mijlocie, sau după menopauză.
2. Varice ale venelor superficiale, de obicei primare; pot fi una din primele manifestări ale bolii varicoase.
3. Varice serpiginoase, largi şi extensive, cuprinzînd venele safene şi tributarele lor; pot fi primare sau secundare (fig. 238).
4. Varicele saculare, de dimensiuni mari, cu sediul în regiunea ligamentului inguinal; pot fi confundate cu o hernie femurală (fig. 239).

5. Varice multiple, superficiale, cu sediul de-a lungul gambei; sînt primare sau secundare și se însoțesc de insuficiență venoasă cronică.

6. Varice senile, atrofice, însoțite de subțierea pielii și a țesutului subcutanat; sînt de obicei primare.

## MORFOPATOLOGIE

Principalele modificări morfopatologice în venele varicoase sînt: dilatația, alungirea venelor, aspectul sinuos, pierderea elasticității prin hiperplazia țesutului conjunctiv fibros, variații în grosimea peretelui și dispariția sau atrofia valvulelor.

Examenul histologic pune în evidență, la început, o hiperplazie musculo-elastică; într-o fază mai înaintată, țesutul muscular suferă degenerescența fibroasă. Vasul prezintă leziuni de endoflebită care duc la tromboze și la obliterarea lumenului prin concrețiuni, unele moi, altele dure, constituind flebolițiі. Adventiția arată leziuni ale terminațiilor nervoase și în *vasa vasorum*.

Modificarea principală a venei datorită presiunii sanguine crescute constă în îngroșarea peretelui. Acesta este un proces care se petrece în majoritatea cazurilor, mai ales la nivelul trunchiurilor venoase mijlocii și mari. Uneori se constată însă subțierea peretelui, în special la varicele apărute la bătrîni și la persoanele care prezintă leziuni atrofice ale pielii.

Îngroșarea peretelui venei este produsă de hipertrofia tuturor straturilor. Pe lîngă hipertrofia țesutului muscular, se constată hipertrofia fibrelor colagene și elastice. Intima este îngroșată prin fibroza subendotelială. Valvulele sînt rapid lezate; la început se constată o îngroșare comisurală, cu pierderea elasticității și insuficiența lor (fig. 240).

După unii autori, modificările valvulare reprezintă fenomenul primar, iar după alții dilatația venelor este pe primul plan. Delbet și Mocquet au susținut că insuficiența valvulară este primară; dilatația, localizată mai întîi la nivelul crosei safene interne, ajunge apoi să cuprindă și alte vene ale extremității membrului respectiv. După alți autori, distensia venelor ar determina insuficiența valvulară. Acest mecanism explică de ce varicele apar de obicei neregulat, de-a lungul safenelor, în loc să se dezvolte de la crosă în sus.

Cercetări mai noi au arătat că inițial leziunea apare ca o evaginație comisurală cu lărgirea comisurii și cu separarea valvulelor. Mai tîrziu se produce hipertrofia țesutului fibro-muscular al comisurii dilatate. Uneori se poate constata o relaxare a valvulelor, iar în cazurile severe o eversiune distală a lor. De aici concluzia că patogenia varicelor rezultă din disproporția între presiunea venoasă și rezistența peretelui venei; inflamațiile, tromboflebitele, leziunile degenerative ale valvulelor nu ar avea un rol hotărîtor. În cazurile de varice apărute după tromboflebita ileo-femurală, leziunile valvulelor sînt aceleași ca și în varicele primitive.

Problema privind sediul inițial al varicelor (în venele superficiale sau profunde) a suscitat numeroase discuții. Dilatațiile ampulare ale venelor perforante și profunde, considerate de unii cercetători ca varicoase, sînt în realitate aspecte normale. Valette și Delbet au arătat că punctul de plecare al varicelor este în rețeaua venoasă superficială.

**Evoluţia leziunilor anatomice.** După intensitatea leziunilor, Clarkson împarte varicele în trei grade:

Gradul I — varice localizate, cu integritatea valvulei ostiale a crosei safene interne şi a valvulelor comunicantelor profunde.

Gradul al II-lea — varice unde numai valvula crosei a fost lezată.

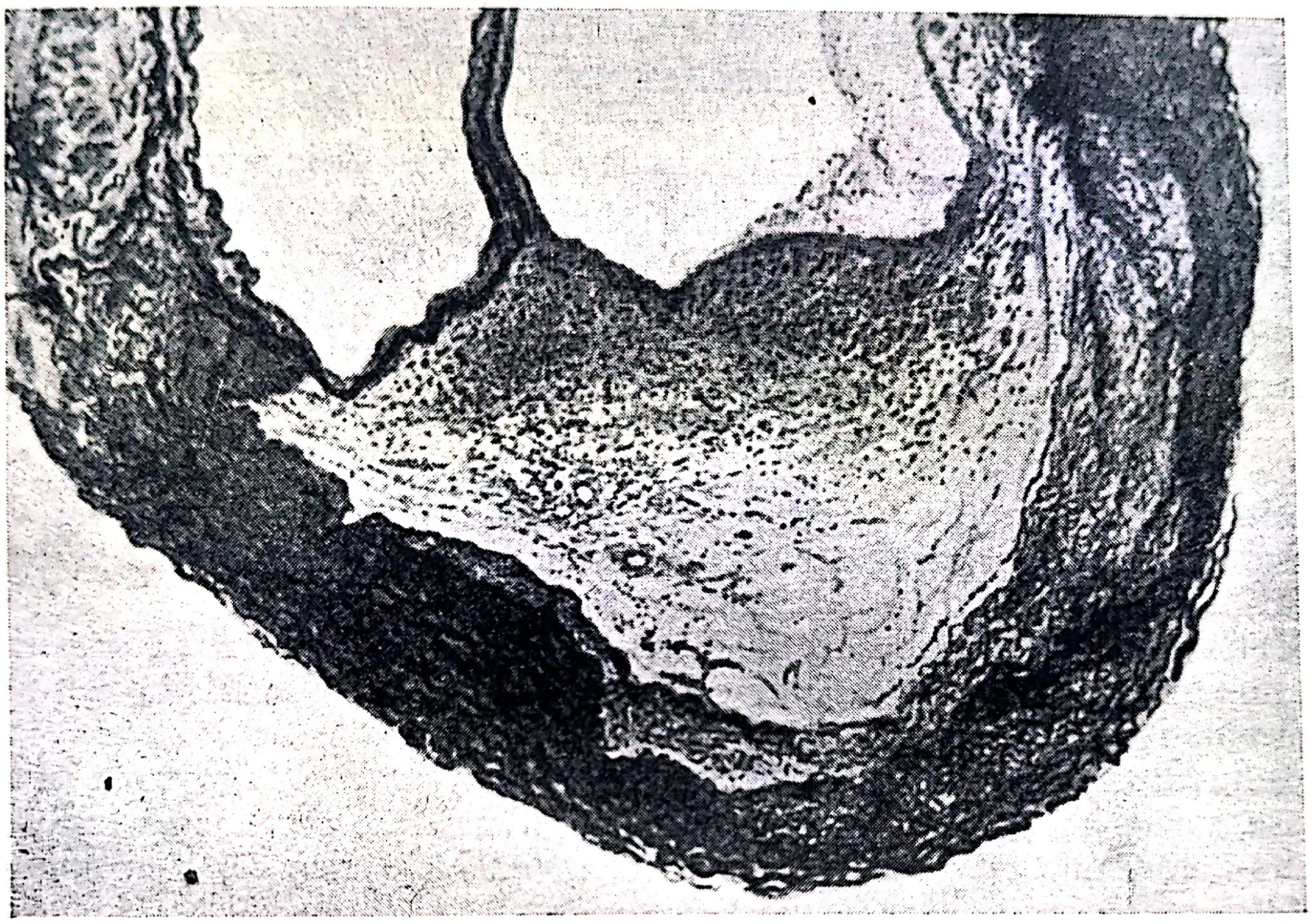

Fig. 240. — *Secţiune prin peretele unei vene safene varicoase.* Cicatricea mediei cu bogată neoformaţie de elemente elastice. Limitanta elastică internă este distrusă. Depunere trombotică în lumen (după Henke-Lubarsch).

Gradul al III-lea — refluxul sanguin se constată atît la nivelul crosei, cît şi al comunicantelor.

După Ratschow, varicele ar trece prin trei etape evolutive:

În prima perioadă, de flebectazie, venele apar alungite şi proeminente, cu stratul muscular hipertrofiat şi cu valvulele indemne. Ar fi un stadiu reversibil. În această categorie se situează varicele din cursul sarcinii.

În perioada a doua, se produce atrofia stratului muscular, apoi hiperplazia ţesutului conjunctiv şi îngroşarea intimei. Circulaţia periferică are tendinţa să se inverseze. Este un stadiu încă reversibil.

În perioada a treia, decompensată, apare inversarea circulaţiei în colaterale; venele colaterale se umplu de sînge; apare stagnarea sîngelui. Acest ultim fenomen, împreună cu modificările biochimice care rezultă, determină spasme arteriolare, care duc la necroza locală a ţesuturilor şi la apariţia de ulcere.

**Leziuni asociate.** La nivelul tegumentelor se constată îngroşarea stratului cornos. Venele varicoase aderă la tegumente. Din cauza atrofiei tegumentelor şi a aderenţelor venelor varicoase, apar hemoragii prin ruptură.

În stratul subcutanat se constată un proces de celulită. Mușchii suferă un proces de fibroză interstițială. Nervii superficiali și profunzi sînt sediul unor leziuni de nevrită. Distrugerea filetelor nervoase atrage tulburări în conducerea influxului nervos și alterații trofice.

Arterele prezintă leziuni de endarterită și scleroză parietală. Limfaticele indică leziuni diferite, ceea ce explică, în parte, apariția și agravarea edemului.

### FIZIOPATOLOGIE

Presiunea venoasă are rolul major în determinarea apariției varicelor. Pierre Delbet găsește presiunea venoasă crescută în vena safenă. Cînd valvulele venei safene sînt insuficiente și bolnavul este în ortostatism, fluxul sanguin poate fi retrograd în această venă.

Studierea fluxului sanguin, prin substanțe radioopace, a arătat că acestea sînt repede vehiculate din porțiunea superioară a venei safene spre partea declivă, unde rămîn imobile un anumit timp.

La venografie directă, s-a dovedit că atît la varicele primare, cît și la cele secundare, substanța radioopacă rămîne în partea distală a sistemului venos, un timp îndelungat, pe cînd la indivizii normali, această substanță dispare rapid, prin canalele directe care duc spre cord.

Determinările valorilor presiunii venoase arată la bolnavii în ortostatism, o presiune venoasă crescută pînă la 120 cm apă, în timp ce la normali ajunge numai pînă la 70 cm apă.

Refluxul prin valvulele insuficiente determină, pe lîngă creșterea presiunii venoase, un edem de stază care antrenează tulburări în oxigenarea țesuturilor. Astfel s-a constatat creșterea $CO_2$ în sîngele venelor varicoase, concomitent cu o scădere a $O_2$.

Mayerson, Long și Giles găsesc că presiunea în venele varicoase este în limite normale la bolnavii în ortostatism, dar crește în clinostatism. Se crede că scoaterea din circuit a unei cantități de sînge și menținerea lui în venele varicoase determină o creștere compensatorie a volumului de sînge pentru a se menține o întoarcere venoasă adecvată în poziția ridicată. Aceasta duce la un efort crescut al cordului, cînd bolnavul este în clinostatism, deoarece sîngele înmagazinat în acest timp reintră în circulația generală.

Mabille atrage atenția asupra tulburărilor arteriale la varicoși. La aceștia se constată o reducere a indicelui oscilometric.

## HEMOROIZII

Hemoroizii sînt dilatații varicoase ale venelor anorectale.

Din punct de vedere morfopatologic se împart în:

*a)* Hemoroizi externi, situați la joncțiunea subcutaneo-mucoasă de la marginea anusului, dedesubtul sfincterului striat.

*b)* Hemoroizii interni situați în canalul anal sau în partea inferioară a ampulei rectale. Hemoroizii dau complicații grave în raport cu ano-rectita concomitentă.

## MORFOPATOLOGIE

Leziunea se află în submucoasă. Macroscopic, se constată o umflătură fuziformă pe traiectul unei venule sau mici dilatații ampulare de-a lungul unei ramuri venoase (fig. 241).

Hemoroizii externi se manifestă mai ales prin tromboza hemoroidală.

Hemoroizii interni iau naștere la nivelul valvulelor lui Morgagni, la joncțiunea între sistemul cav, reprezentat prin hemoroidalele mijlocii și inferioare, și sistemul port, reprezentat prin hemoroidalele superioare.

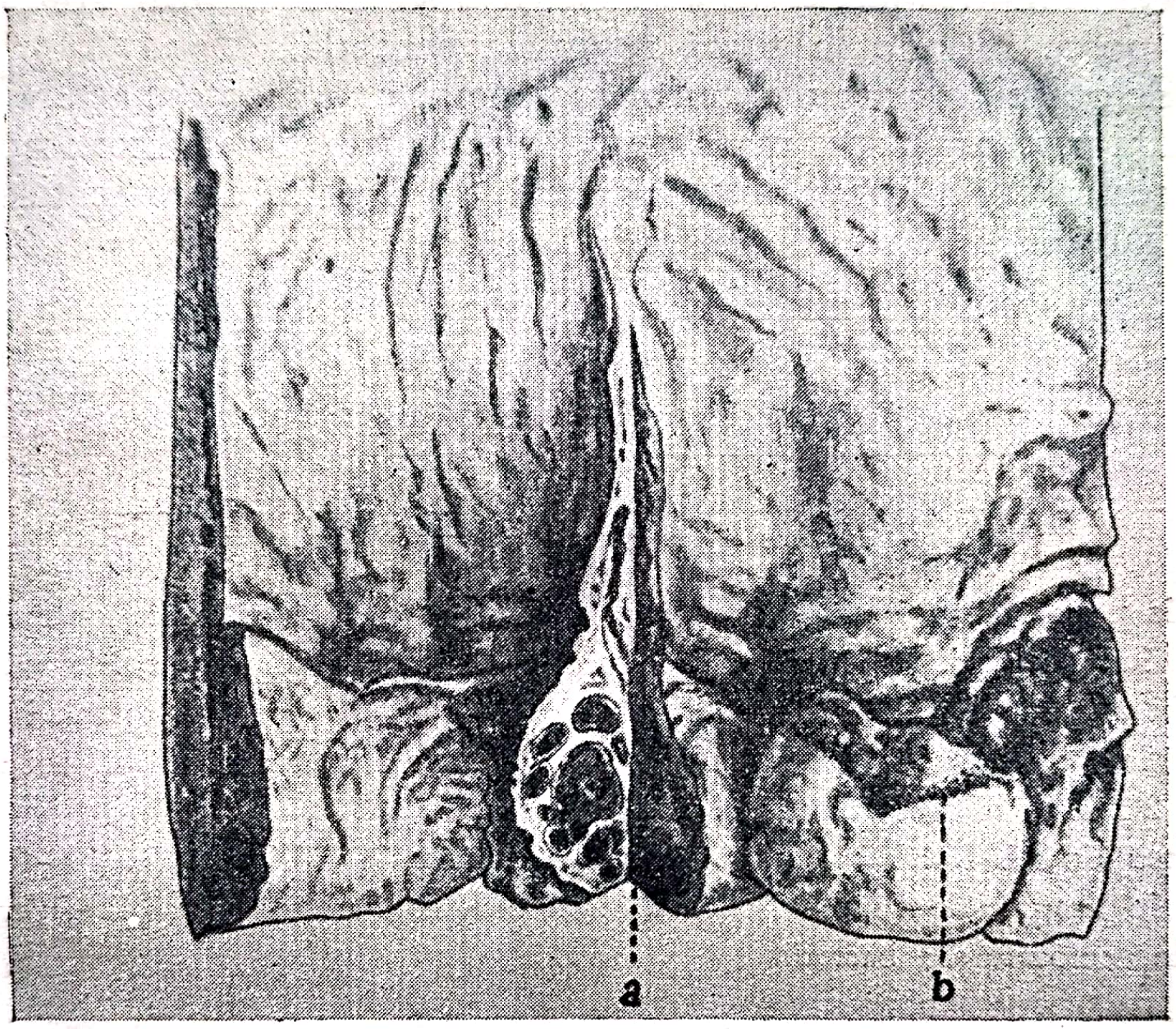

Fig. 241. — *Hemoroizi (varice ale venei hemoroidale inferioare)* ; *a)* secțiune prin hemoroizi; *b)* ulcerația mucoasei (după Henke-Lubarsch).

Histologic, la nivelul hemoroizilor externi apare o tromboză hemoroidală tipică.

Hemoroizii interni se complică cu inflamații ano-rectale, cu leziuni de perinevrită sau cu o tromboflebită septică.

Prin regresiune și vindecare, hemoroizii dau o formație fibroasă numită marisc.

*Etio-patogenic* se deosebesc două grupe de hemoroizi: *idiopatici* și *simptomatici.*

**Hemoroizii idiopatici** apar de obicei în legătură cu o stază venoasă cronică, cu viața sedentară sau cu tulburări digestive: constipație, uneori diaree, erori de regim alimentar etc. Adesea sînt în legătură cu o malformație venoasă generalizată.

**Hemoroizii simptomatici** se datoresc tulburărilor circulatorii în teritoriul port (ciroză, hepatite evolutive etc.).

Alteori sînt în legătură cu compresii ale organelor de vecinătate: prostatite sau adenom de prostată, afecțiuni utero-anexiale, sarcină.

Au mai fost observați de asemenea în cancerul de rect, stenoze rectale, polipi, rectocolite, dizenterie.

## VARICOCELUL

Varicocelul reprezintă varicele venelor spermatice, prin aplazia pereților venoși. Se poate întinde la toată regiunea scrotală.

Apare de obicei în grupul anterior al venelor care însoțesc artera spermatică.

Frecvența este mult mai mare de partea stîngă (90%). Explicația este dată de deschiderea în unghi drept în vena renală stîngă a venei spermatice. Se adaugă și lipsa de valvule a venei spermatice stîngi.

Microscopic, are caracterele unei leziuni varicoase.

## BOLILE LIMFATICELOR

### DATE DE FIZIOLOGIE A VASELOR LIMFATICE

**Circulația periferică a limfei.** Circulația limfei este condiționată de contracția activă sau pasivă a mușchilor scheletici. În această acțiune, un rol important îl joacă valvulele vaselor limfatice. Circulația limfei este rapidă: la cîine salicilatul de sodiu ajunge în canalul toracic într-un minut și 20 secunde de la injectarea în vasele limfatice ale labei, iar albastrul de bromfenol apare în limfa cervicală după 2 minute și 30 secunde de la injectare.

**Coagularea limfei.** Limfa coagulează la aer mai încet decît sîngele (în 10—20 minute) din cauza unei cantități reduse de tromboplastină. Această coagulare crește în staza limfatică, în contactul limfei cu celule necrozate sau bacterii.

### INFLAMAȚII

**Limfangita acută** apare ca urmare a unor mici infecții, agentul cauzal fiind de obicei streptococul. Procesul interesează mai multe vase limfatice care drenează aria infectată. Pereții limfaticelor și țesutul perilimfatic sînt inflamate; vasele limfatice apar dure, mai ales cînd se adaugă coagularea limfei. O dată cu vindecarea se constată regenerarea endoteliului limfatic. În cazurile netratate, inflamația poate să devină purulentă, cu dezvoltarea de abcese ale ganglionilor limfatici, inguinali sau axilari, care cu timpul se fistulizează.

**Limfangita cronică.** Limfangita acută după un anumit timp poate trece în stadiul de cronicizare. Limfangita cronică se caracterizează prin indurația pereților vaselor limfatice și a țesutului înconjurător. Proliferarea celulelor endoteliale tinde să oblitereze lumenul, ceea ce duce la tulburări în capacitatea absorbtivă a limfaticelor.

Leziunile vaselor limfatice se pot grupa, după sediul și natura lor, în: limfangita canalului toracic, limfangite viscerale, limfangite periferice și limfangite specifice.

## I. LIMFANGITA CANALULUI TORACIC

Limfangita canalului toracic (fig. 242) poate fi acută sau cronică.

1. *Toraco-angioleucita acută*, astăzi extrem de rară, se observă în septicemii şi în peritonite supurate. Are caracterele inflamaţiei acute.

2. *Toraco-angioleucita cronică* se întîlneşte în cirozele hepatice, cu ascită de lungă durată. Canalul voluminos, relativ regulat, conţine un lichid limpede, uşor rozat. Se găsesc modificări numai în chilifere, care sînt mărite de volum. Aspectul microscopic este cel al limfangitei cronice.

În *filarioză*, leziunile cronice ale canalului toracic au un aspect deosebit, prezentîndu-se sub forma de limfangită trombozantă sau stenozantă cu toraco-angioleucită fibrozantă. Deasupra obliterării, vasele prezintă ectazie cronică.

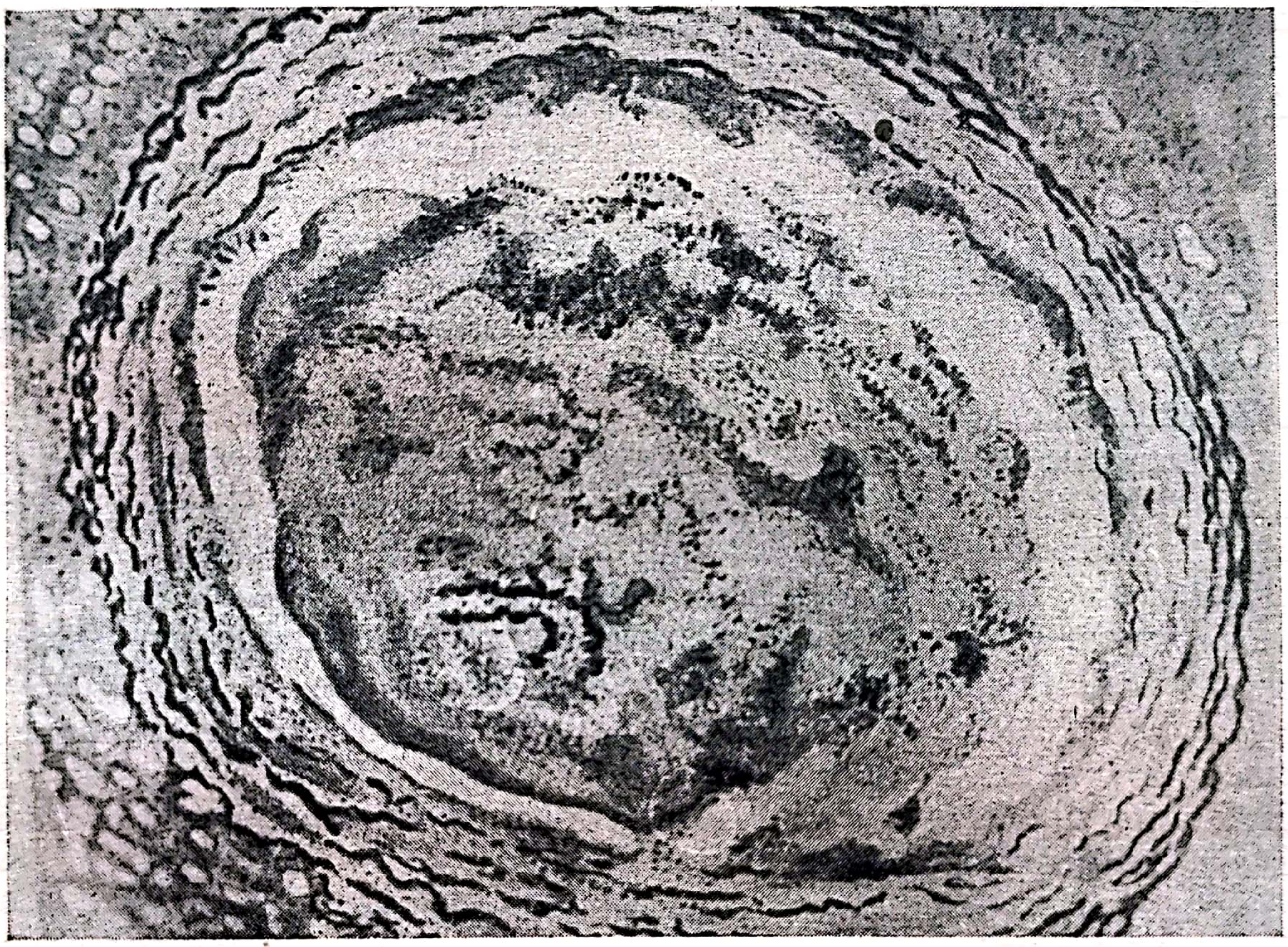

Fig. 242. — *Limfangită purulentă a canalului toracic.*

În *tuberculoză*, leziunile canalului toracic sînt foarte rare. Cornil a descris forma granulică şi cazeoasă. Leziunile sînt secundare tuberculozei intestinale. Canalul este albicios, îngroşat. Microscopic, în tunica internă se găsesc leziuni giganto-foliculare.

În *cancer*, leziunile pot fi parţiale sau generale. Canalul este voluminos, neregulat, dur, iar la presiune apare o substanţă puriformă. Pe secţiune se observă lumenul ocupat de o masă albicioasă, moale, puţin aderentă. Ganglionii sateliţi sînt de cele mai multe ori invadaţi. Uneori se observă limfangita viscerelor cu leziunea primară canceroasă. Cîteodată apar limfangite canceroase profunde care unesc canalul toracic de ganglionii gîtului, de cei mediastinali sau de chiliferele intestinului.

Microscopic, suprafața internă a vasului și a valvulelor este căptușită cu celule neoplazice, așezate în mai multe straturi. Straturile superficiale suferă modificări necrobiotice, care alcătuiesc masa pulpoasă moale din lumen. Celelalte straturi se fibrozează. Celulele neoplazice pot invada și stratul subendotelial, *vasa vasorum* și ganglionii mici din imediata vecinătate.

## II. LIMFANGITELE VISCERALE

În toate leziunile acute sau cronice ale unui organ se întîlnesc modificări inflamatorii importante și în vasele limfatice corespunzătoare. Organele în care găsim de cele mai deseori aceste leziuni sînt: plămînul, cordul, tubul digestiv și seroasele.

1. **Limfangita viscerală acută.** Histologic vasele sînt destinse și pline cu fibrină, granulocite, mononucleare mari (pneumonie, febră tifoidă). În limfangita purulentă, tunicile vasului sînt edemațiate și infiltrate cu granulocite, care cu timpul disociază și stratul elastic.

2. **Limfangita viscerală subacută.** Vasul prezintă lumenul destins de limfă, care este bogată în leucocite. Stratul endotelial este tumefiat și proliferat; stratul subendotelial apare îngroșat și hialinizat. Tunicile mijlocie și externă sînt fibrozate.

3. **Limfangita viscerală cronică.** Este foarte frecventă. Se întîlnește în toate inflamațiile cronice. Prezintă trei forme: *stenozantă*, *vegetantă și obliterantă.*

a) *Limfangita stenozantă.* Toate straturile sînt îngroșate, fibrozate, infiltrate cu mononucleare și fibroblaști bogate în capilare de neoformație. Lumenul este micșorat concentric prin celulele endoteliale proliferate.

b) *Limfangita vegetantă.* Este caracterizată prin proliferarea stratului subendotelial, care este foarte bogat în țesut conjunctiv hialin.

c) *Limfangita obliterantă.* Lumenul limfatic este obliterat prin hiperplazie endotelială și conjunctivo-elastică.

Limfangita obliterantă este cauza producerii chistelor gazoase ale intestinului și peritoneului.

## III. LIMFANGITELE PERIFERICE SPECIFICE

Ca și cele viscerale pot fi: acute, subacute și cronice. Tabloul leziunilor se aseamănă cu cel al limfangitelor viscerale.

## IV. LIMFANGITELE SPECIFICE ȘI NEOPLAZICE

1. **Limfangita sifilitică.** Sifilisul poate provoca o limfangită acută. La nou-născutul cu sifilis congenital s-au găsit treponeme în spațiile și canalele limfatice peribronhice și perivasculare.

2. **Limfangita tuberculoasă.** Se întîlnește mai ales în vecinătatea focarelor de bronhopneumonie cazeoasă; vasele au aspect moniliform. Lumenul este plin cu leucocite mai mult sau mai puțin alterate și cu masă cazeoasă. Peretele vasului este tumefiat și infiltrat cu leucocite. Se pot găsi noduli giganto-celulari în stratul subendotelial. Peretele și țesutul perilimfangitic se cazeifică progresiv.

3. **Limfangita sporotricozică.** Are evoluție foarte asemănătoare cu limfangita tuberculoasă. Vasele limfatice subiacente leziunilor au lumenul mărit, plin de magmă necrobiotică, bogată în celule gigante, pline cu elemente micozice. Tunicile vasului sînt bogat infiltrate cu leucocite.

4. **Limfangita canceroasă.** Macroscopic, se vede o rețea cu ochiuri largi, albicioasă, neregulată, sinuoasă, care pornește din regiunea tumorală (cel mai deseori se întîlnește la nivelul plămînului, stomacului, mezenterului). Se pot deosebi două tipuri microscopice de limfangită canceroasă.

În prima formă, la început, lumenul limfatic este lărgit, plin cu celule canceroase, dispuse în toate sensurile, simulînd cîteodată lumene glandulare. Endoteliul și peretele vasului rămîn intacte. Imaginea se modifică o dată cu dezvoltarea procesului. Secțiunile arată lumenul foarte mărit și obliterat. Centrul este ocupat de o masă necrozată, înconjurată de celule neoplazice stratificate. Endoteliul este atrofiat. Celelalte tunici sînt transformate în țesut fibros și elastic.

A doua formă corespunde unei adevărate limfangite canceroase vegetante. Lumenul vasului limfatic este lărgit și septat de benzi conjunctive care delimitează spații căptușite cu celule canceroase. Peretele vasului este mult îngroșat, foarte bogat în fibre elastice, voluminoase și rigide, și în fascicule conjunctive.

5. **Limfangita din filarioză.** Este o leziune a vaselor limfatice provocată de *Wuchereria bancrofti*, care se întîlnește la tropice. Viermele adult trăiește în canalele limfatice, unde femela depune microfilarii. De aici intră în circulația sanguină. În timpul zilei, microfilariile se găsesc în sîngele viscerelor, iar în timpul nopții, în sîngele periferic. Din sîngele periferic, microfilariile, o dată cu înțepătura țînțarilor, trec în corpul acestora, devenind infectante după 2—3 săptămîni. Larvele intră în canalele limfatice, prin leziunea tegumentului produsă de înțepătura țînțarului, unde devin mature. Viermele adult este filiform; masculii măsoară 4 cm, iar femelele 7,5 cm. Microfilariile au o extremitate anterioară rotundă, cea posterioară fiind ascuțită.

*Morfopatologie.* Filariile adulte produc modificări caracteristice în vasele limfatice și în ganglioni. Leziunea este un granulom, constînd dintr-o zonă centrală, alcătuită din celule epitelioide, uneori prezentînd și celule gigante de tip Langhans, iar la periferie se găsește o coroană de limfocite și plasmocite. Cînd parazitul a murit înainte de a se efectua biopsia, se poate găsi o infiltrație cu eozinofile. Cu timpul, unii paraziți mor, se distrug sau se calcifică și leziunea tinde să se vindece prin fibroză. Atît inflamația, cît și prezența paraziților în vasele limfatice, duc la stază și edem ale extremităților și organelor genitale. După infecții repetate, leziunea tinde să devină permanentă, dînd un elefantiazis.

## BIBLIOGRAFIE

1. Abrikosov A. I. și Strukov A. I. *Anatomie patologică*, București, Ed. medicală, 1955 (partea I) și 1956 (partea a II-a).
2. Allen Edg. V., Barker W. N. a. Hines A. Egd. jr., *Peripheral vascular diseases*, Philadelphia, Londra, Ed. Saunders, 1955.
3. Andersen Harrestrup, Tybyaery Hansen A., Ausfeldt E., Asger Pedersen a. Grevers Thomson, *Superior caval vein syndrome*, Acta Med. Scand., 1954, vol. 150, fasc. II. p. 81.

CAPITOLUL al XVII-lea

# TUMORILE APARATULUI CARDIO-VASCULAR

de GRIGORE PAMBUCCIAN

## TUMORILE CARDIO-PERICARDICE

### TUMORILE CORDULUI

Tumorile cordului sînt rare; de cele mai multe ori, ele constituie descoperiri de necropsie.

Diagnosticul clinic al acestor afecțiuni prezintă dificultăți serioase chiar și pentru specialiști în cardiologie.

Pe lîngă acestea însă, ele trec neobservate și datorită faptului că, în general, medicii nu se gîndesc la existența acestor afecțiuni, pentru a se face investigațiile necesare în scop de diagnostic, uneori chiar și de tratament. Se știe că astăzi chirurgia cordului a luat o mare dezvoltare și deci se cere din partea clinicianului o preocupare și în ceea ce privește descoperirea acestor tumori.

În ceea ce privește încadrarea tumorilor de cord, există o controversă cu privire la tumorile polipoase, deoarece ele nu au o identificare histologică satisfăcătoare; acești polipi sînt în majoritatea cazurilor neoformații tisulare benigne, dar pot să aibă o acțiune agresivă, adică se dezvoltă, cresc în cavitățile cordului, umplîndu-le și reducîndu-le progresiv capacitatea; alteori, au loc detașări de fragmente de țesut, realizîndu-se embolii.

Aceste tumori pot beneficia de tratamentul chirurgical.

Datele histologice cu privire la tumorile de cord sînt restrînse, deoarece, după cum afirmă Mahaim, nu li s-a dat pînă în prezent importanța cuvenită.

În descrierea diferitelor forme de tumori ale cordului, vom utiliza o clasificare, ținînd seama de punctul de plecare tisular și de natura procesului tumoral.

În acest sens, propunem următoarea clasificare:

*Tumori benigne* —
- *ale endocardului* (de fapt ale țesutului subendocardic)
  - — mixom (fibrom de aspect mixomatos)
  - — fibromixom
  - — elastomixom
  - — angioreticulom
- *ale miocardului*
  - — miom
  - — coeloteliomul tawarian benign
  - — fibrom
  - — lipom
  - — angiom

- *Tumori maligne*
  - *primare*
    - ale endocardului:
      - endoteliom malign
      - endoteliosarcom
      - hemangio — sau limfangiosarcom
      - hemangio — sau limfangioendoteliom
    - ale miocardului:
      - sarcom
      - rabdomiosarcom
      - mixom malign
      - limfosarcom
  - *secundare*
    - carcinomatoase, cu punct de plecare de la:
      - esofag
      - tiroidă
      - bronhopulmonar
      - ficat
      - suprarenală
    - sarcomatoase:
      - melanosarcom
      - sarcom globocelular

Cu toate că am prezentat o clasificare interesînd numai procesele tumorale ale cordului, totuşi trebuie precizat faptul că o strictă separare între tumorile de cord şi cele de pericard nu se poate face, deoarece, pe de o parte, tumorile cordului invadează seroasa, iar pe de altă parte, tumorile pericardului infiltrează miocardul subiacent.

Există o terminologie variată, ce necesită unele precizări; astfel, în literatură se întîlneşte foarte des termenul de polip al cordului (introdus de Bartoletti şi Piscini în secolul al XVII-lea), termen care nu a fost specificat în clasificarea dată, deoarece sub acest nume se pot înţelege, fie neoformaţii, care pot avea la bază diferitele ţesuturi şi pot prezenta o evoluţie benignă sau malignă, fie chiar formaţiuni patologice care nu au nimic comun cu procesul tumoral, ci sînt rezultate ale unor procese inflamatorii productive (granuloame) (fig. 243).

Confuziile cu privire la interpretarea drept « polipi ai cavităţilor cordului », a unor cheaguri, au fost înlăturate prin precizările lui Rokitanski şi Virchow, care au arătat diferenţele între coagulările *post mortem* şi trombozele adevărate.

Vom exclude deci, din capitolul tumorilor de cord, polipii formaţi din trombi organizaţi; aceştia pot surveni fie în urma unei eroziuni inflamatorii ale endocardului, pe seama unei vegetaţii valvulare, fie chiar după o ischemie de suprafaţă prin tromboze mici coronariene.

Cu timpul însă s-au văzut că, pe lîngă aceşti polipi formaţi din trombi vechi organizaţi, există şi veritabile formaţiuni tumorale de aspect polipos. Astfel, Lorne a fost primul care a descris un polip mixomatos al inimii; examenul microscopic în acest caz însă nu a fost suficient de demonstrativ, deoarece nu s-au făcut reacţiile tinctoriale necesare.

Polipii tumorali vor fi descrişi o dată cu tumorile de ţesuturi; sînt de obicei de natură fibromatoasă sau mixomatoasă, cu participare, mai mult sau mai puţin, a componentei vasculare; în unele cazuri se realizează formaţiuni fibroangiomatoase, sau chiar angioame.

Există autori (Thorel etc.) care neagă existența polipilor tumorali fibro-mixomatoși, în timp ce Ribbert susține originea lor tumorală; în sprijinul teoriei sale, pe lîngă o serie de argumente histologice, Ribbert aduce faptul că localizarea lor este frecventă la *foramen ovale*, existînd la acest nivel resturi de țesut embrionar, fiind acea parte a inimii, unde se termină evoluția fetală.

Pentru precizarea diagnosticului de mixom este necesară efectuarea reacției cu mucicarmin sau cu tionină, care de cele mai multe ori sînt caracteristice.

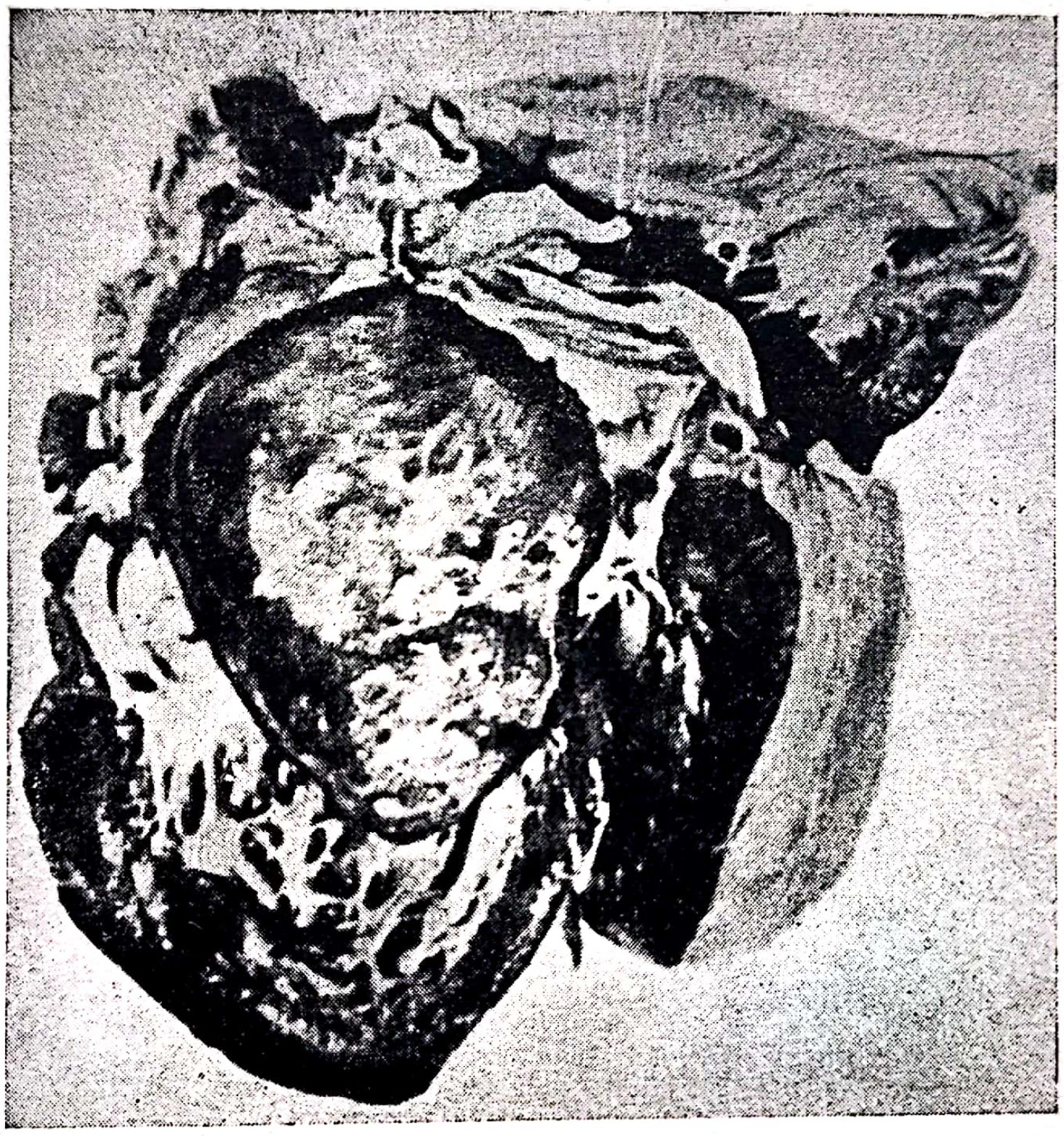

Fig. 243. — *Polip obliterant al atriului stîng format dintr-un tromb organizat; stenoză mitrală funcțională.*

Bacaloglu, Iliescu și Răileanu întrebuințează termenul de tromb mixoid, admițînd, la originea procesului, o reacție inflamatorie asupra unui tromb organizat.

În fond, un tromb — prin evoluția sa — poate lua un aspect mixomatos datorită traumatismelor continue, cauzate de circulația intracavitară a sîngelui sau datorită unei imbibiții seroase; uneori poate fi vorba de metaplazii. În aceste cazuri, vorbim de un tromb de aspect mixomatos.

În expunerea ce urmează se vor descrie aspectele anatomo-clinice și histopatologice ale proceselor tumorale propriu-zise, după tabloul deja prezentat.

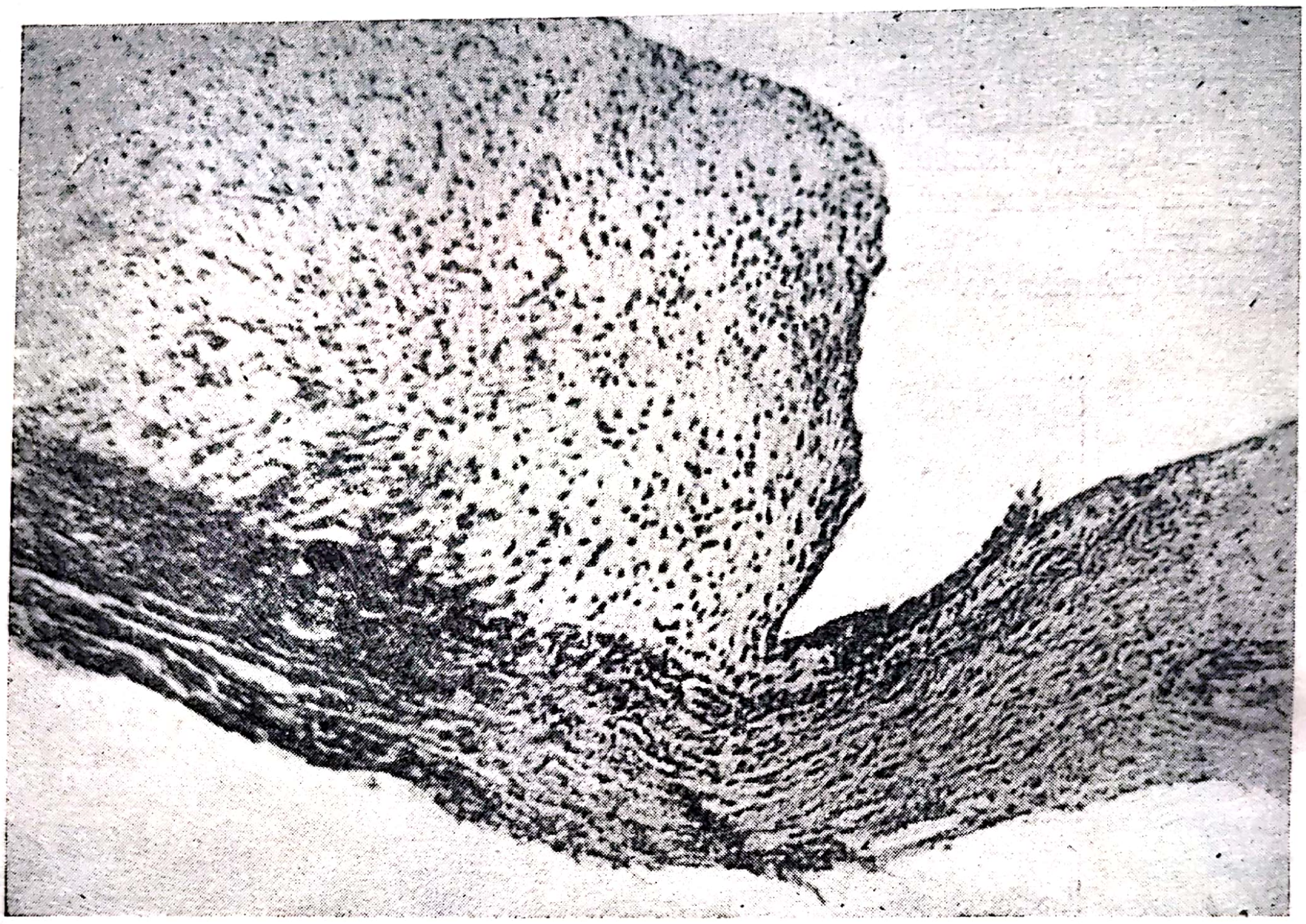

Fig. 244. — *Mixom al feței drepte a peretelui membranos interventricular, interesînd triunchiul comun al fascicului His* (după Mahaim).

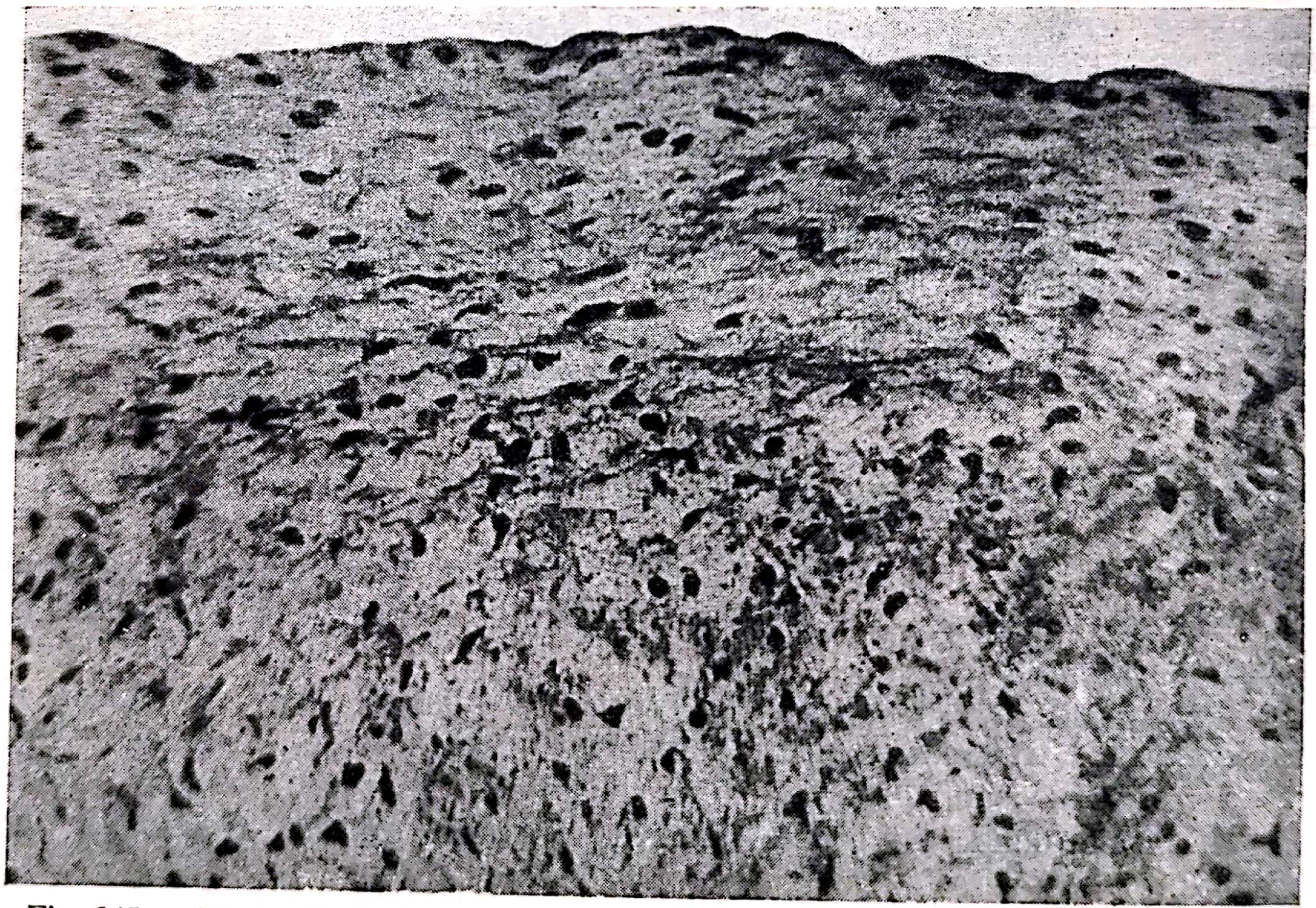

Fig. 245. — *Mixom*. Același caz ca în figura 244 la o mărire mai puternică. Țesut mixomatos cu celule polimorfe, diseminate într-o stromă amorfă; absența completă a vaselor (mixom avascular pur); la suprafață înveliș endotelial (după Mahaim).

## TUMORILE BENIGNE

### Tumorile benigne ale endocardului

Tumorile benigne ale endocardului au punctul de plecare de fapt în țesutul subendocardic.

Avînd în vedere frecvența lor, față de celelalte forme, vom descrie, în primul rînd, mixoamele, denumite de unii fibroame laxe de aspect mixomatos; menționăm, în această privință, faptul că autorii moderni tind din ce în ce mai mult să confirme existența mixoamelor adevărate.

Din cauza formei sale macroscopice, se dă termenul de mixom polipos sau polip mixomatos.

a) **Mixoamele** sînt tumori benigne ale endocardului, avînd ca punct de plecare țesutul celular subendocardic; pot fi de mărimi variabile: de la formațiuni tumorale minuscule, pînă la forme gigante, ocupînd în aceste cazuri o mare parte din cavitatea cordului, unde ele se dezvoltă. Pot fi congenitale, sau se dezvoltă după naștere. Apar de obicei sub formă de tumori pediculate, de consistență fermă; alteori sînt moi, de colorație albicioasă; au suprafața adesea viloasă, uneori netedă și lucioasă; le găsim mai frecvent în atriul stîng.

Microscopic, se constată celule stelate într-o masă de substanță omogenă, transparentă, cu numeroase vase sanguine.

Deși din punct de vedere histopatologic are caractere de benignitate, totuși aceste tumori pot prezenta o evoluție extrem de gravă, în legătură cu localizarea lor. Astfel, I. Mahaim relatează un caz de mixom, precizat histologic, la un copil de trei luni și care, prin localizarea sa septală, a putut să fie diagnosticat încă în timpul vieții, prin blocul atrioventricular înregistrat pe eletrocardiogramă. Diagnosticul a fost verificat prin necropsie, găsindu-se leziuni grave degenerative ale trunchiului comun al fasciculului His (fig. 244 și 245).

La cîine, Bachmann a descris un caz analog.

În ambele cazuri, autorii țin să scoată în evidență faptul că lipseau semnele de inflamație cronică sau acută.

Se descriu de asemenea cazuri de mixoame cu dezvoltare de la nivelul valvulelor atrio-ventriculare, unde țesutul de neoformație poate fi asemănător cu cel valvular; singura deosebire, în aceste cazuri, este densitatea fibrelor, deoarece țesutul valvular are o densitate mai mare, cu o stromă mai puțin abundentă. Aceasta arată că nu este vorba de o formațiune așezată peste endoteliul endocardic, ci de o neoformație, avînd originea în stratul subendocardic.

În aceste cazuri lipsesc de asemenea aspectele de organizare; nu există vreo urmă de vase de neoformație, sau alte semne ale unui țesut de granulație.

Se ajunge la concluzia că există mixoame pure (adevărate), adică neoformațiuni tumorale.

Ca forme anatomo-histologice se disting în primul rînd:

— mixoame vasculare sau mai bine-zis vascularizate, și

— mixoame avasculare.

Această structură imprimă tumorii respective și caracterele sale evolutive, cele vascularizate prezentînd de obicei o dezvoltare mai rapidă.

*Mixoamele vascularizate* sînt mai frecvente; elementele vasculare pot să fie mai mult sau mai puțin dezvoltate, ajungînd uneori la aspecte de teleangiectazie; în aceste cazuri vorbim de hemangiomixoame. Cînd există şi o proliferare a elementului conjunctiv fibros, se realizează tipul de fibroangiomixom (tumoare asociată). În evoluţia acestor tumori, traumatismul, ce există permanent, poate să producă hemoragii în interiorul ţesutului tumoral.

Mixoamele vasculare pun problema, dacă elementul vascular nu este mai important decît cel mixomatos şi dacă tumoarea nu a debutat printr-o proliferare angiomatoasă.

*Mixoamele avasculare* au dimensiuni variabile de la cele minuscule, cît un bob de mei, pînă la cele de mărimea unui bob de cireaşă; pe secţiune prezintă un aspect omogen, palid, cu suprafaţă umedă.

Microscopic, se caracterizează prin abundenţa stromei, cu reacţie pozitivă la mucicarmin sau tionină, neconţinînd decît rare celule diseminate, adesea stelate, alteori sferice şi de dimensiuni mai mici. Coloraţiile elective arată o fină reţea elastică.

La suprafaţă, tumoarea este mărginită de un strat endotelial.

De semnalat faptul că există o mare asemănare între mixomul avascular şi ţesutul valvular tricuspidian sau mitral al noului născut, avascular şi el.

Cu privire la apariţia acestui ţesut mixomatos există concepţii variate. Astfel, pentru Ribbert acest ţesut mucoid reprezintă un stadiu embrionar al ţesutului fibros, în timp ce Honegger şi Königer consideră că aspectul mixomatos ar fi rezultatul unei degenerescenţe secundare, consecutive unei necroze epiteliale. Masson denumeşte starea mixomatoasă, leziunea care corespunde unei modificări a ţesutului conjunctiv, prin producerea de către celulele conjunctive a unei substanţe mai mult sau mai puţin apropiate de condrină; el vede în mixom termenul de trecere între fibrom şi condrom; de aici şi denumirea de fibrom de aspect mixomatos (fig. 246).

La coloraţia obişnuită, aceste mixoame apar de aspectul unui ţesut conjunctiv edemaţiat; din această cauză şi mixoamele avasculare au o suprafaţă umedă; starea mixomatoasă se recunoaşte numai prin reacţiile tinctoriale pentru mucină (diagnostic diferenţial cu fibromul lax şi edemaţiat).

În funcţie de participarea şi natura fibrelor, care intră în textura ţesutului tumoral respectiv, deosebim următoarele forme:

— fibromixoame (mai frecvente) şi

— elastomixoame (ce pot fi puse în evidenţă prin coloraţia fibrelor elastice — Hornowski).

b) **Fibromixoame.** Pentru această entitate anatomo-histologică există încă discuţii; unii contestă chiar existenţa lor; astfel, Lubarsch le consideră pur şi simplu fibroame edemaţiate, realizîndu-se astfel un aspect mai lax. Totuşi, Masson arată că la mixoame este vorba de un *edem mucos secretant*, adică un edem de origine celulară, fapt care le deosebeşte deci de fibroame.

c) **Elastomixoame.** Aceste forme rezultă în urma unor modificări suferite de mixom, în cursul evoluţiei sale, traduse prin apariţia de fibre elastice, uneori chiar foarte abundente, ce se pot pune în evidenţă prin coloraţiile elective. După Melnikov, această transformare ar avea la bază o proprietate particulară a ţesutului conjunctiv, aceea de a elabora elastină, iar această secreţie ar fi legată de fenomenele de tracţiune şi de presiune, ce se exercită asupra acestor tumori.

Toate aceste tumori se pot maligniza, transformîndu-se în mixosarcoame.

d) **Angioreticulomul**, descris la cord de Nicod, este o tumoare benignă din punct de vedere histopatologic. Evoluţia sa depinde de localizare şi de unele transformări ce pot surveni ca la celelalte tipuri tumorale.

Tumorile intracavitare au fost descrise de multă vreme sub numele de *polipi ai inimii.*

Indiferent de aspectul lor histologic, deci de natura lor, aceste tumori realizează un tablou anatomo-clinic deosebit faţă de alte formaţiuni tumorale ale cordului (tumori intramurale şi extracavitare).



Fig. 246. — *Polip intracavitar (atriul stîng);* fibrom de aspect mixomatos.

Polipii pot fi diagnosticaţi în clinică; se înţelege că în asemenea împrejurări, nu se pot face diferenţieri între polipul tumoral şi cel trombotic, inflamator.

Aceste formaţiuni polipoase intracavitare (mixoame, fibroame, angioame etc.), pot prezenta o serie de *accidente mecanice*, datorită situaţiei lor specifice.

Aceste accidente pot fi: *embolii*, *obliterări cavitare* şi *orificiale*.

Semnalăm, în primul rînd, caracterul lor emboligen; se cunosc şi unele observaţii de infarct.

*Embolia* se produce prin dezagregarea unui polip intracavitar şi desprinderea de fragmente, care iau drumul torentului circulator; acest lucru se întîmplă de cele mai multe ori la o tumoare cu leziuni de necrobioză. Embolul, deplasîndu-se prin circulaţia arterială, poate să producă infarcte în diferite organe. Dacă aceste infarcte interesează organe ca rinichi sau splină, ele pot trece neobservate din punct de vedere clinic, constituind doar leziuni, ce pot fi decelate la necropsie. Polipul atriului stîng poate provoca însă embolii cerebrale cu manifestări clinice evidente; aceste embolii fiind frecvente la bolnavii cu stenoză mitrală, se impune diagnosticul diferențial etio-patogenetic. Originea tumorală a unei embolii este greu de precizat, dat fiind și faptul că ele sînt destul de rare. Un singur lucru trebuie să ne facă să ne gîndim la existența unui polip tumoral și anume apariția subită a unui sindrom de embolie cerebrală la un individ (de obicei tînăr), care nu a avut un trecut cardiac, este afebril (excluzîndu-se ipoteza unei endocardite maligne), cum relatează Kalbfleisch, Ringertz, Kirstein și Mahaim.

Localizarea în atriul drept este mai rară; existența unui astfel de polip poate să producă embolie pulmonară. Chiari descrie un caz de embolie pulmonară la o femeie în vîrstă de 32 de ani; ea prezenta clinic o fibrilație atrială. Moartea s-a produs subit, printr-un embol care a obstruat chiar trunchiul arterei pulmonare. Punctul de plecare al acestui embol a fost un mixom pediculat valvular al atriului drept.

Cazul publicat de Jellineck se referă la un mixom voluminos tot pediculat al atriului stîng, angajat în mitrală, de unde apărea suspendat în cavitatea ventriculului stîng.

Un caz similar a fost publicat de Ferrari (1941) (fig. 247).

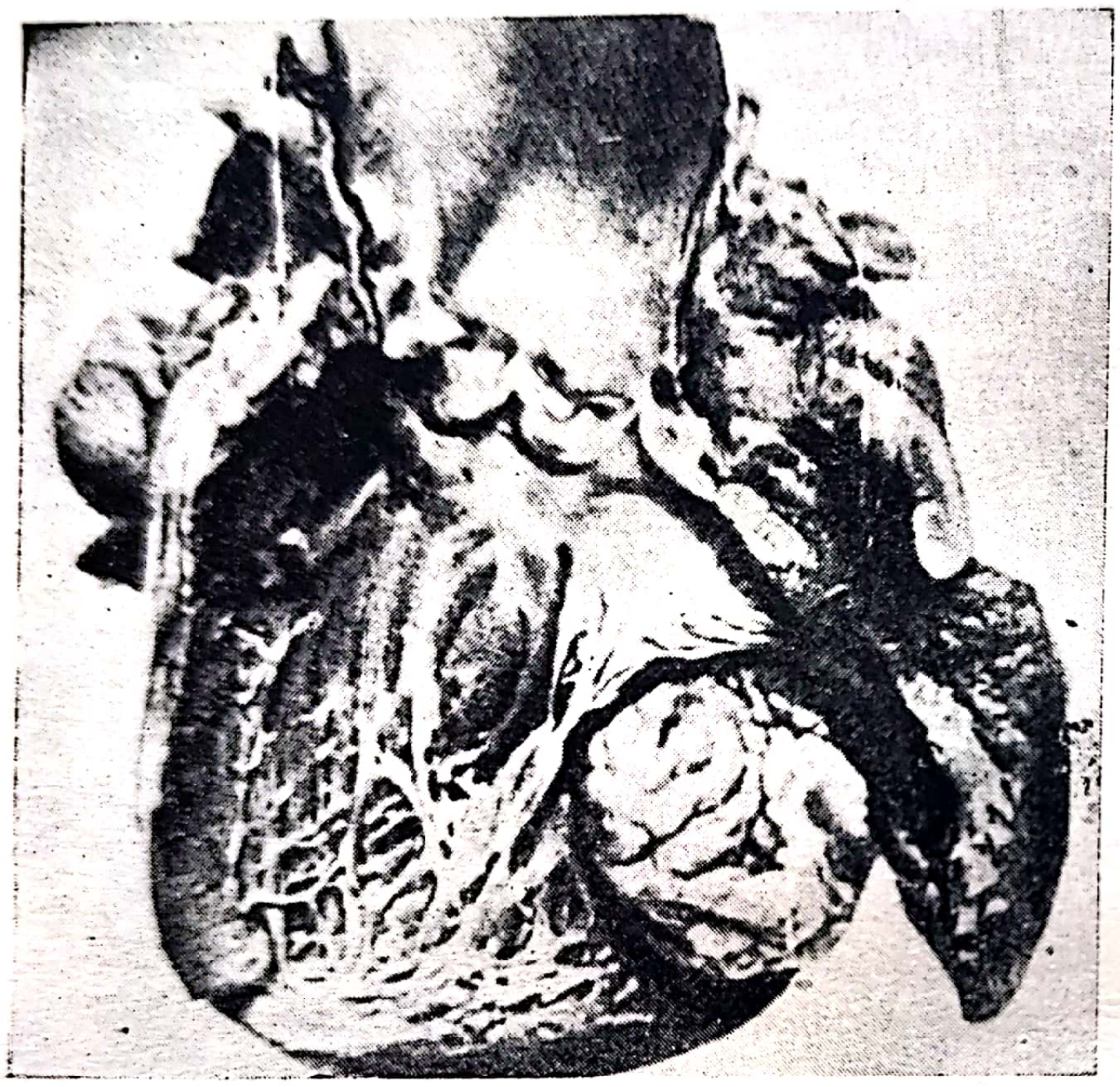

Fig. 247.—*Polip mixomatos* al atriului stîng angajat în mitrală și pătrunzînd în ventriculul stîng; stenoză mitrală funcțională. Microscopic: mixom avascular (după Ferrari).

Se citează în literatură și embolii periferice, de origine tumorală. Astfel, Masshof relatează un caz de mixom al atriului stîng cu embolie la bifurcația aortei abdominale. Unele observații cu astfel de embolii sînt citate și de alți autori. Menționăm acest fapt, pentru a atrage atenția chirurgilor asupra existenței emboliilor tumorale și a scoate în evidență necesitatea efectuării examenelor histopatologice ale fragmentelor extrase prin embolectomii.

*Obliterări cavitare și orificiale*, pot fi produse fie de formațiuni tumorale, fie de unele vegetații, care au la bază procese inflamatorii productive; alteori, aceste obliterări au loc prin acțiuni retractile și simfize valvulare, ca urmare a unor procese inflamatorii endocardice stinse, în faza lor cicatriceală. Putem întîlni de asemenea și forme ce au la bază cauze asociate.

Se citează în literatură polipi ocluzivi mitrali, care au drept caracteristică faptul că terapia administrată rămîne fără efect, tocmai pentru că în aceste cazuri este o obliterare realizată printr-o încarcerare a unei tumori în mitrală.

În formele asociate amintite, cînd polipul respectiv evoluează într-un cord deja atins de tulburări orificiale organice, fenomenele nu au un mers rapid și găsim în acele cazuri, ca un semn constant, dilatația atrială.

Obliterările tricuspidiene de ordin tumoral sînt cu totul excepționale; de altminteri și tumorile primitive ale atriului drept sînt mult mai rare, în raport cu cele ale atriului stîng (se citează raportul 1/5).

Polipii tricuspidieni se caracterizează, din punctul de vedere al producerii de complicații, prin apariția infarctelor pulmonare pe care le produc.

Polipii ventriculari sînt mult mai rari, avînd oarecare predominență — și aceasta însă discutată — pentru ventriculul stîng. Acești polipi mixomatoși, vasculari sau avasculari, pot avea un caracter emboligen.

S-au descris și angioame cavernoase.

Acești polipi pot fi obliteranți prin volumul lor.

Toți polipii ventriculari stîngi sînt descoperiri de necropsie; în ce privește ventriculul drept însă, există observații clinice de polipi ocluzivi ai arterei pulmonare.

Gravitatea tumorilor benigne polipoase constă în special în producerea de embolii; singurul tratament în asemenea cazuri, ar fi ablația chirurgicală a acestor formațiuni tumorale, dacă bineînțeles se pune diagnosticul clinic.

În ceea ce privește natura lor, nu există indicii clinice; indiferent însă de natura lor histologică, aceste tumori trebuie și pot fi extirpate, iar examenul histopatologic trebuie să se efectueze obligatoriu, indiferent de aspectul macroscopic. De asemenea în cazurile de embolectomii arteriale, examenul histologic, asupra căruia insistă pe drept cuvînt Mahaim, aduce precizări extrem de importante.

Din punctul de vedere al evoluției, semnalăm posibilitatea pe care o au aceste tumori de a se dezvolta în etape; din această cauză, din punctul de vedere al simptomatologiei clinice, se remarcă alternanța perioadelor de agravare — datorită creșterii bruște de volum a tumorii respective — cu perioade de remisiune. Dacă între accese se constată o tensiune arterială în limite normale, trebuie să ne gîndim la existența unui polip pediculat foarte mobil.

În ceea ce privește durata lor de evoluție, găsim în literatură cifre foarte variabile; așa, de pildă, Hamilton a semnalat un caz, care a prezentat o evoluție de 30 de ani.

În unele cazuri, formațiunea polipoasă suferă o fragmentare a unei porțiuni importante, sau se poate rupe pediculul, iar masa detașată, din cauza volumului său prea mare, rămîne liberă în cavitate; ea poate fi de formă sferică sau ovoidă, de dimensiunile unei nuci pînă la o mandarină. Se citează un asemenea caz în atriul stîng, unde masa respectivă neputînd depăși orificiul mitral, rămîne liberă în atriu; menționăm, ca leziune asociată, existența unei stenoze mitrale. Simptomatologia decurge din posibilitatea de a obstrua orificiul mitral, mai ales în absența fibrilației atriale.

La nivelul endocardului pot fi și tumori benigne nepolipoase, murale sau valvulare. Natura lor histologică poate fi identică cu a celor polipoase. De obicei nu au simptomatologie decît atunci cînd ating dimensiuni mari. Trombozele ventriculare, în general parietale, nu trebuie confundate cu procesele tumorale; ele se observă destul de des în leziunile ischemice coronariene.

### Tumorile benigne ale miocardului

Tumorile benigne ale miocardului au ca punct de plecare nu numai mușchiul cardiac, ci și țesutul conjunctiv interstițial sau țesutul celulo-adipos.

Sînt tumori cu localizare intramurală; nu au adesea nici o istorie clinică. Numai în cazurile în care țesutul specific este atins se produc tulburări cu consecințe grave.

De asemenea s-au descris tumori intramiocardice, care pot bomba sub epicard sau sub endocard; uneori pot fi diagnosticate radiologic.

a) **Mioamele** cordului sînt rabdomioame, adică tumori care au originea în mușchii striați; primul caz a fost descris de Recklinghausen în 1862. Sînt tumori excepțional de rare; de obicei sînt circumscrise; se observă la copii. Din 60 de cazuri publicate în literatură, 15 au fost la noi-născuți, iar 33 la copii sub un an; un număr foarte mic rămîne pentru vîrste mai mari. Evoluția clinică este rapidă; moartea poate fi subită sau să survină în cadrul unei crize de cianoză.

Rabdomiomul difuz este o entitate și mai rară.

Atît forma circumscrisă, cît și cea difuză sînt tumori congenitale.

Ca sediu, Virchow menționează peretele miocardului, septul și mușchii papilari. Pot fi noduli multipli sau izolați.

Se citează asocierea cu scleroza tuberoasă a creierului, leziune descrisă de Bourneville și care este considerată drept un hamartom (tulburare de dezvoltare embrionară).

Din punct de vedere microscopic, se remarcă în celulele tumorale vacuole mari, asemănătoare cu celulele Purkinje, descriind un aspect « în pînză de păianjen ». Ele au și o asemănare histochimică prin bogăția lor în glicogen, așa cum a demonstrat Abrikosov.

Trebuie remarcat faptul, că primii autori care au examinat această tumoare au crezut că vacuolele nu fac parte din celula tumorală; astfel, de pildă, Recklinghausen le considera drept spații limfatice. Virchow este acela care pentru prima oară afirmă că aceste vacuole fac parte din celula tumorală, iar Seifert confirmă natura lor.

Unii autori consideră rabdomiomul inimii ca o tumoare *sui generis* a țesutului specializat al cordului. În sprijinul acestei ipoteze pledează și cercetările lui Hofmann și Mahaim, care confirmă existența fibrelor Purkinje diseminate în miocard, unde ele pot forma rețele, neavînd vreun raport, nici cu părțile inițiale ale țesutului specific și nici cu arborizațiile sale terminale.

Wegmann și Egbert au publicat, în 1935, o observație referitoare la o tumoare diagnosticată histologic ca rabdomiom, care a distrus complet fasciculul His. Și acești autori sînt de părere că rabdomiomul este o malformație congenitală de formă tumorală.

Atingerea septală a acestei tumori este destul de frecventă; astfel, după monografia lui Mahaim, în 23 din 60 de cazuri localizarea a fost septală.

Supraviețuirea în cazurile de rabdomiom este posibilă; astfel în unele cazuri, moartea nu a survenit decît la vîrsta de 35 de ani.

b) **Coeloteliomul tawarian benign** sau limfangioendoteliomul benign, după cum îl denumește Mönckeberg, se dezvoltă din țesutul specific al inimii; este o tumoare extrem de rară; se dezvoltă în general în peretele septal, localizîndu-se cu predilecţie la nivelul nodulului Tawara.

Armstrong şi Mönckeberg (1911) au descris un caz de tumoare situată la nivelul nodulului Tawara, la un copil de 5 luni $^1/_2$; la examenul microscopic, tumoarea era constituită din formaţiuni de aspect alveolar, prezentînd un înveliş endotelial şi un conţinut eozinofil, precum şi cordoane celulare pline; stroma conjunctivă era puţin vascularizată. Această tumoare a fost denumită limfangioendoteliom, considerînd-o malignă, deşi lipseau caracterele histologice de malignitate, ca infiltrări în ţesuturile vecine, monstruozităţi, mitoze sau chiar necroze.

Lloyd (1929) publică observaţia sa asupra unui caz de limfangioendoteliom al fasciculului His,.la o femeie în vîrstă de 39 de ani, iar Perry şi Roger publică în 1934 un caz similar la o femeie în vîrstă de 26 de ani, avînd ca localizare nodulul lui Tawara.

Resek (1938) publică un alt caz, la o femeie în vîrstă de 71 de ani, dar el nu admite originea limfatică a acestei tumori şi aduce în sprijinul afirmaţiei sale, faptul că Aagaard (un specialist pentru injectarea vaselor limfatice) nu a găsit la acest nivel astfel de vase. Resek admite originea embrionară a acestei tumori.

Mahaim (1931) descrie, la o femeie în vîrstă de 24 de ani, un caz de tumoare chistică delimitată de un înveliş celular plat, cu aspect endotelial, fie de un epiteliu pluristratificat exuberant, uneori prezentînd chiar aspecte net glandulare. El propune să se dea acestei tumori denumirea de coeloteliom tawarian benign, considerînd-o ca tumoare similară cu cele descrise de ceilalţi autori sub denumirea de limfangioendoteliom, combătînd totodată teoria limfatică şi a malignităţii histologice (fig. 248 şi 249).

După Mahaim, este vorba de o tumoare benignă, cu creştere foarte lentă. Ca şi Resek, el admite teoria embrionară, precizînd, ca punct de plecare al procesului tumoral, epicardul în apropierea canalului atrial invaginat, chiar de la primele stadii de dezvoltare a nodulului lui Tawara. Această proliferare epicardică se găseşte şi la adult, sub aspectul pseudoglandular al petelor lăptoase sau al unor sechele postinflamatorii.

Singurul lucru care poate pune chestiunea malignităţii ar fi, după Mahaim, faptul constatat de toţi cercetătorii, că această tumoare — deşi oprită în dezvoltarea sa — lezează o parte însemnată a nodulului Tawara; se ştie însă că există astfel de distrugeri ale acestui nodul şi la alte tumori benigne, cu aceeaşi localizare, cum ar fi, de pildă, fibromul.

c) **Fibromul.** Această tumoare a fost descrisă la cord încă din secolul al XVI-lea, însă studiul său microscopic s-a făcut mult mai tîrziu (Melot în 1832 şi Luschka în 1855). În afară de partea fibromatoasă, se atrage atenţia asupra aspectelor vasculare; vascularizaţia tumorii poate fi de intensitate variabilă, uneori avînd chiar un caracter hemoragic; în cazurile cînd există hemoragie în ţesut, găsim şi zone de remanieri.

Limitele tumorii nu sînt întotdeauna net precizate. Sînt puţin voluminoase, nu depăşesc volumul unei alune.

Se poate observa la toate vîrstele.

Unii autori îl consideră un hamartom, dar acest lucru este lipsit de interes practic şi nici nu se sprijină pe date ştiinţifice.

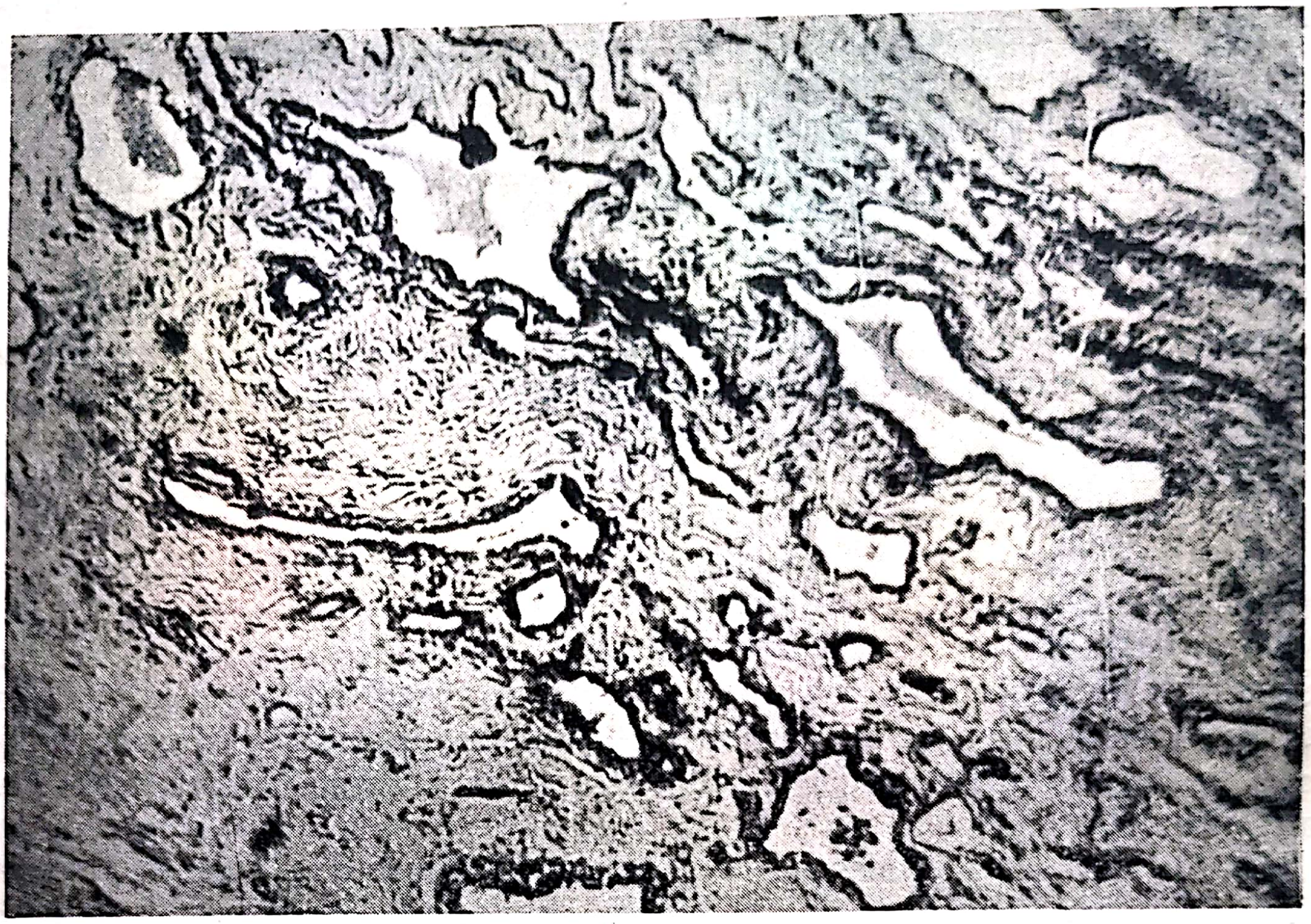

Fig. 248. — *Coeloteliom tawarian benign* ; aspect net glandular, realizînd cavități chistice cu conținut amorf în parte retractat din cauza fixării (după Mahaim).

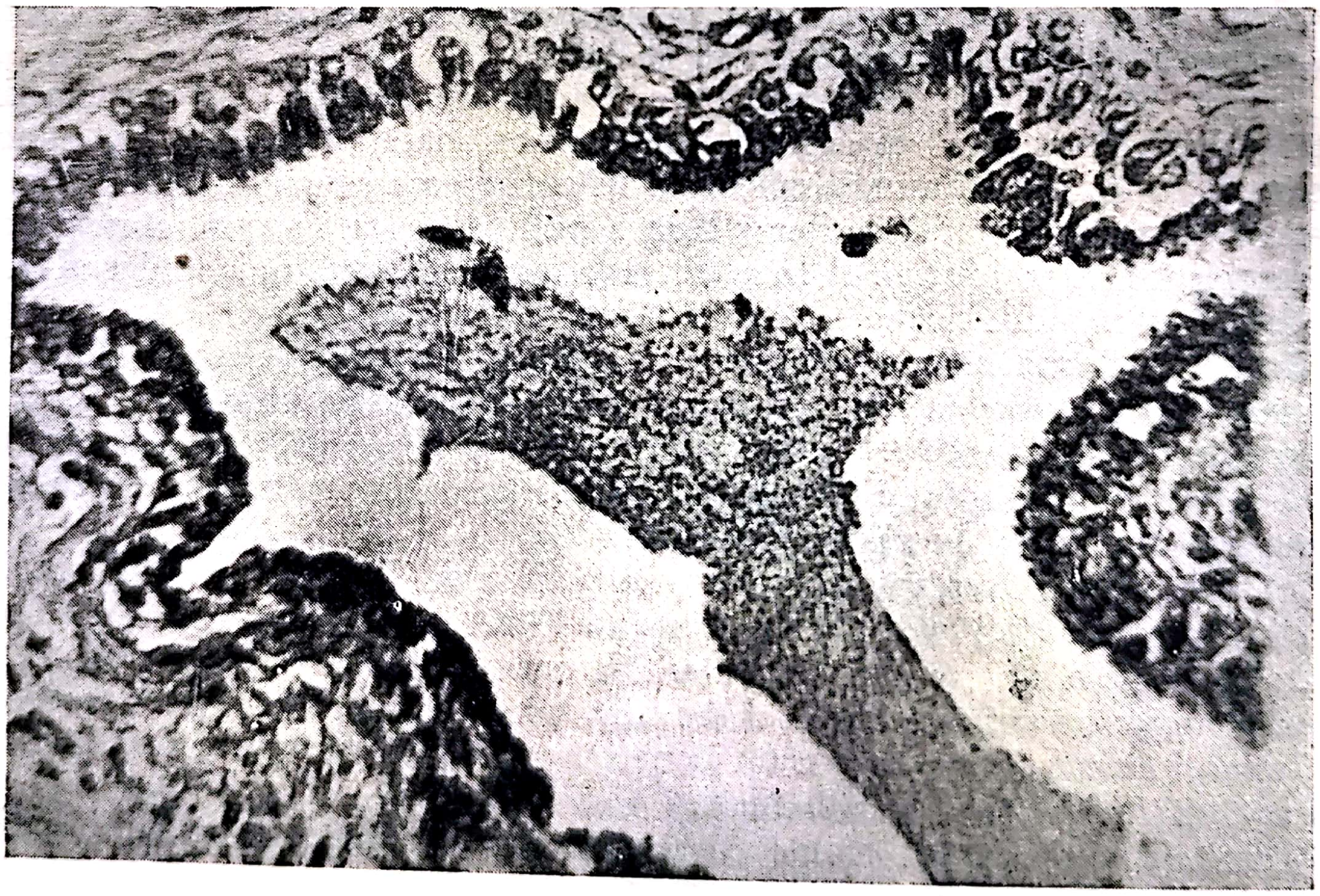

Fig. 249. — *Coeloteliom tawarian benign.* Același caz ca în figura 248 la o mărire mai puternică; cavitate chistică cu un conținut amorf; peretele chistului este format din celule cu caracter secretant (după Mahaim).

Ca sediu de predilecție se menționează ventriculul și în special cel stîng. Poate să proemine în cavitatea ventriculară, luînd atunci un aspect oarecum polipos; Letulle descrie observația unei tumori intramurale care a evoluat sub forma unui fibrom pediculat. Poate suferi o transformare sarcomatoasă (Errikson) (fig. 250).

Unele fibroame intramiocardice se pot calcifica; în aceste cazuri se poate pune diagnosticul prin examen radiologic.

d) **Lipomul** este o tumoare foarte rar întîlnită; ca localizare, se menționează, în primul rînd, epicardul (fig. 251); uneori poate avea și o localizare subendocardică. De cele mai multe ori este vorba de o tumoare asociată și anume, un fibrolipom. Pot fi unice sau multiple. Pot să proemine în cavitățile cordului, realizînd astfel forma intracavitară, sau forma polipoasă.

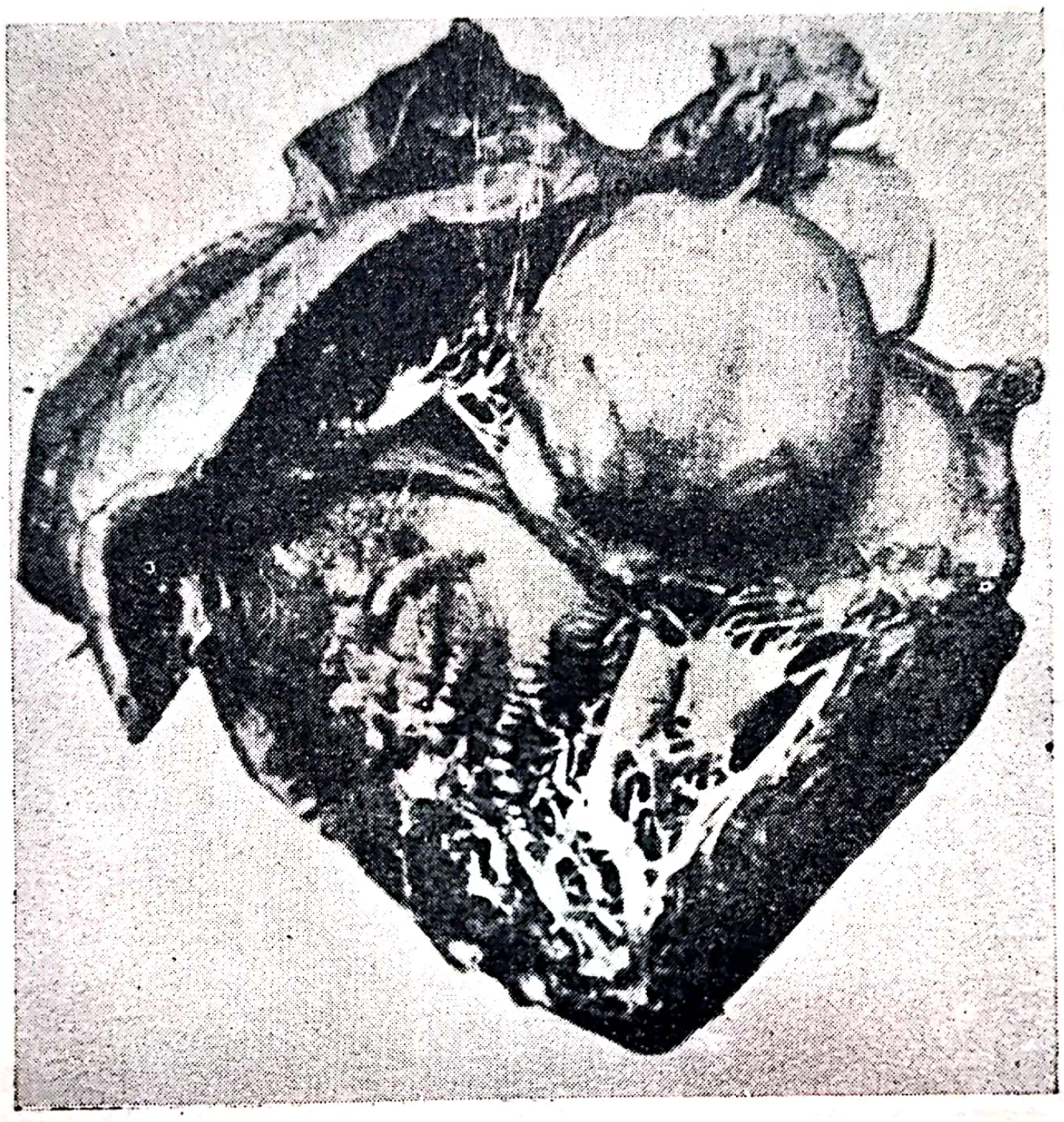

Fig. 250. — *Polip sarcomatos al atriului stîng*; stenoză mitrală funcțională. Microscopic: sarcom cu celule fuziforme (după Meroz).

Lipomul nu poate fi confundat cu supraîncărcarea grasă, deoarece caracterul tumoral se distinge și macroscopic, prin faptul că apare net delimitat.

De menționat faptul că pe lîngă această localizare la nivelul cordului, se găsesc lipoame și la alte viscere, precum și în țesutul subcutan.

Această tumoare apare de preferință la tineri; Petrocchi semnalează un astfel de caz la un sugar de 7 luni.

Lipoamele se pot maligniza, transformîndu-se în liposarcom sau în lipofibrosarcom. Malignizarea este excepțională, oriunde ar fi localizarea sa.

Din punct de vedere clinic, pot prezenta o simptomatologie numai dacă ating anumite dimensiuni.

e) **Angiomul** este de obicei o tumoare complexă, cu predominența componentei vasculare; ele pot fi:

— *angiofibrom*;

— *angiomixom* (greșit denumit mixom teleangiectatic, deoarece prin teleangiectazie înțelegem dilatare vasculară, fără a fi deci un proces tumoral);

— *angiofibromixom*.

Aceste tumori sînt constituite din vase numeroase cu pereți în proliferare; pe alocuri se observă lacune provocate de hemoragii interstițiale; stroma poate prezenta o dezvoltare inegală și aspecte variabile. S-au descris și aspecte de hemangioendoteliom, cu evoluție probabil malignă.

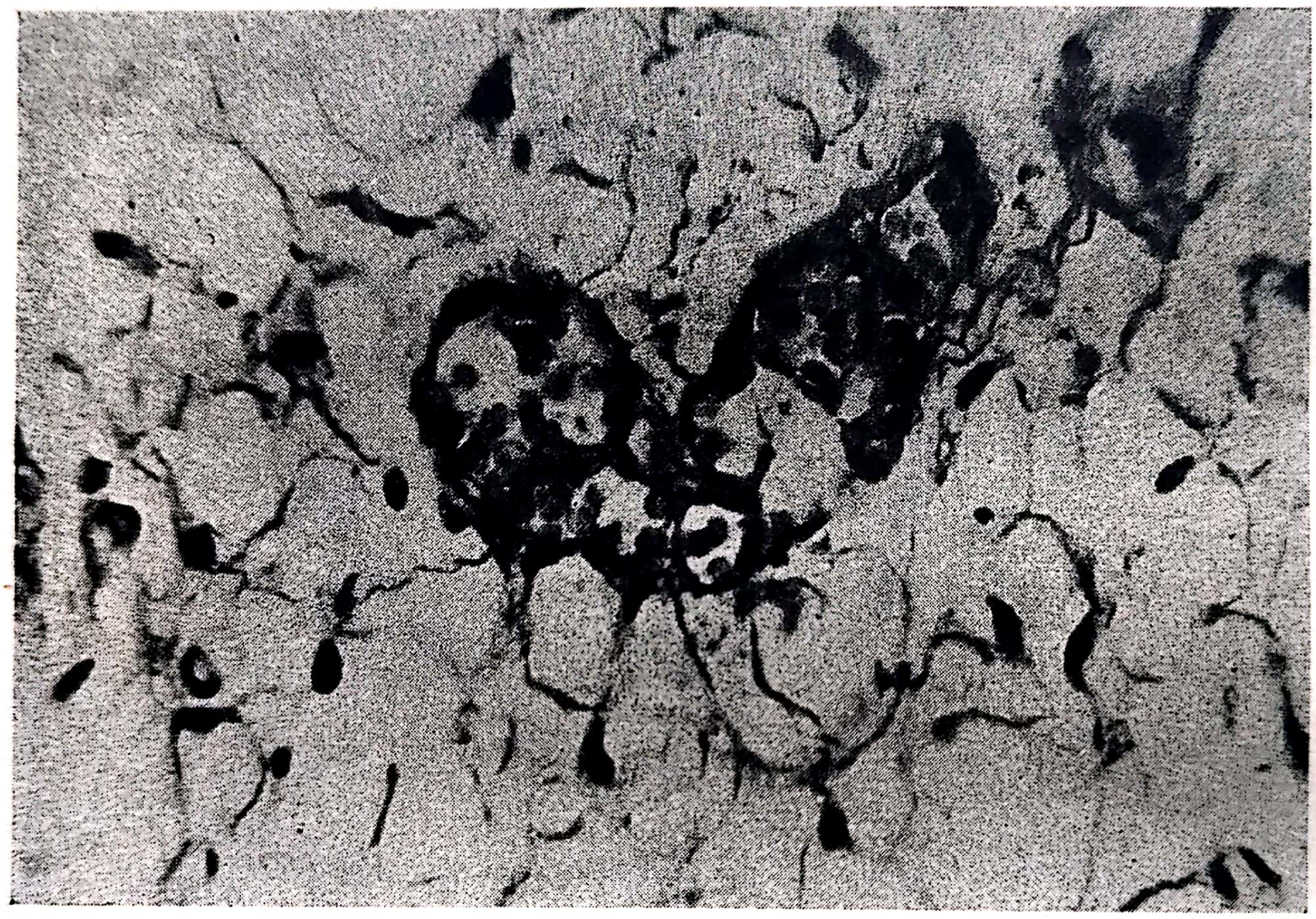

Fig. 251. — *Lipom epicardic;* tumoare macroscopic net delimitată (caracter diferențial cu supraîncărcarea grasă); vasele cu pereți în proliferare (caracter de tumoare).

Primul caz de angiom pur a fost descris de Uskoff în 1872.

Cazurile de angioame pure sînt extrem de rare.

Grant a găsit un angiom arterial situat în sept; acesta a distrus prin evoluție trunchiul comun și ramurile fasciculului His, la originea lor, provocînd astfel un bloc atrio-ventricular complet, cu ritm de 22 pe minut, producînd moartea bolnavului.

Virchow și Ribbert consideră că angiomul adevărat derivă din celule embrionare, care dau naștere în același timp la vase și la țesutul conjunctiv de susținere, noțiune care rămîne valabilă atît pentru limfo- cît și pentru hemangioame.

Limfangioamele cordului sînt încă și mai rare.

Printre tumorile benigne se pot clasa și plămînii accesorii situați mai des la nivelul pericardului, dar și în miocard, constituind descoperiri de necropsie. S-au semnalat și tiroide accesorii localizate la nivelul inimii. Uneori aceste formațiuni pot cauza moartea.

## TUMORILE MALIGNE

Tumorile maligne, din punctul de vedere al originii lor, pot fi împărțite în două mari categorii: *primare* și *secundare* (metastatice); acestea din urmă sînt mult mai frecvente în comparație cu cele primitive; rămîn totuși rare față de alte localizări.

A) **Tumorile maligne primare** ale inimii sînt mai totdeauna de natură sarcomatoasă.

După locul de plecare deosebim:

1. **Tumori maligne cu punct de plecare endocardic** (fie endoteliul, fie țesutul subendotelial conjunctivo-vascular). Din această cauză se deosebesc:

a) **Endoteliomul malign sau endoteliosarcomul,** care este o tumoare malignă cu punct de plecare endocardic; apare de obicei ca o tumoare sesilă; un astfel de caz a fost prezentat de Hornowski; era vorba de o tumoare cu localizare ventriculară dreaptă, ce ajungea să oblitereze aproape în întregime cavitatea respectivă, împingînd în sus tricuspida.

b) **Hemangioendoteliomul sau hemangiosarcomul.** Deși am întrebuințat acești doi termeni în același sens, totuși trebuie să menționăm faptul că sînt autori care fac o deosebire, precizînd că în caz de hemangioendoteliom este vorba de o proliferare pur endotelială, în timp ce în caz de hemangiosarcom există o participare neoplazică și a țesutului conjunctiv din jur.

Ele se dezvoltă probabil pe o leziune congenitală, care suferă malignizare.

c) **Limfangiosarcomul** este asemănător hemangiosarcomului, cu deosebirea că lumenele acestora nu conțin hematii; se dezvoltă, de asemenea pe o malformație congenitală.

2. **Tumorile maligne cu punct de plecare miocardic.**

a) **Sarcomul** constituie majoritatea tumorilor maligne ale cordului, indiferent de locul de plecare și anume, fie din țesutul interstițial al miocardului, fie din țesutul conjunctiv subendocardic sau epicardic (fig. 252, 253 și 254). Se găsesc sarcoame fuzo- sau globocelulare; mult mai rar se întîlnesc rabdomiosarcoame. În ceea ce privește cele două feluri de sarcoame menționate, există autori care neagă existența formei globocelulare ca entitate morfopatologică aparte. Totuși este bine de precizat faptul că pe lîngă aspectul celulelor rotunde din sarcomul globocelular trebuie să avem în vedere și anumite aspecte evolutive ale acestei forme, care pot fi legate de gradul de maturare al celulelor tumorale, elementele fuzocelulare reprezentînd un grad de diferențiere.

Prima observație de sarcom globocelular al inimii a fost publicată de Bodenheimer în 1865. Petit a publicat în 1896 o lucrare, care face obiectul tumorilor canceroase ale inimii, în care vorbește de sarcoame localizate în pereții ventriculari sau atriali de partea dreaptă. Letulle afirmă că sarcoamele fuzocelulare sînt mai frecvente. După Menetrier, sarcomul pur este rar; se asociază cel mai frecvent cu mixomul.

Ca simptomatologie, la aceste tumori, predomină semnele mediastinale. Deși se întind pe tot mediastinul, uneori au o simptomatologie redusă. Există și forme polipoase, care dau simptomatologia întîlnită la polipii de orice natură. Dau metastaze; nu se cunoaște acțiunea razelor Roentgen și nici a izotopilor radioactivi asupra acestor tumori.

Leriche și Bauer descriu un caz de sarcom al urechiușei drepte la o femeie în vîrstă de 53 de ani, pe care autorii îl pun histogenetic pe seama musculaturii cordului; Popp a publicat un caz de sarcom fibroblastic cu punct de plecare din atriul drept, la un bărbat în vîrstă de 33 de ani, cu metastaze pulmonare și limfoganglionare. Nath a publicat un caz de sarcom cu celule rotunde ale atriului drept, iar Feuster un mixom malign cu metastaze în ficat, creier, suprarenală, rinichi și în ganglionii limfatici, la un bărbat în vîrstă de 44 de ani; Weese descrie un sarcom leiomioblastic, iar W. Müller o tumoare galopantă a atriului stîng la o femeie în vîrstă de 68 de ani, cu metastaze pulmonare, histologic fiind vorba de un fibrosarcom. Deneke descrie un alt caz de sarcom fibropar cu punct de plecare de la atriul drept.

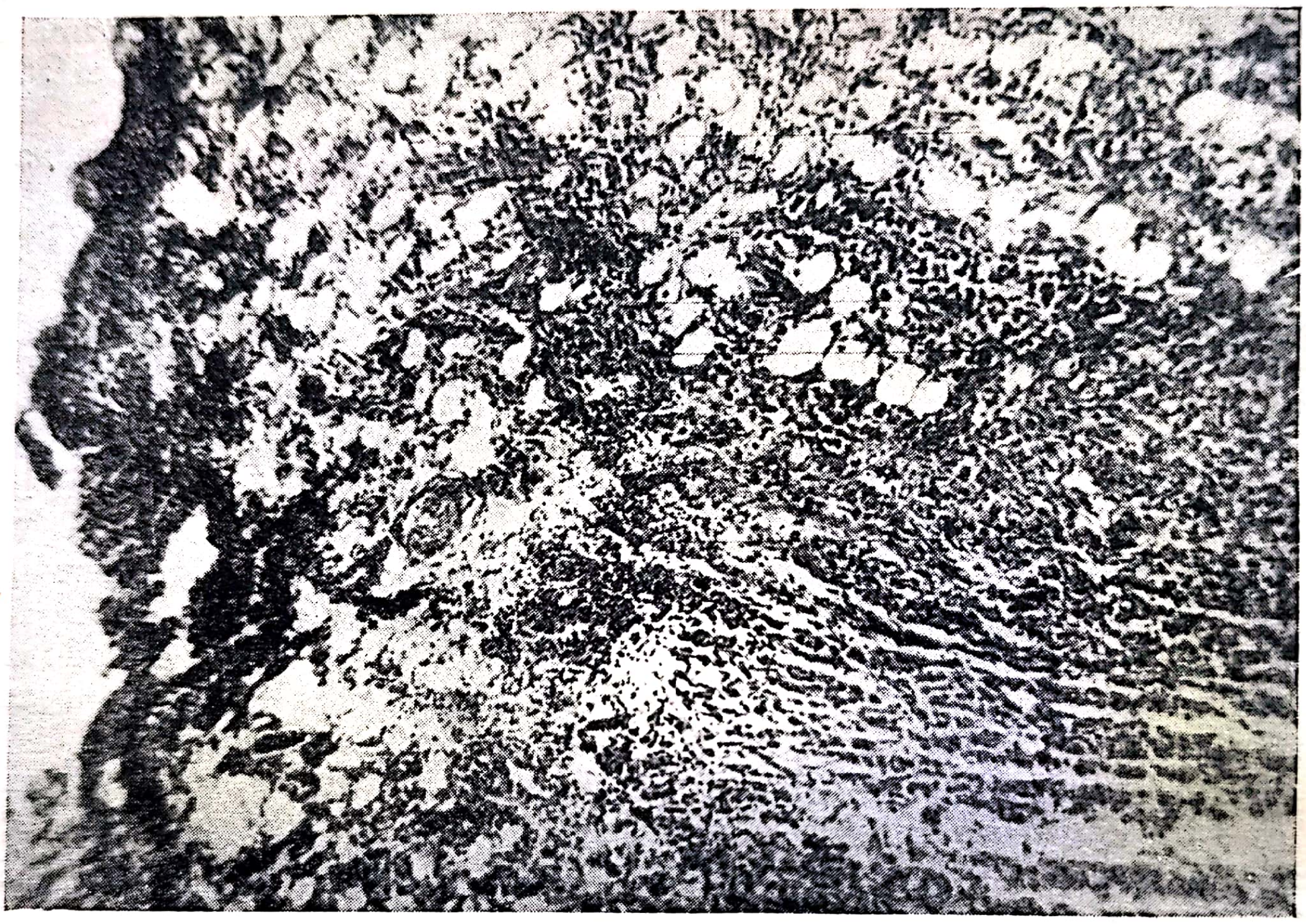

Fig. 252. — *Sarcom epicardic difuzînd și între fibrele miocardice.*

Găsim citate în literatură și sarcoame polimorfe; astfel Haben comunică un caz de sarcom polimorf, avînd ca punct de plecare atriul drept, la o femeie în vîrstă de 23 de ani.

Kohlenberger descrie un caz de sarcom cu celule rotunde la un bărbat în vîrstă de 26 de ani, cu caracterul unei tumori expansive, cu punct de

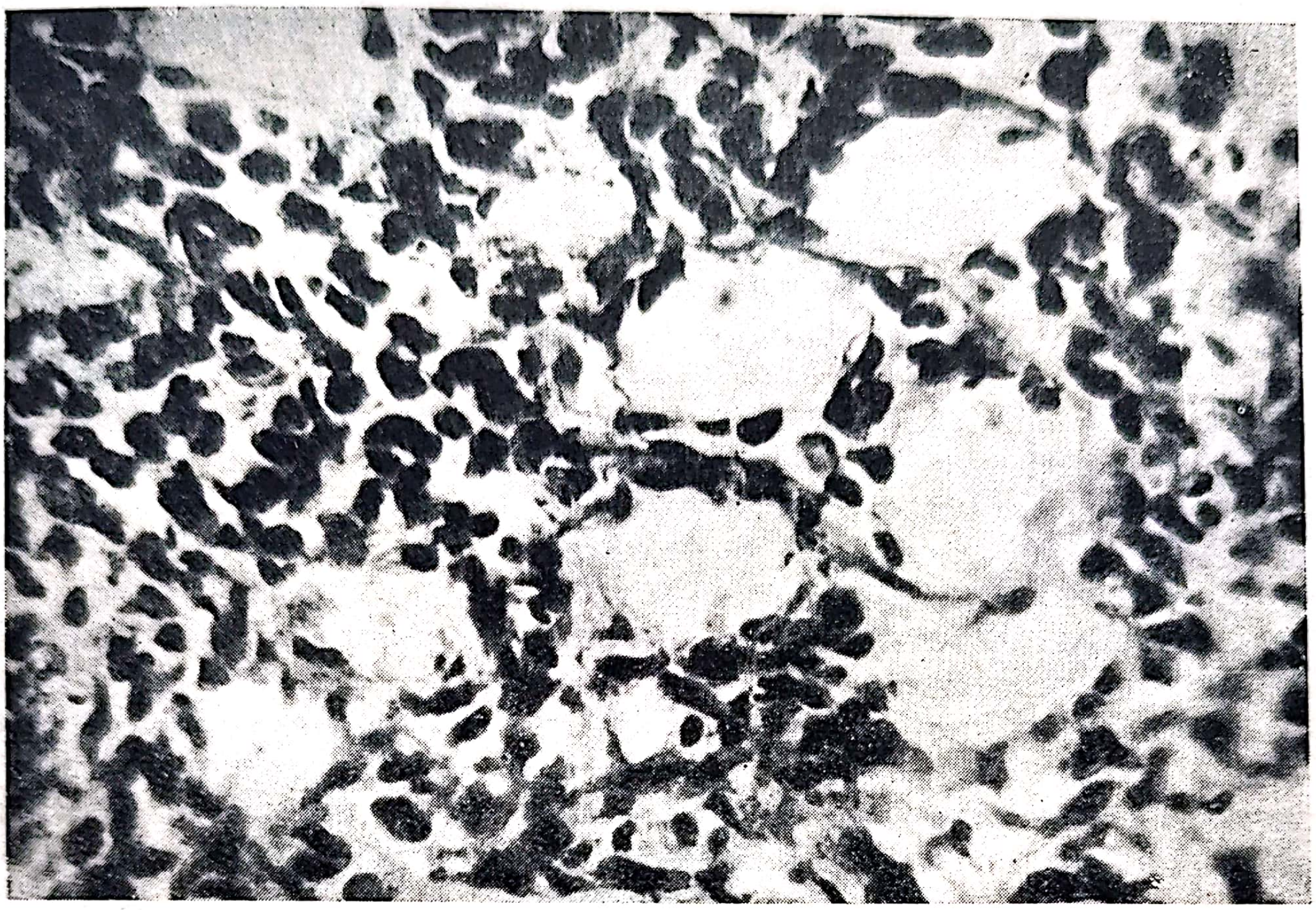

Fig. 253. — *Sarcom epicardic*. Același caz ca în figura 252 la o mărire mai puternică se constată celule atipice sarcomatoase în țesutul conjunctivo-adipos al epicardului.

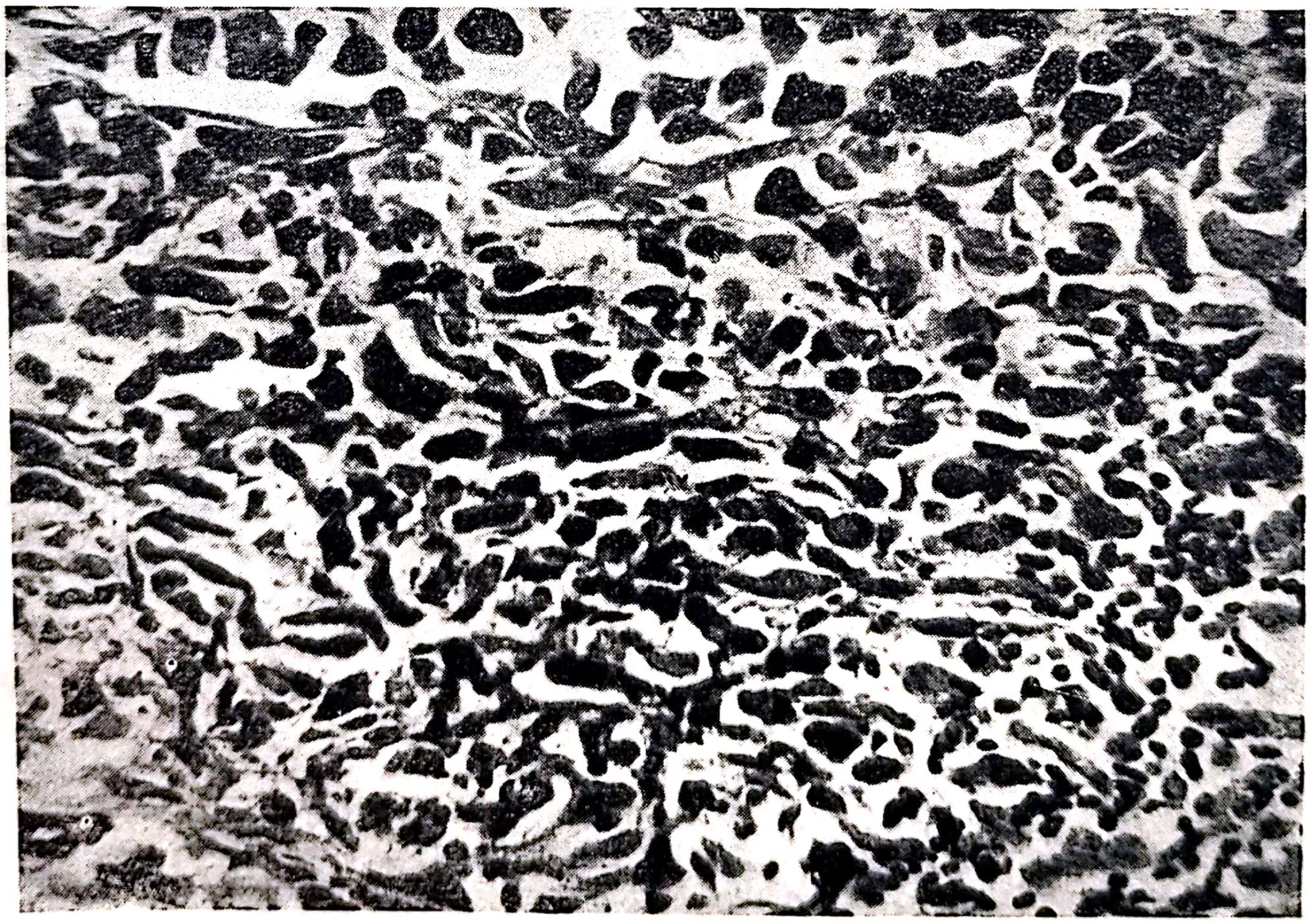

Fig. 254. — *Infiltrație sarcomatoasă între fibrele miocardice.*

plecare din peretele ventricular drept și stîng, cu sinechii pericardice și metastaze în rinichi.

H. Rindt și H. Schwarz descriu un caz de sarcom cu celule rotunde avînd o bogată vascularizare, cu localizare la vîrful inimii, care a fost interpretat din punct de vedere radiologic ca o tumoare mediastinală complicată cu pleurezie (1,5 litru) și atelectazie; tumoarea prin dezvoltare a dus la o dilatare a pericardului, aderînd de acesta în unele zone, ca o consecință a metastazelor neoplazice, care se găsesc și în peretele aortei, ca și în plămîn.

În sfîrșit, M. Steiner (Praga) descrie un caz de sarcom al inimii la o hienă în vîrstă de 6 ani de la grădina zoologică din Praga, care cu 2 luni înainte de sacrificare a prezentat edeme ale capului și gîtului, care s-au accentuat lent și progresiv; nu s-au constatat metastaze.

I. Gordon Scaunel și Hermes C. Grillo comunică un caz de fibrosarcom al peretelui atrial drept cu evoluție intracavitară, la o fetiță de 7 ani, diagnosticat clinic și operat; evoluția postoperatorie a fost bună, fără semne clinice de diseminări.

b) **Rabdomiosarcomul** este o tumoare musculară malignă, întîlnită la nou-născuți și care nu se vede decît în mod excepțional în stare pură (Letulle). Este încă și mai rar decît sarcomul. René Marie a publicat un caz. Tumorile au ca sediu un punct oarecare al peretelui ventricular; sînt de aceeași colorație cu miocardul și se disting ca niște proeminențe, ce se observă pe suprafața de secțiune. Ele sînt formate din celule voluminoase poligonale, puțin asemănătoare cu celulele Purkinje. O parte din protoplasma lor, mai ales în porțiunea corticală, prezintă striații caracteristice; această striație nu se observă în general, decît la un număr restrîns de celule și se disting în mod net de fibrele striate ale miocardului adult.

Barnes comunică un caz de rabdomiosarcom la o femeie în vîrstă de 72 de ani, cu punct de plecare în cordul drept și care a putut să fie diagnosticat în timpul vieții. Această tumoare a dat metastaze în pericard, ficat, plămîn, ganglionii limfatici, suprarenală, ca și în mușchiul deltoid.

c) **Sarcomul limfoid** (limfosarcomul) este o tumoare limfatică malignă primitivă a cordului. Escher a descris și un caz de limfom benign, dar trebuie să recunoaștem că este greu de precizat în acest caz limita benignității. Un studiu amănunțit nu s-a făcut din cauza rarității acestui proces tumoral la nivelul cordului.

E. C. Crăciun a publicat în 1930 un caz de sarcom limfoid primitiv al inimii, la un bolnav în vîrstă de 42 de ani; era vorba de un proces tumoral asociat cu o pericardită neoplazică, cu lichid sero-citrin de circa 1 litru. Sediul tumorii a fost șanțul atrio-ventricular. La deschiderea cordului, tumoarea se prezenta la marginea sa superioară cu un inel, în timp ce marginea inferioară se continua în mod gradat cu fibrele miocardului sănătos. Inserția valvulei tricuspide avea loc pe marginea superioară a acestei formațiuni tumorale. Microscopic, tumoarea avea un aspect uniform, fiind constituită din celule limfoide, reticulare și sincițiale, prezentînd o tendință puternică la necroză. Autorul menționează și existența metastazelor în ficat și în mușchii intercostali; aceste metastaze, deși sînt constituite din aceleași elemente celulare neoplazice, se deosebesc de tumoarea primitivă prin faptul că au limite nete față de țesutul organului invadat (caracter de metastază).

Armstrong și Uelinger au studiat de asemenea astfel de tumori limfoide maligne.

Adami atribuie raritatea tumorilor maligne primitive ale inimii, stării de echilibru remarcabil al acestui organ, din triplu punct de vedere: al irigației, inervației și funcționării.

Cu privire la posibilitatea diagnosticului în timpul vieții a prezenței unei astfel de tumori, N. N. Petrov spune că în general este foarte îndoielnică. Abrikosov afirmă că ele sînt de cele mai multe ori descoperiri în cursul necropsiei.

În concluzie, tumorile primare ale inimii sînt rare; extrem de rare sînt tumorile musculare; tumorile cunoscute sub numele de rabdomiosarcom sînt considerate ca malformații; foarte puținele cazuri care se cunosc arată sarcoame rabdomioblastice, cu un așa grad de imaturitate, încît diagnosticul de certitudine devine imposibil.

O explicație a rarității tumorilor cu punct de plecare miocardic pare să fie înalta diferențiere a musculaturii inimii, care în viața postembrionară nu cunoaște procese de regenerare și deci și apariția tumorilor în acest țesut este posibilă doar extrem de rar.

Atît tumorile benigne, cît și cele maligne, cunoscute la miocard, au în special ca punct de plecare țesutul de susținere al acestuia, respectiv țesutul conjunctiv; mai rar, punctul de plecare poate fi și țesutul grăsos.

3. **Tumori secundare (metastatice).** Cancerul secundar al inimii este o afecțiune mai frecventă în raport cu cel primitiv. Pic și Bret i-au consacrat un important memoriu. Studii au fost făcute de asemenea de Letulle, Natan-Larier, I. Mahaim etc.

Se întîlnește la orice vîrstă, chiar și la copii mici. Statisticele vechi îl semnalează într-o proporție de 3‰ de autopsii. Se crede însă că sînt mai frecvente; sînt necesare pentru a fi descoperite, studii mai complete anatomo-histopatologice, deoarece pot fi trecute cu vederea la o necropsie sumar efectuată.

Punctul de plecare poate fi din orice loc al corpului, dar de preferință de la un cancer intratoracic (fig. 255 și 256) (pulmonar sau mai bine zis bronhopulmonar, esofagian, tiroidian, al ganglionilor limfatici mediastinali) sau de la un cancer al stomacului ori al organelor genito-urinare.

Cancerul secundar al inimii poate avea orice localizare. Inima dreaptă este mai des atinsă, față de partea stîngă; la fel atriile sînt mai frecvent interesate decît ventriculii.

Metastazele cardiace pot fi bănuite de clinicieni, însă pentru a se putea face acest lucru, după cum spune Mahaim, în primul rînd, medicul respectiv trebuie să știe de această eventualitate. Uneori însă, trebuie să recunoaștem că este greu de decelat chiar și la necropsie, cînd ne limităm la un examen pur macroscopic.

Atingerea cardiacă secundară se poate face:

— prin contiguitate (cale directă) și

— prin metastazare, care se poate realiza pe cale vasculară sanguină sau limfatică.

a) *Calea directă.* Invadarea se face prin contiguitate, eventualitate care implică, bineînțeles, atingerea inițială a pericardului. Această modalitate se observă de cele mai multe ori în neoplasmele organelor toracice (tumoare a mediastinului — limfosarcom — cancer al esofagului sau cancer bronho-pulmonar). După Letulle, propagarea tumorii variază după cum ea ocupă mediastinul anterior sau cel posterior. Cînd este vorba de o tumoare a mediastinului anterior (limfosarcom), se realizează o invadare a sacului pericardic și a fundurilor de sac periarteriale de la baza inimii și apoi o infiltrare neoplazică a miocardului, de aspect lardaceu. Tumorile epiteliale ale mediastinului posterior pătrund direct în țesutul cardiac. Pereții atriilor sînt rapid atinși; aceste formații neoplazice ridică endocardul prin volumul lor, care uneori devine apreciabil, îl invadează chiar, fără a provoca însă tromboze.

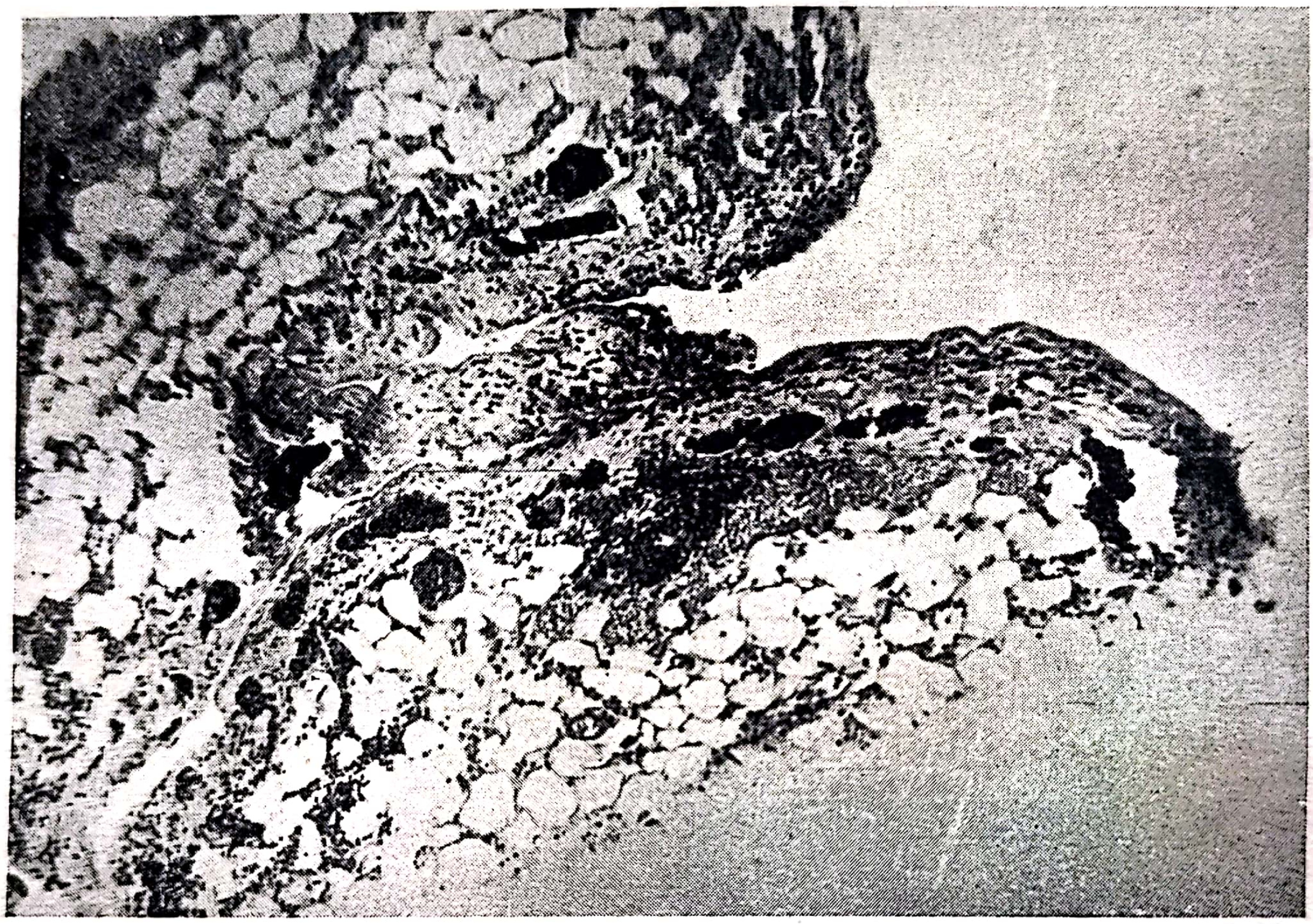

Fig. 255. — *Metastază carcinomatoasă în epicard* (punct de plecare: bronhia dreaptă); inflamație cronică supraadăugată.

b) *Calea indirectă* poate fi sanguină sau limfatică. Calea sanguină se realizează prin tromboze neoplazice, de obicei în sistemul venos. Calea limfatică este mai rar întîlnită pentru cord, ea fiind frecvent posibilă în neoplasmele secundare ale pericardului.

Pentru calea sanguină, prin care se realizează de obicei cancerul metastatic al inimii, se admite ca punct de plecare un cancer primar într-un organ, oricît de îndepărtat ar fi acesta, față de cord.

În circulația sanguină, în cazul unei vehiculări de celule neoplazice, există trei momente în care se pot produce metastazele: trecerea sîngelui adus din organe prin inima dreaptă, trecerea prin inima stîngă și circulația coronariană.

Simplă grefă neoplazică pe endocard, prin embolie intracardiacă, este excepțională. Citām cazurile publicate de Widal și Abrami, Rist și Roland. După René Marie, localizarea unei grefe neoplazice s-ar face într-o a doua etapă de trecere a sîngelui prin cord, după ce s-au realizat noduli neoplazici pulmonari, care aparţin primului stadiu de generalizare. De la acești noduli pornesc apoi elementele celulare neoplazice, care, fixîndu-se la nivelul cordului stîng, realizează o a doua grefă în cursul generalizării cancerului respectiv (Pic și Bret).

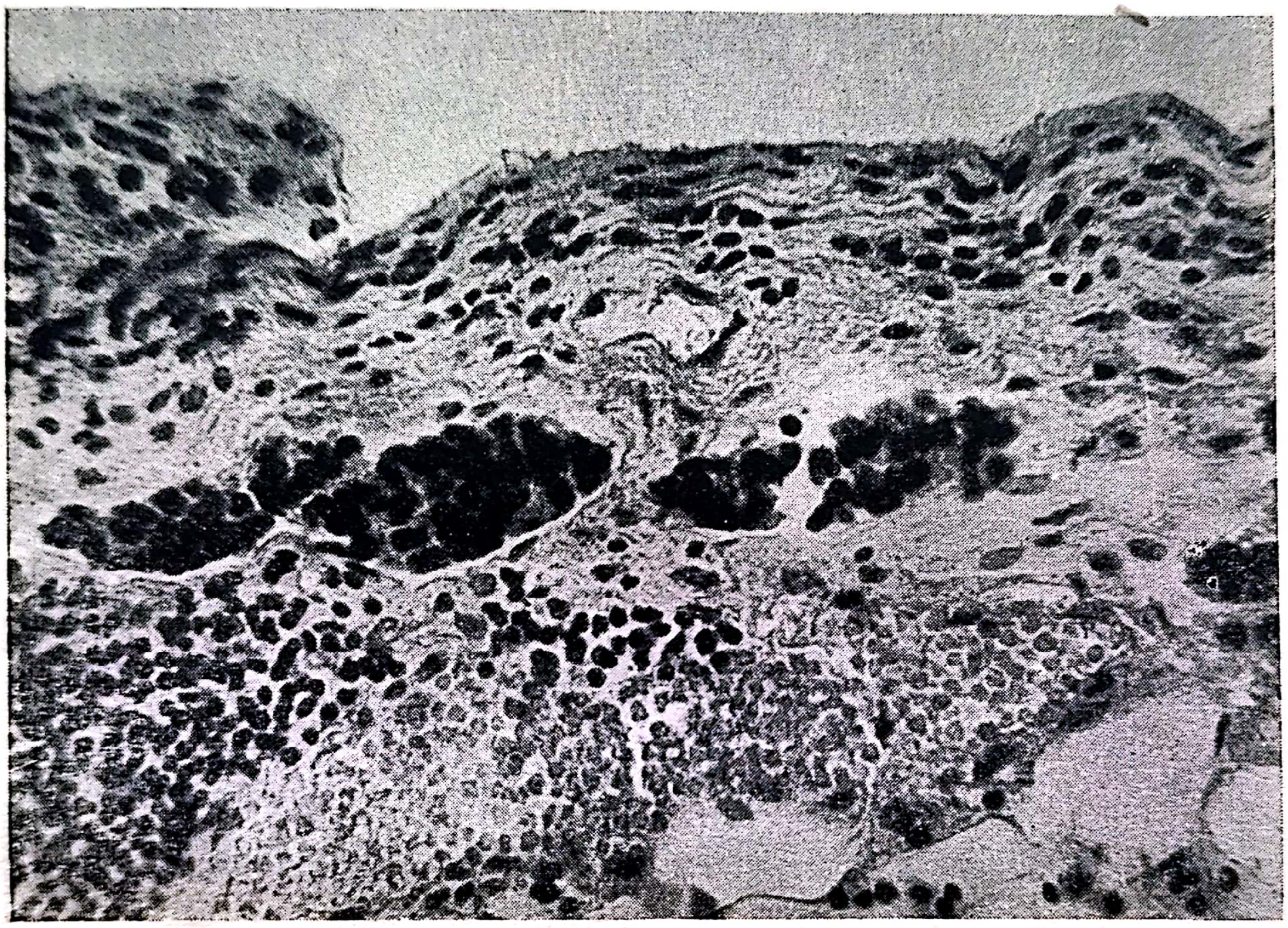

Fig. 256. — *Metastază carcinomatoasă.* Același caz ca în figura 255 la o mărire mai puternică; pe lîngă infiltratul limfoid se observă sufuziuni sanguine în țesutul conjunctiv lax al epicardului; la periferie reacție fibropară. Metastazele neoplazice sînt intravasculare.

Circulația coronariană realizează metastaze prin material neoplazic emboligen, care are la început ca sediu lumenul vasului respectiv; apoi, infiltrează peretele acestuia, extinzîndu-se astfel în țesuturile din jur; astfel apar metastaze intramurale. Tumoarea care rezultă are ca stromă țesutul interstițial al inimii. Examenul microscopic decelează elemente neoplazice, care se află între fibrele musculare, pe care le disociază. Aceste fibre miocardice prezintă și leziuni distrofice; parte din ele dispar prin atrofie. Metastazele sarcomatoase sînt mai frecvente decît cele carcinomatoase.

**Caractere anatomo-clinice generale.** Cancerele secundare ale inimii se prezintă sub două forme și anume: nodulară sau infiltrantă (fig. 257). În forma nodulară se găsesc noduli miocardici unici sau multipli, avînd volumul de la un bob de linte pînă la o nucă, de culoare albă-gălbuie. Ca sediu de preferință se semnalează cordul drept; cordul stîng poate fi atins în același timp sau poate fi și o localizare exclusivă a cordului stîng, interesînd în aceste cazuri în special regiunea septului interventricular. Miocardul, comprimat de nodulii dezvoltați în interiorul său, poate avea macroscopic un aspect normal; alteori însă chiar macroscopic sînt semne evidente lezionale, ce se traduc prin dilatare și subțiere. În cancerul melanic, aceste metastaze realizează aspecte cu totul particulare, apărînd în grosimea miocardului mici blocuri de colorație brună sau negricioasă.



Fig. 257. — *Metastază difuză carcinomatoasă* disociind fibrele miocardice, cu alterări distrofice consecutive, avînd ca punct de plecare un cancer bronho-pulmonar (localizare la peretele atriului stîng).

Pe endocard, nodulii metastatici realizează proeminențe cu tendință la ulcerație. Cînd sînt în apropierea valvulelor, nodulii pot jena funcția acestora, realizînd astfel tulburări orificiale. Localizarea valvulară lipsește, deoarece valvulele sînt foarte slab vascularizate și aceasta numai în porțiunea lor bazală. În ceea ce privește localizarea directă a celulelor canceroase pe endocardul valvular, trebuie amintit faptul că mișcările foarte active ale acestora, împiedică o astfel de realizare.

Simptomatologia este în funcție de localizare. Astfel, de pildă, localizările septale dau un tablou manifestat prin tulburări de ritm și de circulație; apar extrasistole nodale, bloc parțial și complet, sindrom Adams-Stokes. Celelalte localizări pot fi mute pînă la instalarea insuficienței cardiace.

Invazia atriului drept fiind mai frecventă, vom relata cîteva cazuri din punct de vedere anatomo-clinic. Astfel, cazul prezentat de Smith (1937) se referă la o invazie atrială dreaptă, avînd ca punct de plecare un sarcom hepatic; acest caz a fost diagnosticat clinic, datorită prezenței unui ritm nodal. Examenul anatomo-patologic a arătat numeroși noduli neoplazici, cu leziuni ale nodulului Keith și Flack. Cazul studiat de I. Mahaim (1938) se referă la o invazie atrială dreaptă, avînd ca punct de plecare un epiteliom spinocelular al bronhiei drepte, tumoare invadantă, care a prezentat o extindere din aproape în aproape, prinzînd mai întîi pleura, pericardul și apoi inima, respectiv peretele atrial, formînd la nivelul miocardului și endocardului niște noduli tumorali; nodulul Keith și Flack era distrus de această invazie neoplazică. Datorită acestor leziuni la nivelul nodulului Keith și Flack, cazul citat a prezentat un ritm nodal pasiv, ceea ce a permis diagnosticul clinic.

Cu privire la invazia în cord a unui cancer bronșic, statisticile dau cifre foarte variate; se pare că din metastazele ce se pot întîlni la cord, cancerele de bronhii dau un procent simțitor mai mare decît alte tumori primitive (Stein și Joslin), iar din cancerele bronșice, cele cu localizări la bronchia dreaptă.

Terehov și Belețkaia comunică un caz de tumoare invadantă în peretele atriului drept, avînd ca punct de plecare extremitatea superioară a venei cave inferioare. Histologic, era vorba de un leiomiosarcom (fibre musculare netede).

În cazul unei astupări a cavității atriului drept, se semnalează o stază jugulară cu hipertensiune venoasă, dar acest simptom apare destul de tîrziu.

Atriul drept posedă o particularitate și anume la polul său superior se află nodulul Keith și Flack, a cărui situație superficială, sub epicard, îl face foarte vulnerabil, chiar mai vulnerabil decît nodulul Tawara, care este ascuns în centrul inimii.

Invazia atriului stîng este mai rară, atît pentru modalitatea prin contiguitate, cît și pentru cea metastatică. Deosebirea de frecvență față de atriul drept este determinată, pe de o parte, de situația acestei cavități în circuitul cardiovascular, iar pe de altă parte de relații de vecinătate cu alte organe. Astfel, celulele neoplazice, ajunse în cordul drept, sînt dispersate în rețeaua capilară pulmonară, care constituie în fond un filtru, iar materialul neoplazic, ce poate să ajungă de aici în atriul stîng, este cantitativ mult mai redus. Pentru realizarea unei astfel de grefe, trebuie deci să admitem, în primul rînd, formarea nodulilor neoplazici pulmonari (nodulii descriși de René Marie).

Această invazie a atriului stîng se poate face însă și de la un neoplasm primitiv pulmonar; în aceste cazuri apar tulburări în circulația venoasă.

În cazul astupării cavității atriului stîng, apar semne respiratorii, ca: dispnee, tuse, edem pulmonar acut.

Așa cum pentru cancerul bronhiei drepte, invazia în atriul drept, prin acțiunea de vecinătate, reprezintă o modalitate evolutivă, tot așa trebuie să semnalăm situația ce se realizează pentru cancerul bronhiei stîngi, care poate prezenta o invazie la atriul stîng; în această împrejurare însă pe lîngă calea directă de invazie, poate exista și o cale indirectă prin venele pulmonare. Astfel, Lecoeur (1942) semnalează un cancer al bronhiei stîngi cu extensiune mediastinală, interesînd și peretele atriului stîng. De asemenea, Formijne și Zuidema menționează un caz de cancer al bronhiei stîngi, extins la pericard, care a invadat apoi atriul stîng. G. Bernard (1925) relatează un caz de sarcom primitiv al plămînului cu generalizare, interesînd peretele atriului stîng. În 1952, am studiat un caz de carcinom metastatic al peretelui atriului stîng, avînd ca punct de plecare un adeno-carcinom pulmonar. Metastaza reproduce caracterul neoplaziei primitive bronho-pulmonare, avînd ca origine epiteliul cilindric al bronhiei și apare ca un nodul ce proemină în cavitatea atrială, producînd o disociere a elementelor musculare, la care se remarcă și diferite stadii de distrofie; de asemenea se constată alterări distrofice ale endocardului și infiltrat inflamator subendocardic (fig. 258).

Punctul de plecare al neoplaziei poate fi de asemenea esofagul. Astfel, H. Bernard (1899) relatează un caz de epiteliom primitiv al esofagului cu metastază cardiacă, iar Sainmont, în teza sa de doctorat (1903), studiază un caz de cancer esofagian aderent de atriul stîng, al cărui perete prezenta invazia neoplazică respectivă.

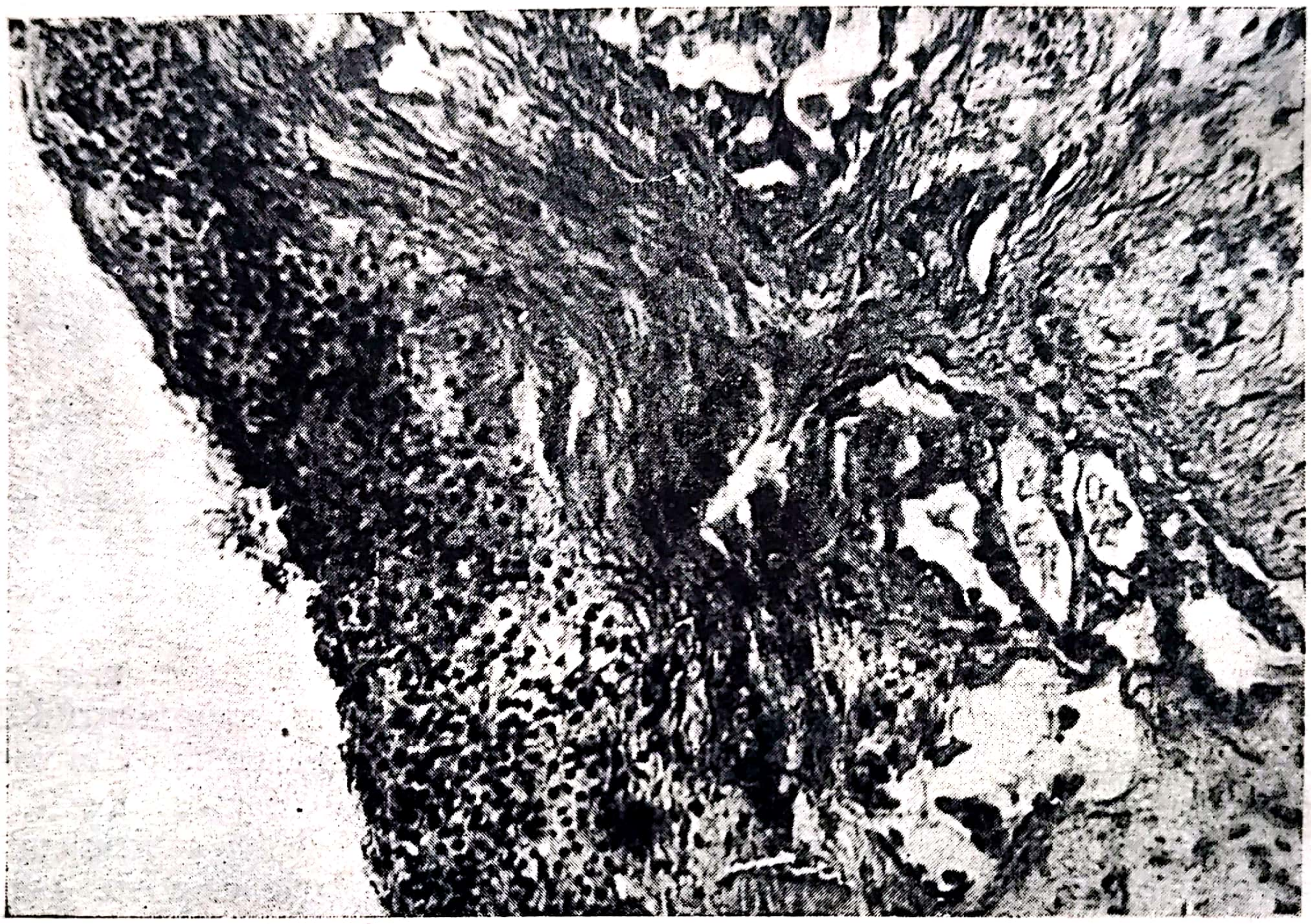

Fig. 258. — *Metastază de adenocarcinom subendocardic*; endocardul cu bogat infiltrat inflamator; reacție conjunctivă fibropară subiacentă.

Invazia indirectă, prin venele pulmonare, determină o simptomatologie clinică mai evidentă. În aceste cazuri, tumoarea primitivă este de origine pulmonară. Se citează însă și cazuri cînd însăși tumoarea pulmonară reprezintă o metastază, avînd ca punct de plecare o tumoare primitivă osoasă (osteosarcom al femurului, tibiei etc.). De asemenea pot da invazii indirecte și cancere ale altor organe ca: tiroidă, amigdale, ficat etc. (fig. 259 și 260).

Implantarea valvulară este foarte rară și nu trebuie confundată cu leziunile de endocardită verucoasă, leziuni ce se găsesc adesea la canceroși; aceste leziuni sînt de natură alergică, reprezentînd reacția la distanță a infecțiilor grefate la nivelul țesuturilor canceroase, care prezintă adesea ulcerații.

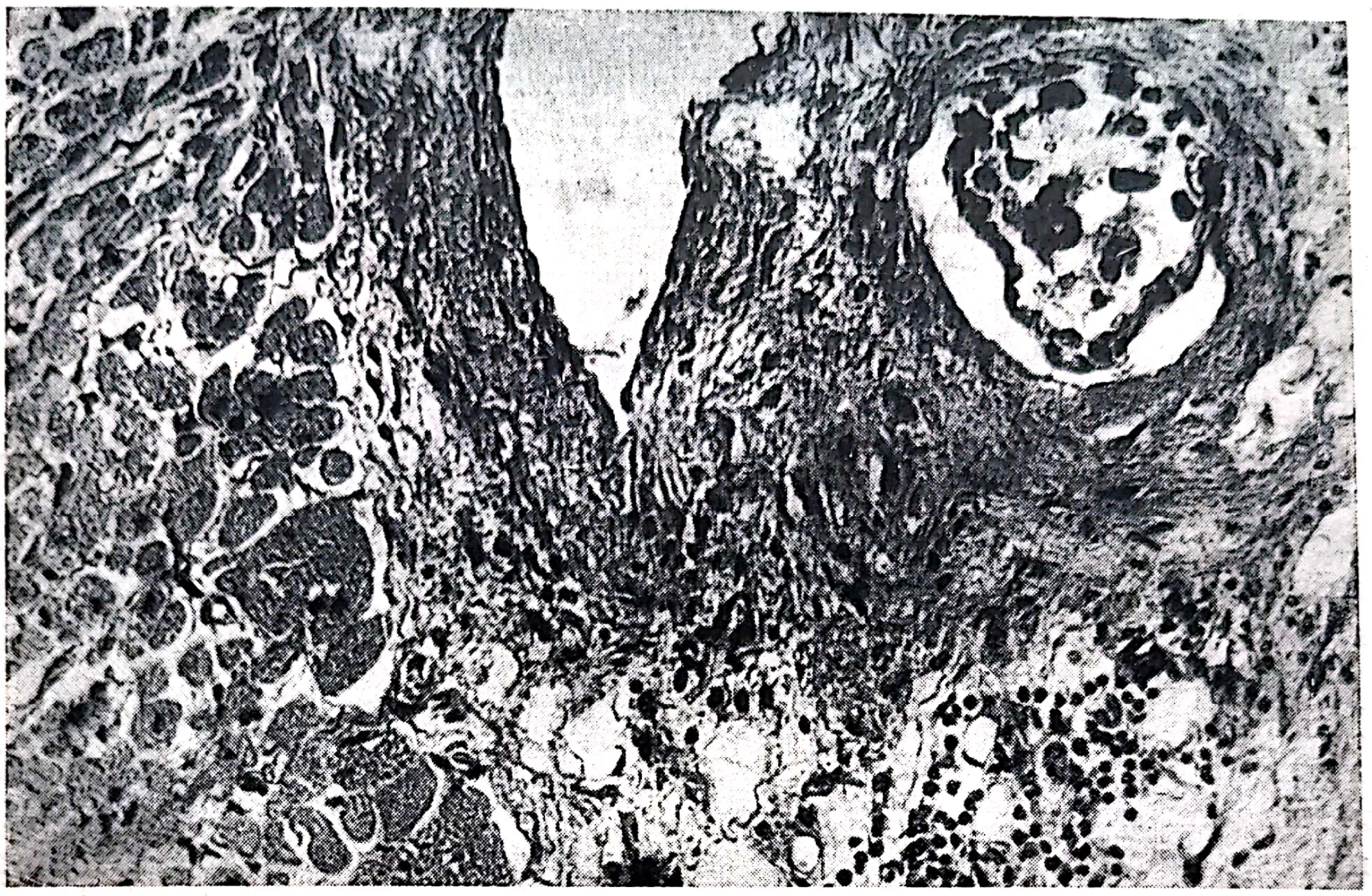

Fig. 259. — *Metastază de adenocarcinom* în lumenul unui vas, la nivelul atriului drept, cu punct de plecare de la un adenocarcinom hepatic canalicular ; infiltrat limfoid şi reacţie sclerogenă în jur—localizare epicardică.

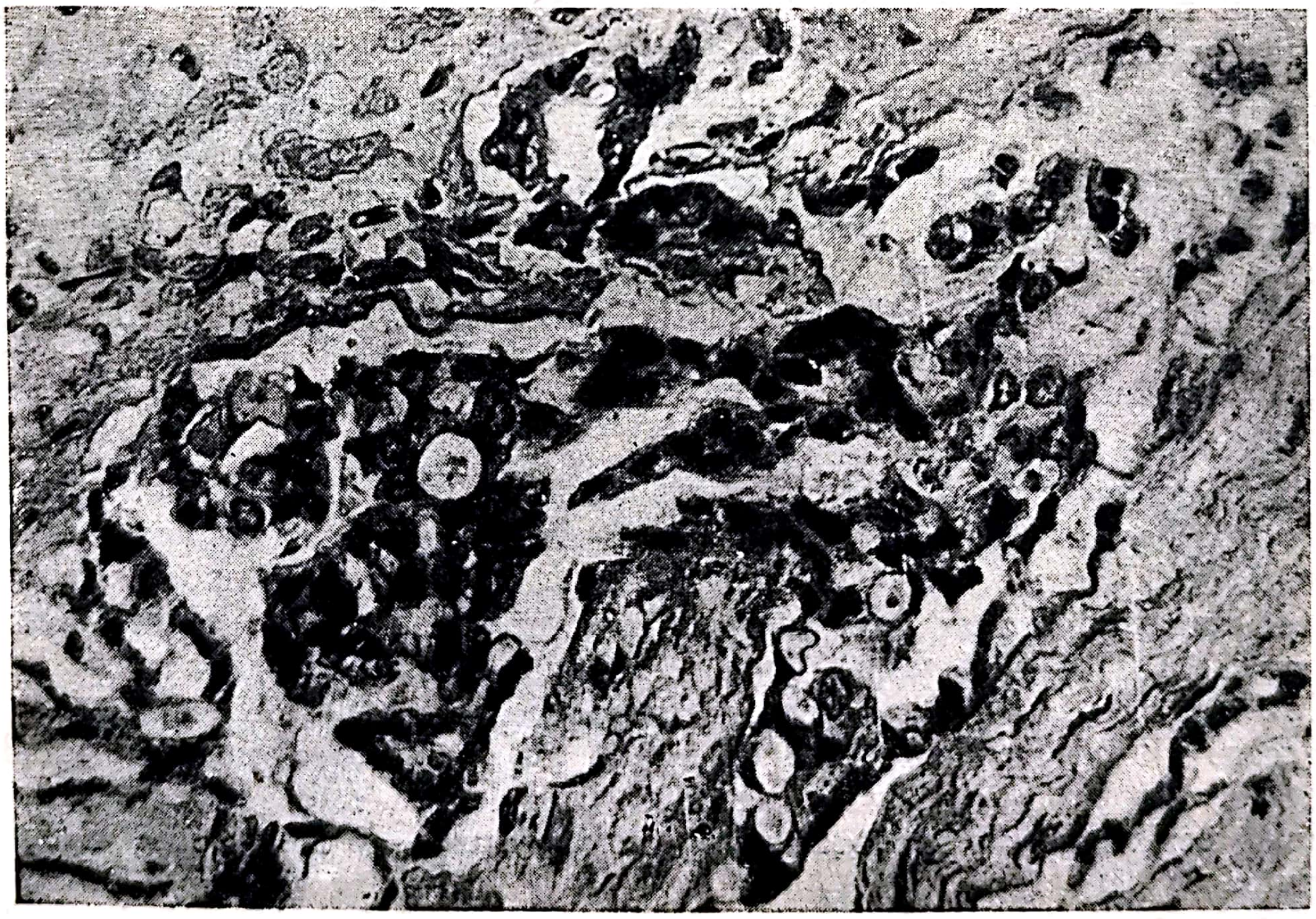

Fig. 260. — *Metastază de adenocarcinom*. Acelaşi caz ca în figura 259 la o mărire mai puternică; infiltrat neoplazic la nivelul fibrelor miocardice pe care le disociază şi care prezintă diferite stadii de alterări distrofice, mergînd pînă la vacuolizări; leziunea distrofică este asociată de reacţie conjunctivă fibropară.

Invazia atriilor este mult mai frecventă decît cea a ventriculelor.

În ceea ce privește simptomatologia, este nevoie de o atingere electivă a țesutului specific pentru ca să apară tulburări de ritm ventricular; atriile însă reacționează în mod precoce prin tulburări de ritm de origine neurogenă (Rothberger și Winterberg). Tulburările de ritm, la început, sînt datorite unei stări de hiperexcitabilitate. Mai tîrziu, cînd metastazele cresc, tulburările de ritm au ca origine leziunile distructive produse la nivelul țesutului specific; din această cauză, aceste tulburări, care în faza neurogenă, erau tranzitorii, devin permanente. În această fază electrocardiografia arată un ritm nodal pasiv, dat de nodulul lui Tawara, care a fost eliberat de tutela nodului sinusal.

Localizarea la nivelul atriului stîng are anumite caractere distinctive; astfel, tulburările de ritm atriale sînt frecvente, dar ritmul nodal pasiv este exclus. În ceea ce privește simptomatologia, în aceste cazuri, semnele pulmonare se află pe primul plan.

Metastazele ventriculare sînt rare și în special acelea prin grefă sau implantare endocardică, deoarece puternicele contracții ventriculare, cît și viteza sîngelui împiedică în mare măsură constituirea lor. Simptomatologia lor nu este caracteristică. De cele mai multe ori, metastazele ventriculare sînt tăcute. Atîta timp cît procesul neoplazic nu atinge țesutul specific, pot lipsi manifestările cardiace, chiar dacă miocardul ventricular este înțesat de noduli metastatici.

Localizarea septală a metastazelor este rară; aceasta se explică prin faptul că septul reprezintă o masă restrînsă față de restul miocardului. Cînd există această localizare, se realizează sindromul Adams-Stokes sau moartea subită. După Rössler, această localizare este excepțională, constituind chiar o curiozitate.

Vorbind în general de metastazele cordului, menționăm că cele mai frecvente sînt date de tumorile melanice, fapt care s-ar putea explica printr-o afinitate tisulară crescută; un astfel de caz a fost comunicat de Schächter, Vrejoiu și Iosipescu. Am comunicat observația făcută asupra unui caz de metastază de melanom malign, avînd ca punct de plecare un nev degenerat, la un bărbat de 56 ani (fig. 261, 262, 263 și 264).

Deși cancerele secundare ale inimii sînt mai frecvente decît cele primare, totuși ținînd seamă de faptul că acest organ vine în contact permanent cu sîngele provenit de la toate organele, sînge care poate vehicula celule neoplazice, aceste cancere metastatice apar mult mai rar în comparație cu alte organe. Această raritate trebuie să fie înțeleasă în sens dinamic: aceste metastaze sînt rare la cord în comparație cu alte organe, deoarece celulele neoplazice vehiculate trec cu o mare viteză, fapt care face ca ele să nu se fixeze decît excepțional pe endocard. Probabil că fixarea celulelor neoplazice este favorizată fie de leziuni preexistente ale endocardului, fie, eventual, de încetinirea circulației sanguine.

Tot în această ordine de idei trebuie semnalat și faptul că, deși circulația coronariană este foarte bogată, totuși miocardul este atins mult mai rar de metastaze canceroase, în raport cu alte viscere. Acest lucru își are explicația, pe de o parte, în viteza de circulație a sîngelui în aceste vase, și pe de altă parte, în fap-

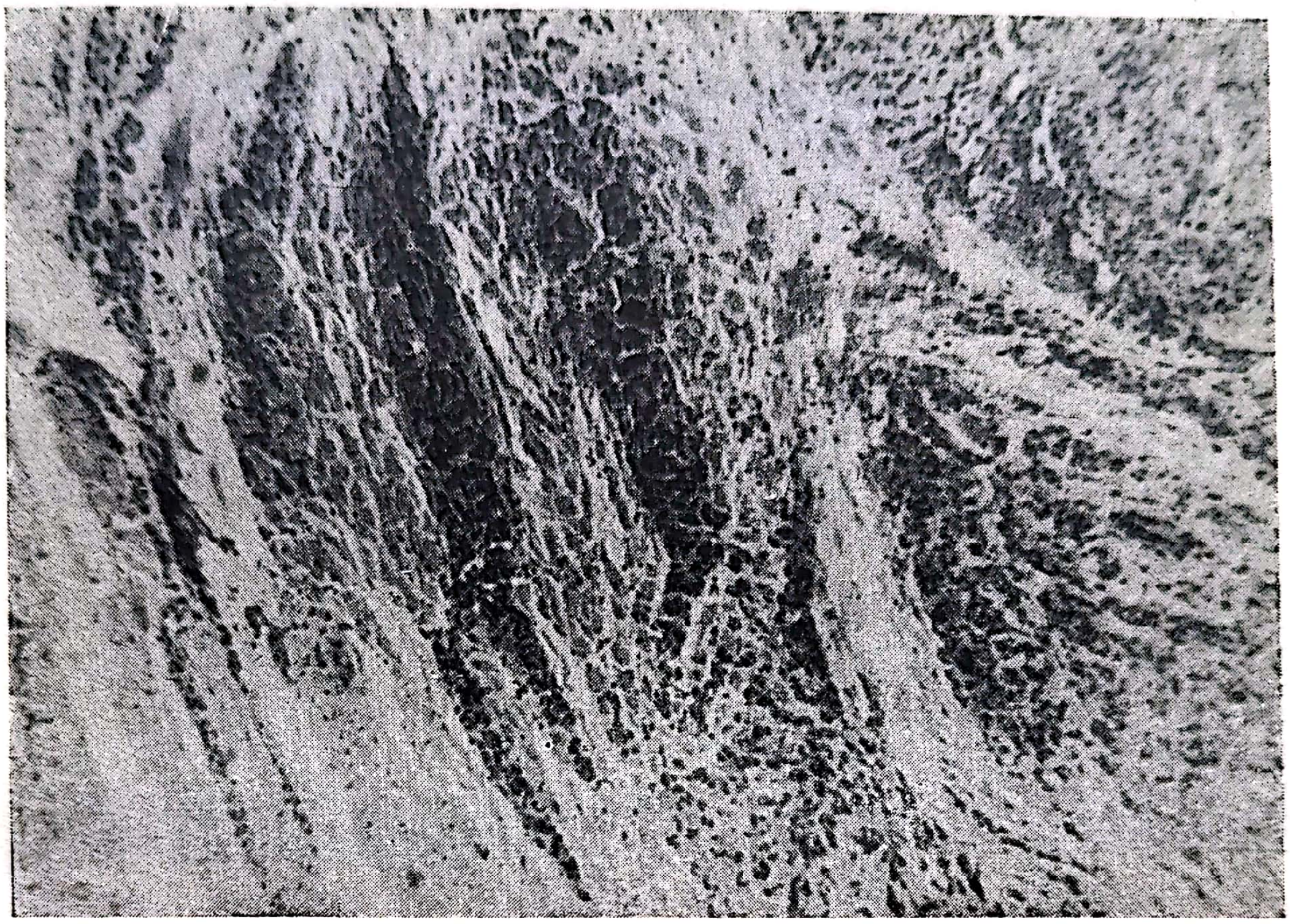

Fig. 261. — *Metastază de carcinom melanic* în peretele atriului drept, realizînd cordoane de celule melanice foarte dense ce disociază fibrele miocardice.

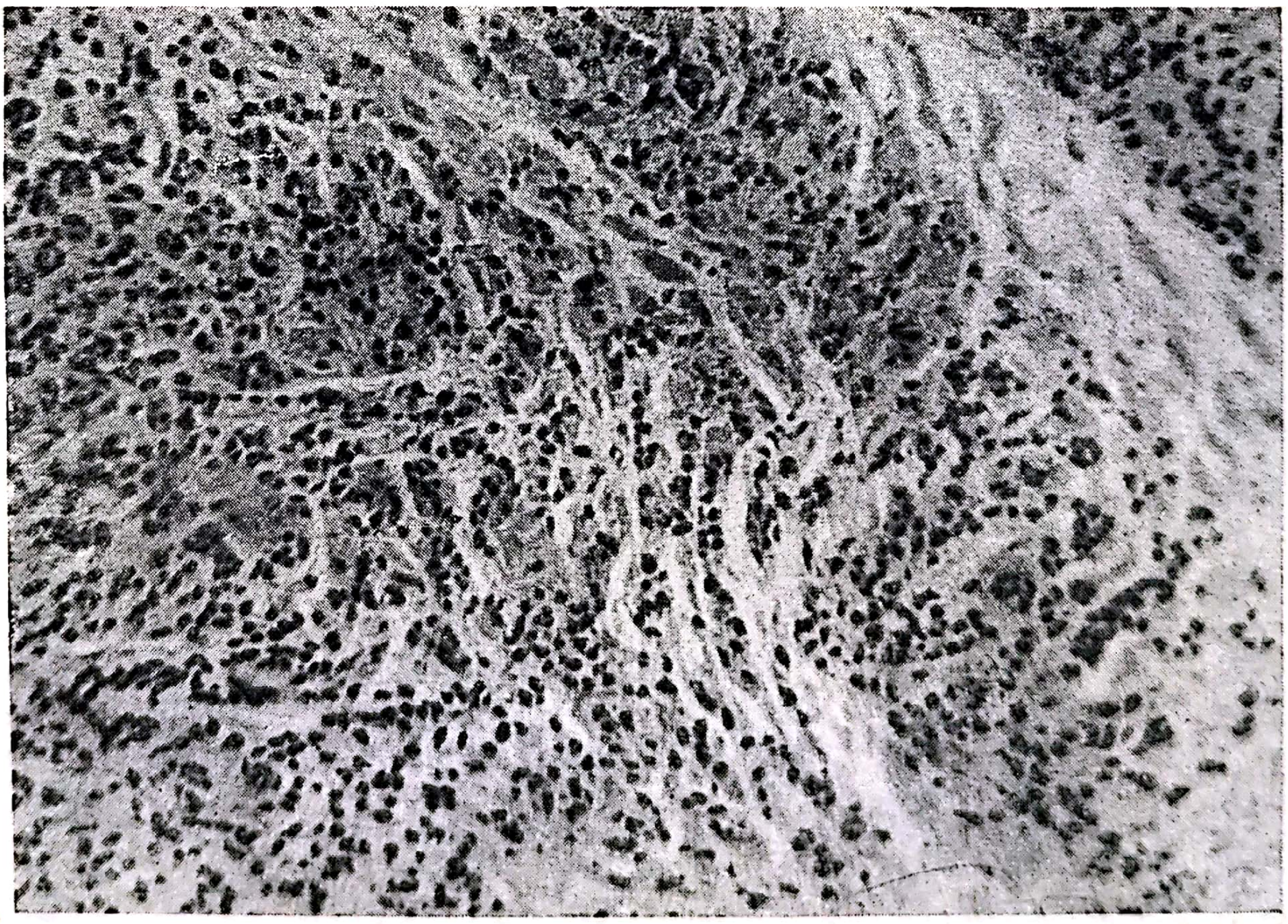

Fig. 262. — *Metastază de carcinom melanic;* un alt aspect histologic caracterizat printr-o diseminare difuză şi masivă a celulelor neoplazice.

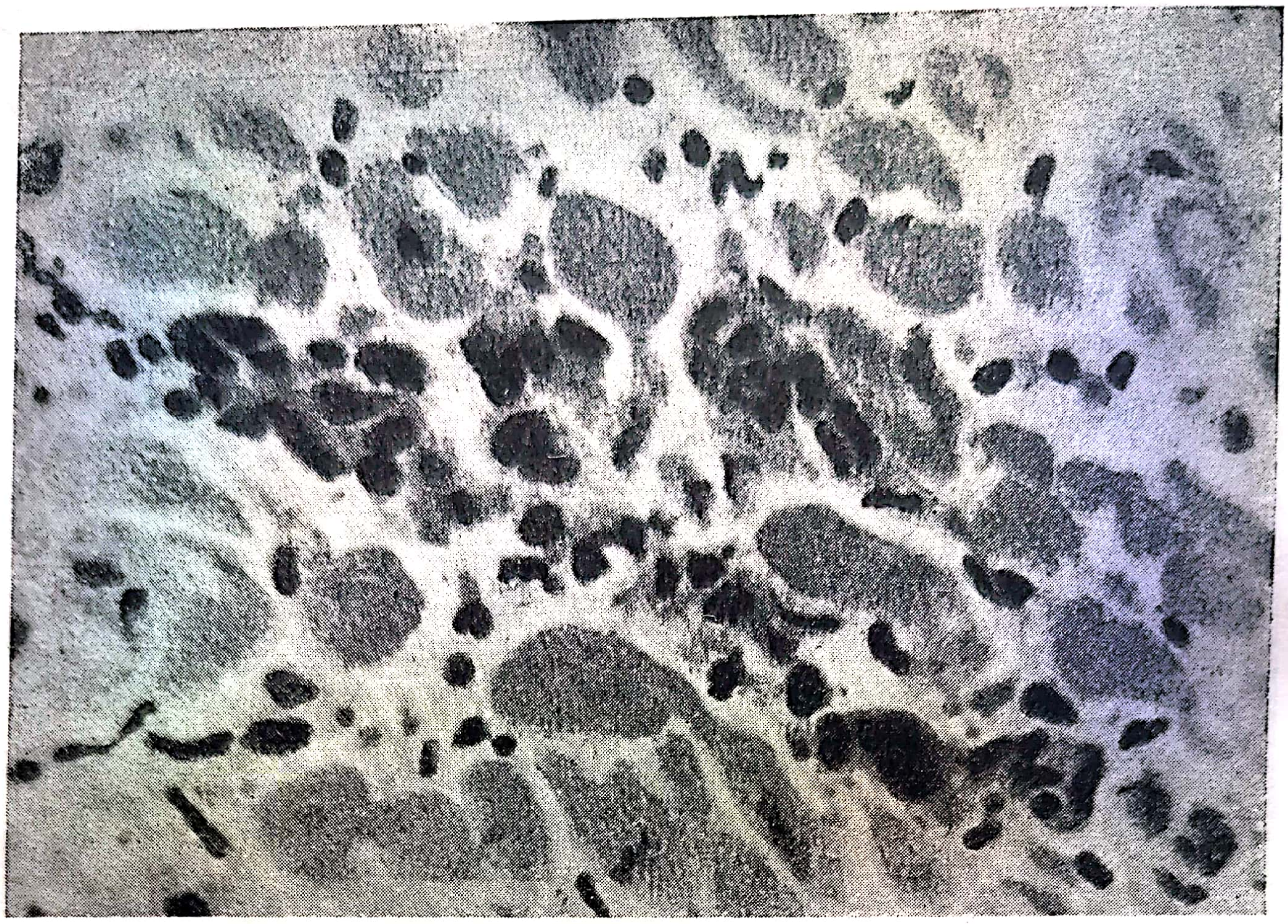

Fig. 263. — *Metastază de carcinom melanic*. Același caz ca în figura 262 la un măritor mai puternic; celulele neoplazice încărcate cu pigment melanic; fibrele miocardice cu alterări distrofice variabile (carioliză, omogenizare și vacuolizare).

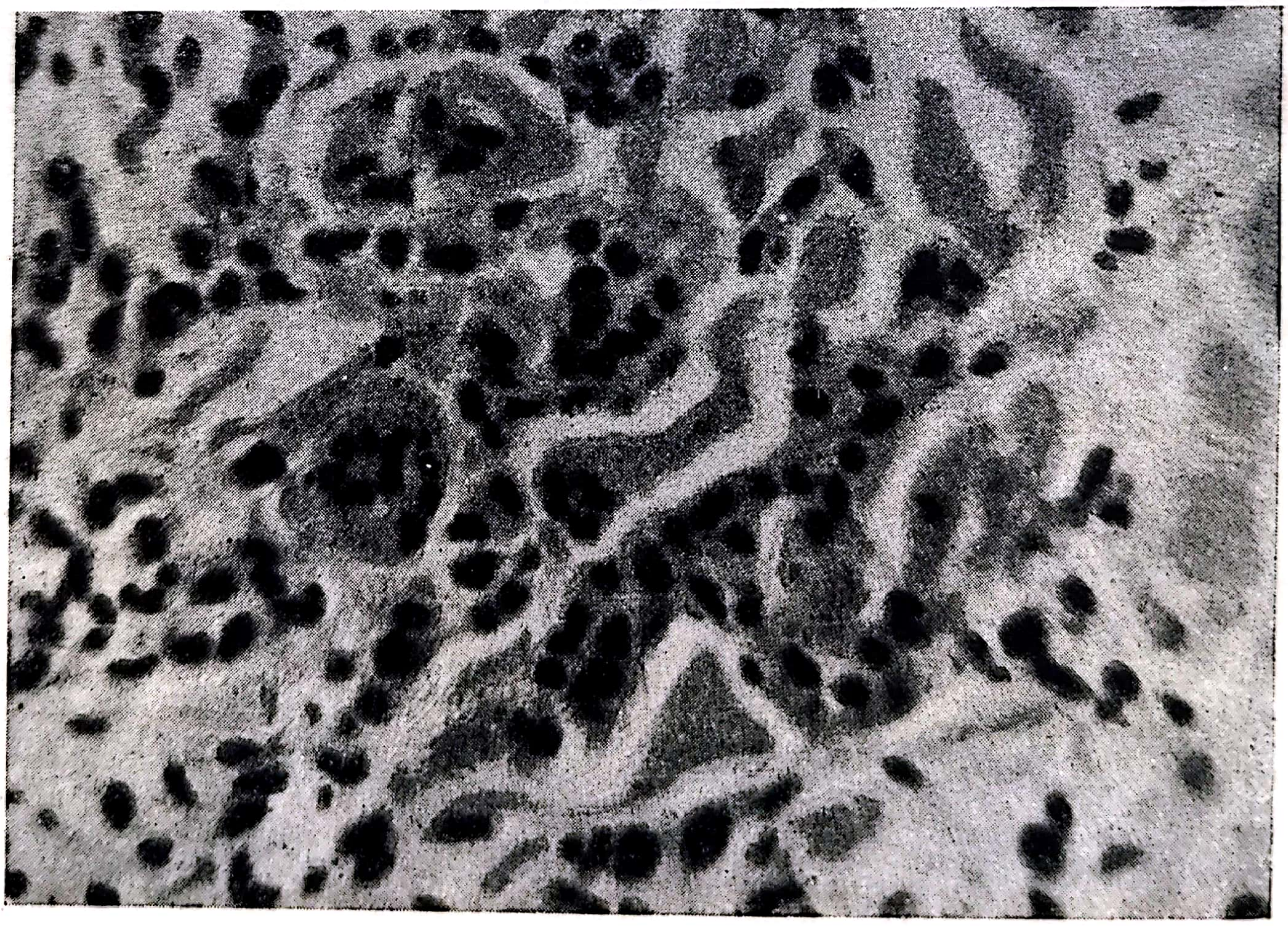

Fig. 264. — *Metastază de carcinom melanic*. Masivă invazie de celule melanice.

tul că miocardul fiind un organ în continuă activitate, exercită asupra vaselor coronariene, un permanent masaj și astfel eventualele celule neoplazice sînt mobilizate, neputîndu-se deci să se fixeze pe miocard. Aceste explicații, sînt fără îndoială ipotetice.

Este evident că majoritatea acestor localizări nu pot fi decelate din punct de vedere clinic; o cercetare mai atentă din punct de vedere anatomo-histopatologic însă ar putea să descopere o serie de cazuri, ce trec neobservate la necropsie, tocmai pentru că nu au fost semnalate în clinică.

Raritatea cazurilor determină ca medicii în general să nu se gîndească la existența unor astfel de localizări metastatice, localizări care uneori pot fi chiar ultimele instalate în timp și ar putea fi însăși cauza morții imediate.

**Implantarea endocardică; metastazele valvulare.** Posibilitatea implantării endocardice a celulelor neoplazice, deși pare frecventă din punct de vedere teoretic, realizarea acestor grefe este însă foarte rară. Winter arată, pe bază de documente histologice, atît realizarea grefelor de celule neoplazice pe endocard, cît și distrugerea acestor celule; distrugerea lor apare ca o reacție din partea organismului; ea se realizează printr-o liză, iar consecutiv apar tromboze pe baza leziunilor endocardice ce se produc.

Raritatea implantărilor neoplazice pe valvule se datorește, pe de o parte, mobilității lor, iar pe de altă parte, structurii histologice dense (Mahaim).

Nu trebuie să confundăm cu implantările neoplazice endocardice — indiferent de localizarea topografică — unele tromboze banale, care apar la canceroși, datorită creșterii coagulabilității sanguine; această creștere a coagulabilității este datorită unei trombocitozime, care este un lipid trombocitar liberat probabil de fermenții lipolitici activați prin distrugerea țesutului canceros (Moolten).

## TUMORILE PERICARDULUI

Tumorile pericardului constituie o entitate aparte, atît prin structura lor, cît și prin simptomatologia clinică pe care o prezintă; ele sînt cele mai accesibile tratamentului chirurgical.

Datorită perfecționării în ultimul timp a mijloacelor de investigație folosite în clinică, numărul cazurilor de tumori pericardice primare diagnosticate *intra vitam* a crescut simțitor.

Rolul principal în diagnosticul acestui tip de tumori îl are examenul radiologic în cadrul căruia se utilizează metode ajutătoare ca pneumopericardul, angiocardiografia etc.

Pe lîngă aspectul de pericardită exsudativă se poate observa mamelonarea conturului cardiac, caracteristică pentru un proces tumoral.

Pneumopericardul permite pe lîngă decelarea nodulilor tumorali, precizarea formei și dimensiunilor lor precum și raporturile lor față de peri-sau epicard.

Deosebim următoarele forme:

- *Tumori benigne*
  - cu punct de plecare endotelial:
    - endotelioze benigne
  - cu punct de plecare țesutul conjunctivo-vascular:
    - fibrom
    - lipom
    - fibrolipom
    - angiom
    - fibroangiom
    - fibroleiomiom
  - cu punct de plecare resturi embrionare:
    - teratom benign
- *Tumori maligne*
  - primare
    - endoteliale
      - endoteliomul malign
    - conjunctive (sarcomatoase)
      - sarcom
      - fibrosarcom
      - carcinosarcom (?)
  - secundare
    - epiteliale:
      - carcinomatoase (glandulare)
      - epiteliomatoase (malpighiene)
    - conjunctive (sarcomatoase; limfosarcomatoase)

## TUMORILE BENIGNE

Tumorile benigne ale pericardului sînt diagnosticate din punct de vedere clinic, de obicei în momentul în care ating un volum mare și produc tulburări; altfel, ele rămîn descoperiri de necropsie.

La tumorile angiomatoase se adaugă însă pericolul de hemoragie (hemopericard) și moarte prin tamponarea cordului.

Semnalăm, totodată, existența unor diverticule pericardice congenitale; rareori pot fi întîlnite și diverticule cu conținut sanguin.

În ce privește diagnosticul diferențial, trebuie să avem în vedere eventualitatea unui chist hidatic.

Diagnosticul între tumorile pericardului și cele ale inimii este de foarte multe ori greu de precizat.

Din punct de vedere histologic, se descriu următoarele forme de tumori benigne ale pericardului:

**Endoteliozele benigne,** care pot avea ca origine procese inflamatorii cronice, se întîlnesc în mod excepțional.

S-au descris endotelioze benigne, ca proliferări ale endoteliului pericardic, putînd avea o simptomatologie clinică, tradusă prin frecături pericardice. Aceste tumori determină uneori apariția unei colecții hemoragice, care poate fi un simptom revelator.

Diagnosticate clinic, ele pot beneficia de tratamentul chirurgical.

Dintre tumorile pericardului, mai frecvent întîlnite sînt cele care au ca punct de plecare țesutul conjunctiv.

**Fibroamele** au structură histologică variată, putînd prezenta forme dense sau forme laxe ; de asemenea există deosebiri în ceea ce privește vascularizarea lor, unele din ele fiind bogat vascularizate, prezentînd deci pericolul de hemoragie. Pot fi pediculate sau sesile.

Ele nu trebuie să fie confundate cu așa-zisele pseudotumori, care provin din organizarea unui hematom sau a fibrinei rămase prin resorbția unei colecții exsudative ; este deci necesar examenul microscopic. Malignizarea este posibilă, dar extrem de rară.

**Lipoamele** pot fi pure sau fibrolipoame ; uneori sînt voluminoase și produc fenomene de compresiune. Deși benigne, pot cauza moartea prin tulburări mecanice. Nu trebuie confundate cu lipomatoza pericardică, care nu are nimic comun cu o afecțiune tumorală.

**Angioamele** au ca punct de plecare vasele pericardului ; ele prezintă pericol de hemoragie (hemopericard) ; pot fi angioame pure sau fibroangioame. Sauerbruch citează existența unor angioame pure, cu hemopericard.

**Leiomioamele** au ca punct de plecare fibrele musculare netede ale vaselor pericardului ; tumoarea este benignă, însă crescînd poate produce tulburări cardiace prin fenomene de compresiune, uneori foarte grave. Poate avea un aspect pediculat sau sesil. Uneori există și o componentă fibromatoasă, realizînd astfel un fibroleiomiom cu aceeași evoluție anatomo-clinică (Kaplan și Brandes).

Se citează de asemenea existența unor tumori pericardice avînd ca punct de plecare țesutul nervos (neuroame).

**Teratoamele** sînt foarte rare ; în general, în aceste cazuri, este vorba de existența unor tumori teratoide ale mediastinului cu invadare mecanică a pericardului. Beck a semnalat, la un bărbat de 22 de ani, existența unui chist dermoid al pericardului parietal. Deși sînt benigne din punct de vedere histologic, aceste tumori pot cauza moartea prin compresiune.

În general, tumorile benigne ale pericardului pot fi multiple și mici ; alteori, dimpotrivă, ele sînt voluminoase și unice.

Aceste tumori pot fi extirpate, iar evoluția postoperatorie este în general bună. Astfel, Dabbs, Berg și Peirce comunică două cazuri de teratom pericardic, sub denumirea de chist pericardic bronhogenic. Tumorile chistice de origine bronșică sînt cunoscute ca apărînd în diferite localizări în torace. Într-un caz, la o femeie în vîrstă de 42 de ani, s-a constatat la intervenția chirurgicală o tumoare subepicardică aderentă la atriul drept și aortă, avînd irigație din aorta ascendentă ; examenul histopatologic precizează că este un chist bronhogenic multilocular ; în al doilea caz observat, la o femeie în vîrstă de 20 de ani, s-a constatat o tumoare mare (650 g), cu localizare intrapericardică, care producea deformarea peretelui toracic ; examenul microscopic a arătat că este vorba de un teratom compus dintr-o membrană fibroasă cu inflamație cronică și macrofage, cu celule gigante de corp străin, delimitînd o tumoare cu numeroase formațiuni chistice, unele căptușite cu epiteliu de mucoasă respiratorie, iar altele părînd a fi formațiuni chistice ale căilor limfatice ; de asemenea, autorii mai remarcă zone de epiteliu pavimentos, alături de cel cilindric predominant, ca și prezența de cartilaj, completînd astfel tabloul pluritisular al unui teratom.

Autorii susmenționați au putut să adune din literatură 22 de cazuri de tumori chistice ale pericardului; aspectele acestor tumori sînt foarte variate, atît din punct de vedere macroscopic, cît și din punct de vedere microscopic; astfel s-au semnalat tumori chistice sau solide, cu țesuturi diverse, ca epiteliu gastro-intestinal, țesut pancreatic, țesut de glandă salivară.

Din studiul acestor tumori se conchide că nu există predominență de sex, iar în ceea ce privește vîrsta, s-au semnalat cazuri de la nou-născut pînă la 50—60 de ani; în general însă, afecțiunea este întîlnită la tineri.

În ceea ce privește originea lor, ele sînt de origine congenitală. Pot suferi degenerescență malignă.

## TUMORILE MALIGNE

A) **Tumorile maligne primare** pot fi *endoteliale* și *sarcomatoase*; adesea aceste două forme pot să coexiste. Forma endotelială descrisă sub denumirea de coelo-teliom malign al pericardului, ar avea ca origine celulele de înveliș a seroaselor.

V. Paulian și Gh. Vrejoiu au descris în 1945 un caz de endoteliom pericardic, cu metastaze regionale. Se mai vorbește de o formă epitelială, cu aspect de celule cubice, după cum relatează Aurel Babeș, descriind un caz de cancer primitiv al pericardului la o femeie în vîrstă de 59 de ani (1928).

*Tabelul nr. 5*

**Repartizarea pe grupe de vîrstă a sarcoamelor cordului**

| Vîrsta | Între 1 și 10 ani | Între 11 și 20 ani | Între 21 și 30 ani | Între 31 și 40 ani | Între 41 și 50 ani | Între 51 și 60 ani | Între 61 și 70 ani | Între 71 și 80 ani | Total |
|---|---|---|---|---|---|---|---|---|---|
| Bărbați | 3 | 6 | 15 | 12 | 12 | 5 | 3 | 1 | 58 |
| Femei | 3 | 2 | 4 | 5 | 7 | 9 | 8 | 4 | 42 |
| Total | 6 | 8 | 19 | 17 | 19 | 14 | 11 | 5 | 100 |

Autorul precizează că din punct de vedere histologic, tumoarea se caracteriza prin plaje de celule cubice. În general, natura acestor celule a fost mult discutată.

*Tabelul nr. 6*

**Repartizarea pe grupe de vîrstă a sarcoamelor pericardice**

| Vîrsta | Între 1 și 10 ani | Între 11 și 20 ani | Între 21 și 30 ani | Între 31 și 40 ani | Între 41 și 50 ani | Între 51 și 60 ani | Între 61 și 70 ani | Între 71 și 80 ani | Total |
|---|---|---|---|---|---|---|---|---|---|
| Bărbați | — | 4 | 5 | 5 | 4 | 1 | 1 | — | 20 |
| Femei | — | — | 2 | — | 1 | 1 | — | 1 | 5 |
| Total | — | 4 | 7 | 5 | 5 | 2 | 1 | 1 | 25 |

Autorii vechi le descriu ca celule epiteliale. Pentru aceștia, tumorile descrise ar fi epitelioame sau carcinoame. Mahaim însă combate aceste teorii. El nu admite nici termenul de endoteliom și propune ca aceste tumori să fie denumite coelotelioame, considerînd că aceste celule sînt «coeloteliale» și ar avea originea lor în cavitatea celomică.

Sarcomul pericardic este foarte rar; se citează tumori de acest fel la nivelul pericardului, care pot atinge o greutate de 3—4 kg. De remarcat că în asemenea cazuri atingerea inimii este în general tardivă; ele produc tabloul clinic al unor pericardite exsudative. Cazul citat de Donzelot și Eman-Zadé căpătase o extensiune enormă, tumoarea respectivă cîntărind 3 800 g. Din punctul de vedere al aspectului clinic, se găsesc pe primul plan semnele de compresiune mediastinală.

Din punctul de vedere al frecvenței se menționează că aceste tumori sarcomatoase sînt mai rare decît sarcoamele primare ale inimii.

Redăm, după Spring, repartizarea pe grupe de vîrstă și sex a sarcoamelor cardiace și pericardice (tabelele nr. 5 și 6).

Avînd în vedere numărul relativ redus de cazuri, nu se pot trage concluzii definitive în ceea ce privește frecvența tumorilor în raport cu sexul sau cu vîrsta.

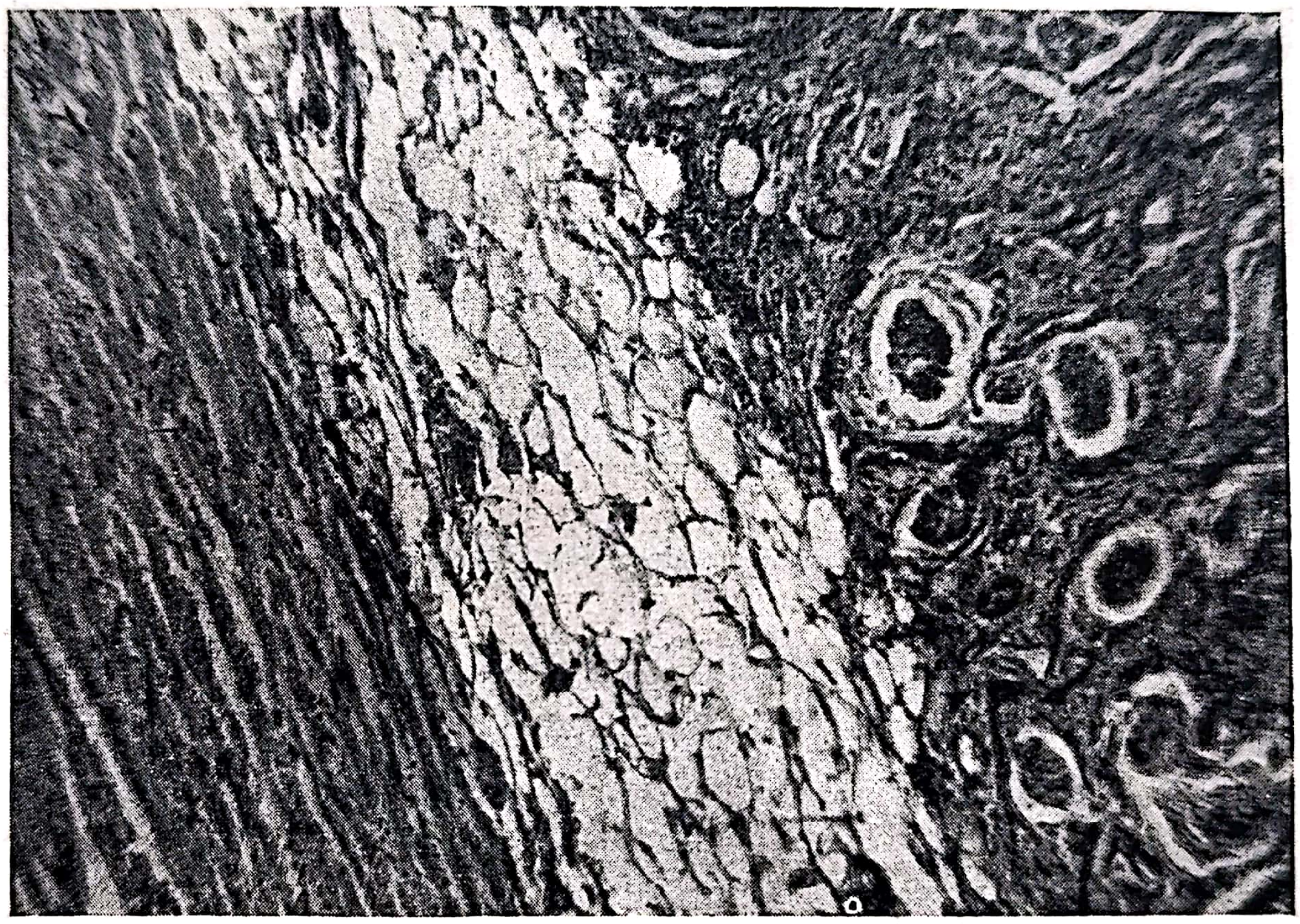

Fig. 265. — *Metastaze pericardice și epicardice,* avînd ca punct de plecare un cancer bronhopulmonar. În figură se observă invazie de adenocarcinom în epicard, cu reacție fibropară în jurul procesului neoplazic; urmează o pătură de țesut conjunctiv lax și apoi fibrele miocardice.

Totuși reiese că sarcoamele cordului sînt de patru ori mai numeroase decît cele ale pericardului; la bărbați sînt mai frecvente decît la femei, iar ca maxim de incidență s-ar situa între 20 și 50 de ani.

B) **Tumorile secundare (metastatice)** sînt mai frecvente decît tumorile secundare ale inimii; pot avea ca punct de plecare cancerele bronșice și cele ale mediastinului. Frecvența se explică, în primul rînd, prin faptul că toate aceste tumori, în extensiunea lor din aproape în aproape, ating în primul rînd pericardul și numai după invadarea acestuia, unele din ele pot ajunge să infiltreze și cordul.

Simptomatologia tumorii primitive estompează semnele clinice ale metastazei pericardice, care uneori poate să apară foarte tîrziu, tocmai în perioada de cașexie a bolii, manifestîndu-se de multe ori sub aspectul unei simfize neoplazice, mai mult sau mai puțin generalizată, în general pe o întindere apreciabilă.

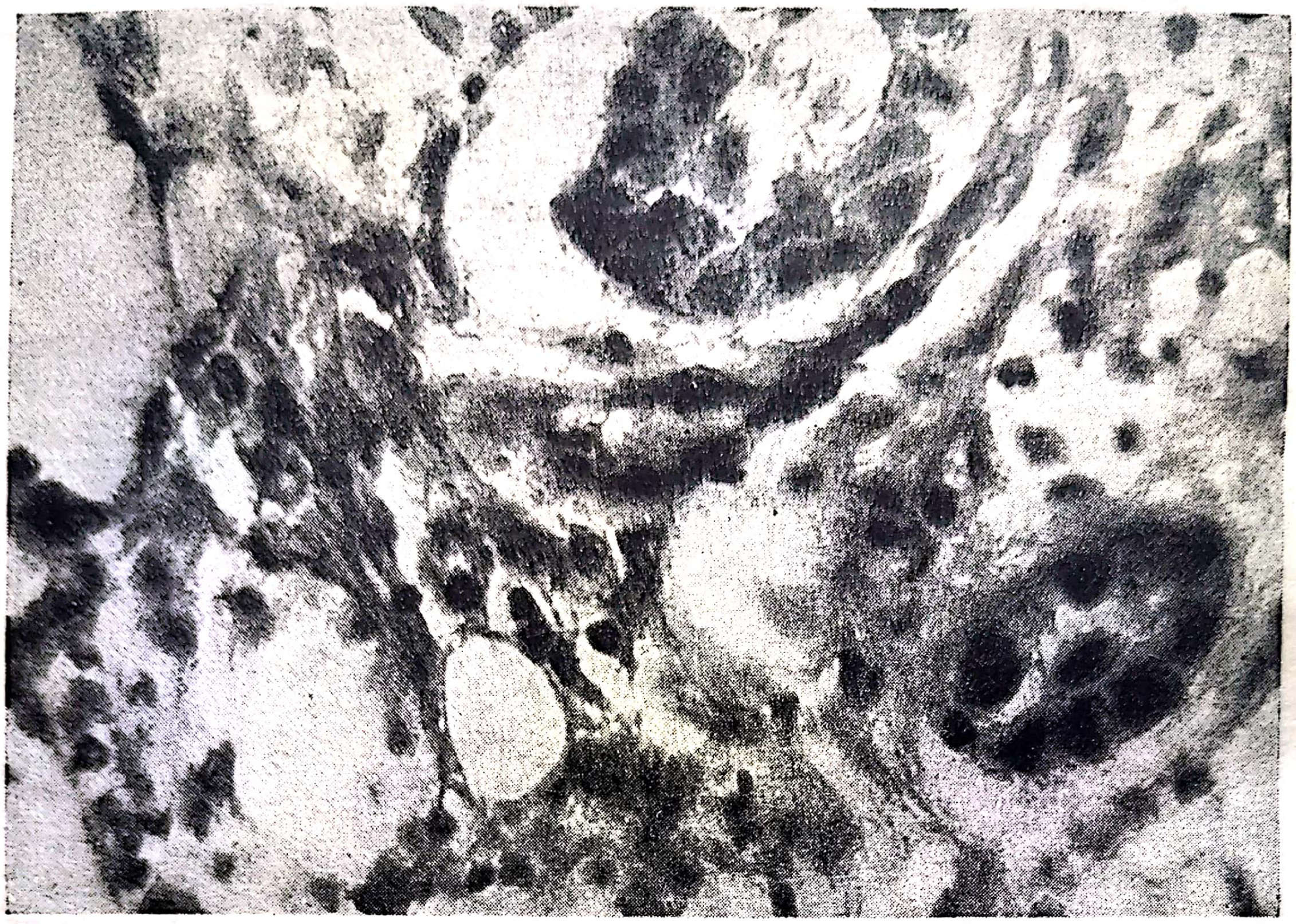

Fig. 266. — *Același caz* ca în figura 265 la mărire mai puternică. Se vede realizarea de lumene și procesul de celulită fibropară în jur.

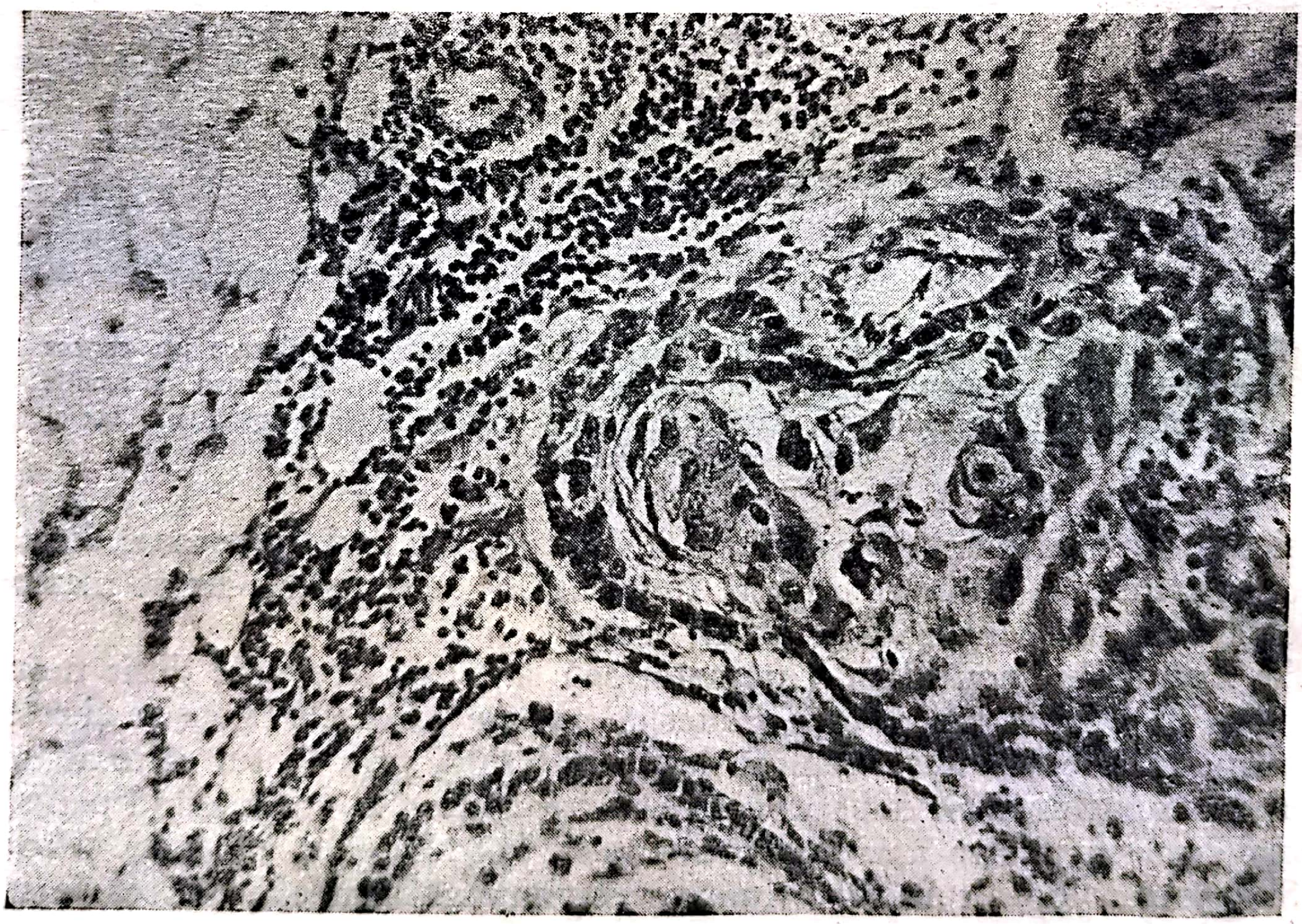

Fig. 267. — *Același caz* ca în figura 265; se observă în această zonă metaplazie malpighiană alături de celulele cilindrice, realizînd un cancer mixt; infiltrat inflamator în țesutul conjunctiv lax.

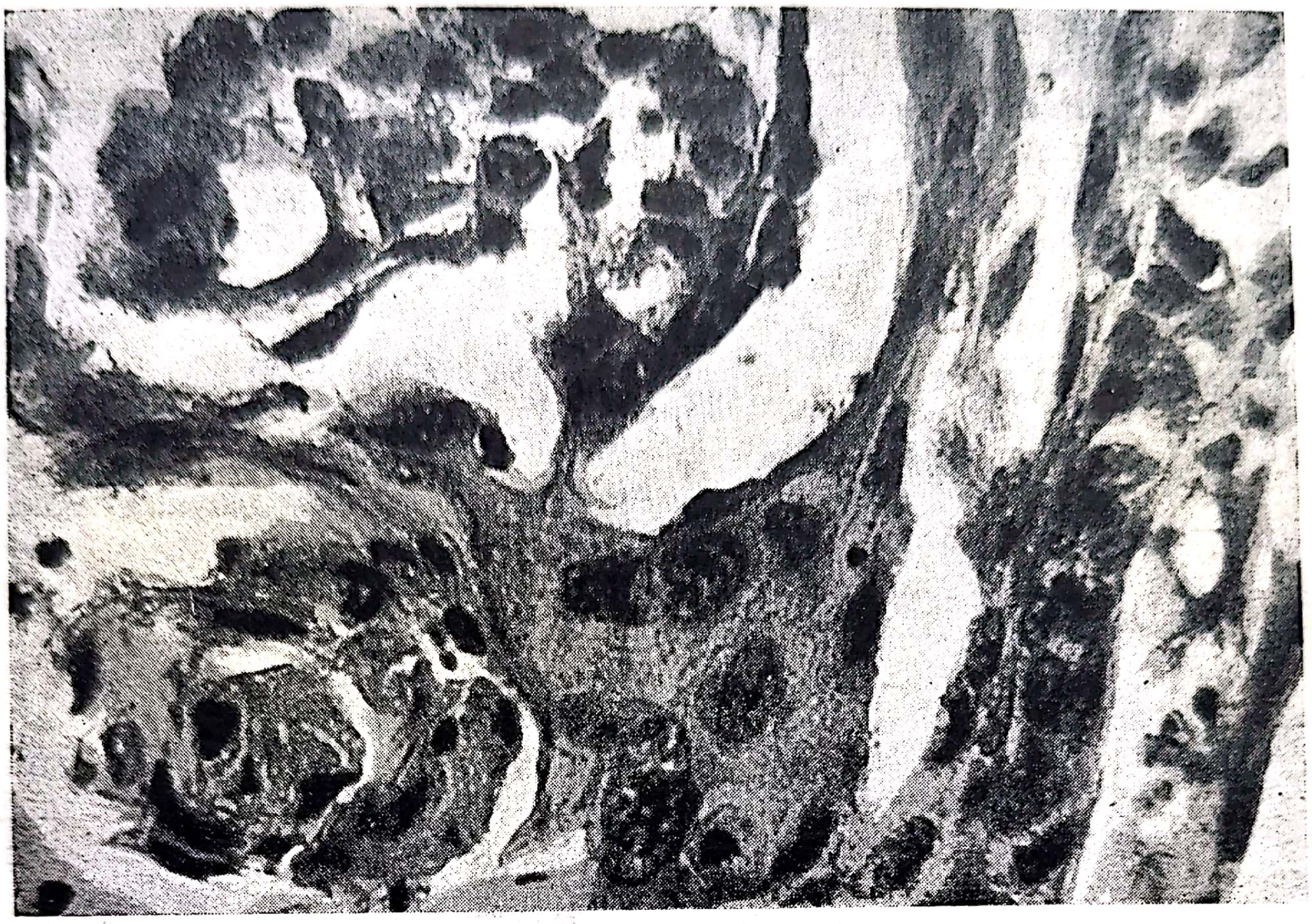

Fig. 268. — *Același caz* ca în figura 265; se remarcă două tipuri de celule; cilindrice și platicelulare (caracterul mixt al neoplaziei.)

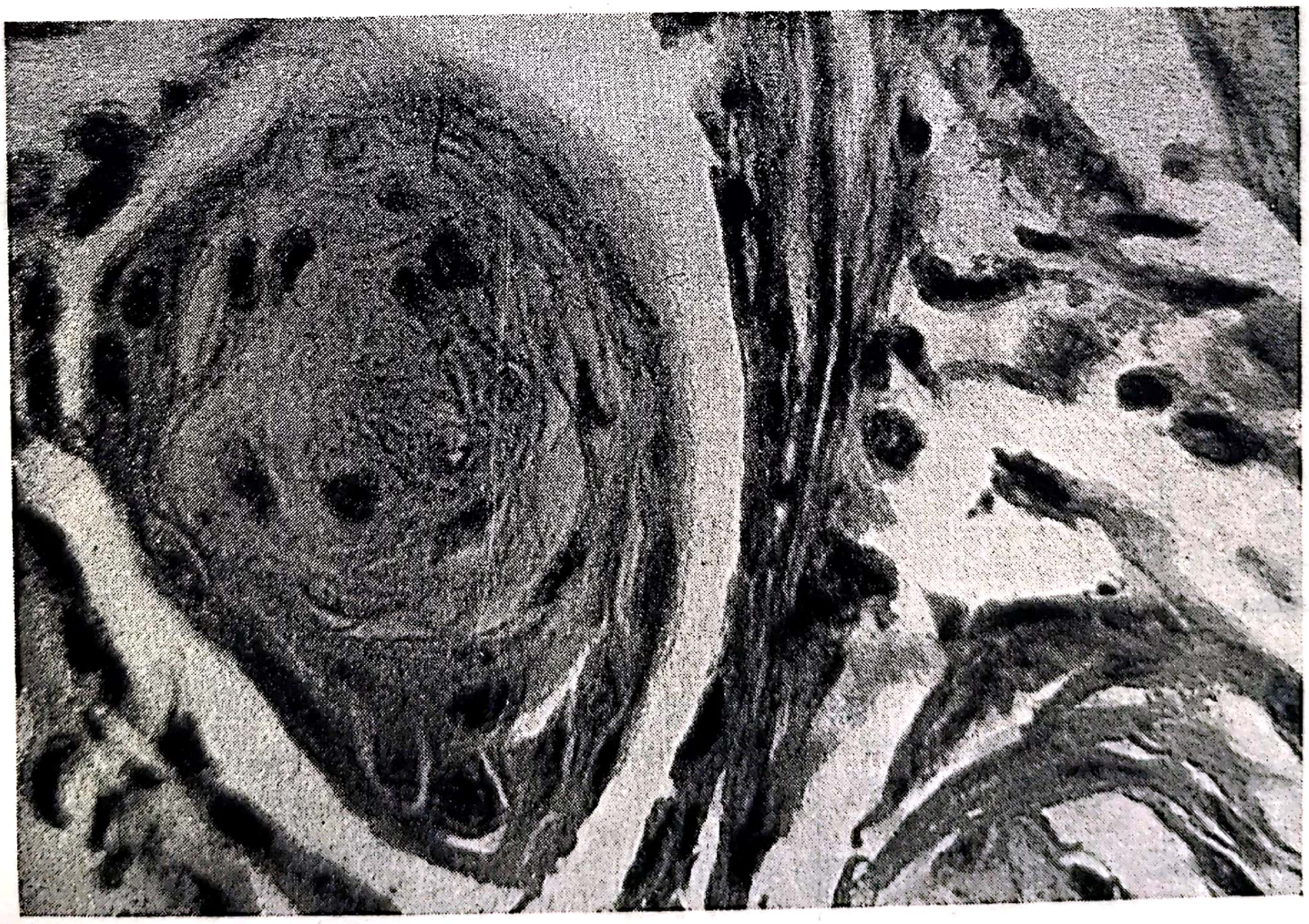

Fig. 269. — *Același caz* ca în figura 265; metastaza pericardică, realizînd tipul de epiteliom spino-celular, cu perle paracheratozice.

Din această cauză, de cele mai multe ori aceste tumori sînt constatate la necropsie, fără să fi fost bănuite în clinică.

Cînd invadarea pericardului se face într-un stadiu inițial al bolii canceroase, ea poate să aibă aspectul unei pericardite exsudative. Uneori, ele se evidențiază prin hemopericard, ceea ce permite diagnosticul clinic prin puncție. Se face diagnosticul diferențial cu un hemopericard inflamator. În acest lichid hemoragic se pot pune în evidență uneori și celule neoplazice, fapt important pentru diagnostic.

În cazul cînd se intervine chirurgical, diagnosticul se precizează la examenul microscopic; aspectul macroscopic nu permite precizarea diagnosticului, deoarece aici și tumorile benigne pot suferi unele modificări, avînd la bază o serie de influențe de ordin circulator sau mecanic. L. Bandu a comunicat (1956) un caz de cancer dublu (adenocarcinom și epiteliom spino-celular) cu punct de plecare epiteliul bronșic, și propagare în pericard și miocard cu același dublu caracter (fig. 265, 266, 267, 268 și 269).

## TUMORILE VASCULARE

Aceste tumori pot avea ca punct de plecare, fie vase sanguine, fie vase limfatice.

Deosebim tumori benigne și maligne; în ceea ce privește tumorile maligne, vom descrie în acest capitol numai pe cele primitive, deoarece în procesul de metastazare a tumorilor maligne, oriunde ar fi ele localizate, afectează fie calea sanguină, fie cea limfatică, putîndu-se localiza în peretele vasului respectiv în împrejurări favorabile, cum ar fi, de pildă, încetinirea curentului sanguin sau limfatic (stază) sau în cazuri de leziuni preexistente ale endoteliului. Ne vom rezuma pentru această formă de neoplazie, la cîteva considerații generale.

Tumorile vaselor pot fi pure sau se pot asocia cu procesele tumorale ale stromei (țesutul conjunctiv).

În descrierea acestor tumori, vom utiliza următoarea clasificare:

- *Tumori vasculare*
  - vase sanguine
    - benigne
      - hemangiom simplu sau capilar
      - hemangiocavernom
      - angiofibrom
      - angiolipom
      - glomus (tumoră Masson)
    - maligne
      - hemangioendoteliom
      - hemangiosarcom
      - periteliom (?)
      - sarcom perivascular
  - vase limfatice
    - benigne
      - limfangiom
      - limfangiocavernom
      - limfangiom chistic (higrome chistice)
      - chilangioame (mezenter și intestin)
      - hamartoame
    - maligne
      - limfangioendoteliom
      - limfangiosarcom
      - disembriom malign (hamartoblastom)

## TUMORILE VASELOR SANGUINE

Deosebim tumori ale capilarelor şi ale vaselor (artere şi vene). Între aceste tumori există deosebiri structurale şi de evoluţie. Se pot întîlni şi forme asociate.

### TUMORILE BENIGNE

**Hemangiomul** este o tumoare matură, avînd pereţii asemănători cu aceia ai vaselor normale; trebuie să o deosebim de anevrismele cirsoide, prin faptul că în caz de tumoare este vorba de o neoformare de vase şi capilare; de asemenea trebuie să o diferenţiem de ectazii arteriale, unde lipseşte hiperplazia.

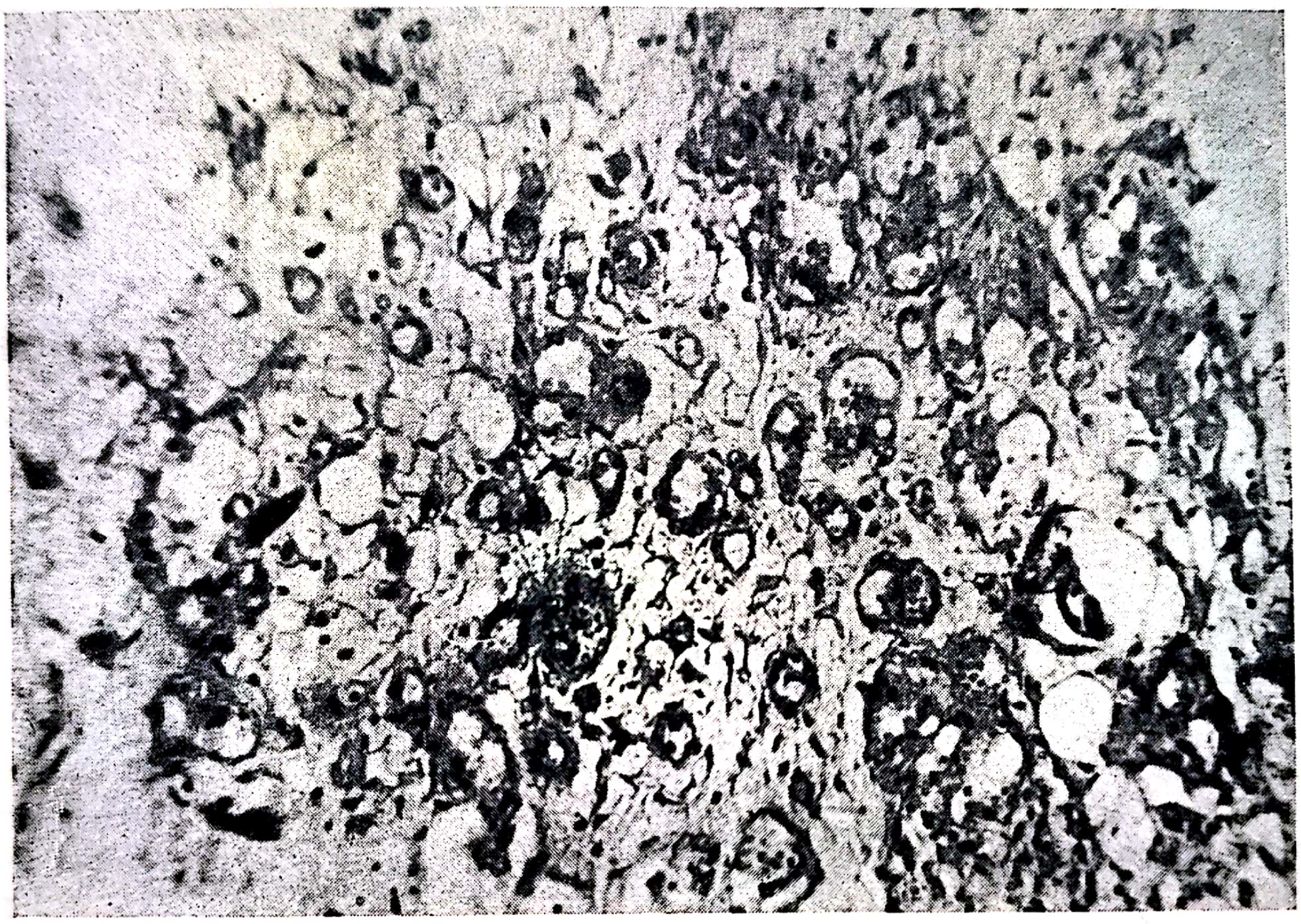

Fig. 270. — *Angiom capilar* cu stroma relativ săracă în elemente celulare conjunctive, reprezentată fiind mai mult de fibre sub formă de reţea fină şi edem.

Majoritatea acestor tumori sînt vicii de dezvoltare de tipul hamartoamelor, adică o hiperplazie congenitală a acestor vase sanguine.

În orice angiom, independent de cauza apariţiei sale, se observă proliferarea elementelor celulare aparţinînd pereţilor vasculari respectivi, ceea ce duce la apariţia de noi ramificaţii vasculare, formate pe calea înmuguririi (fig. 270).

Astfel de aspecte pot să apară şi în cursul altor afecţiuni, ca urmare a unei acţiuni iritative, cum ar fi, de exemplu, procesul inflamator cu evoluţie cronică etc., dar ele realizează acele proliferări pseudotumorale, ce se recunosc tocmai prin prezenţa cauzei care le-a produs. Acest lucru însă nu este singular, pentru cazurile de față, deoarece se pot observa proliferări pseudotumorale, la oricare țesut în anumite stări patobiotice.

Din cauza particularităților lor patogenice — fiind tumori congenitale — angioamele sînt interpretate de unii autori ca malformații și nu adevărate formațiuni tumorale; credem totuși că este mai corectă încadrarea tumorală, ținînd seamă și de faptul că pot prezenta un caracter evolutiv, fie de simplă dezvoltare, fie chiar de schimbare a naturii lor. Astfel se pot produce asocieri cu tumori ale altui țesut, cum ar fi, de exemplu, cu țesutul conjunctiv, realizînd angiofibromul sau fibroangiomul (fig. 271) (după predominența țesutului respectiv).

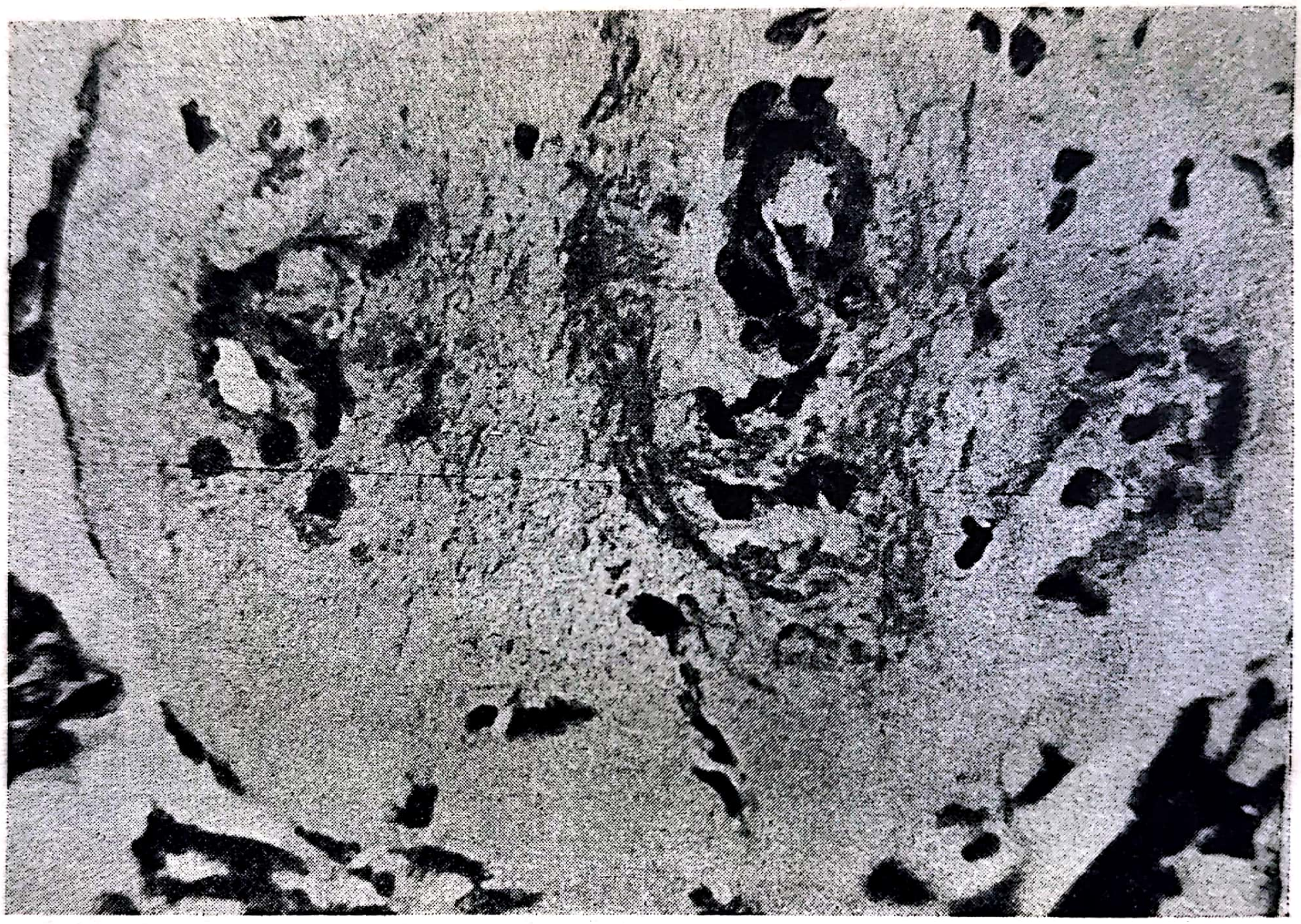

Fig. 271. — *Fibroangiom cu hialinizări.*

Alteori se pot produce malignizări, la fel ca în oricare alt proces tumoral.

Capilarele neoformate realizează mici lobuli de mărimea unui bob de mei, cunoscuți sub numele de « grăuntele lui Porta », după numele medicului italian, care le-a descris pentru prima oară.

Bilroth a explicat formarea acestor granulații pe seama unor elemente vasculare, relativ independente, unde fiecare sector deformat și hipertrofiat prin angiom se dezvoltă izolat, în formațiuni granuloase; fiecare lobul se compune din capilare, care prezintă o triplă alterare și anume:

— dilatarea;
— neregularitatea calibrului;
— subțierea peretelui.

Se realizează astfel aspectul unui organ pseudoglandular; creșterea angiomului se face pe seama endoteliului.

Între vase există un țesut conjunctiv sub formă de lame de diferite grosimi, uneori foarte subțiri, așa că pereții vaselor vecine ajung în contact, evoluînd în această formă, către un hemangiom cavernos; alteori însă, țesutul conjunctiv este foarte dezvoltat, lumenele vaselor apărînd ca niște fante; se realizează tipul de tumoare asociată: angiofibromul.

Rindfleisch a arătat stadiile succesive de dezvoltare spre un angiom cavernos; această evoluție se realizează prin distensiunea vaselor, care la început sînt distante unele de altele, ajungînd cu timpul să fie tangente; apoi pereții dispar prin atrofie și se realizează astfel veritabile lacuri sanguine, de aspect areolar, analog țesutului cavernos al organelor erectile.

În cele ce urmează, vom descrie diferitele forme de hemangioame:

a) *Hemangiomul capilar sau simplu* constă dintr-un mare număr de capilare, al căror perete endotelial se prezintă cu celule bine conturate, proeminînd în lumen — celule umflate — realizînd un aspect hipertrofic caracteristic, de unde și numele de angioame hipertrofice. De regulă, aceste vase hiperplaziate, constituie ele însele, aproape întregul parenchim tumoral; deseori, ele pot avea o creștere cu caracter infiltrativ, rămînînd totuși benigne. Le găsim la piele (nevi vasculari) sau în mușchi. Posibilitatea de malignizare este rară. Prin malignizare se poate realiza un endoteliom malign sau un endoteliosarcom; în cea de-a doua împrejurare, alături de hiperplazia nematură a endoteliului există și o participare neoplazică a țesutului conjunctiv perivascular. În afară de țesutul conjunctiv al dermului s-au descris angioame capilare în diferite organe. Al. Ursu a descris angioame în ganglionii limfatici.

b) *Hemangiomul cavernos (hemangiocavernom)* este format din cavități largi, pline cu sînge; modul lor de formare este în legătură cu evoluția stromei conjunctive. Tumori de acest fel se pot observa, de asemenea, la nivelul pielii, (fig. 272), dar și în diferite organe, cum ar fi ficatul, mușchii, oasele, pereții intestinali, creierul etc.

Macroscopic, se pot observa prin capsula organului, dacă au o topografie periferică, contrastînd din punctul de vedere al culorii cu restul organului; au o culoare roșie-violacee, prezentînd diferite nuanțe în legătură cu viteza de circulație a sîngelui în aceste cavități. Pe secțiune, sîngele se scurge din aceste cavități sau lacune, care se pot goli și deci organul colabează în porțiunea respectivă. Parenchimul apare atrofiat și acest lucru este cu atît mai evident cu cît procesul angiomatos este mai avansat. La nivelul osului, existența acestor hemangioame realizează un proces masiv de decalcificare, uneori simulînd radiologic un proces tumoral malign (osteosarcom). O astfel de tumoare am studiat într-un caz la care s-a făcut ablația claviculei în urma diagnosticului radiologic de osteosarcom. Piesa extirpată a arătat la examenul microscopic un hemangiocavernom, cu decalcificare masivă (fig. 273).

Din punct de vedere microscopic, un hemangiom cavernos se caracterizează prin existența unor cavități sinuoase, ce conțin sînge; aceste cavități sînt delimitate de un perete format din endoteliu; uneori, sîngele din aceste cavități se coagulează, iar masa trombotică se poate organiza, realizîndu-se în această împrejurare o veritabilă cicatrice, țesutul conjunctiv de granulație urmînd stadiile sale evolutive de scleroză și de hialinizare.

Parenchimul organelor se atrofiază în așa măsură, încît — deși este vorba de o tumoare benignă, din punct de vedere histologic, — aceasta poate avea

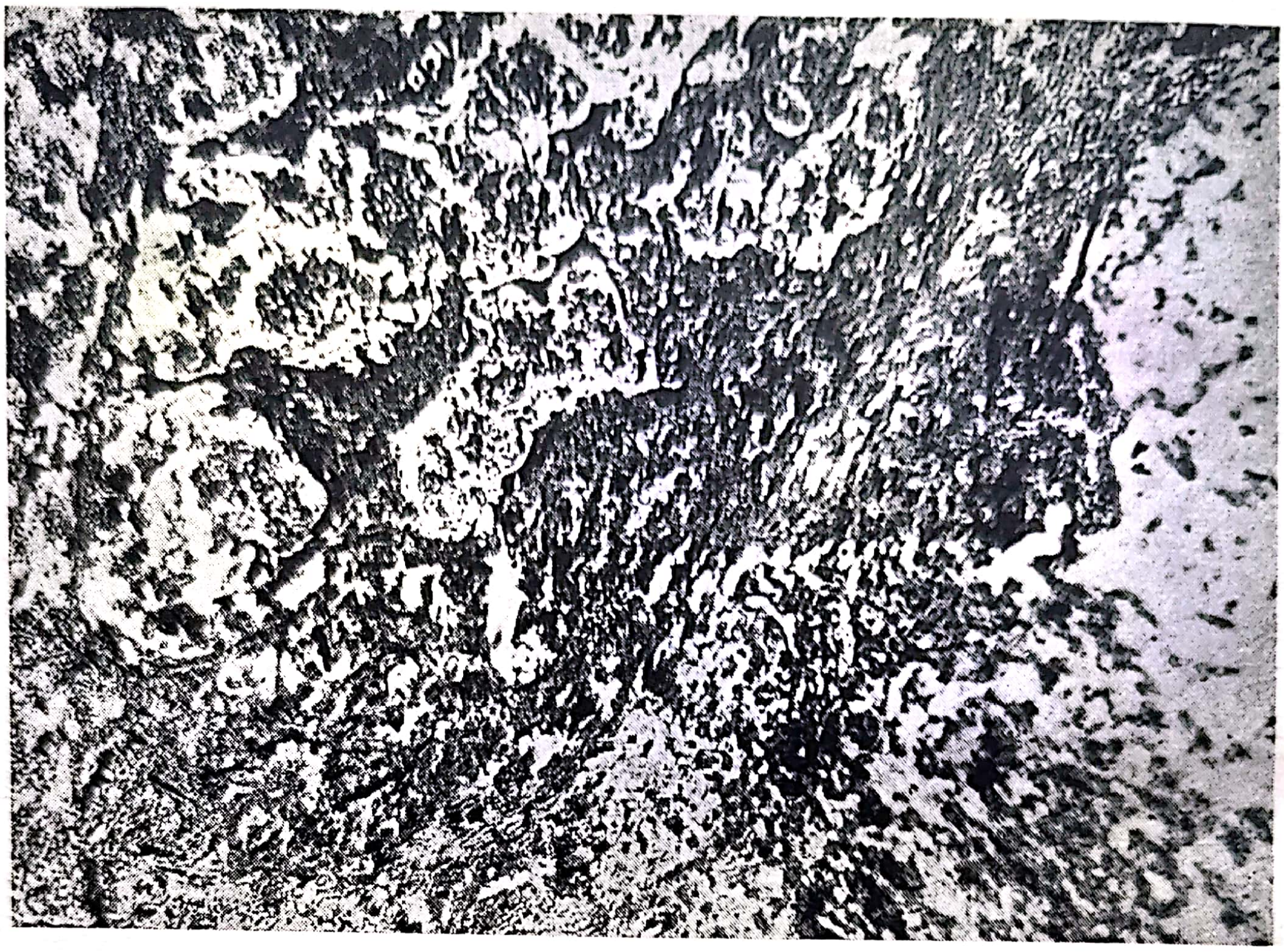

Fig. 272. — *Hemangiocavernom subcutanat.*

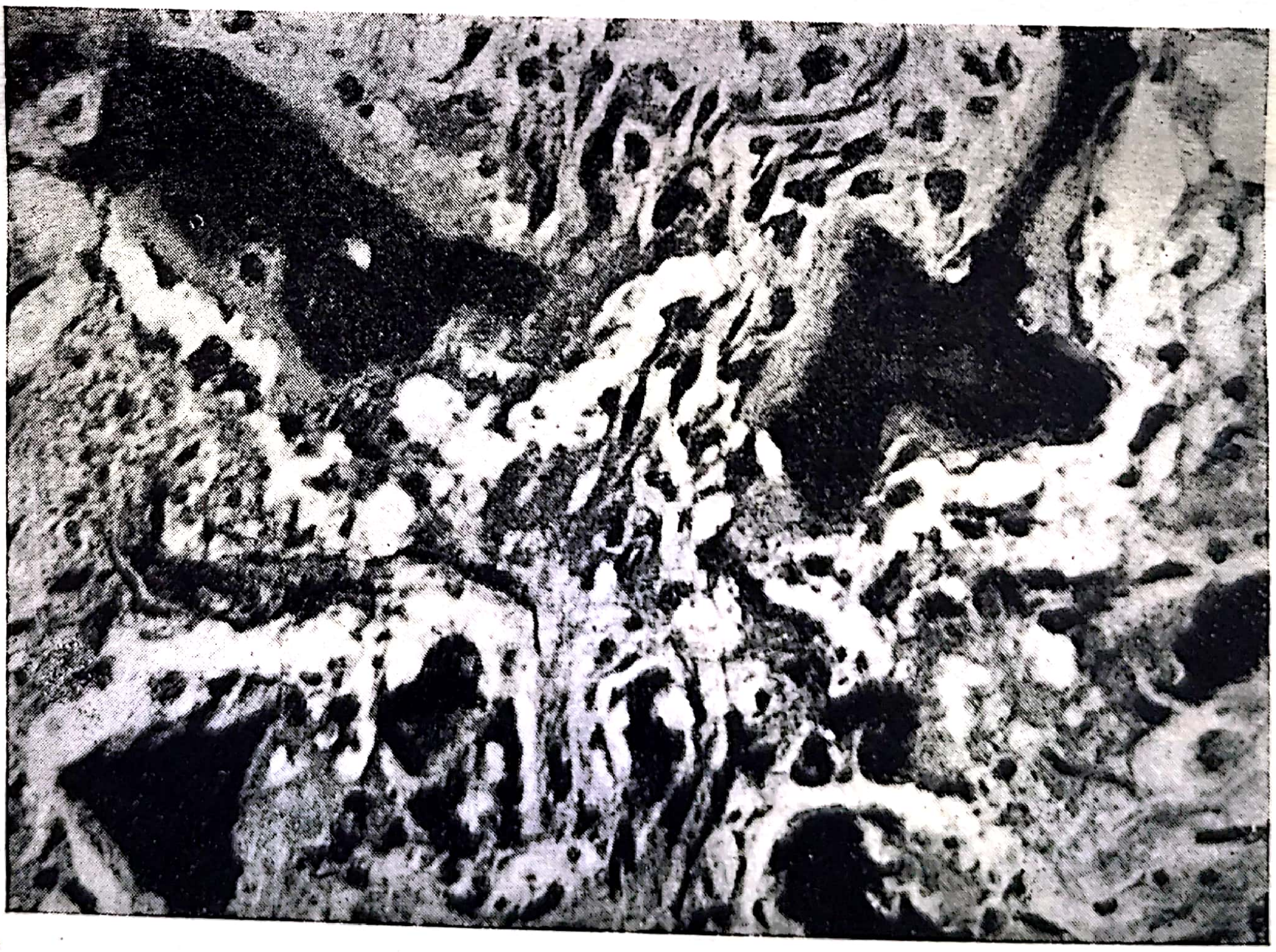

Fig. 273. — *Hemangiocavernom* al osului cu decalcificare masivă la nivelul claviculei, care a simulat radiologic un osteosarcom.

urmări grave de insuficiență funcțională. Astfel, am întîlnit un caz de hemangiocavernom al ficatului, unde parenchimul organului era redus la o simplă capsulă periferică, restul fiind ocupat de cavități lacunare ale procesului angiomatos.

La nivelul intestinului poate determina hemoragii, uneori extrem de grave. Papay a comunicat un caz de hemangiom cavernos al rectului, la un copil de 12 ani operat la Clinica chirurgicală din Tg. Mureș. Astfel de cazuri mai sînt citate în literatura medicală fără a fi totuși o afecțiune frecventă.

Diferiți autori au întîlnit localizări excepționale ale acestor tumori. Astfel H. Schuster a găsit la un nou-născut un hemangiom cavernos al inimii drepte, avînd ca sediu mușchii papilari; Rau a descris la o femeie în vîrstă de 56 de ani un hemangiocavernom localizat în jurul fosetei ovale, iar Train a constatat, la un bărbat în vîrstă de 78 de ani, un hemangiocavernom atingînd dimensiunile unei nuci, localizat în partea stîngă a septului interventricular.

V. Șerbănescu relatează un caz de hemangiocavernom al ovarului.

Dumarquay a descris un tip de angiom invadant, care tinde să infiltreze țesuturile profunde (aponevroze, mușchi și chiar oase), avînd drept consecință atrofia acestor regiuni.

c) *Angiomul racemos* constă din numeroase ectazii grupate într-un teritoriu relativ restrîns, determinînd și o hiperplazie consecutivă de capilare și trunchiuri venoase.

d) *Leiomioamele* au ca punct de plecare musculatura netedă a peretelui, interesînd în special vasele mari; sînt citate în literatură ca tumori rare.

Angioamele pot prezenta diferite transformări.

Asocierea hemangioamelor capilare cu angioamele căilor limfatice realizează o varietate bine cunoscută de la lucrările lui Lannelongue și Achard, sub numele de *angiolimfangiom*. În aceste cazuri, majoritatea lor sînt angiolimfangioame chistice. După teoria formulată de Holmes Cootes, ele se formează prin obliterarea unui segment vascular la cele două extremități ale sale și izolarea sa astfel de circulație.

*Asocieri cu alte procese hiperplazice;* angioamele pot prezenta asocieri cu alte formațiuni tumorale; astfel se pot asocia cu proliferări ale țesutului celulo-adipos, realizînd angio-lipoamele, care au fost amplu studiate în lucrările lui Ch. Monod; este vorba de tumori, unde stroma intervasculară poate fi pur grăsoasă, cum întîlnim, de pildă, la angioamele orbitei, sau fibroadipoasă. De asemenea, angioamele se asociază frecvent cu țesutul conjunctiv hiperplaziat, realizînd angiofibroamele, unde uneori aspectul angiomatos este chiar în mare măsură mascat, dacă nu pe toată întinderea procesului tumoral, cel puțin în anumite regiuni ale acestuia, de proliferarea masivă a țesutului conjunctiv. În aceste împrejurări, sîntem nevoiți să recurgem la colorații speciale (pentru țesutul elastic) în vederea stabilirii diagnosticului histologic. Alteori este vorba de fibroame cu o bogată vascularizare realizînd tabloul histologic al fibromului angiomatos (uter, col uterin etc.) (fig. 274). O asociere menționată de Roussy, Oberling și E. Crăciun este angioreticulomul, care reprezintă o tumoare benignă, caracterizată prin prezența unor capilare cu caracter tumoral, de aspect sinusoidal, înconjurate de un țesut reticular compact, ceea ce poate înșela pe anatomo-patolog, îndreptîndu-l către o afecțiune tumorală malignă. Sediul de preferință este splina și ficatul și constituie de asemenea tipul obişnuit de angiom al cerebelului şi al retinei, care reprezintă substratul anatomic al bolii Lindau. Angioreticuloamele, care au o localizare la nivelul centrilor nervoşi, prezintă ca o particularitate, tendinţa lor de a suferi o transformare chistică. În afară de aceste localizări, E. Crăciun a descris, la o fetiţă de 6 ani, o localizare la nivelul pleoapelor, avînd o origine congenitală şi prezentînd ulterior o dezvoltare cu caracter tumoral (fig. 275); evoluţia postoperatorie şi urmărirea în decurs de 5 ani arată caracterul benign al procesului tumoral. Roussy descrie şi o formă de angiom tuberos elefantiazic, unde tulburările vasculare se asociază cu tulburări trofice mari.

În ceea ce priveşte simptomatologia clinică, trebuie menţionat faptul că numai angioamele cutanate pot fi decelate, în timp ce formele viscerale sînt de obicei descoperiri la diferite operaţii sau la necropsie. Angioamele oaselor prezintă însă o simptomatologie radiologică, permiţînd astfel un diagnostic clinic.

Angioamele cutanate şi subcutanate au ca regiune de elecţie capul şi gîtul, unde ele ocupă linia fontanelelor şi a fantelor; iau forma de pete mai mult sau mai puţin proeminente, netede sau boselate, de întinderi variabile. Putem să le găsim de asemenea la nivelul membrelor, uneori interesînd chiar o parte din corp. Acestea din urmă se observă de obicei la nou-născuţi şi pot fi incompatibile cu viaţa; în asemenea cazuri se observă în general, la necropsie, alături de angiomul cutanat aşa de întins ca suprafaţă, interesarea şi a altor organe interne, fapt care explică de altminteri şi gravitatea leziunii.

Angioamele pot fi de culoare roşie (angioame arteriale) sau de culoare violacee (angioame venoase). Angioamele pot fi plane sau tuberoase (tumori mamelonate); consistenţa este variabilă; moi sau dure, în funcţie de participarea elementului conjunctiv.

Ca întindere pot fi difuze sau circumscrise. Simptomatologia este variată, fiind în funcţie de localizare; astfel, de exemplu, în orbită, angiomul ţesutului conjunctivo-adipos realizează o exoftalmie pulsatilă caracteristică.

La nou-născuţi, se observă adesea nişte pete zise angiomatoase, sub forma unor nevi vasculari; de cele mai multe ori aceste formaţiuni regresează, pălesc şi dispar; alteori însă ele pot persista, rămînînd staţionare, după ce şi-au schimbat culoarea, fiind deci, din această cauză, mai mult sau mai puţin vizibile.

În ceea ce priveşte evoluţia angioamelor subcutane, de menţionat faptul că pubertatea şi sarcina constituie doi factori de creştere.

Cu privire la precizarea diagnosticului, se impune un diagnostic diferenţial cu varicele, care reprezintă dilataţii şi nu au nimic comun cu un proces tumoral bine definit. Angioamele sînt formaţiuni strict tumorale şi aparţin de cele mai multe ori categoriei de blastoame; de altminteri sînt autori, care, ţinînd seama de patogenia congenitală a acestor leziuni, propun denumirea de angioblastom (M. Borst).

Din punct de vedere fiziopatologic, semnalăm că în angioame, în acest sistem capilar dilatat, condiţiile de circulaţie a sîngelui sînt mult schimbate. Astfel, interpunerea între vasul aferent arterial şi vasul eferent venos, a unui pachet capilar dilatat şi flexuos modifică, pe de o parte, viteza de circulaţie, iar pe de altă parte tensiunea sanguină (Virchow, Broca, Terrier şi Quénu). Din cauza circulaţiei încetinite, sîngele se încarcă cu acid carbonic,

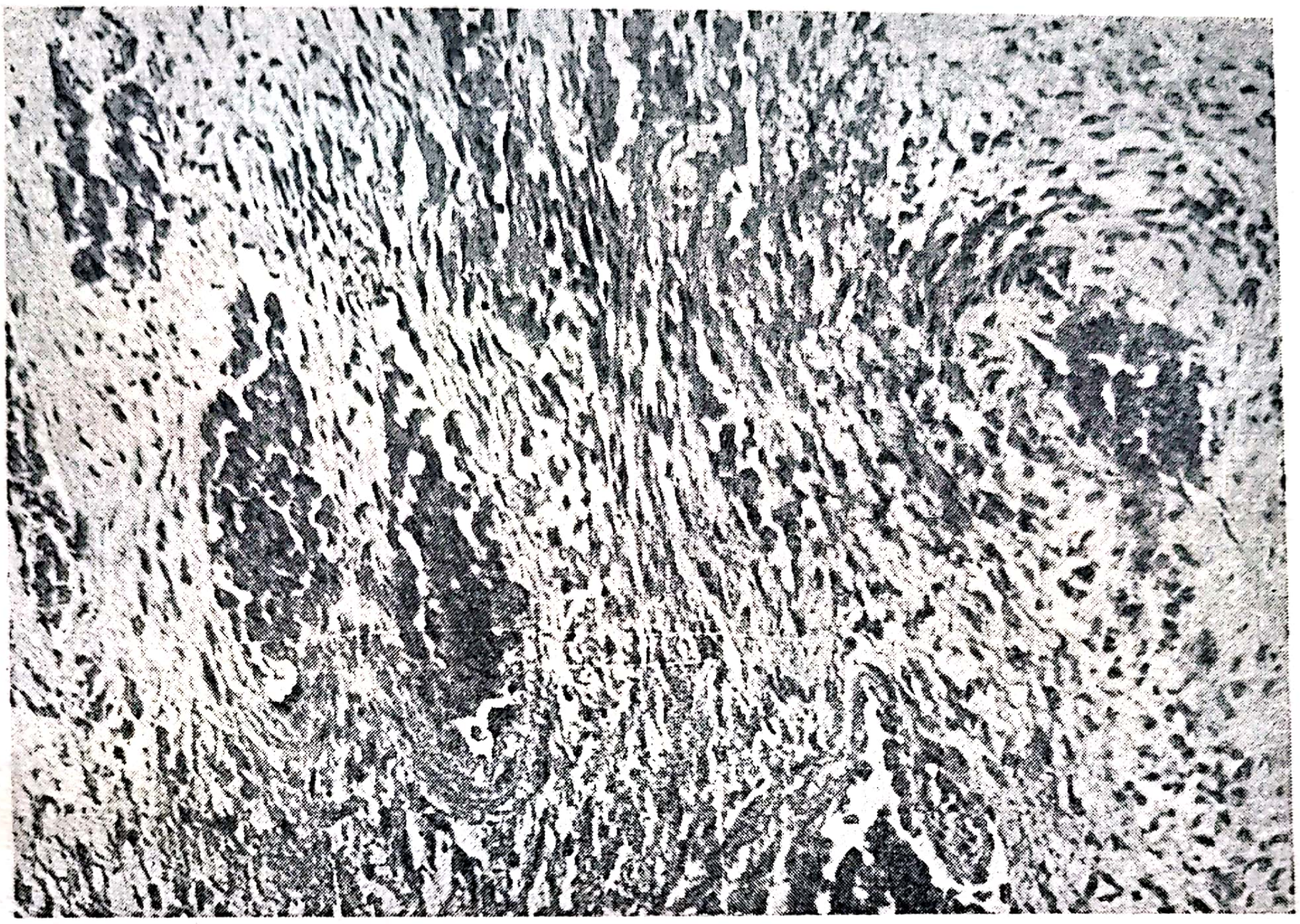

Fig. 274. — *Angiofibrom.*

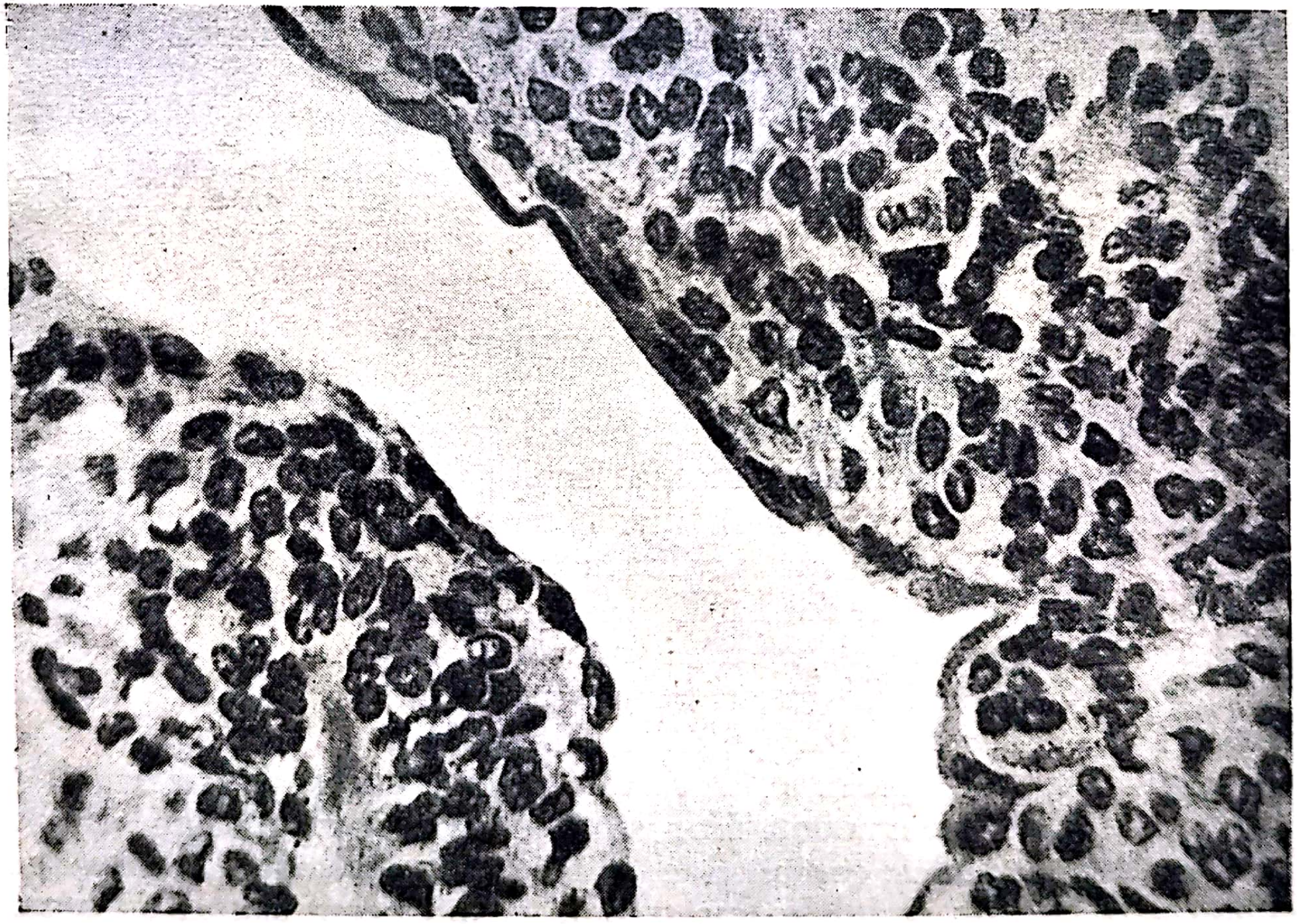

Fig. 275. — *Angioreticulom* ; se remarcă endoteliul în limite histologice benigne, iar bogăţia de celule reticulare este caracterizată prin monotonie, fără mitoze atipice sau monstruozităţi.

care conferă colorația violacee a acestor tumori. Scăderea presiunii sanguine are ca urmare dilatări parietale, după cum au demonstrat lucrările lui Thomas și Pekelharin. Acești autori au arătat că endoteliul proliferează, peretele își pierde elasticitatea și cedează presiunii, realizîndu-se dilatarea și consecutiv și subțierea peretelui vasului. Venele supuse la hipertensiune suferă o subțiere a peretelui. Delbet spunea, din această cauză, că arterele se venalizează, în timp ce venele se arterializează.

S-a încercat, cu bune rezultate, radioterapia; acest tratament realizează un proces de scleroză retractilă (Vikham, Degrais, Dominici Fanardjian etc.).

O tumoare particulară, care se dezvoltă de obicei la nivelul unor anastomoze arterio-venoase, este glomusul sau angiomul glomic. Acestea sînt de fapt *angiomioneuroame*. Ele sînt formate din vase, din celule speciale epitelioide, celule musculare și dintr-o mare cantitate de fibre nervoase. Aceste tumori au fost descrise de Masson și Barré. Ele nu trebuie confundate cu angioamele nervilor, care constituie o entitate aparte, prezentînd uneori o localizare în sistemul nervos central (creier și măduvă), ca și în cel periferic (în lungul nervilor). Aceste angioame ale nervilor constituie, după cei mai mulți autori, veritabile hamartoame. Tot ca hamartom (defect de dezvoltare) sînt considerate și unele tumori ale placentei și anume: mixofibroangiomul sau corioangiomul. În ceea ce privește originea acestei tumori există și alte păreri. Astfel, Gaefenberg o consideră ca o ectazie vasculară (angiectazie), în timp ce alți autori admit că este vorba de o proliferare tumorală de sine-stătătoare.

Botriomicomul nu trebuie considerat ca un proces tumoral, ci ca unul inflamator, fiind în realitate un granulom teleangiectatic.

În sfîrșit, menționăm că ceea ce se denumea altădată angiom valvular al inimii, nu este un proces tumoral. În prezent se recunoaşte că în asemenea cazuri este vorba de niște trombi cu o puternică vascularizare (Abrikosov — Strukov).

## TUMORILE MALIGNE

A) **Tumorile maligne primare.** Aceste tumori ale vaselor pot fi malignizări ale unor procese tumorale la început benigne, sau pot să înceapă ca proliferări maligne. Ele sînt tumori nemature, heterotopice. La baza procesului se află proliferarea atipică a celulelor care formează pereții vaselor și anume: proliferarea endoteliului realizează forma de hemangioendoteliom malign, iar participarea țesutului conjunctiv al peretelui vascular realizează tipul de hemangiosarcom. Cu privire la endotelioame, în genere există încă discuții privind originea celulelor, cît și semnele histologice de malignitate.

În ce privește endotelioamele, se admite că este vorba de tumori, care au drept origine o proliferare a endoteliilor, adică a celulelor plate, legate din punct de vedere genetic de celulele conjunctive și care căptușesc cavități, vase sanguine sau limfatice. Deci, prin endotelioame trebuie să înțelegem alături de tumorile vasculare și cele dezvoltate pe seama învelișului endotelial al seroaselor; astfel putem vorbi de endotelioame ale peritoneului, ale pleurei, ale pericardului, ale sinovialelor articulare.

Trebuie remarcat faptul că endotelioamele reprezintă o grupă de tumori mai puţin elucidată. Unii anatomo-patologi nici nu recunosc această entitate tumorală; alţii, dimpotrivă, folosesc pe larg această noţiune.

Din această cauză noţiunea de endoteliom se schimbă după concepţia fiecărui autor.

Astfel în unele cazuri se consideră drept endotelioame tumorile care aparţin bazalioamelor şi cilindroamelor, ceea ce credem că nu corespunde realităţii histologice şi evoluţiei procesului tumoral.

În ultima vreme, Bolck a publicat o valoroasă lucrare despre endotelioame, în care pe baza studiului a 21 de cazuri ajunge să considere endotelioamele drept tumori mezenchimale în sensul concepţiei lui Hueck, avînd capacitatea de a forma structuri atît sinciţiale, cît şi tubulare.

Această concepţie pare să fie cea mai justă.

Ne vom limita aici la endotelioamele vasculare.

a) **Hemangioendoteliomul** este o tumoare malignă a vaselor sanguine, care se caracterizează printr-un aspect asemănător cu angiomul, deosebindu-se de acesta prin proliferările atipice ale endoteliului vascular, monstruozităţi celulare şi pluristratificări. Stroma este variabil reprezentată din punct de vedere cantitativ. Cînd stroma este slab reprezentată, tumoarea capătă un aspect particular alveolar, deosebindu-se cu greutate de sarcoamele alveolare. Un astfel de caz a fost prezentat în 1952 de Al. Ursu, avînd ca localizare regiunea omoplatului.

b) **Hemangiosarcomul** este o tumoare malignă a vaselor, cu proliferare sarcomatoasă a celulelor din straturile superficiale ale pereţilor; pereţii vaselor dispar de obicei în masa ţesutului tumoral, iar din vase nu se mai recunosc decît lumenele, care sînt căptuşite cu un endoteliu discontinuu.

Uneori proliferarea sarcomatoasă se face numai pe traiectul vaselor, care sînt înconjurate de această proliferare tumorală, realizînd aspecte de manşoane. Aceste tumori erau numite peritelioame. În ceea ce priveşte noţiunea de periteliom, E. Crăciun crede că ea nu reprezintă o entitate morbidă morfopatologică. Această noţiune nu precizează decît un aspect topografic, de localizare perivasculară; ea nu spune nimic asupra naturii procesului tumoral respectiv. E. Crăciun atrage de asemenea atenţia asupra faptului că pot exista şi aspecte de pseudoperiteliom. Acest aspect se poate realiza în orice tumoare cu necroză mare, unde pot persista celulele tumorale în jurul vaselor (fig. 276).

În ficat şi în splină se întîlnesc hemangioendotelioame, în care se păstrează lumenele vasculare. Endoteliul acestor vase poate să prezinte funcţia de hematopoieză. În această ordine de idei, menţionăm şi faptul relatat de Davîdovski, că în cazurile de leucemii există de asemenea această funcţie de hematopoieză intramurală, cu distrugerea integrităţii peretelui vascular respectiv (hemoragii).

L. Georgescu a descris hemangiosarcom la nivelul ficatului, la un bărbat în vîrstă de 30 de ani, cu evoluţie foarte rapidă, simulînd un proces septic.

Sarcomul primitiv al peretelui arterial este cu totul rar.

În afară de tumorile indicate, putem aminti, la capilare, un hemangioendoteliom hepatic, care este o tumoare proprie a celulelor Kupffer. Putem să găsim astfel de tumori și în reticulo-endoteliile diferitelor organe hematopoietice sau chiar la nivelul glandelor endocrine.

În ceea ce privește venele, există de asemenea aceleași entități nosologice, ca și pentru artere, cu oarecare deosebiri structurale în legătură cu vasul respectiv; astfel putem găsi endotelioame, endoteliosarcoame și flebosarcomul racemos.

De remarcat faptul că toate tumorile maligne ale vaselor au un caracter net invadant, distrugînd precoce parenchimul organului respectiv. Există în această privință o diseminare a procesului neoplazic, ca în toate tumorile de sistem.

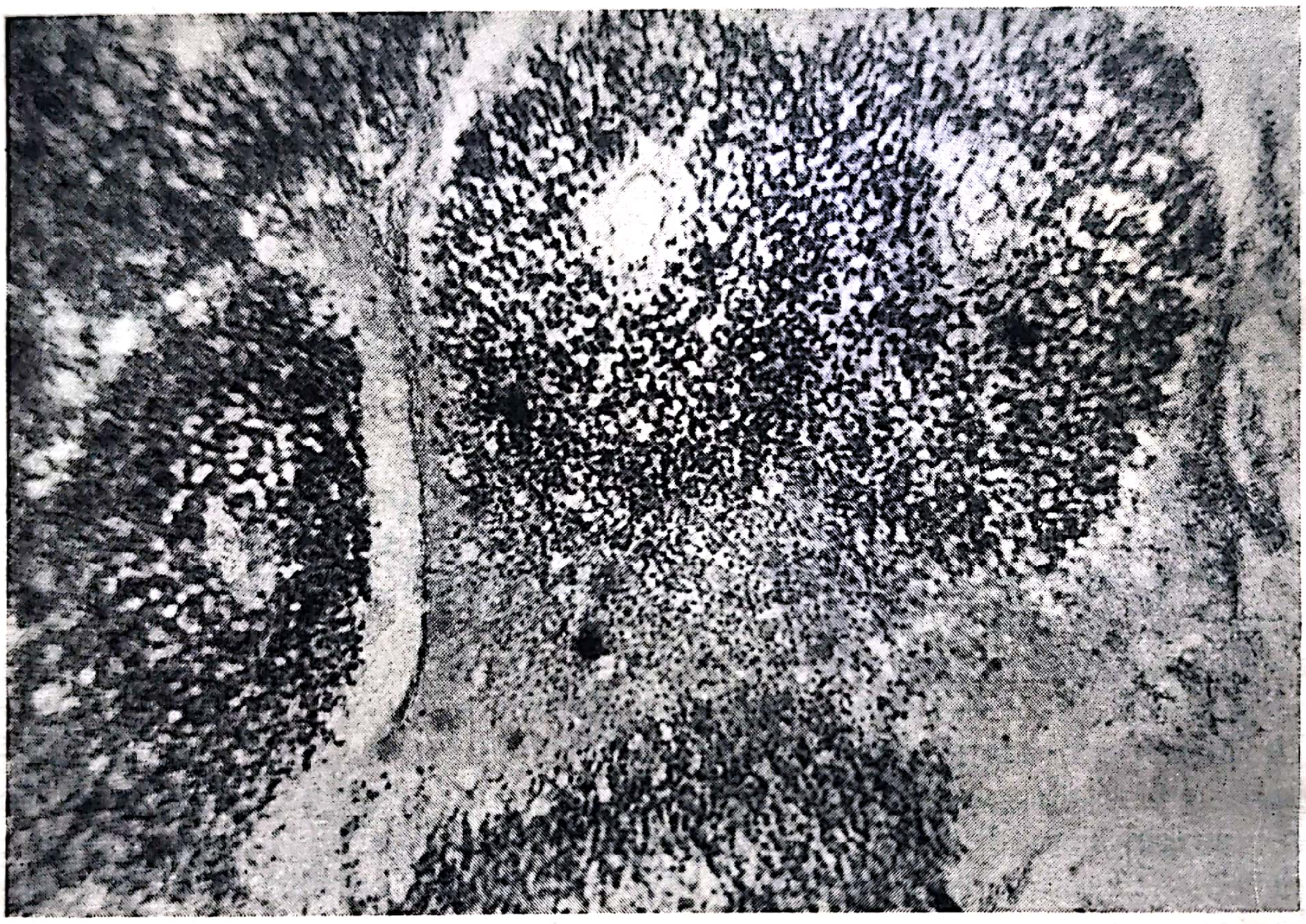

Fig. 276. — *Carcinom* cu zone de necroză și persistența celulelor neoplazice în jurul vaselor, realizînd aspectul fals al unui periteliom.

B) **Tumorile metastatice (secundare).** Neoplaziile secundare pot invada arterele, dar mai ales venele, crescînd în lumenele acestora. Astfel se comportă în special sarcoamele. Trebuie remarcat însă faptul că există și alte neoplazii care au această predilecție; astfel menționăm carcinomul hepatic, intestinal, encondroamele multiple (maligne) cu metastaze pulmonare, corioepiteliomul, tumorile maligne ale tiroidei, tumoarea epinefroidă a rinichiului. În aceste cazuri, vasele sînt pline cu țesutul canceros respectiv, devin dure, arătînd, din punct de vedere macroscopic, ca un cordon plin.

În venele uterine, ca și în artera pulmonară, emboliile pot ajunge la un volum considerabil; astfel, Kaufmann citează un caz cu totul neobișnuit, unde un cancer al colecistului a pătruns prin canalul toracic pînă în subclaviculara stîngă, cu metastaze și infarcte hemoragice în plămîn. Un caz similar a fost comunicat de L. Bandu (1955).

În tumorile maligne se găsesc la examenul microscopic destul de frecvent tromboze neoplazice în vasele sanguine și în special în vene, realizînd uneori veritabile dopuri unde celulele neoplazice proliferează, găsind aici condiții prielnice de dezvoltare.

## TUMORILE VASELOR LIMFATICE

### TUMORILE BENIGNE

**Limfangioamele** sînt tumori benigne ale vaselor limfatice. Facem aceeași mențiune ca pentru vasele sanguine și anume că limfangioamele nu trebuie confundate cu dilatări ale acestor vase, proces care poartă numele de limfangiectazie. Limfangiomul este o neoformație de vase limfatice; ele sînt de obicei congenitale (caracter special patogenic). Din această cauză, Quénu și Delbet le consideră mai degrabă malformații ale sistemului vascular limfatic, decît veritabile tumori.

Vegner, în memoriul său clasic apărut în 1877, în arhivele lui Langenbeck, a împărțit pentru prima dată limfangioamele în trei grupe: simple, cavernoase și chistice. Această ultimă formă are uneori o structură pluritisulară, luînd aspectul unui disembriom.

Limfangioamele se prezintă sub forma unor tumori nodulare sau a unei tumefieri difuze a unei anumite părți din corp; astfel cităm localizarea linguală, realizînd așa-numita macroglosie; aceeași leziune la nivelul buzelor realizează macrochilia. Aceste tumori aparțin, după Virchow, limfangioamelor simple și se traduc prin hiperplazia vaselor limfatice, care apar dilatate, într-un țesut conjunctivo-vascular subțiat. Epiteliul prezintă diferite grade de atrofii.

După Wegner și Middelorpf, chisturile seroase congenitale aparțin tot limfangioamelor. Sediile lor de elecție sînt gîtul, membrele, perineul și regiunea sacro-coccigiană. Sînt tumori moi, lobulate, fluctuente, uneori polichistice; pielea este de cele mai multe ori aderentă.

Între aceste tumori chistice și limfangioamele simple se situează limfangioamele cavernoase; ele sînt caracterizate prin prezența unor lacune vasculare, ce comunică între ele, realizînd astfel un țesut de aspect areolar; nu au limite precise și se deosebesc de hemangiocavernoame, din punct de vedere macroscopic, prin faptul că ele nu colorează tegumentele. Pe secțiune, limfangiomul apare format dintr-un mare număr de cavități, realizînd un aspect buretos, din care se scurge un lichid transparent incolor, ceea ce determină colabarea cavităților. Parenchimul organului respectiv este atrofiat. Am comunicat, la Societatea anatomo-clinică (1946), un caz de limfangiom al ovarelor, unde ambele ovare erau transformate în mase buretoase, la care nici la examenul microscopic nu se mai putea decela țesutul ovarian propriu.

Limfangioamele se prezintă din punct de vedere microscopic ca niște canale, spații sau cavități, avînd contururi și dimensiuni variabile, determinînd astfel cele trei forme de limfangioame amintite. În interior, aceste cavități sînt căptușite de un endoteliu; în peretele de separare se găsește țesut conjunctiv de densitate variabilă, care se continuă fără o limită netă cu țesutul înconjurător. Adesea, în perete se găsesc și aglomerări de elemente limfoide, realizînd uneori chiar structuri foliculare. Limfangiomul este rareori delimitat printr-o capsulă de țesuturile învecinate; de cele mai multe ori, cavitățile limfatice de la periferia tumorii se află dispuse printre elementele țesuturilor învecinate.

De cele mai multe ori limfangioamele se întîlnesc pe piele (de obicei pe față și gît), pe mucoase (mucoasa bucală), în mezouri, în țesutul celular retroperitoneal și mai rar în organele interne (glande salivare, splină, epididim, ovar).

Axel Ghiorghii comunică (1955) un caz neobișnuit de limfangiom, la un nou-născut, care avînd caracterele histologice tipice ale unui limfangiom benign, prezenta multiple și întinse localizări și anume: piele (torace și abdomen), ganglioni limfatici, rinichi, intestin și ovare. Era vorba deci de localizare cutanată și pluriviscerală, realizînd un tip de malformație generalizată pe sistemul vascular limfatic. Această malformație a fost incompatibilă cu viața prin alterările grave ale parenchimelor organelor interesate de tumoare.

De amintit, de asemenea, chilangioamele, care se găsesc la nivelul intestinului și mezenterului și care au drept conținut chilul, fiind tumori ale vaselor chilifere.

## TUMORILE MALIGNE

a) **Limfangioendotelioame.** Această tumoare se dezvoltă din endoteliul vaselor limfatice mici; mult mai rar au ca punct de plecare vasele mari. Endoteliul proliferat poate realiza o tumoare solidă, prin umplerea căilor limfatice cu celule tumorale. Din această cauză se realizează două aspecte în masa tumorală și anume: un aspect dens celular, și altul cu păstrarea lumenelor și chiar cu apariția unor dilatații (zone compacte și zone areolare). Din cauza aspectelor microscopice realizate de tumoare, s-au dat diferite denumiri și anume: *endoteliom tubular*, *endoteliom proliferativ alveolar* (Borst).

S-a descris, de asemenea, o formă cu densitate omogenă, cu o arhitectură neoplazică asemănătoare cu cea a carcinomului, realizînd astfel tipul de *carcinom endotelial*; la examenul microscopic al acestei varietăți se observă formațiuni asemănătoare cu glandele (V. Hansemann); termenul însă poate produce confuzii.

b) **Limfangiosarcoamele** sînt tumori maligne ale vaselor limfatice, la care, ca și în cazul vaselor sanguine, în proliferarea neoplazică, participă celule conjunctive din jur.

E. C. Crăciun consideră că în prezent nu se mai poate menține vechea concepție a lui Volkmann despre endotelioamele limfatice ca tumori solide, deoarece: *a)* logic, vorbim de endotelii numai acolo unde se poate dovedi continuitatea cu limfaticele propriu-zise; *b)* a căzut ca neîntemeiată concepția că spațiile interstițiale formează orginea limfaticelor; *c)* nici culturile de țesuturi, nici citologia modernă nu arată o morfologie particulară a endoteliilor, atunci cînd ele nu îmbracă lumene vasculare.

E. C. Crăciun ajunge la concluzia că domeniul endotelioamelor trebuie restrîns la cazuri demonstrabile și nu ipotetice, trecînd pe cele nedovedite în grupul tumorilor conjunctive.

## BIBLIOGRAFIE

1. Abrikosov A. I., *Ein Fall von multiplen rhabdomyom des Herzens und gleichzeitig congenitaler Scleroze des Gehirns*, Ziegl. Beitr., 1909, t. 45.
2. Abrikosov A. I. şi Strukov A. I., *Anatomia patologică*, partea I, Bucureşti, Ed. medicală, 1955.
3. Abrikosov A. I., *Anatomia patologică generală*, Bucureşti, Ed. medicală 1949.
4. Aschoff L., *Pathologische Anatomie*, vol. I, Jena, Ed. Fischer, 1921.
5. Bacaloglu C., Iliescu C. et Răileanu C., *Les thrombus myxoïdes du cœur*, Presse méd., 1933, nr. 101, p. 2074.
6. Blohin N. N., *Obsujdenie voprosov etiologhii i patogheneza zlokacestvenîh opuholei*, Hirurghiia, 1954, nr. 3.
7. Borchov C., *Ein Fall von cavernosum Angiom des Herzens*, St. Petersburg. med. Wschr., 1893.
8. Crăciun E., *Un cas de tumeur primitive du cœur (Sarcome lymphoïde)*, Bull. Soc. Méd. Hôp., Bucureşti, 1930, p. 203.
9. Dabbs H., Berg R. a. Peirce E., *Intrapericardial bronchogenic cyste*, Thoracic Surgery, 1957, vol. 34.
10. Goldina G. B., *K voprosu ob izmenenii ghistomorfologhii racovoi opuholi v metastazah*, Klinicescaia mediţina, 1949, nr. 2.
11. Ghezenţvei A. Z. i. Nikitina N. G., *Zagrudinnaia pnevmomediastinografiia kak metod renghenodiagnostiki vnutrigrudnîh opuholei*, Kliniceskaia mediţina, 1958 nr. 4.
12. Giroux R., *Tumeurs du cœur*, în *Encyclopédie medico-chirurgicale*, Paris, 1937.
13. Glees M., *Aderhauangiom in einem toxoplasmotischen Mikrophtalmus*, Zbl. allg. Path. u. path. Anat., 1955, t. 93, caietul 3/5, p. 112.
14. Ghiorghii A., *Über ein angeborenes Lymphangiom mit seltener Lokalisation*, Zbl. allg. Path. u. path. Anat., 1955, t. 93, caietul 8/9, p. 410.
15. Gruber G. u. Neumann D., *Xantöse Perikard-Metastasen eines Magenkrebses*, Zbl. allg. Path. u. path. Anat., 1955, t. 93, caietul 3/5, p. 144.
16. Henke A. u. Lubarsch O., *Handbuch der speziellen pathologischen Anatomie und Histologie*, t. II, *Herz und Gefässe*, Berlin, Ed. Springer, 1924.
17. Imur V. A. i Ivaniţkaia M. A., *Diagnosticul şi tratamentul chirurgical al tumorilor primitive ale pericardului*, Hirurghiia, 1958, nr. 3, p. 46—52.
18. Laubry-Routier, *Tumeurs du cœur*, în *Nouveau traité de pathologie interne*, vol. III, Paris, 1930.
19. Letulle M., *Anatomie pathologique*, vol. I, Paris, Ed. Masson, 1931, p. 442.
20. Mahaim I., *Les tumeurs et les polypes du cœur. Etude anatomo-clinique*, Paris, Ed. Masson, 1945.
21. Mercarelli I., *Obliterazione neoplasica del ventriculo destro e stenosi della tricuspide da carcinoma atipica tiroide*, 1934.
22. Paulian V. şi Vrejoiu Gh., *Endoteliom pericardic*, An. Inst. Babeş, 1945, vol. XVI, p. 178.
23. Podolkaia I. E. i. Golbert V. Z., *Rentgheno-anatomiceskie sopostavleniia pervicinom bronhoghenom rake na operativno udalennîh preparatah legkîh*, Voprosî onkologhii, 1956, nr. 2.
24. Papay Z., *Despre un caz de hemangiom rectal operat*, în *Sesiunea ştiinţifică I.M.F. Tg. Mureş*, 1957, p. 110.
25. Petrov N., *Ein Fall von Myxom des Herzens*, St. Petersburg. med. Wschr., 1897.
26. Rindt H. u. Schwartz H., *Über Herzsarcome*, Z. Krebsforsch, 1936.
27. Roussy G., Leroux R. et Oberling Ch., *Précis d'Anatomie pathologique*, Paris, Ed. Masson, 1942, p. 1034.

### CAPITOLUL al XVIII-lea

# INIMA ÎN AVITAMINOZE ȘI ALTE CARENȚE

de STELA CĂRNARU și RUXANDRA GANE-GHIA

Carența de vitamine, ca și cea a altor principii alimentare, are o acțiune defavorabilă asupra proceselor metabolice generale, dar și asupra celor locale-tisulare. Leziunile care se produc, în astfel de cazuri, la nivelul inimii, sînt fie o consecință directă a carenței — metabolism local tulburat, cu leziuni metabolice primare ale fibrei miocardice —, fie urmarea tulburării unor funcții generale ale organismului, ca de exemplu hematopoieza (anemie), reglarea tonusului vascular (modificări ale circulației sanguine în diverse teritorii) etc., tulburări datorate de asemenea carențelor. În alte cazuri, leziunile dominante ale inimii privesc interstițiile conjunctive, ca de exemplu în carențele care determină alterări ale pereților vasculari sau tulburări de permeabilitate a acestor pereți.

În ceea ce privește *carențele vitaminice*, raritatea avitaminozelor pure, justifică termenul de *cardiopatie de origine nutrițională*, utilizat de Wolbach și Waring. Totuși, pentru unele avitaminoze — și anume, în special, pentru avitaminoza $B_1$ — componenta cardiacă a tabloului anatomo-clinic fiind bine conturată și în unele cazuri chiar dominantă, este îndreptățită prezentarea separată a unor astfel de cardiopatii, cu tulburările funcționale și substratul morfologic care le caracterizează.

**Avitaminoza $B_1$** realizează boala denumită beri-beri. Copiii născuți de mame cu beri-beri prezintă semnele bolii încă din primele luni de viață. Forme fruste, sau tablouri clinice incomplete, pot fi însă realizate și de carențe mai puțin importante, de hipovitaminoza B. În climatul nostru, cu felul de alimentație obișnuit, existența unei hipo- sau avitaminoze pur alimentare, de aport, este foarte puțin probabilă. Poate să intre însă în discuție o hipovitaminoză prin necesități crescute, sau prin defect de absorbție la nivelul tubului digestiv, așa cum se realizează uneori, în special la copii mici, în cursul unor boli generale sau al tulburărilor digestive prelungite.

În ceea ce privește *tabloul clinic* al bolii beri-beri, încă din stadiul prodromal, semnele generale se însoțesc de mici tulburări ale funcției cardiace, traduse prin palpitații, tahicardie, dispnee. În perioada de stare, boala poate să se prezinte fie sub forma zisă « uscată », în care semnele de polinevrită sînt pe primul plan sau exclusive, fie sub forma zisă « umedă » sau edematoasă, care este forma cardiacă a bolii. Aceasta din urmă este caracterizată printr-un tablou de mare asistolie, care se dezvoltă progresiv, edemul sporind pînă la aspectul de anasarcă. La copil, boala evoluează cu simptomatologie cardiacă și are un prognostic foarte grav. Semnificativ este faptul că tratamentul cu tonicardiace este total lipsit de răspuns, în timp ce administrarea de vitamină $B_1$ « învie » bolnavul.

*Aspectul morfopatologic* al inimii variază în funcţie de durata şi severitatea bolii. Macroscopic se observă o mărire de volum, globală, prin dilatarea cavităţilor, mai accentuat a ventriculului drept; hipertrofia miocardului nu apare decît în cazul unei evoluţii lungi. Uneori se poate observa un hidropericard, în cadrul sindromului de anasarcă.

Tabloul histopatologic din diversele etape de evoluţie a bolii a fost precizat de Duerck, Wenckebach, Werney, pe bază de material necropsic, şi de Scriba prin cercetări experimentale. Procesul începe cu o tumefacţie a fibrelor miocardice, care mai tîrziu duce la dispariţia striaţiilor şi fibrilelor, mai rar la vacuolizarea sau hialinizarea fibrelor; procesul degenerativ miofibrilar sfîrşeşte cu liza totală a sarcoplasmei. La leziunile fibrelor se adaugă edem al ţesutului conjunctiv interstiţial şi, uneori, alterări ale pereţilor vaselor inimii, cu degenerarea hidropică a elementelor endoteliale şi infiltraţie edematoasă a restului tunicilor.

Apariţia leziunilor amintite este legată de deficitul de tiamină (vitamină $B_1$), cu rol important în metabolismul apei. În plus, tiamina este una din componentele esenţiale ale complexului enzimatic care intervine în metabolismul glucidelor; în combinaţie cu fosforul şi o albumină, ea se transformă în difosfotiamină, care acţionează în reacţiile de oxidare a acidului piruvic, precursor al acidului lactic. Cînd lipseşte tiamina, acizii piruvic şi lactic se acumulează în sînge, provocînd dilataţia arteriolelor periferice, cu scăderea rezistenţei circulatorii periferice şi sporirea debitului cardiac; miocardul modificat patologic nu se poate adapta la această schimbare de regim circulator şi inima se dilată. La constituirea leziunilor miofibrilare menţionate — modificări asemănătoare se găsesc şi în muşchii scheletici — pare să contribuie şi un deficit în proteine (Luckner, Scriba).

Dintre celelalte componente ale complexului vitaminic B, nu este de amintit decît *vitamina PP* (acidul nicotinic). Deşi pelagra nu este, în general, asociată cu modificări structurale ale inimii, în rare cazuri s-au observat modificări asemănătoare cu cele din beri-beri; în rest se găsesc numai, şi nu totdeauna, modificări ale electrocardiogramei, amintind pe cele din pericardita acută sau din infarctul miocardic.

**Hipovitaminoza C** poate să determine leziuni şi la nivelul inimii, în cadrul complexului morbid caracteristic pentru scorbut. Fragilitatea vasculară, datorită lipsei acidului ascorbic, se manifestă mai ales sub aspectul sufuziunilor hemoragice subepicardice, rareori ca hemoragii în masa miocardului sau în cavitatea seroasă a pericardului. În forma infantilă a scorbutului (boala Möller-Barlow), se poate observa infiltrarea şi degenerarea grasă a fibrelor miocardice, concomitent cu leziuni de acelaşi fel în epiteliile hepatice şi renale, iar hemoragiile, mai întinse şi cu localizări mai numeroase decît la adult, pot să ducă la apariţia de depozite de hemosiderină în variate ţesuturi şi organe — inclusiv inima — şi chiar la constituirea unei hemocromatoze generalizate (Titu Vasiliu).

Deficitul de *vitamină P* determină de asemenea sporirea fragilităţii vasculare, cu leziunile tisulare consecutive.

**Hipovitaminoza D** nu influenţează structura fibrelor miocardice sau funcţionalitatea lor. În rahitism se poate realiza însă aspectul de « inimă pulmonară », datorită modificărilor anatomice ale cutiei toracice. Este însă de menţionat că administrarea în *exces a vitaminei* $D_2$ poate să ducă la calcificări « metastatice » în miocard, în ţesutul valvulelor şi chiar în media arterelor.

**Vitamina E** este, în general, considerată ca neavînd nici un efect asupra aparatului cardio-vascular (şi administrarea ei nu influenţează cu nimic evoluţia diverselor afecţiuni cardiace). Gatz şi Houchin (citaţi de M. Staemmler, 1954) au observat, în cazul deficitului de vitamină E experimental, alterarea hidropică a fibrelor miocardice, mergînd spre fibriloliză, precum şi edem interstiţial.

Nu s-au remarcat nici un fel de modificări din partea inimii sau a vaselor în cadrul sindromului de *hipo-* sau *avitaminoză A*.

*

În ceea ce priveşte alte tulburări de metabolism capabile să modifice structura şi funcţia inimii, ne vom opri, pe scurt, numai asupra tulburărilor metabolismului protidic şi a celui electrolitic.

**Disproteinemia** poate fi însoţită de miocardoză, modificările morfologice luînd mai adesea aspectul degenerărilor albuminoase, mai rar cel al încărcării grase. În astfel de cazuri, tulburările funcţionale sau leziunile hepatice par să fie primitive (Wuhrmann).

**Tulburările metabolismului electrolitic** produc cele mai accentuate miocardoze. Dintre acestea trebuie menţionată, pentru copil, cardiomegalia care însoţeşte *spasmofilia* (hipocalcemie), fiind una din cauzele de moarte subită la sugar; substratul morfologic al acestei cardiopatii nu este încă bine cunoscut, dar alterările par să intereseze predominant sistemul nervos autonom al inimii. *Hipopotasemia* de lungă durată duce de asemenea la fenomene de miocardoză. În toate cazurile, miofibriloliza poate să ducă la infiltraţie reactivă cu celule de tipul celor din inflamaţiile cronice, astfel încît, în stadiile mai tîrzii, leziunile miocardice pot să preteze la confuzie cu o inflamaţie cronică (miocardită).

## BIBLIOGRAFIE

1. Abrikosov A. I., *Anatomie patologică*, Partea specială, Bucureşti, E.S.L. St., 1952.
2. Cathala J. et Mollaret P., *Manuel de pathologie médicale*, Paris, Ed. Masson, 1945.
3. Foghelson L. I., *Bolesni serdţa i sosudov*, Moscova, Medghiz, 1951.
4. Goldberger E., *Heart diseases*, Philadelphia, Ed. Lea-Febiger, 1955.
5. Hamperl H., *Lehrbuch der allgemeinen Pathologie und der pathologischen Anatomie*, Berlin, Ed. Springer, 1954.
6. Herbut P. A., *Pathology*, Philadelphia, Ed. Lea-Febiger, 1955.
7. Staemmler M., *Lehrbuch der speziellen pathologischen Anatomie*, vol. I./1, Berlin, Ed. Gruyter, 1954.
8. Vasiliu Titu, *Manual de anatomie patologică clinică*, Cluj, 1946.
9. Volovik A. B., *Bolesni serdţa u detei*, Leningrad, Medghiz, 1952.

CAPITOLUL al XIX-lea

# TRAUMATISMELE APARATULUI CARDIO-VASCULAR

de LEONIDA GEORGESCU

## TRAUMATISMELE INIMII

Traumatismele inimii sînt relativ frecvente dacă ținem seama de localizarea anatomică a acestui organ.

Publicațiile lui Larrey privind vindecarea spontană a unor traumatisme cardiace au deschis calea tentativelor terapeutice în această privință, așa cum reiese din lucrările lui Dupuytren, Jamain, Zammetti, Fischer etc.

În 1896, Farina și Rehn încearcă primii sutura unei plăgi cardiace. Ulterior, cercetările asupra plăgilor inimii au fost continuate de Hesse și Zeidler, Peck, Salomani, Guinard, Quénu. Djanelidze, în 1927, publică o monografie privind evoluția și tratamentul plăgilor cardiace. O deosebită contribuție în chirurgia traumatismelor cardio-pericardice au adus-o chirurgii ruși și sovietici. Astfel, Lobacev citează 350 de intervenții chirurgicale cardio-pericardice în Uniunea Sovietică din totalul de 1 000 de intervenții pentru plăgi cardiace publicate în literatura universală. Bakulev prezintă o statistică de 15 intervenții pentru plăgi cardiace în 24 ani de activitate chirurgicală. În țara noastră, prima cardiorafie a fost făcută de către Gh. Manu. Ulterior se mai pot cita în această privință contribuțiile lui: Bonachi, Jianu, N. Atanasescu, Poenaru-Căplescu, Liviu Cîmpeanu, Hortolomei, Burghele, Cărpinișan, Făgărășanu, Vascoboinic, Firică, Ștefan Popescu.

### TRAUMATISMELE DESCHISE (PLĂGILE)

Cele mai frecvente plăgi ale inimii se produc prin armă albă (împunsătură, strivire, lovire), prin glonț, proiectile.

Plăgile cardio-pericardice sînt rareori izolate. De obicei se însoțesc de leziuni ale organelor învecinate, ca pleura, plămînul și vasele cavității toracice.

După statisticile lui Jamain și Fischer, plăgile inimii prezintă, în ordinea frecvenței, următoarele localizări: ventriculul stîng 44%, ventriculul drept 43%, atriul drept 9% și atriul stîng 4%. După Rehn și Hess, plăgile ventriculare sînt mai frecvente din cauza situației lor anatomice.

Aproape 70% din plăgile cardio-pericardice produse prin înțepare sau tăiere au orificiul de intrare prin aria pericardică. Plăgile ventriculului stîng sînt mai greu de identificat decît cele ale ventriculului drept. Acestea din urmă rămîn de obicei deschise, deoarece peretele muscular este mai subțire decît cel al ventriculului stîng.

Plăgile inimii pot fi:

— nepenetrante și

— penetrante.

Manifestările sînt funcționale și structurale.

**Plăgile nepenetrante** interesează numai pericardul și o parte din miocard, fără lezarea endocardului. Acestea pot fi tangențiale, la suprafața miocardului, cu o ruptură neregulată, puțin adîncă, sau perpendiculare, în grosimea mușchiului cardiac.

**Plăgile penetrante** cuprind toate straturile inimii, leziunea putînd atinge valvele, cordagiile tendinoase, mușchii papilari, sau septul interventricular; localizarea cea mai frecventă este la nivelul atriilor, unde pereții sînt mult mai subțiri decît ai ventriculilor.

Forța capabilă să determine plăgi penetrante întinse ale inimii este dată fie de un proiectil în viteză, fie de un corp rigid subțire și tăios.

În majoritatea plăgilor penetrante ale inimii prin arme de foc este interesat și peretele anterior al toracelui pe o suprafață care se poate întinde în sus pînă la claviculă, în jos pînă la apendicele xifoid și lateral pînă la linia axilară anterioară stîngă și dreaptă.

Una din cele mai importante diferențe între plăgile cardiace produse prin lovire, străpungere, și acelea produse prin glonte este dată de faptul că de obicei un glonte traversează peretele cu o viteză mai mare decît un corp tăios și de aceea posedă o energie cinetică mult mai mare. De asemenea, un glonte este capabil să elibereze o mai mare cantitate de energie asupra țesuturilor, decît un proiectil și de aceea leziunile sînt mai extensive. Rareori se întîmplă ca un proiectil care a străbătut un organ, cu o viteză relativ mică, să ducă la leziuni distructive întinse. O lovitură obișnuită de cuțit are o viteză mică și alterările tind să fie limitate.

Plăgile prin cuțit ale inimii, chiar cînd sînt transparietale, tind să se închidă după scoaterea corpului tăios, pe cînd trecerea unui glonte chiar cu o viteză mai mică, prin inimă, poate duce la o rănire foarte accentuată.

Aspectul plăgilor este în funcție și de faza ciclului cardiac în momentul traumatismului. Un corp vulnerant, care lovește ventriculul în timpul sistolei, va întîlni rezistența mușchiului contractat, iar plaga poate rămîne nepenetrantă. Lovirea inimii în diastolă de către un proiectil în viteză, care străbate peretele ventricular sau atrial, produce o leziune de tip exploziv. În acest caz, se realizează o hiperpresiune bruscă, transmisă de-a lungul cavităților inimii, pline cu lichid, fapt care poate determina ruptura organului.

În plăgile ventriculare, hemoragia este de obicei sistolică și discontinuă; în timpul sistolei, plaga rămîne deschisă, iar în timpul diastolei se închide; jetul de sînge din ventriculul stîng este mai puternic decît din cel drept. În rănile mici transfixiante ale atriului, sîngerarea caracteristică apare numai în timpul sistolei (Hilloman).

Manifestările anatomo-clinice ale plăgilor penetrante ale inimii se pot împărți în 3 mari categorii:

— hemoragia

— aritmia
— infecția.

*Hemoragia.* Cel mai frecvent mecanism al morții în plăgile penetrante ale cordului este constituit de tamponarea inimii. Sîngele se adună în sacul pericardic, mult mai repede decît poate fi evacuat de aci în afară; presiunea intrapericardică crește, pînă la colapsul marelor vene și prin aceasta se împiedică circulația de întoarcere. Dezvoltarea tamponadei inimei sau a strîngerii inimii (Djanelidze) poate avea loc începînd după cîteva secunde pînă la mai multe ore de la un traumatism, care produce o sîngerare rapidă în pericard. Consecințele mecanice ale hemopericardului sînt în raport cu cantitatea și rapiditatea cu care se acumulează sîngele.

Dacă acumularea este rapidă și nu depășește o cantitate de 300—400 ml, hemopericardul poate fi tolerat. Sîngerările mari pot fi tolerate numai dacă acumularea este înceată. Aceasta subliniază importanța interoceptorilor în explicarea tulburărilor produse de tamponadă (Abrikosov).

Resorbția sîngelui extravazat în sacul pericardic, prin limfatice, este mică. Sîngele din cavitatea pericardică tinde să se organizeze și să producă aderențe între cele două foițe ale seroasei. După mai multe luni se pot găsi hematoame organizate, bogate în macrofage și pigment de lipofuscină.

Oprirea inimii în caz de hemopericard s-ar datori compresiunii atriale (presiunea în atrii fiind mai mică).

*Aritmia.* Tulburările de conducere cauzate de traumatismele cardiace distructive variază de la extrasistolie și bradicardie, la flutter sau fibrilație ventriculară, cu exitus. Ele pot ține de interesarea directă a țesutului de conducere sau sînt secundare alterărilor fibrelor miocardice (la început sau mai tîrziu în faza de cicatrizare).

*Infecția.* Înainte de era antibioticelor, cea mai importantă complicație a plăgilor cardiace penetrante era pericardita purulentă, dacă, bineînțeles, efectele imediate ale șocului și hemoragia permiteau supraviețuirea bolnavilor.

*Vindecarea plăgilor penetrante ale inimii.* M. Hesse și A. Hesse (1924) au observat că cheagurile de sînge de la nivelul plăgii miocardice, chiar cînd sînt mici, se resorb și se organizează încet.

Invazia fibroblastică la periferia hematomului nu apare mai devreme de o săptămînă. Țesutul de granulație este slab dezvoltat la nivelul alterărilor epicardice chiar după două săptămîni. Proliferarea fibroblastică de-a lungul porțiunii transmurale a traiectului, este minimă; deși uneori pot apare celule multinucleate care indică o reactivitate hiperplazică din partea mușchiului atins, există totuși o slabă tendință de regenerare. Cicatricea care rezultă din vindecarea spontană sau chirurgicală — prin sutură — a unei plăgi cardiace penetrante este constituită din țesut conjunctiv fibros. Pericardul aderă la nivelul cicatricei; uneori se constituie o pericardită adezivă cronică. La nivelul locului lezat pot apare după 30—40 de zile plăci mici de fibroză.

Cicatricea fibroasă poate să fie rezistentă, sau să se lase cu timpul destinsă sub influența contracțiilor cardiace; în acest caz, se poate dezvolta un anevrism sau se poate produce o nouă ruptură a inimii.

În anumite condiții, plăgile penetrante ale inimii se pot complica cu o miocardită generalizată, cu leziuni inflamatorii supraadăugate, sau cu leziuni degenerative mai mult sau mai puțin latente ale miocardului.

Plăgile inimii creează uneori leziuni localizate în miocard sub formă de mici hematoame, mici focare de ruptură în profunzimea miocardului (striuri hemoragice, echimoze).

Gravitatea tulburărilor circulatorii este în funcție însă și de mărimea hemopericardului, de capacitatea de extensibilitate a seroasei pericardice. Se citează cazuri cînd un hemopericard de o mărime neobișnuită a permis o supraviețuire îndelungată. De asemenea, staza sanguină din vena cavă inferioară, hipoxia mușchiului cardiac, embolia cu punct de plecare la nivelul leziunii pot constitui cauze frecvente ale morții (cazuri citate de Sauerbruch, Fischer).

Plăgile inimii stîngi dau o mortalitate de 42%, iar cele ale inimii drepte de 58%.

Vindecările în plăgile penetrante ale inimii se obțin într-o proporție de 44%, după statistica lui Djanelidze.

Toate plăgile penetrante ale inimii care nu produc imediat moartea trebuie operate. Intervenția chirurgicală reduce mortalitatea. Prognosticul unei plăgi operate depinde de o serie de factori, ca sediul leziunii, natura agentului vulnerant, leziunile organelor învecinate, sediul hemoragiei și importanța ei (hemopericard, hemotorax), timpul scurs pînă la intervenție. Infecția secundară, embolia, hemoragia secundară, sînt factori care complică evoluția postoperatorie. Infecția poate produce leziuni de pericardită purulentă și adezivă, pleurezie, bronhopneumonie.

**Corpii străini intracardiaci.** Poziția acestor corpi este determinată prin examenul radiologic. Glontele care a pătruns în inimă poate fi repede expulzat din organ, în timpul unei contracții sistolice și vehiculat într-o ramură a arterei pulmonare sau în arterele periferice. Un glonte care a pătruns în regiunea precordială, poate atinge o coastă și să ricoșeze înapoia inimii, fără lezarea acestui organ. Din cele 11 cazuri de corpi străini intracardiaci publicate de Harken și Williams (1946), unul prezenta un glonte la nivelul ventriculului drept, cu punct de intrare prin sistemul venos, iar alte două cazuri prezentau gloanțe antrenate în cavitățile inimii drepte.

Corpii străini metalici situați în sacul pericardic, sau în diferite porțiuni ale miocardului, tind să devină incapsulați printr-un țesut conjunctiv, fiind tolerați timp îndelungat, fără nici un fel de tulburare.

Harken și Williams consideră prezența unui corp străin de 1 cm diametru, la nivelul inimii, drept un pericol iminent de exitus.

Un corp străin poate fi mobilizat ca un embol (în sistemul pulmonar) sau, dacă rămîne în inimă, tinde să ducă la dezvoltarea unei endocardite bacteriene subacute.

Decker (1939) consideră pericolul migrării și perforării drept motive determinante pentru extracția chirurgicală a corpului străin. Ace și obiecte ascuțite pot fi antrenate dintr-o porțiune oarecare a organismului în sistemul venos și de aici în cavitățile drepte ale inimii, ducînd la lezarea pereților. Autorii semnalează cazuri în care ace rupte și rămase în hipoderm, timp de cîțiva ani, au fost vehiculate ca un tromb într-o ramură a arterei pulmonare drepte.

Cele mai frecvente migrări de corpi străini se observă în cazul obiectelor ascuțite, care au fost înghițite și care au pătruns în sacul pericardic pe la nivelul peretelui esofagian anterior. Fragmente mari de schije pot rămîne încarcerate într-un atriu și să astupe din cînd în cînd orificiul atrio-ventricular, ducînd la prăbușiri bruște de tensiune și chiar la exitus.

## TRAUMATISMELE ÎNCHISE

Asemenea traumatisme se întîlnesc la o vîrstă mai tînără, cînd cavitatea toracică este destul de elastică pentru a permite mari deformări, fără fracturi ale coastelor.

Astfel, o lovitură puternică poate produce leziuni mari ale viscerelor intratoracice, fără alterări ale coastelor și sternului. Arenberg (1943) a observat că gravitatea leziunilor cardiace era mai mică la persoanele care au suferit și fracturi ale coastelor, decît la acelea cu toracele intact. Se poate deduce că rigiditatea toracică este un factor important în protecția inimii contra loviturilor violente. Ceea ce trebuie apreciat în traumatismele prin lovire, este forța hidrostatică transmisă inimii pe calea marelor vase ; tensiunea intracardiacă poate crește brusc, mergînd pînă la ruptura acestui organ. O lovitură puternică în abdomen sau la nivelul extremităților inferioare poate produce întoarcerea sîngelui către inimă cu o forță suficientă pentru a determina ruptura porțiunii intrapericardice a aortei, a valvulelor, a pereților ventriculului stîng și a atriului.

Traumatismele cardiace produse prin lovituri violente la nivelul toracelui, se împart în 3 mari categorii după gravitatea leziunilor și anume :

— comoții
— contuzii
— rupturi.

**Comoția cardiacă** cuprinde tulburări funcționale ale inimii produse prin izbirea acestui organ, fără modificări macro- și microscopice evidente.

Tulburările funcționale cauzate prin lovirea inimii pot fi disproporționate în raport cu modificările morfologice.

Loviturile precordiale pot duce la tulburări funcționale grave fără leziuni microscopice evidente ale inimii. Acest lucru a fost demonstrat experimental. O lovitură în regiunea precordială la animale cauzează multiple tulburări funcționale ale inimii — cu sau fără exitus — fără modificări structurale evidente (Bright, Beck, 1935).

La un lot de cîini supuși unor lovituri puternice în regiunea precordială, Moritz și Atkins (1938) găsesc modificări cardiace evidente la doi din cinci, extrasistole posttraumatice la unul din doi, bradicardie la doi din șase, tahicardie la doi din șase.

Deoarece examinarea directă a unui cord uman care a suferit traumatisme recente, dar nu mortale, este rareori posibilă, modificările structurale lezionale posttraumatice sînt foarte puțin cunoscute.

Tulburările funcționale posttraumatice ale inimii după lovituri ale toracelui au fost semnalate de White și Glendy (1941).

Descrierile lui Barker (1944) și Warburg (1938), privind cazurile de exitus după lovituri puternice în piept, nu cuprind leziuni microscopice evidente ale miocardului.

Mecanismul de producere al tulburărilor funcționale este obscur. Schlamka și Schwitz ajung experimental la concluzia că tulburările cardiace produse prin comoție sînt date de reflexul vasoconstrictor coronarian și ischemia miocardică. În sprijinul acestei teorii, autorii descriu focare de degenerescență și necroză miocardică la animale care au supraviețuit după o lovire a cordului.

Müller (1942) găsește focare diseminate de ischemie în inima umană traumatizată.

Kartagener (1946), după un studiu anatomo-clinic al acestei probleme, se îndoiește de existența unui vasospasm, exceptînd cazul cînd arterele coronare prezentau dinainte leziuni de ateroscleroză.

Ateroscleroza coronariană poate crește susceptibilitatea inimii la un traumatism, așa cum au demonstrat experimental la iepuri Külbs și Strauss. Animalele la care arterele coronare prezentau depuneri de colesterină tolerau mai puțin loviturile toracice decît cele normale.

**Contuziile cardiace.** Contuziile duc la o extravazare difuză a sîngelui în țesutul interstițial. Creșterea bruscă a presiunii intracapilare, dată de efectele hidrostatice imediate ale compresiunii, poate duce la destinderea țesuturilor, cu tulburări funcționale secundare importante. Histologic este greu de a distinge extravazările interstițiale de sînge datorite contuziilor, de cele care sînt produse de alți factori netraumatici.

Hemoragiile subepicardice și subendocardice se întîlnesc frecvent ori de cîte ori moartea a fost precedată de o perioadă agonică, asfixie sau anoxie. Un tip de hemoragie interstițială netraumatică care poate simula o contuzie cardiacă este cea din infarctul miocardic.

**Rupturile inimii** reprezintă soluții de continuitate la nivelul țesutului miocardic, produse printr-o forță de zdrobire sau întindere, asociate sau nu, cu leziuni de contuzie și hemoragie. Rupturile pot fi *spontane* sau *traumatice* și să intereseze atît pereții inimii, cît și aparatele valvulare. Rupturile spontane se produc pe leziuni secundare ale mușchiului cardiac.

La prima vedere este foarte greu de deosebit o ruptură traumatică de una spontană produsă consecutiv unei leziuni miocardice sau vasculare. Prima observație de ruptură a inimii a fost făcută de Harvey. Publicațiile lui Morgagni, Läenec, Fischer vin să demonstreze existența rupturilor spontane ale inimii, unele din ele produse chiar fără leziuni anterioare ale organului.

Barth, Stokes, Ziegler descriu, în cazurile de rupturi, leziuni anterioare ale coronarelor, necroze miocardice, degenerescență granulară, miocardită scleroasă hipertrofică, anevrisme intracardiace, chisturi hidatice etc.

Cele mai frecvente rupturi spontane se întîlnesc ca o complicație a infarctului miocardic recent. Acestea survin în general între 3 și 10 zile de la apariția infarctului. Alte modificări anterioare, ca alterarea pereților vasculari prin leziuni de tromboză și ateromatoză coronariană, pot fi cauza unor necroze și a unor tulburări ischemice locale. Contracțiile și eforturile puternice ale cordului, hipertensiunea arterială pot declanșa ulterior o ruptură spontană, la nivelul punctelor de rezistență minoră.

Intoxicațiile exogene și endogene joacă un anumit rol în etio-patogenia rupturilor spontane.

După Urbach (1922), localizarea cea mai frecventă a acestor rupturi se găsește în ordine descrescîndă la nivelul atriului drept, ventriculului stîng, ventriculului drept, atriului stîng, septului interventricular, valvulelor inimii.

Statistica lui Robien și Nicolle menționează, pe 187 de cazuri, 139 de rupturi ale ventriculului stîng, 20 de rupturi ale ventriculului drept, 4 rupturi simultane ale ambilor ventriculi, 8 rupturi atriale drepte, 2 rupturi atriale stîngi, 4 rupturi complexe, 8 rupturi ale arterelor coronare și 2 rupturi ale venelor coronare.

Traumatismele peretelui toracic anterior dau rupturi ale cordului, mai ales la nivelul feței posterioare, datorită probabil izbirii acestei fețe de coloana vertebrală, în timpul traumatismului.

Experiențele făcute de Moritz și Atkins (1938) arată că forța hidrostatică incipientă a compresiunilor subite ale inimii între stern, porțiunea anterioară a coastelor și coloana vertebrală, este o cauză frecventă de ruptură. Deplasarea laterală a inimii printr-o forță din direcție oblică poate rupe pericardul, fără alterarea inimii, ori poate rupe peretele atriului stîng și ostiumul venelor pulmonare.

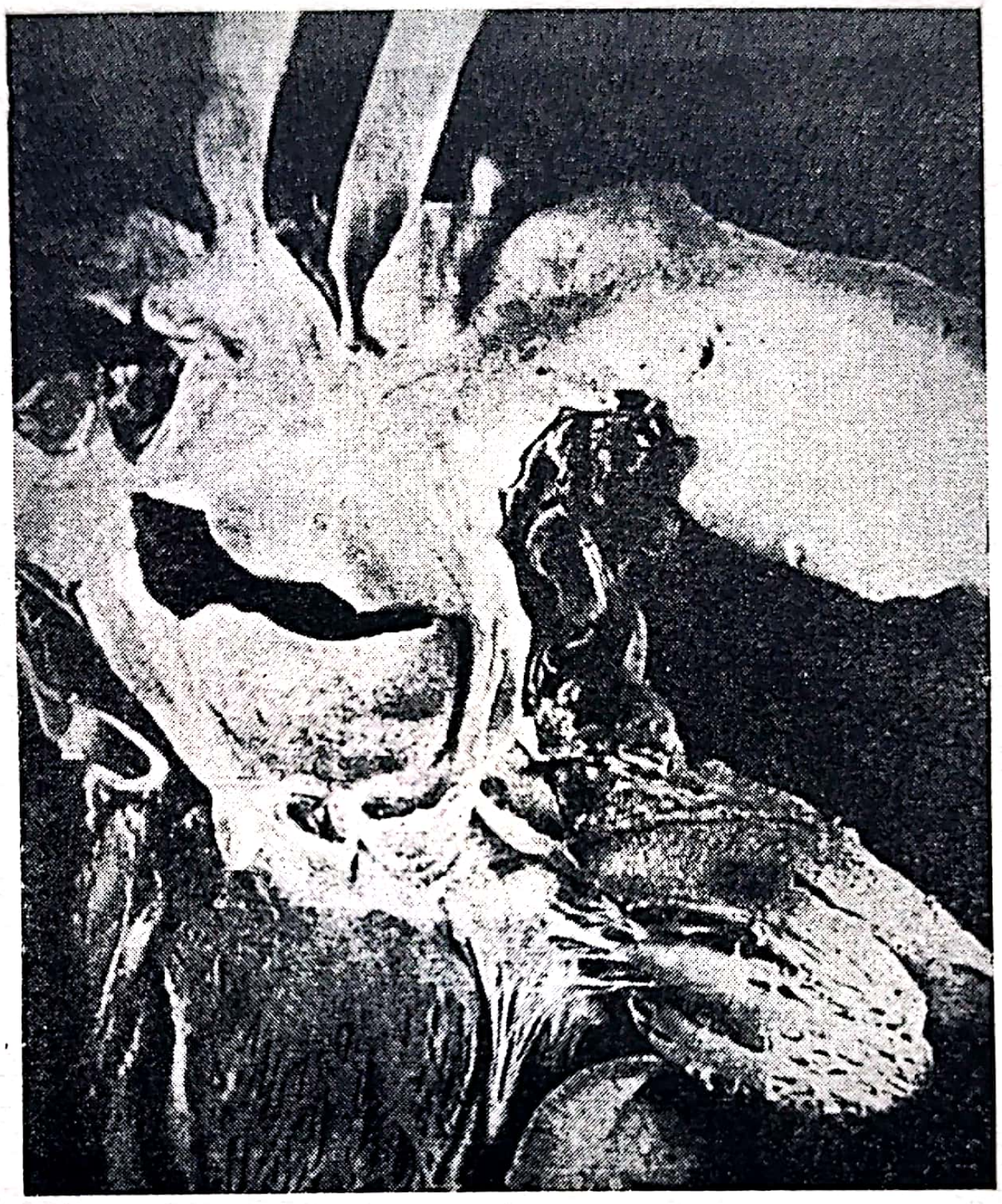

Fig. 277. — *Ruptură parțială a peretelui aortic imediat deasupra valvulelor* (după Aschoff).

În cazul căderilor de la înălțime se pot întîlni, o dată cu ruptura cardiacă, rupturi parțiale sau complete circumferențiale ale aortei, imediat deasupra valvulelor (fig. 277 și 278).

Observațiile clinice și experimentale au arătat că traumatismele prin lovire ale inimii pot duce la hemoragii interstițiale miocardice întinse, fără rupturi vizibile.

Acestea sînt aparent rezultatul unor focare mici de rupturi musculare și probabil rezultatul unei lovituri a ventriculului în plină sistolă. Munck (1937) și Warburg (1938) subliniază frecvența mare a acestui tip de traumatism la om.

Rupturile inimii pot fi *unice* sau *multiple*, *complete* sau *incomplete*. Cele incomplete se prezintă ca o simplă fisură liniară, mai mult sau mai puțin profundă, cu traiect neregulat, sinuos, în formă de V sau Y, de lungime și profunzime variabilă. Marginile sînt neregulate, de culoare brună-roșiatică, friabile, infiltrate cu sînge și mici hematoame (fig. 279 și 280).

Rupturile complete prezintă două orificii, unul extern, sub epicard, și altul intern, mai mic, situat la nivelul mușchilor papilari și acoperit cu cheaguri. Traiectul de unire dintre cele două orificii este diferit ca diametru și direcție.

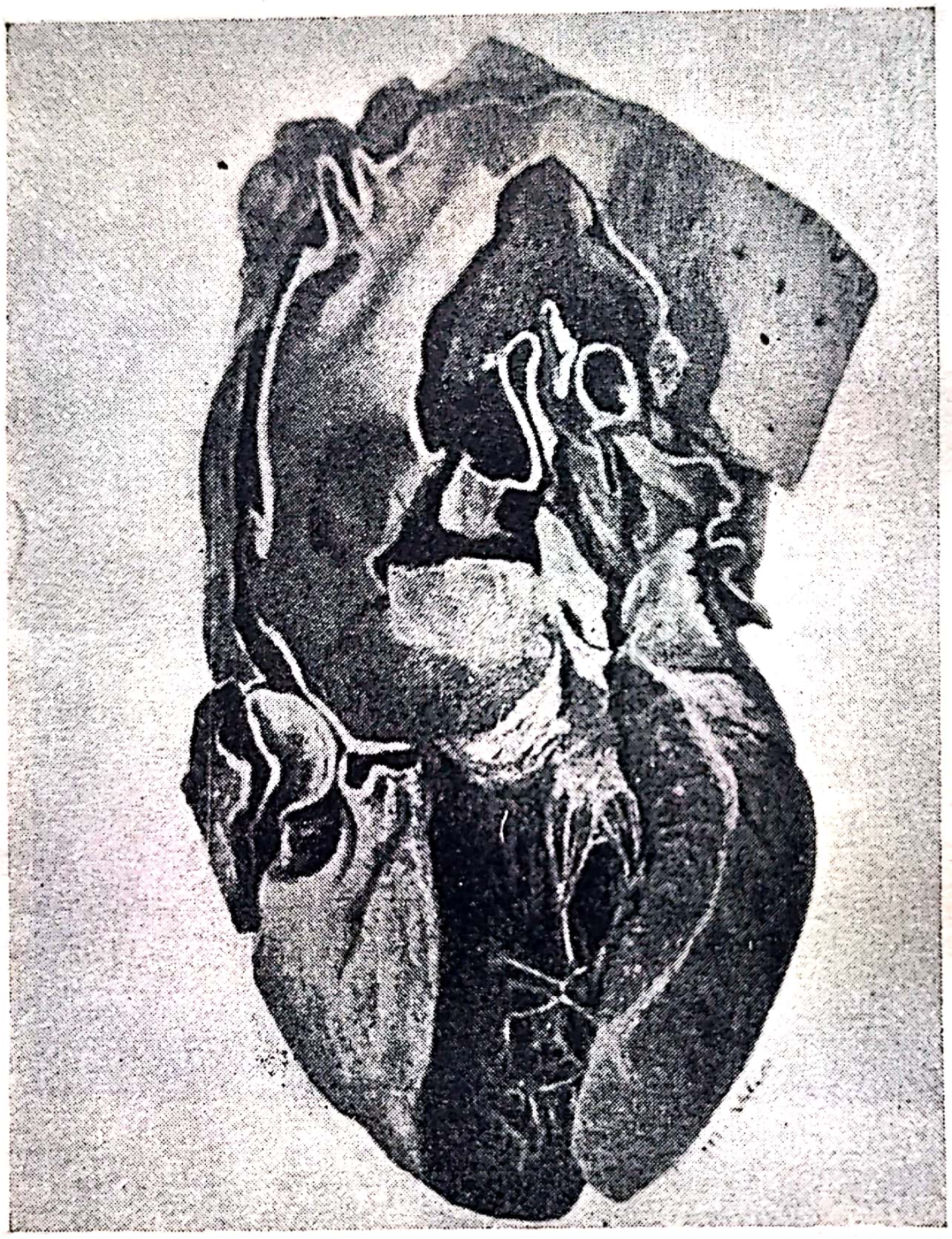

Fig. 278. — *Ruptură parietală a peretelui aortic* (după Moore).

Histologic, în zona de ruptură, miocardul prezintă leziuni de necrobioză ale fibrelor musculare. Existența unor afecțiuni anterioare se traduce prin leziuni de degenerescență granulo-vacuolară și pigmentară ale fibrelor musculare, din vecinătatea zonei de ruptură sau la distanță, cu scleroză interstițială de diferite grade.

Arterele coronare pot fi îngroșate, sclerozate, prezentînd leziuni de ateromatoză și lumenul parțial obliterat. Aparatul valvular aortic prezintă uneori leziuni de endocardită cronică cu scleroză.

Tulburările anatomo-clinice se traduc prin: aritmie, hemoragie, infecție.

Tulburările funcționale ale inimii au fost observate la animale care au suferit lovituri precordiale.

În experiențele lui Külbs și Strauss (1932) în asemenea cazuri predomina bradicardia și extrasistolia. La animalele cu leziuni asociate de coronarită, intoxicație digitalică și tiroxinică, tulburările funcționale posttraumatice erau însoțite și de dilatație acută a inimii, urmată de exitus.

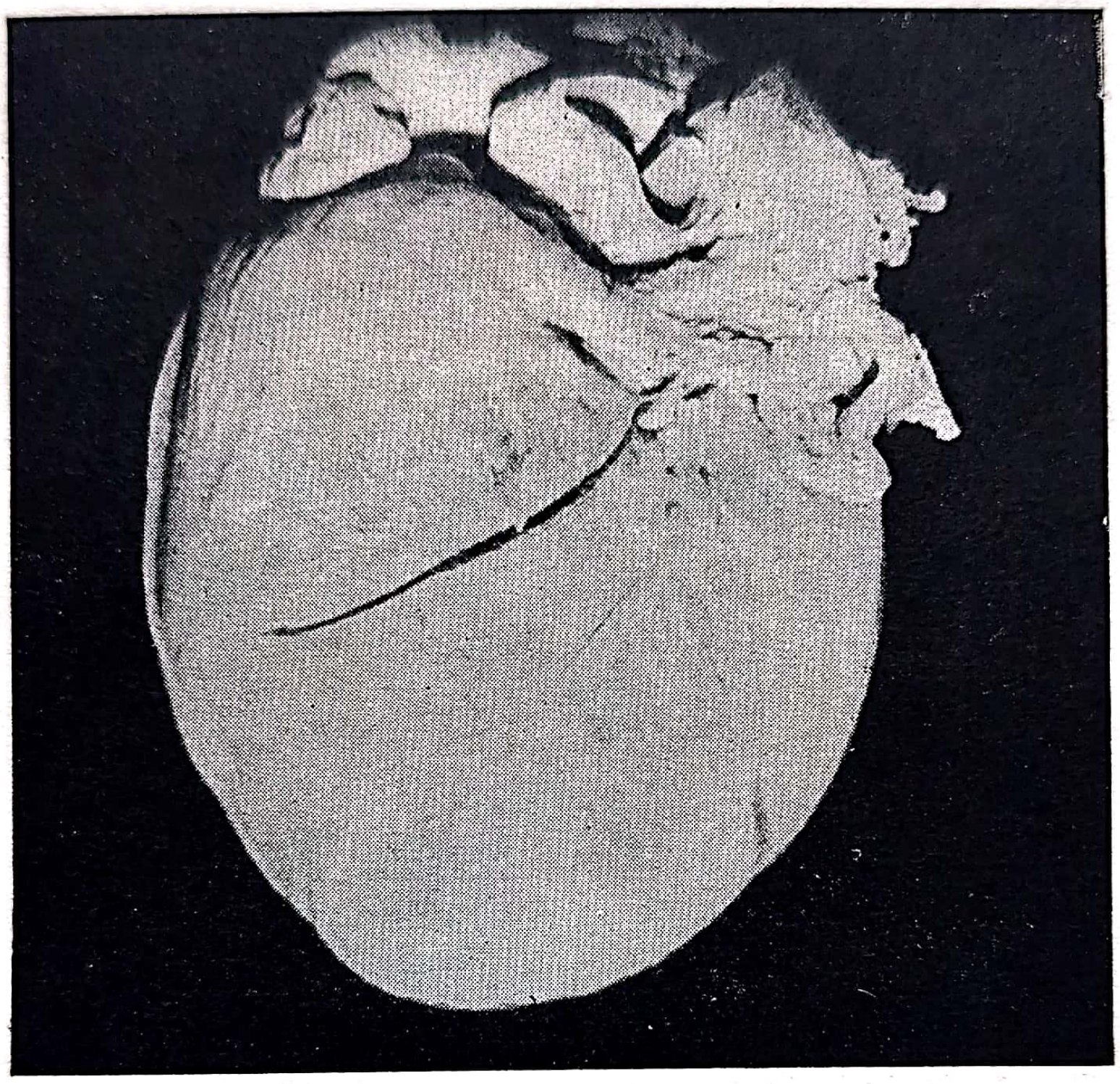

Fig. 279.— *Ruptură spontană de cord la nivelul peretelui anterior al ventriculului drept.*

În experiențele lui Schlomka și Schwitz (1933), alături de modificări electrocardiografice, se observa o scădere a presiunii arteriale și o creștere a presiunii venoase cu o dilatație a cavității stîngi.

Bright și Beck (1935), lucrînd pe cîini (expunerea inimii la un traumatism direct prin lovituri cu un ciocan de metal), au constatat o creștere imediată a pulsului cu o scădere a presiunii arteriale și o creștere a celei venoase. La animalele care au supraviețuit, dilatația cardiacă a persistat timp de cîteva săptămîni. Modificările electrocardiogramei au fost similare cu cele descrise de Schlomka și Schwitz.

Schimbări funcționale asemănătoare au fost semnalate și la om, în urma traumatismelor toracice, în lucrările lui Bright și Beck, Glendy și White (1936), Warburg și Barber.

*Hemoragiile* în rupturile cordului sînt rapide și de obicei fatale, în raport cu cele întîlnite în cadrul traumatismelor prin corpi penetranți.

O excepție de la această regulă o constituie ruptura cordagiilor tendinoase, structuri care anatomic sînt avasculare.

*Infecțiile.* Rupturile mici, ca și contuziile puternice, pot provoca diverse microleziuni în tunicile inimii, la nivelul cărora se produc infecții acute și cronice, prin colonizări microbiene. Experimental, s-au putut produce, după rupturi aseptice valvulare, endocardite infecțioase acute, prin injecții microbiene intravenoase. Leziunea traumatică a endocardului constituie un punct de apel pentru infecție (Abrikosov, Strukov).

Endocardita cronică posttraumatică îmbracă o formă plastică; cazuri au fost publicate de Heidenhain și Jaccoud.

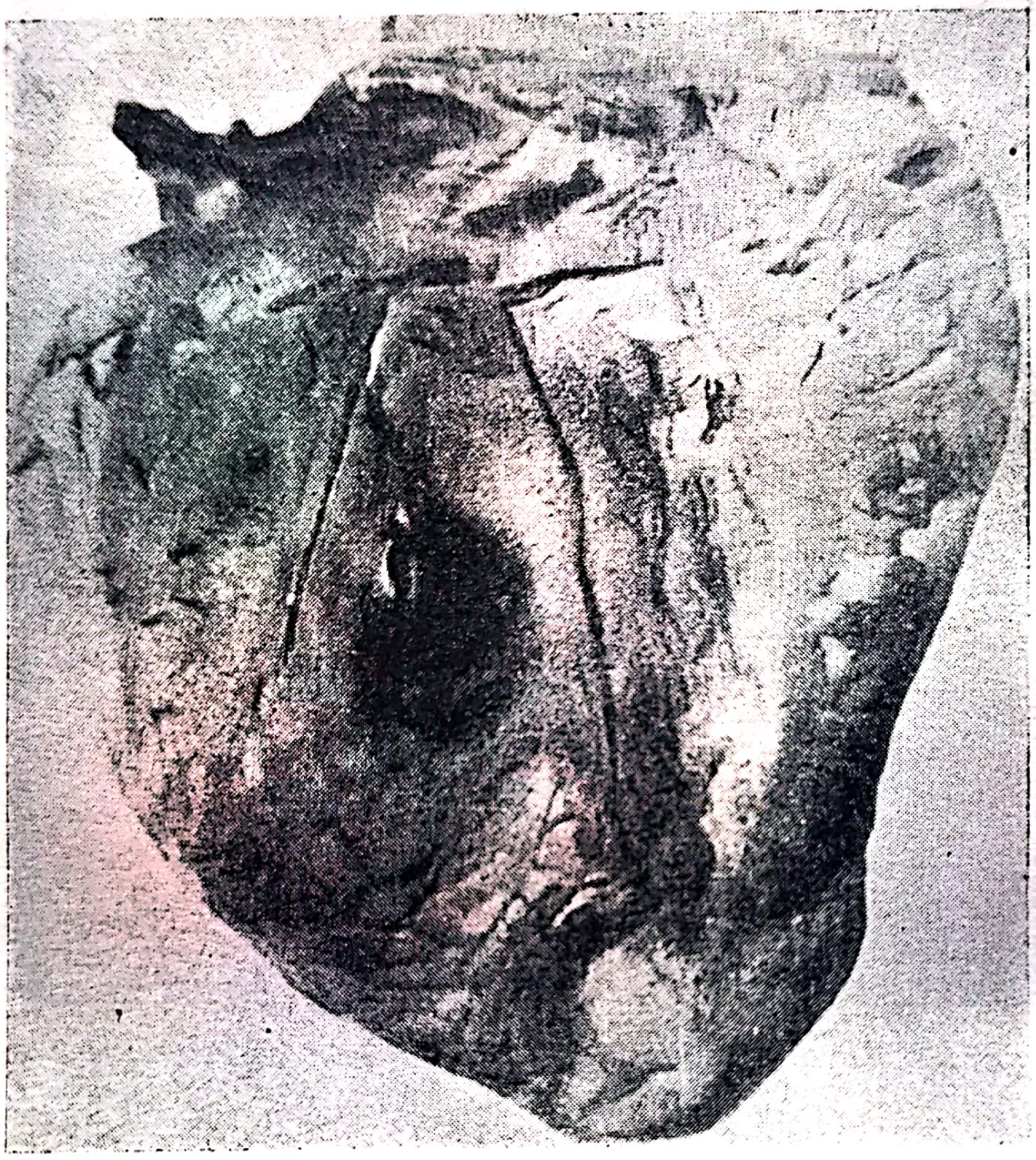

Fig. 280. — *Ruptură spontană a peretelui posterior al ventriculului sting.*

Este dificil de a demonstra originea exclusiv traumatică a unei miocardite traumatice. Traumatismul determină leziuni localizate ale miocardului la nivelul locului de ruptură, cu scleroză interstițială mergînd pînă la constituirea de anevrisme parțiale ale inimii. De asemenea, așa cum a arătat Paillard, traumatismul poate duce la o miocardită generalizată.

## LEZIUNI ALE VASELOR CORONARE ȘI VALVELOR ÎN TRAUMATISMELE INIMII

**Leziunile coronariene.** Vasoconstricția arterelor coronare datorită unei forțe care acționează asupra inimii a fost discutată la capitolul comoției cardiace.

În cazul contuziilor și rupturilor inimii, cu toate că arterele și venele sînt situate în drumul forței de transmitere a loviturii precordiale și teoretic pot fi rupte, leziunile vasculare sînt totuşi minime în raport cu traumatismul.

Arterele şi venele mai mari epicardice sînt mai puţin atinse decît ţesuturile din jurul lor.

În anumite circumstanţe speciale, efectele traumatismelor pot fi strict localizate, producînd tabloul unei contuzii vasculare.

Expunînd inima cîinilor la lovituri repetate la nivelul ramurii descendente a arterei coronare stîngi, Moritz şi Atkins (1938) au putut constata la cîteva minute după producerea traumatismului vascular rupturi mari ale miocardului. Mai multe contuzii miocardice erau produse fără o alterare marcată a vaselor coronare, situate direct dedesubtul locului de lovire.

În experienţele lor, autorii au observat că zdrobirea arterei între dinţii unui cleşte era suficientă pentru producerea unei leziuni vasculare localizate cu formarea unui tromb. Chiar în alte circumstanţe, producerea unui traumatism vascular predispune la formarea unui tromb adevărat.

Posibilitatea formării unui tromb coronarian, după un traumatism cardiac este neîndoielnică, mai ales cînd preexistă anumite leziuni ale acestor vase.

Leziunile vasculare găsite la necropsie în vecinătatea unei contuzii sau rupturi cardiace pot fi incriminate în dezvoltarea trombozelor.

Tromboza coronariană s-ar forma la cîteva zile de la o lovitură severă precordială.

Leziunile vasculare găsite la necropsie în vecinătatea unei contuzii sau rupturi cardiace pot fi incriminate în dezvoltarea trombozelor.

Tromboza coronariană s-ar forma la cîteva zile de la o lovitură severă precordială.

Moritz şi Atkins, examinînd *post mortem* bolnavi care au suferit lovituri puternice în regiunea precordială, cu fracturi transverse ale sternului şi hemoragii ale mediastinului anterior, găsesc rupturi ale pericardului parietal, contuzii ale epicardului şi miocardului, deasupra sau dedesubtul porţiunii anterioare a septului interventricular, tromboze recente pe un fond de ateroscleroză la nivelul segmentului proximal al ramurii descendente a coronarei stîngi şi infarctizări recente la nivelul ventriculului stîng. Cu toate că formarea trombozelor este posibilă, fie printr-un traumatism vascular direct, fie printr-o stază a sistemului circulator, şi într-un caz şi în altul, şocul traumatic este considerat drept cauza esenţială în procesul trombotic vascular.

**Leziunile valvulare.** Valvulele cardiace, cordagiile tendinoase şi muşchii papilari pot fi sediul unor rupturi în loviturile precordiale printr-o forţă hidrostatică transmisă de la locul traumatismului, din orice parte a organismului.

După Glendy şi White (1936), aproape toate cazurile cu rupturi valvulare, care au fost găsite la autopsie, prezentau diferite leziuni preexistente. Cele mai multe cazuri (15) de rupturi traumatice ale valvulelor normale au fost publicate de Adam în 1927. Din acestea, 7 erau aortice, 5 mitrale, 2 pulmonare şi 1 tricuspidă. În 1928, Howard şi colaboratori publică 112 cazuri de rupturi la nivelul valvulelor normale sau lezate anterior.

În concluzie, se poate spune că rupturile valvulare spontane apar de obicei pe leziuni anterioare ale inimii şi ale orificiilor valvulare, printre care citām: miocardita şi endocardita cronică, ateromul, arterita, arterioscleroza.

Rupturile valvulare traumatice nu se deosebesc anatomo-clinic decît rareori de rupturile valvulare spontane.

Rupturile valvulare în cursul unor contuzii toracice sînt relativ rare. Laforque citează o serie de observații privind rupturi traumatice valvulare prin contuzii.

Rupturile valvulare traumatice pot fi date de următoarele cauze: șoc violent într-o zonă limitată în regiunea presternală, tensiunea intracardiacă sistolică în momentul traumatismului (sistola favorizează ruptura valvulelor atrio-ventriculare, iar începutul diastolei ruptura sigmoidelor aortice, deoarece în acest moment aparatul valvular suportă cea mai mare presiune).

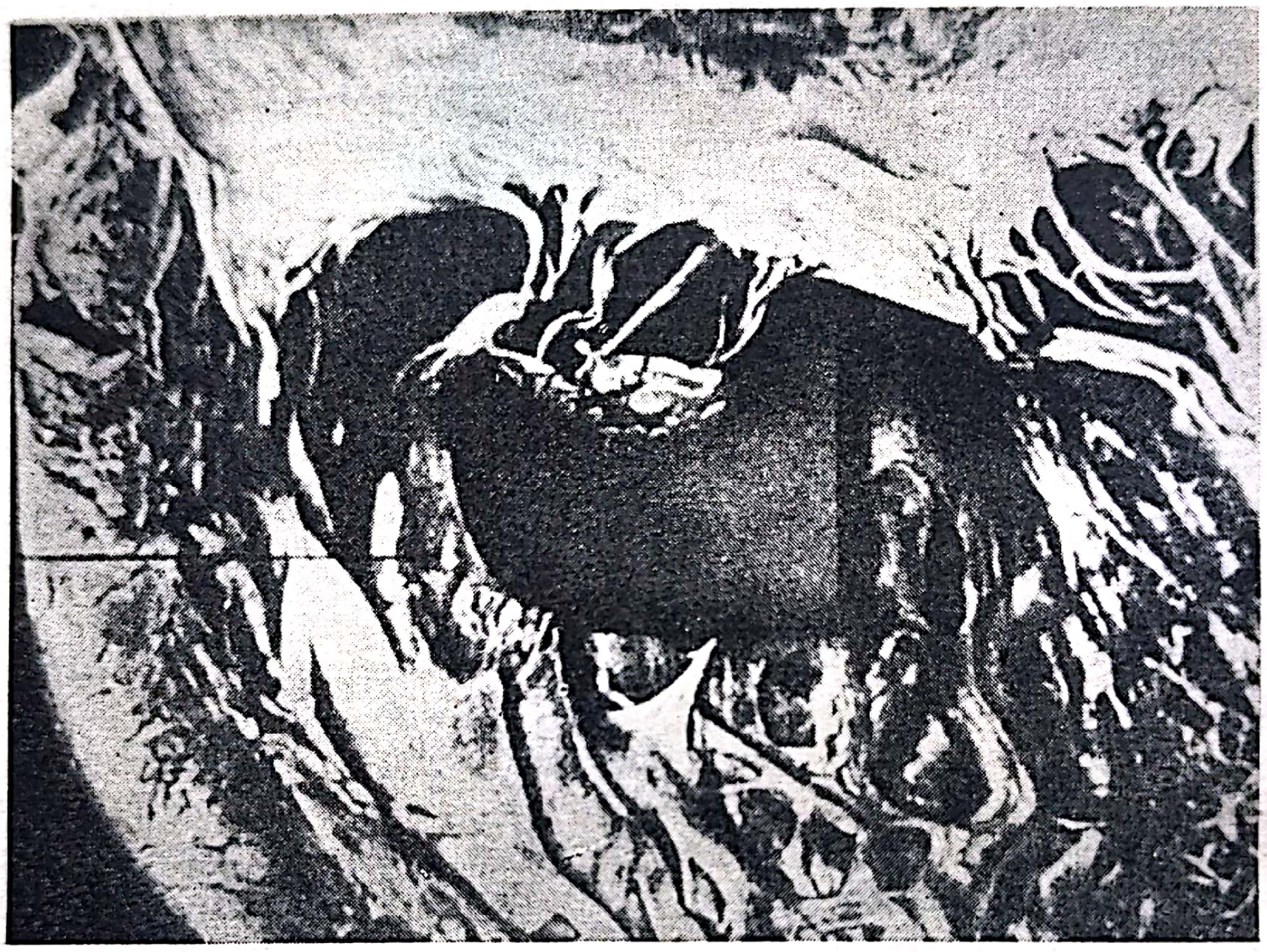

Fig. 281. — *Ruptura cordagilor și a mușchilor papilari la nivelul orificiului mitral* (după Moore)

Leziunile anterioare ale valvulelor dau acestora o fragilitate mărită cu o minimă rezistență în fața unui efort crescut sau traumatism. Aceste atingeri lezionale anterioare se datoresc, fie unor procese inflamatorii acute sau cronice ale endocardului, fie unor leziuni de arterită scleroasă difuză.

Rupturile valvulare se întîlnesc în ordinea frecvenței, la nivelul orificiilor aortic, mitral, tricuspidian și excepțional, pulmonar. Ruptura valvulelor sigmoide poate fi totală, în lambouri, sau o simplă plesnitură; poate să intereseze una sau mai multe valvule.

La nivelul mitralei, ruptura se întinde de obicei și la nivelul cordagiilor tendinoase sau mușchilor papilari. Cordagiile se rup, fie la extremitatea distală, fie la mijloc; marginea rămasă liberă este lovită cu intensitate de curentul sanguin ventricular, dînd naștere unui suflu de o intensitate extremă (fig. 281).

Vindecarea poate să se producă în anumite cazuri. Procesul de cicatrizare duce la stenozarea aparatului valvular și la semne de insuficiență valvulară care nu se pot deosebi de cele consecutive unei endocardite vegetante sau luetice. Complicațiile ulterioare de natură infecțioasă agravează evoluția. De obicei moartea se produce la cîteva ore sau zile după traumatism.

## TRAUMATISMELE VASELOR

### LEZIUNILE TRAUMATICE ALE ARTERELOR

Traumatismele arterelor constituie un capitol important al patologiei chirurgicale. Date noi de fiziopatologie au contribuit la cunoașterea etiologiei și a mecanismului de producere al acestor leziuni.

Leziunile traumatice vasculare produc o serie de reacții vasomotorii locale și la distanță. În orice traumatism vascular deschis sau închis se produce din primele ore o reacție vasoconstrictivă netă, urmată apoi de o vasodilatație activă. Excepțional persistă reacția vasoconstrictivă inițială.

Atingerea secundară a terminațiilor simpatice vasculare declanșează un regim circulator care activează pentru început nutriția locală și permeabilitatea capilară. În traumatismele accidentale apar constant reacții vasodilatatorii în zona de excitație. Entorsa constituie exemplul tipic de reacție vasodilatatoare locală posttraumatică.

Reacția vasodilatatoare activă de început nu persistă multă vreme și se transformă în cele din urmă în tipul de reacție pasivă. Acest regim circulator condiționează ansamblul tulburărilor ce însoțesc leziunile vasculare ca: edem cronic, cianoză, răcire, tulburări de reflexivitate, hipotonie musculară, impotența funcțională etc.

Modificările vasomotorii consecutive traumatismului accentuează leziunile endoteliale vasculare. Aceste tulburări reprezintă un aspect important al bolii posttraumatice.

Leziunile traumatice ale vaselor pot fi grupate în 4 entități anatomo-clinice mai importante:

*a)* contuzii
*b)* rupturi
*c)* rănile sau plăgile
*d)* traumatisme repetate.

**Contuziile arteriale** reprezintă un traumatism închis într-o regiune vasculară. Pot fi directe sau indirecte. Cele directe sînt mai frecvente. Se produc prin strivirea sau smulgerea vasului, între agentul vulnerant și un plan osos, sau prin alunecarea părților moi de-a lungul vasului în timpul traumatismului. Contuziile indirecte se produc în timpul fracturilor și luxațiilor, cînd vasul este strivit de extremitatea osoasă din focarul de fractură.

Leziunile tunicilor arteriale în totalitate sau chiar cele adventițiale pot declanșa o serie de reflexe patologice, determinînd vasoconstricție persistentă, diminuarea calibrului și a debitului circulator. Această stare a fost descrisă de Larrey, Pirogov, Fiale, Küttner ca «stupoare arterială» inhibiție segmentară, contractură miogenă.

Leziunile histopatologice interesează în primul rînd tunica internă. Acestea merg de la simplul aspect de depolisare pînă la rupturi. În acest stadiu, tulburările pot fi reversibile, cu cedarea spasmului arterial și cicatrizarea intimei, fără obliterarea lumenului vascular. Spasmul se poate prelungi și o dată cu ruptura endoteliului se poate constitui și tromboza, factor de excitație prelungită, cu urmări grave, mergînd pînă la gangrena segmentului respectiv. Într-un grad mai avansat, ruptura cuprinde și media, buzele plăgii fiind acoperite numai de adventiție care cu timpul cedează. Zdrobirea maselor musculare din jur și a vaselor colaterale constituie leziuni asociate cu un rol important în gradul de restabilire a circulației.

Complicațiile cele mai frecvente ale contuziilor arteriale sînt gangrenele. Contuziile simple, fără rupturi parietale, pot produce tromboze segmentare cu apariția gangrenei ischemice.

Obliterările sînt totale sau parțiale și se întîlnesc mai ales în treimea inferioară a coapsei, la nivelul condililor tibiali și cotului.

Manifestările clinice pot fi tardive și să se dezvolte un sindrom Volkmann. Se citează tromboza completă a arterei femurale la 1/2 oră după contuzie. Tulburările funcționale și morfologice care apar după ligaturile arteriale duc la tromboze arteriale limitate. Leriche le-a grupat sub numele de « boala ligaturilor».

**Rupturile arteriale** sînt spontane și traumatice. Rupturile spontane survin de cele mai multe ori după leziuni parietale acute sau cronice ale vaselor, care au drept rezultat diminuarea soliditășii peretelui. Datorită acestui fapt, se pot produce rupturi după eforturi neînsemnate sau chiar în urma unui puseu hipertensiv. Cauzele care determină rupturi spontane sînt mai rare. Se citează căderile din avion sau de la mari înălțimi cu ruptura vaselor mari de la baza inimii, zdrobirile toracelui, cu ruptura arterelor sănătoase.

Ruptura spontană a vaselor mari a fost semnalată de: Morgagni (1769), Broca (1850) și Pecock (1863). Mai tîrziu, problema a fost reluată în lucrările lui Panhorst și Fyson. Studiile histologice ale lui Gsell, Orsos și Erdheim vin să completeze acest capitol.

Ruptura spontană a vaselor mari ale inimii este rară. Statistica cea mai mare este dată de Paullin, cuprinzînd 500 de cazuri. Cu cît vîrsta este mai înaintată cu atît frecvența este mai mică.

Rupturile cele mai dramatice sînt cele aortice. Ele pot fi totale sau parțiale și să se producă la originea sa, intrapericardic, cu dislocarea planșeului valvular, sau la nivelul crosei, aproape de emergența trunchiului brahiocefalic. Rareori se întîlnesc pe aorta toracică sau abdominală.

Ruptura spontană aortică nu constituie o raritate. Statisticile indică un procentaj de 1 la 300 de autopsii. Peery publică 6 cazuri de rupturi parțiale sau incomplete, într-un interval de 7 ani.

Hipertensiunea arterială este factorul etiologic cel mai important. Nefrita cronică azotemică cu hipertensiune constituie un teren propice dezvoltării rupturilor aortice. Asemenea cazuri au fost semnalate în literatură de Moresch, Griffith și Peery. Variațiile bruște ale presiunii arteriale sînt cauze ocazionale de ruptură. Leziunile ateromatoase, luetice sau de degenerescență a mediei sînt factori care favorizează ruptura, în urma unor eforturi fizice sau traumatisme neînsemnate. Anevrismele constituie de asemenea un factor etiologic important de ruptură aortică.

Ruptura își are sediul de predilecție pe porțiunea ascendentă a crosei, la 1—2 cm deasupra sigmoidelor. Poate fi transversală sau longitudinală, cu marginile netede sau neregulate. Valvulele sigmoide pot rămîne intacte. Rupturile aortei descendente sînt mai ales longitudinale, paralele cu marele ax vascular.

Examenul histologic arată soluții de continuitate la nivelul intimei și mediei, fragmentarea fibrelor elastice cu zone limitate de medionecroză; cheaguri aderente pot masca uneori linia de ruptură.

Rupturile spontane parțiale evoluează cele mai adesea către un anevrism disecant. Sîngele sub presiune infiltrează stratul extern și intern al mediei, clivînd din aproape în aproape peretele aortic. Alterările preexistente ale mediei ușurează această progresiune a coloanei de sînge, care poate constitui la distanță pe aorta toracică sau chiar abdominală, un orificiu de ieșire, fisurat sau rotund.

Orificiul intern, unic sau multiplu, de la nivelul rupturii, se poate cicatriza, dacă supraviețuirea a fost lungă, luînd o formă rotundă sau ovalară cu marginile regulate, netede, îngroșate printr-un proces de fibrozare. Anevrismele disecante pot destinde și rupe adventiția. În aceste cazuri se produce un hemopericard, dacă ruptura are loc la nivelul locului de origine al aortei, cu moarte imediată sau după cîteva zile.

Rupturile anevrismale se întîlnesc frecvent. Ele survin în urma unei lovituri puternice sau datorită unei creșteri bruște a tensiunii arteriale. Aceste rupturi se datoresc în mare parte subțierii mecanice a peretelui arterial la nivelul anevrismului. Ruptura se produce brusc sau în mai multe etape, prin fisurare într-un organ cavitar, la piele sau chiar într-un alt vas (anevrisme arterio-venoase sau arterio-arteriale).

Rupturile secundare leziunilor de aterom se întîlnesc mai ales în porțiunea inițială a aortei. După Gsell, originea rupturilor aortice pe un fond de ateromatoză se datoresc unui proces degenerativ particular al mediei (medionecroza). Hewitt susține că medionecroza nu este decît o formă particulară de degenerescență ateromatoasă și nu o afecțiune autonomă, primitivă.

Rupturile pe un fond ateromatos sînt complete sau incomplete, liniare sau transversale. De obicei nu se produc pe un placard ateromatos, ci la limita dintre endaortă și placardul ateromatos. Ruptura incompletă se limitează la tunica internă, producînd un anevrism disecant, stadiu intermediar al unei rupturi în doi timpi.

Rupturile sigmoidiene aortice sau pulmonare sînt rare.

Experimental s-au putut realiza asemenea leziuni, supunînd animalele de experiență la un șoc toracic violent. Leziunile sigmoidiene se prezintă ca rupturi transversale sau radiare, pe una sau două valvule, interesînd marginea liberă sau toată întinderea ei. Alteori se produc fisuri sau dezinserția valvulelor, rezultînd lambouri flotante la nivelul orificiilor. Fisura se poate întinde pînă la sinusul lui Valsalva.

Ruptura completă a vaselor mari este însoțită de o sîngerare masivă care duce de cele mai multe ori la exitus.

În formele de rupturi spontane ale arterelor mari, modificările histologice sînt legate și de mecanismul patogenic al rupturii. Cele mai importante leziuni apar la nivelul tunicii mijlocii. Media este îngroșată, cu fragmentarea și distanțarea lamelor elastice. Procesul este mai accentuat în porțiunea externă a acestei tunici, fapt care explică clivajul peretelui extern al mediei în cazul unui anevrism disecant.

Țesutul muscular neted este disociat de benzi de scleroză care se infiltrează printre vestigiile lamelor elastice. Menetrier și Durand au descris degenerescența celulelor conjunctive din mezaortită disecantă. În grosimea mediei apar în rupturile cicatrizate formațiuni chistice denumite de Ardheim medionecroză chistică idiopatică. La nivelul *vasa vasorum* se întîlnesc frecvent leziuni de endarterită stenozantă, care ar fi cauza proceselor degenerative ale tunicii mijlocii.

Complicațiile cele mai frecvente ale rupturilor spontane aortice și ale vaselor mari de la baza inimii sînt:

— deschiderea în bronhii, cu o hemoptizie masivă;
— deschiderea în esofag;
— deschiderea în mediastin, cu fenomene de compresiune care duc foarte repede la moarte;
— deschiderea în pleură, cu constituirea de hemotorace;
— deschiderea în pericard, cu constituirea unui hemopericard;
— deschiderea într-un alt vas, constituind anevrisme arterio-venoase sau arterio-arteriale.

Rupturile traumatice se produc printr-un mecanism direct și indirect. Cel direct este dat de o compresiune externă, iar cel indirect printr-o manevră de reducere a luxațiilor, ca o complicație a fracturilor sau printr-o cădere de la o mare înălțime. Această distincție etio-patogenică explică și distribuirea topografică a rupturilor traumatice care în primul caz interesează arterele mari, iar în al doilea caz, artera axilară, humerală etc.

Rupturile traumatice, ca și cele spontane, sînt incomplete sau complete. În cele incomplete, leziunea interesează în primul rînd tunica internă. Endotelul rupt se retractă cu constituirea de trombi. Ruptura completă interesează toată grosimea peretelui vascular cu producerea unui hematom difuz în imediata vecinătate a traumatismului, care poate compromite irigația și vitalitatea țesuturilor corespunzătoare.

Rupturile vasculare traumatice survin în plăgile pleuro-pulmonare prin acțiunea directă a fragmentelor osoase costale. Interesarea unor vase mari de tipul subclaviei și mamarei interne determină hemoragii intrapleurale, uneori mortale.

**Rănile sau plăgile arterelor** constituie un capitol important mai ales pentru chirurgia de război. Pe cîmpul de luptă, plăgile vasculare sînt o cauză frecventă de moarte. În rănile arterelor se întîlnesc situații similare cu acele descrise la contuzii și rupturi. Lucrări amănunțite privind patologia rănilor arteriale au fost făcute de Leriche.

După agentul vulnerant se disting plăgi prin înțepături cu instrumente ascuțite și plăgi prin proiectile.

Rănile prin înțepături sînt produse prin instrumente ascuțite subțiri. De obicei sînt mici, punctiforme, cu o hemostază rapidă. Secțiunea poate fi liniară, longitudinală sau transversală.

Răsfrîngerea tunicii interne spre lumenul vasului și spasmul arterial consecutiv realizează așa-zisele răni arteriale uscate, în care hemoragia lipsește pentru un anumit timp. Rănile complete se însoțesc de sîngerări profunde. Hemostaza poate să se producă prin retracția și constricția celor două capete arteriale în țesutul celulo-grăsos din jur. Secțiunile incomplete produc o depărtare a buzelor plăgii. Orificiul de ruptură ia o formă rotundă sau ovalară, făcînd dificilă hemostaza spontană.

Plăgile prin proiectile sau arme de foc sînt mai frecvente în timp de război. Leziunile vasculare sînt de întinderi variabile, cu marginile neregulate, anfractuoase. Adeseori se întîlnesc leziuni asociate ale venelor și vaselor învecinate.

Infecțiile supraadăugate pot agrava evoluția și prognosticul plăgilor vasculare. În cele mici se constituie de obicei un hematom difuz, care prin compresiune poate reduce circulația și favoriza dezvoltarea gangrenei. Plăgile largi, mari, se complică cu hemoragie externă. Cînd hemoragia este mică, hematomul are tendință la închistare. În acest caz se formează un perete fibros, care se individualizează progresiv față de planurile anatomice învecinate, iar punga care rezultă se endotelizează, transformîndu-se într-un anevrism arterial posttraumatic.

**Traumatismele arteriale repetate** produc leziuni importante de periarterită. Localizarea cea mai frecventă este axilară (la persoanele care poartă cîrji cu sprijin axilar).

Histologic, în urma acestor traumatisme se dezvoltă leziuni întinse de periarterită, înglobînd în țesutul adventițial hiperplaziat, fibrele nervoase, venule sau vene, și realizînd un proces de celulită cronică fibropară. Cu timpul, pachetul vasculo-nervos din această regiune este prins într-un manșon conjunctiv. Iritația simpaticului adventițial produce crizele vasomotorii de tip Raynaud sau fenomene de ischemie incompletă cu claudicație intermitentă. Instalarea trombozei duce la constituirea gangrenei. Adventiția este îngroșată, cu leziuni de endotelită ale *vasa vasorum*; se constată intensă reacție histiocitară de tip peritelial. Cu timpul, procesul de degenerare interesează și mezartera.

## LEZIUNILE TRAUMATICE ALE VENELOR

Traumatismele venelor nu diferă mult de cele arteriale. Contuziile sînt produse de aceiași factori, iar leziunile histopatologice variază în raport cu calibrul venelor atinse, întinderea leziunii, hemoragia etc.

Rănile venelor se întîlnesc destul de frecvent datorită situației anatomice a sistemului venos. Plăgile venelor de calibru mare pot da hemoragii mortale prin cantitatea de sînge care se pierde, sau prin aspirația de aer la capătul central al venei, ducînd la producerea unei embolii gazoase.

Rupturile venelor varicoase sînt destul de frecvente. După modul de producere se împart în externe și interstițiale. Cele externe se întîlnesc mai frecvent în partea inferioară a gambei și apar cu ocazia unui traumatism ușor, la nivelul unor ulcerații progresive.

Ruptura interstițială apare în țesutul celular fibrolipomatos, perivaricos și intermuscular. Sîngele difuzează către planurile superficiale și în grosimea maselor musculare.

În cursul unui traumatism (contuzii, injecții intravenoase), leziunile endoteliului venos pot determina constituirea unor trombi aseptici, cu leziuni de flebotromboză consecutivă. Traumatismele operatorii produse prin lezarea pereților, ligaturi, pot forma o spină de endofleboză cu infectarea secundară și apariţia leziunilor de flebită postoperatorie. S-au descris cazuri de flebotromboză şi flebită în cursul unui efort mai mult sau mai puţin violent.

În lucrările lui **Schrötter**, **Schepelmann**, **Rochart** sînt citate numeroase cazuri de flebite traumatice sau de efort.

Etiologia flebitelor traumatice a făcut obiectul a numeroase discuţii. **Lenormant** şi **Mondor** susţin, pe baza unui studiu histo-bacteriologic amănunţit, originea toxiinfecţioasă a acestor forme.

S-au incriminat anumite intoxicaţii ca: plumbul, ergotamina etc.

## LEZIUNILE TRAUMATICE ALE LIMFATICELOR

Traumatismele vaselor limfatice pot interesa uneori canalele limfatice mai mari, cu limforagii foarte accentuate.

Plăgile canalului toracic sînt rare. Ele rezultă din secţionarea traumatică sau operatorie a acestuia, în regiunea cervicală sau supraclaviculară stîngă.

Rupturile canalului toracic sînt excepţionale. Survin în urma unor contuzii grave ale toracelui, în care timp se produce şi ruptura pleurei cu un limfotorace abudent.

## BIBLIOGRAFIE

1. **Abrikosov** A. I. şi **Strukov** A. I., *Anatomie patologică*, partea a II-a, Bucureşti, Ed. medicală, 1956.
2. **Bakulev** A. N., *Contribuţii la chirurgia afecţiunilor dobîndite ale inimii şi aortei*, Caiet documentar de chirurgie, 1954, nr. 1, p. 1.
3. **Beck** C. S., *Contusions of the heart*, J. Amer. med. Ass., 1935, t. 104, p. 109.
4. **Decker** H. R., *Foreign bodies in the heart and pericardium.* J. Thoracic Surg., 1939, t. 9, p. 62.
5. **Glendy** R. E. a. **White** P. D., *Nonpenetrating wounds of the heart; a clinical and experimental study*, Amer. Heart J., 1935. t. 10, p. 203.
6. **Gubler** E. V., *Diversele tipuri de oprire a inimii în asfixie* (cercetări experimentale), Caiet documentar de chirurgie, 1955, nr. 6, p. 57.
7. **Harken** D. E. a. **Williams** A. C., *Foreign bodies and in relation to thoracic blood vessels and heart; migratory foreign bodies within blood vascular system*, Amer. J. Surg., 1946, t. 72. p. 80.
8. **Hedinger** C., *Beiträge zur pathologischen Anatomie der Contusion und Commotio cordis*, Cardiologia, 1944, t. 8, p. 1.
9. **Howard** C. P., *Aortic insuficiency due to rupture by strain of a normal aortic valve*, Canad. M.A.J., 1928, t. 19, p. 12.
10. **Karavanov** G. G., *Sluceai ranenia serdţa*, Hirurghia, 1958, nr. 3, p. 114.
11. **Kastert** J., *Pathologisch-anatomische Veränderungen am Herzmuskel bei experimenteller Commotio cordis*, Virchows Arch. path. Anat., 1939, t. 305, p. 494.
12. **Kocetov** D. K., *Ob auscultativnîh dannîh pri samoproizvolnom razrîve serdţa*, Sovetskaia medicţina, 1957, nr. 7, p. 126.
13. **Külbs** F. u. **Strauss** H., *Herz und Trauma, weitere experimentelle Untersuchungen*, Klin. Wschr., 1932, t. 11, p. 1572.

### CAPITOLUL al XX-lea

# LEZIUNI TOXICE ALE APARATULUI CARDIO-VASCULAR

de LEONIDA GEORGESCU

## GENERALITĂȚI

Acțiunea substanțelor toxice de origine endogenă sau exogenă asupra aparatului cardio-vascular a fost descrisă de numeroși autori, fără ca mecanismul patogenic să fie suficient elucidat.

Modificările histologice produse de substanțele toxice nu sînt specifice, intensitatea lor fiind direct legată de gradul și durata de acțiune a acestor substanțe.

În general, leziunile degenerative grave și necrotice ale miocardului și pereților vasculari sînt comune celor mai multe forme de intoxicație.

Leziunile cardio-vasculare pot să rezulte dintr-o acțiune directă a toxinelor asupra inimii și vaselor, sau ca o manifestare secundară a acestor substanțe asupra altor organe și țesuturi. De cele mai multe ori este vorba de o acțiune combinată a efectelor directe și indirecte ale toxinelor asupra inimii și vaselor.

Cercetările experimentale privind modul de acțiune al substanțelor toxice asupra aparatului cardio-vascular n-au fost destul de concludente, deoarece au fost executate pe inima izolată. În cele mai multe cazuri, leziunile cardiace vizibile în intoxicațiile medicamentoase se datoresc în mare parte insuficienței de oxigenare a țesutului cardiac. Alterările morfologice descrise sînt similare în mare parte cu cele întîlnite în hipoxia produsă de alte cauze.

Unele substanțe toxice, în general cele anestezice, hipnotice și sedative din grupul barbituricelor, produc hipoxia printr-o depresiune a centrului respirator. Gazele iritante ca fosgenul, clorul, bioxidul de sulf, realizează procesul de hipoxie, indirect, prin declanșarea unui edem pulmonar.

De asemenea, leziunile miocardice întîlnite în cazul intoxicațiilor cu arsenic, oxid de carbon, par să fie datorite diminuării activității enzimatice tisulare și inactivării capacității de oxigenare a hemoglobinei.

Enzimele respiratorii ale țesutului cardiac însuși pot fi inactivate prin acțiunea unor compuși toxici.

În intoxicațiile cu tetraclorură de carbon, cloroform etc., inima este secundar atinsă datorită alterărilor degenerative la nivelul altor organe importante ca ficatul, rinichiul, intestinul. Cu cît un toxic produce leziuni în mai multe organe, cu atît pot surveni multiple surse secundare de dezvoltare a unor leziuni cardio-vasculare.

Astfel, tetraclorura de carbon prin leziunile hepato-renale duce la leziuni cardiace secundare (Gould). Cloroformul poate atinge direct sau indirect fibrele miocardice, prin leziunile hepatice pe care le produce. Intoxicația cu fosfor reprezintă o cauză directă a degenerescenței grase a miocardului. Intoxicația cu ciuperci are o acțiune directă, toxică, asupra miocardului și indirectă prin necroza hepato-renală și leziunile gastro-intestinale. Arsenicul, benzolul, pot fi cauze directe ale hemoragiilor și leziunilor vasculare. Alte hemoragii epicardice și subendocardice (intoxicație cu salicilat) pot fi rezultate dintr-o hipoprotrombinemie, manifestare care însoțește acest tip de intoxicație.

Depozitele calcare la nivelul miocardului întîlnite în unele forme de intoxicație mercurială cronică se pot considera ca rezultatul unei disfuncții renale și a tulburărilor metabolice în balanța calciu-fosfor. Carbonul monoxid este o cauză importantă a hipoxiei, iar ischemia miocardului este foarte pronunțată în această intoxicație. Beck și Suter (1938) citează frecvente tromboze coronare după intoxicația cu carbon monoxid. Modificările cele mai importante sînt hemoragiile pericardice și ale mușchilor papilari. Microscopic apar leziuni degenerative, hemoragice cu infiltrat granulocitar. Au fost notate frecvente fragmentări ale fibrelor miocardice.

Ehrich și colaboratori (1944), producînd experimental la cîini acest tip de intoxicație, găsesc leziuni degenerative, mergînd pînă la necroză și hemoragii la nivelul fibrelor miocardice. Autorii ajung la concluzia că la aceste animale leziunile grave din miocard sînt datorite concentrației carbonului monoxid (pînă la 75%) la nivelul cordului, din primele 15 minute de la intoxicație.

Neuberger și Clarke (1945) citează un caz cu multiple focare de necroză miocardică, la o persoană decedată la 13 zile după o intoxicație involuntară cu carbon monoxid. Unele focare erau localizate la nivelul endocardului. Modificările produse de drogurile folosite frecvent în terapeutica afecțiunilor cardio-vasculare ca adrenalina, atropina, chinidina, digitala, tiocianatul nu sînt încă suficient cunoscute pentru patologia umană.

Experimental, Dearing și colaboratori (1943) obțin după administrarea rapidă de digitală, a unor doze calculate terapeutic, modificări histologice ale miocardului. Digitoxina determină leziuni miocardice la 5 zile de la administrare, pe cînd alte produse administrate bucal (tinctura de digitală) produceau leziuni după 11 zile. Digitalizarea pisicilor cu doze toxice zilnice determina, la aceste animale, examinate histologic între a treia și a cincea zi, leziuni degenerative în focare la nivelul ventriculului stîng și mușchilor papilari. Cu timpul se asocia acestor leziuni și un infiltrat inflamator limfo-granulocitar și histiocitar.

Kyser și colaboratori (1946) menționează că efectele cardiotoxice erau modificate prin administrarea concomitentă de aminofilină, teobromină sodică, acetat și sulfat de atropină. Papaverina nu influențează modificările produse prin administrarea digitalei.

La iepuri, injecțiile de adrenalină produc focare de hemoragie miocardică, degenerescență, necroză și infiltrat limfocitar, iar mai tîrziu fibroză și hipertrofie. Raab (1936) publică un caz de exitus privind un tînăr sportiv, la care prin determinări chimice s-a constatat concentrații mari de adrenalină în miocard și pe care autorul a considerat-o drept cauza imediată a morții. Alcoolul produce leziuni toxice, nu atît prin acţiunea directă, cît prin tulburările nutritive şi metabolice pe care le declanşează.

*Substanţele toxice cu acţiune asupra aparatului cardiovascular* se pot împărţi din punct de vedere chimic, în substanţe anorganice şi organice. Acestea determină, din punct de vedere clinic, intoxicaţii acute, subacute şi cronice. Intoxicaţiile cronice duc de obicei la leziuni vasculare de tip arteriosclerotic.

După natura şi sursa substanţelor toxice se mai pot împărţi în endogene şi exogene.

În grupul intoxicaţiilor exogene intră cele profesionale, alimentare, medicamentoase, intenţionale. În grupul intoxicaţiilor endogene vom aminti histamina, adrenalina, ureea, colesterolul.

## INTOXICAŢII EXOGENE

### INTOXICAŢIA CU METALE

În acest grup, cele mai frecvent întîlnite sînt intoxicaţiile profesionale cu *plumb*, *mercur*, *mangan*.

**Plumbul** şi sărurile lui sînt de multă vreme considerate ca toxice vasculare. Acţiunea toxică a plumbului ar fi directă asupra musculaturii netede a vaselor, determinînd hipertonie consecutivă. La nivelul capilarelor s-ar produce o permeabilitate crescută, cu dezvoltarea unei inflamaţii seroase.

Leziunile vasculare cele mai frecvente se găsesc la nivelul vaselor mucoasei aparatului digestiv şi se traduc prin hiperemie, echimoze şi mici hemoragii. Cu timpul, în cazurile de saturnism avansat, datorită acţiunii toxice pe care plumbul o exercită asupra arterelor, se produce o diminuare şi o alterare a fibrelor elastice ale peretelui vascular. Această acţiune a fost constatată experimental, la 15—20 zile de la intoxicaţie. Într-o perioadă avansată, apar leziuni de arterioscleroză cu endarterită şi aterom. Aceste leziuni interesează în special vasele mici, antrenînd alterări distrofice ale viscerelor. De asemenea pot fi interesate aorta, miocardul, ducînd la o aortită şi miocardită sclero-grăsoasă. Tabloul anatomo-clinic se poate însoţi şi de hemoragii cerebrale.

**Mercurul.** Dintre compuşii mercuriali, cei mai solubili sînt şi toxicele cele mai puternice, cum ar fi biclorura de mercur, clorura mercurică, sublimatul corosiv, iodura de mercur etc.

În *intoxicaţiile acute*, leziunile vasculare se traduc prin echimoze pleurale şi în adventiţia marilor vase toracice. La nivelul sistemului nervos se poate dezvolta o purpură cerebrală. Vasele prezintă frecvenţi trombi albi şi necroze perivasculare. În unele cazuri s-au citat leziuni de flebită. Fibrele miocardului pot fi de asemenea lezate.

În *intoxicaţiile cronice*, alterările şi rupturile pereţilor capilari sînt cauza hemoragiilor gingivale repetate. Marchaud şi Almkvist au constatat prezenţa mercurului în tunica vaselor superficiale ale mucoaselor şi alterări vasculare, cu necroza epiteliilor învecinate. Maier obţine experimental prin intoxicaţie cu plumb, lărgirea arterelor mici şi infiltrat celular în adventiţie şi medie cu infiltrare grasă a peretelui.

Mercurul, după unii autori, nu este toxic prin el însuşi, ci devine toxic prin modificările chimice pe care le suferă la nivelul ţesuturilor. Experimental s-a arătat că mercurul introdus în circulaţia sanguină nu este toxic şi poate să rămînă mult timp în stare metalică. Fürbringer, triturînd mercur într-un mucilaj de gumă arabică şi glicerină, ajunge să dividă metalul în globule cu un diametru inferior celui al globulelor roşii. Un ml din această emulsie (0,35 g mercur) injectat în vena femurală sau jugulară la mamifere, nu produce nici un semn de intoxicaţie.

Alţi autori au injectat în vene mercur în cantităţi mult mai mari, fără să constate prezenţa unor fenomene de intoxicaţie.

**Manganul.** Produce leziuni vasculare importante care uneori duc la focare de ramolisment cerebral la nivelul corpului striat.

### INTOXICAŢIA CU METALOIDE

Din acest grup fac parte: *arsenicul* şi derivatele lui, *fosforul*, *triortocrezilfosfatul*, *sulful*, *gazele azotice*.

**Intoxicaţia cu arsenic** apare după ingerarea oxizilor de arsenic (arseniţilor sau arseniaţilor). Cea mai frecventă este intoxicaţia cu anhidrida arsenioasă. Intoxicaţia prin compuşii organici aromatici ai arsenicului, după injecţiile de neosalvarsan, este de asemenea destul de frecventă. Leziunile vasculare apar ca un accident tardiv şi se caracterizează prin necroze perivasculare şi leziuni degenerative grase ale endoteliilor.

La nivelul miocardului, în intoxicaţiile acute şi subacute, apare destul de frecvent degenerescenţa fibrelor, cu pierderea striaţiilor normale. În general, leziunile nu modifică aspectul general al organului. La nivelul altor viscere se întîlnesc hemoragii şi echimoze. Medicamentele arseno-benzenice dau o purpură cerebrală difuză cu hemoragii întinse, situate în nucleii cenuşii şi tromboza venei lui Galen, care poate constitui cauza morţii. La necropsie, inima conţine cheaguri moi de sînge, iar în vase sîngele este gros, de consistenţa gudronului, datorită deshidratării marcate postdiareice.

Cercetările experimentale au arătat că în doze mari, acest toxic paralizează nervul splanhnic, antrenînd o vasodilataţie paralitică a organelor abdominale. Pe de altă parte, produce modificări enzimatice celulare.

**Fosforul.** Intoxicaţiile acute cu această substanţă se întîlnesc accidental prin ingerarea de preparate raticide, care conţin fosfor alb.

Tulburările vasculare se traduc prin hemoragii diverse (purpură, epistaxis, melenă), datorită leziunilor de degenerescenţă ale pereţilor capilari. La nivelul endoteliilor vasculare apar depuneri de lipoizi. O dată cu leziunile hepatice se produce şi o degenerescenţă grasă a miocardului.

Macroscopic, inima este moale, flască, de culoare gri-gălbuie. Apar echimoze punctiforme localizate subendocard şi subpericard.

Microscopic, celulele musculare în cea mai mare parte prezintă picături de grăsime, cu dispariţia striurilor şi a nucleilor.

În cazurile de moarte rapidă, hemoragiile sînt constante şi destul de abundente, încît pot uneori constitui cauza principală a decesului. La nivelul vaselor se constată uneori tromboze sau cheaguri moi intracardiace.

**Sulful** (acidul sulfuric) produce purpură cerebrală și hemoragii retiniene.

**Gazele azotice.** Din acest grup fac parte acidul azotos, acidul hipoazotos, oxidul de azot, bioxidul de azot. Ele acționează asupra vaselor sanguine și limfatice. Alterările pereților vasculari duc la hemoragii perivasculare. La nivelul pielii, vasele sanguine și limfatice sînt dilatate cu edem și infiltrat leucocitar în jur. Dacă moartea survine în primele 3—4 zile, vasele sînt pline cu cheaguri roșii, iar inima este dilatată.

### INTOXICAȚIA PRIN HALOGENI ȘI DERIVATELE LOR

Din acest grup vom aminti: *fosgenul, fluorul, clorul.*

**Fosgenul** produce focare de necroză perivasculară și hemoragii. Inima apare mărită, plină cu cheaguri roșii.

Atît fosgenul, cît și difosgenul, produc rupturi capilare cu hemoragii punctiforme la nivelul mucoasei gastro-intestinale.

**Fluorul** acționează prin precipitarea sărurilor de calciu.

**Clorul.** Leziunile vasculare prin *clor* sînt în funcție de cantitatea inhalată și de timpul de supraviețuire. Capilarele sînt dilatate, cu tumefierea endoteliului și leziuni de necroză ale peretelui. Inima apare dilatată (mai ales cavitățile drepte) și prezintă sufuziuni sanguine la nivelul endocardului, pericardului, precum și în grosimea mușchilor papilari (Abrikosov).

Kritsocewsky și Friede au provocat, experimental, prin clor, hemoragii cerebrale și medulare. Triclorura de azot duce chiar la necroze în focar, perivasculare.

**Iperita** produce leziuni mult mai grave, de tipul endotelitei necrozante și infiltrat granulocitar perivascular. La nivelul pielii, limfaticele și vasele dermului sînt dilatate. Cordul este dilatat, flasc de aspect cenușiu-gălbui. Histologic se constată leziuni de degenerescență grasă ale fibrelor musculare și sufuziuni sanguine în grosimea miocardului (Abrikosov).

### SUBSTANȚE INHIBITOARE ALE PROCESELOR DE OXIDARE

Cele mai frecvente intoxicații cu substanțe din acest grup se produc prin: *oxidul de carbon, cianul* și *benzina.*

**Oxidul de carbon.** În moartea precoce prin această intoxicație se constată pete hemoragice, roșietice, la nivelul tegumentelor. Sîngele conține oxid de carbon și este de aspect roșu-intens carminat. Microscopic, se observă focare de necroză în creierul mare, cerebel, bulb și protuberanță, precum și teritorii hemoragice. Capilarele și venele sînt dilatate și pline cu sînge, uneori cu trombi albi sau roșii. În moartea tardivă, pereții vasculari prezintă hialinizări, iar uneori infiltrate calcare. În grosimea miocardului și mai ales la nivelul mușchilor papilari apar întinse sufuziuni sanguine cu dilatarea inimii; infiltrarea și degenerescența grasă a fibrelor miocardice.

În intoxicațiile acute, leziunile pot merge pînă la necroza hemoragică cu transformare ciroasă sau grasă a miocardului.

**Cianul** produce leziuni asemănătoare cu cele din intoxicația cu oxid de carbon.

**Benzina,** în doze toxice, determină leziuni exsudative perivasculare.

## INTOXICAŢII PRIN SUBSTANŢE NARCOTICE, ANESTEZICE ŞI HIPNOTICE

**Morfina.** Aspectele morfopatologice ale acestui tip de intoxicaţie sînt puţin cunoscute. Această substanţă acţionează fie direct prin modificări circulatorii, fie indirect prin inhibarea proceselor enzimatice celulare.

În *intoxicaţiile acute*, leziunile anatomice se traduc prin congestie pulmonară, cu hemoragii pericapilare. Vasele şi inima conţin cheaguri fibrinoase mari. În creier apare o intensă hiperemie la nivelul corpilor opto-striaţi stîngi, cu puncte hemoragice, de aspect lenticular.

În *intoxicaţiile cronice*, endoteliile vasculare conţin lipoizi ; de asemenea, vasele prezintă leziuni de hialinoză şi endotelită proliferativă, mergînd pînă la obliterarea lumenului.

**Cocaina, stovaina,** nu determină leziuni caracteristice la nivelul aparatului cardio-vascular.

Derivatele acidului barbituric dau depuneri de grăsimi în endoteliul vascular.

## INTOXICAŢII CU ALCOOL ETILIC

*Intoxicaţiile acute* produc o marcată hiperemie cu peteşii şi hemoragii meningiene.

*Alcoolismul cronic* poate fi cauza cardiomegaliei. Este cunoscută inima băutorilor de bere şi vin, aşa-numita *Bierherz* şi *Weinherz*, unde modificările miocardice se datoresc nu atît ingerării unei cantităţi mari de lichide, cît mai ales disproteinemiei care se instalează. Miocardita alcoolică, admisă de Vaquez, este negată de unii autori, printre care şi Krehl. Datorită evoluţiei lente a acestei forme de intoxicaţie, leziunile de miocardită acută sau subacută trec de cele mai multe ori neobservate. Primele cazuri de miocardită alcoolică au fost publicate de Aufrecht şi Trésilian.

Macroscopic, inima este mărită de volum, de aspect roz-gălbui, cu hipertrofia excentrică ventriculară, asemănătoare cu cea din miocardita infecţioasă. Consistenţa este moale, friabilă. Histologic, fasciculele musculare ale inimii sînt îngroşate, cu edem şi discretă scleroză interstiţială. Se observă uneori omogenizarea fibrelor miocardice, mai ales în grosimea muşchilor papilari.

La nivelul creierului se citează dezvoltarea unei poliencefalite Wernicke, cu leziuni de endotelită proliferativă ale vaselor meningiene.

Alcoolismul cronic ar constitui un factor adjuvant în leziunile de ateroscleroză, cu toate că unii autori neagă rolul alcoolului în leziunile de ateroscleroză.

Eberhard (1936) cercetează experimental efectele alcoolului în dezvoltarea leziunilor de ateroscleroză la iepuri. Autorul hrăneşte animalele cu alcool, colesterol şi alcool-colesterol. Animalele hrănite cu alcool arată o creştere a maselor de colesterol în comparaţie cu lotul de control ; animale hrănite cu alcool-colesterol arată o creştere a colesterolului sanguin în comparaţie cu lotul de animale care a primit numai colesterol. Aceste experienţe pot sugera rolul posibil al intoxicaţiei alcoolice în producerea leziunilor de ateroscleroză.

## INTOXICAȚII MEDICAMENTOASE

**Intoxicația sulfamidică.** French și Weller (1942) descriu leziuni de miocardită interstițială cu infiltrat eozinofil la 126 bolnavi, la care s-au administrat cantități mari de sulfonamidă.

Wells și Sax (1945) descriu leziuni difuze de miocardită după administrare de sulfadiazină. Microscopic, se constată un infiltrat granulocitar și eozinofil cu rare limfocite și fagocite. French (1946), descriind leziunile histologice la nivelul miocardului după chimioterapia sulfamidică, constată frecvența infiltratelor celulare interstițiale de tip limfo-histiocitar, granulocitar și monocitar. Distribuția este perivasculară. În cazurile mai grave s-au constatat și focare de necroză.

Rich (1942) semnalează un caz cu exitus la 18 zile după administrarea de sulfonamidă, prin leziuni miocardice. Fawcett (1948) consideră că se găsesc frecvent leziuni în miocard după administrarea acestui drog.

Merkel și Crawford (1942) găsesc leziuni evidente de miocardită după administrarea sulfamidei, în doze mari.

**Intoxicația cu beladonă-atropină** produce un eritem scarlatiniform cu descuamare consecutivă. La necropsie, leziunile nu au nimic caracteristic. Se constată o hiperemie pulmonară și meningiană.

**Intoxicația cu stricnină.** Acțiunea toxică se exercită mai ales asupra musculaturii vaselor. Experimental s-a arătat că în tot timpul intoxicației, ca și în cursul acceselor convulsive, musculatura vaselor este contractată, presiunea sanguină este mult crescută. Se crede că este o acțiune directă a stricninei asupra sistemului simpatic. Miocardul este într-o mai mică măsură atins în comparație cu restul musculaturii organismului. În cele mai multe observații este constantă hiperemia creierului și a măduvei. Se citează hemoragii meningiene și gastro-intestinale.

**Intoxicația cu digitală.** Accidentele toxice ale digitalei urmează o anumită succesiune privind tulburările clinice ca: bradicardie sinusală, aritmie extrasistolică, ritm ectopic atrial, bloc atrio-ventricular de diferite grade. Efectele toxice ale acestei substanțe au o acțiune preponderentă asupra inimii și sistemului vascular, încît se poate vorbi de o adevărată intoxicație cardiacă.

Leziuni ale sistemului de conducere pot avea loc printr-o excesivă stimulare vagală, prin doze mari de digitală. Leziunile distructive pot să se dezvolte la nivelul nodulilor atrio-ventriculari, fasciculului His cu ambele ramuri. La nivelul fascculului His s-au găsit zone de fibroză, mase calcare, necroză ischemică, leziiuni inflamatorii. Fibrele musculare netede ale vaselor pot suferi importante și grave alterări degenerative (Merklen).

## TABAGISMUL

*Intoxicația nicotinică* cronică este foarte frecventă.

Tulburările cardio-vasculare variază de la individ la individ. Clinic pot apare aritmii, accese de angină pectorală. Unii autori citează influența tabacului asupra dezvoltării leziunilor de aterom, opinie care nu a fost confirmată de experiențele pe animale.

Richards consideră intoxicația tabagică drept un factor important în patogenia trombangeitei obliterante cu tendință la tromboze arteriale și venoase.

Hebold și Gilbert găsesc teste cutanate pozitive la extractele de tutun în 83% din 68 de bolnavi cu trombangeită obliterantă.

Leziunile vasculare se manifestă prin tromboze cu organizări cicatriceale, ducînd la obliterarea completă a unor artere. Pereții arteriali sînt îngroșați, sclerozați; adventiția este hiperplaziată. Tromboza începe la nivelul vaselor periferice și se poate întinde și pe trunchiuri arteriale mai mari.

La nivelul miocardului se produc leziuni degenerative și de irigație coronariană. Este cunoscută inima fumătorilor — *Nikotinherz* — ca rezultat al acțiunii toxice a nicotinei asupra miocardului.

Experimental, s-a dovedit acțiunea nicotinei asupra aparatului circulator. Pe inimă, efectul toxic se traduce prin accelerarea ritmului, aritmie. Aceasta s-ar datora unei acțiuni directe a toxinei asupra terminațiilor nervoase cardiace.

Shepherd demonstrează vasoconstricția arterelor periferice, iar Ball și Boveri obțin alterări vasculare prin administrarea unor doze mari de tutun.

### INTOXICAȚII PRIN SUBSTANȚE DE ORIGINE VEGETALĂ ȘI ANIMALĂ

Dintre acestea, unele se folosesc în scopuri terapeutice (ricina, secara cornută etc.).

**Ricina** este o otravă extrem de puternică. Tulburările vasculare produse prin acest toxic sînt: hiperemie, sufuziuni gastro-intestinale.

Examenul histologic arată alterări celulare foarte importante în toate organele.

Miocardul prezintă alterări ale fibrelor, de tipul degenerescenței granulare; striațiile sînt dispărute și în unele cazuri apar imagini de fragmentare. La nivelul vaselor hepatice, renale și în ganglionii limfatici apar îngroșări remarcabile ale pereților arteriali cu hialinizări uniforme și întinse.

**Secara cornută** (*Claviceps purpureea*) conține o substanță activă — ergotină — care are o acțiune vasoconstrictoare mai ales asupra arterelor. Intoxicația cu ergotină (substanța folosită ca vasoconstrictor în hemoragii) poate determina gangrene întinse sau focare necrotice.

**Intoxicația cu ciuperci** produce leziuni histologice asemănătoare cu cele din intoxicația cu fosfor, cloroform. Cel mai frecvent se constată sufuziuni sanguine viscerale și peteșii subpericardice și pleurale.

**Intoxicațiile alimentare** sînt în mare parte produse prin ingerarea de alimente alterate. La necropsie se constată prezența de echimoze la nivelul tubului digestiv, plămîn, ficat, rinichi și mici hemoragii în encefal și bulb.

Loeper și Bonveri consideră toxinele alimentare și în special pe cele bogate în calciu ca avînd o anumită afinitate pentru pereții arteriali. Acestea pot favoriza, acțiunea sclerozantă la nivelul vaselor, a altor substanțe toxice, ca plumbul, mercurul.

## INTOXICAȚIILE ENDOGENE

Dintre intoxicațiile endogene cu manifestări lezionale la nivelul aparatului cardio-vascular, cele mai cunoscute sînt: *ureea*, *acidul uric*, *histamina*, *adrenalina*, *acidul lactic*, *proteolizatele* și *histolizatele* care apar în arsuri, supurații, traumatisme, hipertiroidii.

**Adrenalina.** Acțiunea adrenalinei asupra vaselor a fost pusă în evidență de Josué, în 1903. Acest autor reproduce, la iepure, leziuni de aterom prin injecții, în vena marginală, de doze mici și repetate de adrenalină. El provoacă pe toată lungimea aortei, de la origine pînă la regiunea abdominală, plăci de aterom. Aceste experiențe au fost reproduse de Taumade și Chabrol.

Adrenalina pare să aibă o acțiune directă toxică asupra tunicilor vasculare. În stările de hiperfuncție cromafină se dezvoltă leziuni ale endoteliului capilar datorită probabil tulburărilor de hipoxie care survin în urma procesului de arterioloconstricție și capilaroconstricție.

**Histamina.** Cercetările experimentale au arătat că histamina administrată în concentrații mari poate produce leziuni exsudative la nivelul peretelui capilar, în timp ce concentrații mai mici determină o creștere a filtratului plasmatic la nivelul patului capilar.

**Proteolizatele** (histolizatele), care apar în arsuri, supurații, hipertiroidii etc., sînt agenți toxici ai capilarelor. Acestea, precum și enzimele toxice de tipul proteinazelor (izolate în vecinătatea zonelor de arsură), produc leziuni ale endoteliului capilar. În aceste cazuri se produce nu numai o permeabilitate capilară crescută, dar și una celulară, fapt care duce la un exces de globuline limfatice și pierderi mari de apă.

Hipercolesterolemia ar fi o cauză favorizantă a leziunilor de ateromatoză. Winternitz și colaboratori (1938) consideră alterările vasculare, hemoragiile și rupturile capilare de la nivelul *vasa-vasorum*, ca premergătoare procesului de ateromatoză. Hueper, injectînd la animale compuși macromoleculari alcătuiți din proteine, glucide și lipide, produce leziuni de ateromatoză. Autorul consideră că această substanță — colesterolul — în exces, nu poate fi distrusă și eliminată din organism, fapt care antrenează tulburări nutritive și metabolice-oxidative, la nivelul pereților vasculari, asemănătoare cu leziunile de ateromatoză umană.

Katz și Dauber susțin că nivelul crescut al colesterolemiei favorizează leziunile de ateroscleroză, dar nu reprezintă cauza esențială.

## TOXEMIA GRAVIDICĂ

În sarcină, Orlova și Walls descriu leziuni de miocardită toxică.

Szekely și Snaith (1947), cercetînd cordurile în 19 cazuri de toxemie gravidică, constată la nivelul miocardului un infiltrat limfo-macrofagic și neutrofil interstițial. Există o adevărată labilitate vasculară în toxemia gravidică, afectînd atît calibrul, cît și permeabilitatea vaselor. Haselhorst și Mylins descriu îngroșări și deformări vasculare, în special arteriale.

Leziunile vasculare sînt mai accentuate în sistemul nervos central, mergînd pînă la hemoragii cerebrale și meningiene. Leziunile endoteliale sînt mai marcate la nivelul capilarelor și arteriolelor. Inima poate prezenta leziuni de degenerescență grasă. Macroscopic, consistența este scăzută; apar peteșii și focare hemoragice la nivelul pericardului și miocardului. Cordul este hipertrofiat, cîntărind pînă la 500 g (Löhlein și Vinay), cu dilatarea ventriculului stîng.

### MIOCARDITA UREMICĂ

Bohn şi Feldmann (1947) semnalează frecvenţa miocarditei la bolnavii cu nefrită acută difuză. Este cunoscut faptul că bolnavii cu uremie prezintă adesea modificări ale electrocardiogramei. Luscher (1921) găseşte leziuni hemoragice asociate cu miocardita şi pericardita fibrinoasă la bolnavii cu intoxicaţie uremică.

Gauley (1940) descrie în miocard leziuni de degenerescenţă hialină şi infiltrat celular.

Solomon (1942) semnalează la 8 bolnavi cu arteriolită necrotizantă a rinichilor, leziuni de endotelită şi hiperplazia arteriolelor.

Insuficienţa cardiacă care apare în uremie poate să fie dată în ultimă instanţă de o insuficienţă coronariană sau de o miocardită infecţioasă secundară.

Pericardita sero-fibrinoasă aseptică poate apare în cursul intoxicaţiei uremice (Abrikosov). Cauzele precise ale pericarditei uremice nu sînt cunoscute. Rolul produşilor de retenţie nu a fost suficient demonstrat deoarece nu există vreo relaţie între cantitatea produselor de retenţie şi dezvoltarea pericarditei. Pericardita sero-fibrinoasă este prezentă în circa o treime din cazurile de uremie. Ocazional, această pericardită este asociată cu o pericardită reumatismală. Nu există relaţii între pericardită şi leziunile de miocardită.

Hiperpotasemia, care apare în insuficienţa cardiacă uremică, a fost considerată în ultimii ani ca un factor principal în producerea acestei leziuni.

Hiperkalemia este frecventă în uremie şi ocazional poate fi asociată cu focare de necroză miocardică. Cea mai mare parte din produşii de retenţie, care apar în uremie, determină alterări miocardice. Ureea, fosfaţii, creatinina, guanidina, magneziul, potasiul, fenolii şi alţi compuşi, au fost consideraţi ca principalii toxici ai miocarditei uremice.

Calcificări ale fibrelor miocardice au fost de asemenea întîlnite în uremie. Incidenţa calcificărilor miocardice în uremie este mică.

## EFECTELE RADIAŢIILOR IONIZANTE ASUPRA INIMII

Modificările aparatului cardio-vascular produse sub acţiunea radiaţiilor ionizante au fost semnalate de Warren în 1942.

Gravitatea leziunilor depinde în mare măsură de intensitatea radiaţiilor la care a fost supus bolnavul. Autorul publică rezultatele experimentale obţinute prin aplicarea acestor radiaţii la cîini, pisici, iepuri. El a constatat modificări histologice de tipul hialinizării la nivelul pericardului şi epicardului. În stadiile de început se remarcă edem şi focare de necroză în miocard, cu infiltrat limfo-monocitar şi granulocitar perivascular. De asemenea se dezvoltă un bogat edem, hemoragie şi hialinizare perivasculară ; pereţii vaselor sînt îngroşaţi şi hialinizaţi. Prosser şi colaboratori (1947) citează în cazurile acute de iradiere la animale, hemoragii cardiace de diferite grade şi cu diverse localizări.

Efectul radiaţiilor asupra inimii la om au fost cercetate de către Warren, la bolnavii supuşi unui tratament direct cu raze pentru cancerele mamare stîngi, ale esofagului sau ale mediastinului inferior. Thibaudeau şi Mattick (1929) descriu modificări miocardice interstiţiale de tipul fibrozei şi hialinizării cu zone de degenerescență grasă și necroze sub acțiunea radiațiilor ionizante. Warren, deși considera modificările cardio-vasculare sub acțiunea radiațiilor ionizante, ca nespecifice, totuși admitea că anumite leziuni ale miocardului de tipul necrozei aseptice, precum și hialinizării sau obliterării vasculare, pot fi datorite acțiunii acestor raze.

Lieboro și colaboratori (1949), descriind leziunile constatate la persoane decedate la 14 zile de la exploziile atomice de la Hiroshima și Nagasaki, semnalează peteșii epicardice și edem la nivelul vaselor miocardice. Aceleași modificări au fost semnalate și la bolnavii care au supraviețuit timp de 7 săptămîni de la explozie; în unele cazuri, leziunile erau mai accentuate, traduse prin hemoragii miocardice și perivasculare. Edemul subendotelial și miocardic se însoțea de un infiltrat moderat de celule mononucleare. În unele cazuri, la persoanele decedate la 6 săptămîni de la explozie, s-au găsit focare hemoragice și necrotice ale miocardului.

## BIBLIOGRAFIE

1. Abrikosov A. I. și Strukov A. I., *Anatomia patologică*, partea a II-a, București, Ed. medicală, 1956.
2. Brown C. E. a. Evans W. D., *Primary massive calcification of the myocardium*, Amer. Heart. J., 1940, t. 19, p. 106.
3. Cutler E. C. a. Sosman M. C., *Calcification of the heart and pericardium*, Amer. J. Roentgenol., 1924, t. 12, p. 312.
4. Dearing W. H., Barnes A. R. a. Essex H. E., *Experiments with calculated therapeutic and toxic doses of digitalis*, Amer. Heart. J., 1943, t. 25, p. 648.
5. Ehrich W. E., Bellet S. a. Lewey F. H., *Cardiac changes from co-poisoning*, Amer. J. Med. Sci., 1944, t. 208, p. 511.
6. Kyser F. A., Ginsberg H. a. Gilbert N. C., *The effect of certain drugs upon the cardiotoxic lesions of digitalis in the dog*, Amer. Heart J., 1946, t. 31, p. 451.
7. Lieboro A. A., Warren S. a. Decourvey E., *Pathology of atomic bomb casualties*, Amer. J. Path., 1949, t. 25, p. 853.
8. Thibaudeau A. A. a. Mattisck V. L., *Histological findings in hearts which have been exposed to radiation in the course of treatement of adjuacent organs*, J. Cancer Res., 1929, t. 13, p. 251.
9. Tullis J. L., *The response of tissue to total body iradiation*, Ann. J. Path., 1949, t. 25, p. 829.

CAPITOLUL al XXI-lea

# NOSOLOGIA GENERALĂ A CARDIO-VASOPATIILOR

de PROF. EMIL C. CRĂCIUN

Pe baza observațiilor și discuțiilor precedente, ținînd de patomorfia specială și nosologică, vom trece, ca încheiere, la o examinare de ansamblu, propunînd și clasificări, care oglindesc perspective pentru patomorfia și nosologia proceselor inflamatorii.

## CLASIFICĂRI MIXTE

Evoluția ideilor asupra cardio-vasopatiilor se poate expune în forma cea mai succintă, amintind că, încă de la Hippocrat, interesul s-a centrat asupra hemoragiilor, anevrismelor, anomaliilor, apoi asupra activității cardiace, iar de la Bouillaud, asupra endocarditelor și consecințele lor. Pentru endocardite s-au propus clasificări de către: Abrikosov-Strukov (1956), Aschoff (1919), V. Babeş (1922), Barié (1912), Böhmig și Klein (1953), Brugsch (1947), Hamperl (1941), Kaufmann (1922), Letulle (1931), Mac Callum (1936), Moore (1947), Mouquin (1946), Ribbert (1924, în Henke-Lubarsch), Scherf (1955), Siegal (1950), Staemmler (1954), Titu Vasiliu (1946). O lipsă a acestor clasificări este că recurg simultan la criterii multiple: clinic, etiologic, patomorfic, nosologic, terapeutic.

**Nomenclatura.** Spunînd « miocardite », « arterite », indiferent de natura inflamatorie sau neinflamatorie a procesului, înseamnă a folosi noțiuni vagi. O denumire descriptivă ca « endocardita ulcero-vegetantă » nu poate sta alături cu una topografică — « endocardita parietală » — sau cu una clinică: « *sepsis lenta* ». Denumirea patomorfică « endocardita verucoasă » nu poate avea conținut nosologic în sensul unui proces reumatic. Nomenclatura mai reflectă și concepția nosologică, deci atitudinea curativo-profilactică.

La al XII-lea Congres unional al interniștilor din U.R.S.S., în 1935, G. F. Lang a accentuat pe drept faptul că descrierea și denumirea justă a fenomenelor morbide sînt strîns legate. Astfel, după cum arată M. S. Vovsi, diagnosticul de sindrom cardio-pulmonar nu este admisibil, ci trebuie stabilit un diagnostic nosologic care să redea în același timp caracteristica fiziopatologică a procesului (N. D. Strajesco).

## CLASIFICARE NOSOLOGICĂ

I. V. Davîdovski (1954) a luat inițiativa restructurării didactice a predării anatomiei patologice speciale după principiul nosologic.

*Propunem accentuarea criteriului nosologic, împărțind cardio-vasculitele pe entitățile nosologice în decursul cărora apar.* Această clasificare nosologică a fost deja aplicată în prezenta expunere, degajînd-o de clasificarea strict morfologică din « semiologia patomorfică generală », aceste două clasificări avînd fiecare etajul său de aplicare. Prezentăm, în cele ce urmează, cele două clasificări.

### CLASIFICARE MORFOLOGICĂ

(sindroame patomorfice inflamatorii)

— alterative
— exsudative
— proliferative
— asociate
} acute
} cronice

### CLASIFICARE NOSOLOGICĂ

(entități patomorfice inflamatorii)

Endocardite acute reumatice
    verucoase și polipoase (valvulare, cordale, parietale); latente (subendocardita)
    valvulita interstițială; recurențe reumatice
Endocardite acute nereumatice (cu aceleași varietăți)
Endocardite cronice fibropare (etiologie neprecizabilă)
Endocardite recurente (microbiene; foarte rar reumatică)
Miocardite (reumatică etc.)
Pericardite (reumatică etc.) } acute
    } evolutive
    } cronice
Polivasculite (reumatică etc.)
Cardiopatii mio-valvulare (mai ales reumatice)
Cardio-vasculite în septicemii acute
    endocardita ulcero-vegetantă
    endocardita recurentă
    miocardite și pericardite
    vasculite
Cardio-vasculite în septicemii subacute (lenta)
Cardio-vasculite în boli infecto-contagioase
    în boli microbiene: difterie etc.
    în viroze
    în procese criptogenetice (endocarditele Libman-Sacks, Löffler, fetală, seroasă; miocardita Fiedler; arteritele Küssmaul-Maier, Winiwarter-Bürger, Horton; etc.); în parazitoze.

Observațiile noastre nu ne arată diferențe între endocardita zisă plastică și cea verucoasă. Aceste două nume diferite par a corespunde doar tendinței de a statua o endocardită verucoasă nereumatismală pe lîngă cea reumatismală.

Ori asemenea denumiri fictive arată o interferență metodologică a morfologicului cu nosologicul. Este însă clar că o ierarhie a criteriilor este baza oricărei clasificări. Criteriul morfologic corespunde unui etaj de început, predominant analitic, iar cel nosologic, unui etaj de elaborare mai înaintată, predominant sintetic. Endocardita fetală și cea seroasă deocamdată nu sînt suficient conturate.

## ETIOLOGIA CARDIOPATIILOR

Etiologia cardiopatiilor este încă așa de lacunară, încît expunerea sa ar fi extrem de vastă și de puțin concludentă, depășind prezentul cadru.

## MORFOGENEZA GENERALĂ

*Întreaga devenire a înlănțuirii leziunilor trebuie examinată neapărat sub prisma histo-fiziologiei, neputînd fi înțeleasă altfel.* În acest sens, abia începe a se constitui o *metodică directă*, care nu este nici suficient de cunoscută, nici la îndemîna laboratoarelor de patomorfie. Din contra, *metodica indirectă se poate aplica pe preparatele histopatologice obișnuite*. Leziunile constituie și aici repere deosebit de semnificative. Opiniile au evoluat însă mai ales referitor la leziuni ireversibile. Victor Babeș a arătat, contrar altor clasici, că pigmentul zis de uzură poate dispare, în condițiile unor acțiuni enzimatice cu totul speciale. După Abrikosov, și amiloidul se poate resorbi. Nici depunerile calcare nu sînt ireversibile.

Probleme de morfogeneză în legătură cu bolile aparatului cardio-vascular nu sînt lipsite nici de diversitate, nici de importanță.

Astfel, Vail consideră că discocierea limitantei elastice interne este o leziune caracteristică în *boala hipertensivă*, aceasta fiind urmată de o înmulțire a fibrelor conjunctive, care disociază și înlocuiesc progresiv fibrele elastice, — după cum acestea au înlocuit fibrele musculare netede din medie (Volkova).

Propunem în legătură cu disocierea limitantei elastice următoarea interpretare histo-fiziologică. Considerînd ansamblul evolutiv, fenomenul patomorfic prim este elastoza, care duce, prin elastofibroză, la amiotrofia mediei, la îngroșarea intimei, apoi la panfibroză și consecințele ei. Or, ca interacțiuni în raport cu echilibrul angiodinamic normal, elastofibrele găsesc în desmofibre un fel de frîu, de cursor-limită. Fapt este că distensia elastică nu poate depăși amplitudinea permisă de alungirea maximă a fibrelor colagene. Dacă se trece de la condiții normale și perinormale la cele din boala hipertensivă, pe măsura adaptării structurilor elastice prin hiperplazie la noul regim angiodinamic, echilibrul funcțio-structural se realizează prin hiperplazia frîului colagen, în proporție cu hiperplazia resortului elastic. Intervine însă o discrepanță între comportarea elastofibrelor și a desmofibrelor. Pe cînd primele corespund unui stimul funcțional hemodinamic și deci traduc adaptarea pe organism, ultimele corespund doar unei adaptări pe organ și traduc un antagonism tisular. În mod caracteristic însă, orice hiperplazie fibro-conjunctivă, o dată declanșată, ajunge obligatoriu la fibroza retractilă, care aici este necicatriceală și acelulară, deoarece n-au existat distrugeri.

Așa cum a constatat Ivanovskaia, în boala hipertensivă, miocardul ajunge la o hipertrofie prin exces de solicitare funcțională. Paralel apare o hiperplazie și o îngroșare a fibrelor argentafine ale stromei. Se produce apoi colagenizarea lor. Analizînd histo-fiziologic această asociere de leziuni, hiperplazia retofibrelor constituie o hiperplazie de lucru. Însă condițiile neurohiperchinetice de bază se înlănțuie cu cele circulatorii locale, în sensul că boala hipertensivă duce la o defectuoasă irigare coronariană. Fibrele miocardice nu primesc deci surplusul de sînge și de $O_2$ în proporție cu suprasolicitarea funcțională, ceea ce favorizează suplearea lor prin retofibre la început și apoi prin desmofibre (scleroză acelulară).

După Volkova și alți autori sovietici, fiziologia de organ și de țesut are de lămurit de ce, la condițiile nou impuse angiodinamicii prin faptul hipertensiunii arteriale, arterele reacționează inegal, de exemplu foarte frecvent în rinichi, splină, pancreas, creier, ficat, miocard, dar foarte rar în suprarenală și tubul digestiv.

Concepția despre insudație adusă de W. W. Mayer nu a ținut cont în ce privește *hialinoza arterială* nici de rolul dispermeabilității endoteliilor, nici de rolul factorilor de organism (disproteinemie?), de țesut-frontieră (endoteliul arterial), de țesut efector (strat subendotelial), nici de rolul activ ori pasiv al endoteliilor și al structurilor subiacente, precum nici de contopirea, confundarea structurilor elastice și colagene în masa de hialin. Reprezintă oare aceasta o faneroză (cu volum crescut, ca toate fanerozele), este o demascare a unor proteine cu hidrofilie crescută, sau o coagulabilitate crescută la un eventual «labferment» tisular? Sau endoteliul nu permite trecerea și a coloidului de protecție, care ar menține în suspensie «prehialinul» în sînge?

Bondarciuk (1949) a obținut, prin rezecția vaselor temporale și occipitale, dispariția *cefaleei* ca tratament simptomatic al bolii hipertensive, bazîndu-se pe observațiile lui Grinstein. Acesta, în același scop, a practicat iritația aparatului interceptor al sinusurilor venoase din dura mater, precum și a marilor artere de la baza creierului. Cefaleea, datorindu-se diminuării tonusului arterial și măririi amplitudinii oscilațiilor pulsatile, dispare, deoarece rezecția acelor vene suprimă reflexe patologice, previne dezvoltarea tulburărilor de tranzit arterial prin reflexe axonale.

*Biopuncturile renale* pot contribui la elucidarea bolii hipertensive. Faptul că deseori arterele prezintă leziuni minime (Castelman și Smithwick, 1943; Heptinstall, 1954) confirmă concepția modernă adusă de G. F. Lang și de școala sovietică arătînd că leziunile renale nu reprezintă decît consecința structuralizată a unor tulburări de durată de angiodinamică, tocmai în sensul bolii hipertensive. Biopuncturile renale ar putea deci servi ca metodă de control a visceralizării bolii hipertensive.

*Îngroșarea interstițiilor miocardice* trece prin diverse stadii în hipertonia experimentală la cobai, produsă la 1—6 luni după rezecția aparatului presoreceptor. Substanța argirofilă la început se îngroașă, apoi se lichefiază («starea precolagenă») și în urmă se colagenizează (Smirnova-Zamkova, 1944). Deci hipertrofia miocardului și a elasticei se desfășoară paralel cu îngroșarea și densificarea membranelor filtrante argirofile.

Încă nu s-a lămurit, fie și ipotetic, *ectazia aortei în ateroscleroză*. Leziunile acesteia interesează intima aortei, iar media arată leziuni doar tardiv și numai în mică parte, imediat sub limitanta elastică internă. Se constată însă ectazia aortei la percuție, radiologie și la necropsie, prin modificarea întregului perete, deşi practic doar intima este lezată. Abundenţa interoceptorilor la acest nivel (I. T. Niculescu şi colaboratori, 1954) poate contribui esenţial la permanente reflexe patologice.

Analizînd histo-fiziologic procesul, dacă acesta ar depinde doar de ateroscleroza intimei, peretele ar deveni mai opac şi mai gros numai înspre lumen, concentric, şi nu excentric, centrifug, aşa cum se constată obiectiv. Intervine deci o dilatare caracteristică a mediei. Rămîne de precizat ce rol are volumul sistolic. Se pare că hemodinamica impune neuro-reflex mediei şi adventiţiei adaptarea corespunzătoare ca o relaxare a leiomiofibrelor mediei şi a întregii armături fibro-elastice. Relaxarea paretică a mediei poate fi consecutivă epuizării leiomiofibrelor prin hipertonus sau prin spasticitate neuro-reflexă. Fapt este că o asemenea simplă relaxare paretică pare a interveni în aortita malarică, deoarece ectazia acesteia, pînă la 35—45 mm, este total reversibilă clinic şi radiologic prin tratament susţinut (Galata, 1945).

Rezultatul hiperplaziei miocardice diferă după etate: este reversibilă *hipertrofia cardiacă* a nou-născutului în caz de hipertensiune arterială la mamă, sau în eritroblastoză.

Faptul că în *endocarditele din septicemii acute* (ulcero-vegetante), leziunile metastatice sînt purulente, iar pe valvule, ele sînt fibrino-necrotice, pare a se datori unor factori multipli: condiţiile hemodinamice sînt cu totul deosebite, ca viteză; oxigenarea este mult mai bună în cordul stîng; intervine: caracterul braditrofic al ţesuturilor fibroelastice valvulare şi slaba acţiune litică a enzimelor la acest nivel; dar şi factori de organism, ca afluxul de anticorpi etc.

*Hemocapilarele*, deşi extrem de importante pentru funcţia specifică şi trofismul ţesuturilor, sînt prea puţin studiate funcţio-structural. Troiţkaia (1951) constată că după tratamentul antiluetic dispar unele tulburări de permeabilitate de tip toxic, constatate în stadiul primar şi cel secundar.

*Carditele reumatismale*, prin marea lor importanţă practică, ar reclama cercetări mai minuţioase. I. V. Davîdovski admite că producerea şi dezvoltarea celor mai multe dintre endocardite se datoreşte dezorganizării speciale a ţesutului conjunctiv al endocardului. Consecinţele acestui fapt fundamental pun în valoare adaptarea miocardică. Aceasta este net influenţabilă direct şi indirect, prin metabolismul general. La cardiacii cronici pot interveni tulburări ca echilibru ionic. Se ştie că o alimentaţie săracă în NaCl scade absorbţia glucozei, ceea ce, credem, se datoreşte reducerii cantităţii de apă din citoplasmă. Se mai ştie că scad metabolismul bazal şi tensiunea arterială cu apariţia semnelor de astenie circulatorie. Însă o astenie similară interesează musculatura striată. Mecanismul este complex. Intervin tulburări hemodinamice, manifestate prin încetinirea vitezei circulatorii în capilare, diminuînd activitatea musculară, ca şi a întregului organism, căci ţesutul muscular serveşte aici doar ca un indicator patobiotic al reducerii debitului capilarelor. Experimental, Langen (1954) constată că desodarea scade funcţia capilarelor, iar un anume exces de NaCl sporeşte activitatea lor. Echilibrul osmotic, exprimat ca NaCl, comandă indirect însuşi metabolismul glucidic al miofibrelor din cord, vase şi muşchii scheletului.

Excesul de solicitare şi de travaliu al ventriculului stîng la *sportivi*, la *hipertiroidieni*, în *poliglobulia Vaquez* (viscozitate crescută) duce la mărirea cordului prin hipertrofia fiecărei miofibre în parte.

*Iminența de infarct* (B. Theodorescu) sau *stadiul de preinfarct* (A. Moga) corespund unor tulburări coronariene de irigație suficient de intense ca să producă semne de suferință miocardică, dar încă insuficiente ca să realizeze infarctul miocardic. Ar fi interesant de pus în corelație acest tablou clinic cu determinările ECG și mai ales cu electroforeza, aceasta constituind deocamdată cel mai fin indiciu al modificărilor structurale din miocard și chiar echivalentul unei biopsii, deoarece procesele patomorfice își au expresia lor metabolică.

*Stadierea patomorfică a infarctului miocardic* se poate confirma în faza inițială (primele 24 ore), prin hipercoagulabilitatea sanguină corespunzînd constituirii trombului vascular, precum și resorbției de cataboliți în funcție de trombochinază (citozim) la nivelul teritoriului miocardic infarctizat. Creșterea fracțiunii lipidice β- lente pare a corespunde atît procesului de ateroscleroză, cît și dezintegrării focarelor degenerative ateromatoase la nivelul trombozei. Creșterea fracțiunii glucidice α-2 (mucopolizaharide) corespunde începutului rapidei dezintegrări miocardice. În a doua fază (ziua a 2-a), paralel cu constituirea deplină a necrozei de coagulare în teritoriul infarctizat, resorbția devine tot mai intensă, așa că fracțiunea α-2 glucidică rămîne crescută, ca și hipercoagulabilitatea. În schimb scad fracțiunile lipidice β-lente și cresc cele β-rapide (nepatologice). În a treia fază, după primul septenar, resorbția cataboliților este practic terminată, fie că infarctul era de dimensiuni relativ mici, fie că incapsularea fibro-conjunctivă încetinește resorbția, fie că necroza de coagulare tinde la hialinizare, ceea ce încetinește difuziunea lichidelor și deci resorbția. Scad hipercoagulabilitatea, ca și fracțiunea α-2.

*Infarctul evolutiv* (noi teritorii periferice necrozate secundar) menține dezechilibrul electroforetic, ceea ce constituie un avertisment despre gravitatea situației.

*Redusa potențialitate oncogenă* a complexului de țesuturi cardiace reiese din micul lor număr de neoplazii primare, cu toate remanierile intervenite în cursul embriogenezei și cu toate malformațiile cordului în comparație cu aparatul urinar ori genital, la fel de remaniate. Coeloteliomul tawarian benign reprezintă o rară excepție. Echilibrul acestor țesuturi este așa de bine asigurat ca inervație, metabolism și funcție, încît riscul oncogenetic este redus la minimum.

*Sisteme integratoare.* Abia recent a început a fi studiat patomorfic, rolul marilor sisteme de integrare și mai ales al sistemului nervos central cu metodele moderne. Necesitatea unor mai ample cercetări rezultă în special din rolul bine cunoscut al acelor sisteme în diversele manifestări ale aparatului cardio-vascular pe plan normal, perinormal și patologic.

Sistemul nervos central nu intervine ca organizator al bolii reumatismale (Ricker, 1924, Speranski), dar intervine prin acțiuni reflexe, provocate fie prin excitarea interoceptorilor vasculari (A. D. Ado, 1952; Vanecek și colaboratori, 1954), fie prin modificarea reflectivității condiționate (Raskova, 1954; V. Runcan, 1957), fie prin modificări de excitabilitate decelabile prin cronaxie (R. I. Leporski; M. V. Cernorutki, 1955). De acord cu A. I. Nesterov (1948, 1955), mucoasa rino-faringiană, prin leziunile sale, devine un întins focar de excitație patologică. Receptorii mucoaselor și vaselor, sub acțiunea factorilor microbieni, condiționează dereglări care interesează activitatea nervoasă superioară, centrii vegetativi subcorticali şi, pe această cale, echilibrul neurohormonal prin sistemul diencefalo-hipofizo-suprarenal.

Rolul dezechilibrului neuro-vegetativ, susţinut de Siegmund (1950), a fost negat de Staemmler (1954) pe motivul că nu se cunosc endocardite produse exclusiv prin tulburări primare în centrii vegetativi. Motivarea aceasta credem că nu este suficientă, deoarece consideră unilateral, sub unghiul pur morfologic, întreaga devenire funcţio-structurală a endocarditelor.

Rolul acestei căi de coordonare este confirmat de Siegmund (1931), Ricker (1938), Slauk (1938), Karstens (1947), Selve (1949), Tonutti (1951). Hipoxia, acidoza şi suprasolicitarea funcţională a diafragmului şi altor muşchi respiratori produc degenerări ale neurofibrelor motorii corespunzătoare, cu aspect de neurom terminal, găsit în tuberculoză de Lavrentiev şi Filatov (1934) ca şi Hasanov (1940), iar de Falin (1950), la cardiaci.

Cercetări experimentale făcute în U.R.S.S. de către G. R. Britanski au demonstrat rolul tulburării reglării nervoase a proceselor trofice din miocard. Aceste experienţe arată conform concepţiei lui I. P. Pavlov importanţa reglării nervoase a proceselor trofice din miocard. Contribuţiile aduse de Doghiel, Smirnov, Lavrentiev, ca şi de I. T. Niculescu permit o abordare largă a problemei, în perspectiva concepţiei cortico-viscerale, elaborată de I. P. Pavlov şi dezvoltată de Bîcov, Anicikov, Lukomski, Tareev, Kurşacov, Hefter, Neslin. Nucleul paraventricular şi cel supraoptic, sînt considerate de Ruzyllo (1954) ca fiind locul principal, dacă nu chiar unic, de acţiune al salicilatului în reumatism, dezvoltînd o acţiune hematologică şi biochimică identică cu cea produsă de ACTH. Considerentele elaborate de acest autor pun în lumină rolul factorului neurogen în reumatism. De asemenea, lipsa de durată a bunelor efecte observate la 80% din artritele reumatice tratate local cu injecţii de acetat de hidrocortizon (Hollander, 1954), tinde să arate că procesul local este expresia, dar nu cauza, bolii reumatice. Dar acţiunea favorabilă a morfinei în insuficienţa cardiacă s-ar datori (Gottsegen, 1954) reducerii considerabile a consumului de $O_2$, ceea ce diminuă discrepanţa dintre nevoile de $O_2$ ale organismului şi randamentul circulator.

Hormonoterapia poate servi ca test pentru deosebirea leziunilor reversibile de cele ireversibile. Wilson şi Lim (1950) constată, la pacienţii cu o cardită reumatică acută, că după 7 zile de tratament, cordul revine uneori la normal, suflurile dispar, rezerva cardiacă redevine normală. Prin urmare, procesul reumatic a fost oprit total sau cu minime leziuni reziduale, subclinice sau aclinice. *Cortizonul şi hidrocortizonul intervin aci specific, oprind declanşarea fenomenului de adaptare însuşit, care s-ar putea numi ciclul fibropar al ţesutului conjunctiv.* Acesta începe cu necroza fibrinoidă şi termină cu scleroza mutilantă a aparatelor valvulare. Pericolul este nu atît la reumatism ca atare, cît la etapa fibropară a procesului reumatic. Efectul terapeutic subliniază rolul marilor sisteme de coordonare în sinteza desmogelului, desmofibrelor şi desmocitelor. Plasmexodia şi resorbţia exsudatelor arată proprietăţi de membrană selectivă dirijată a capilarelor, de acord cu Nesterov (1955, 1957). Este însă interesat şi parenchimul miocardic, căci Wilson şi Lim (1956) constată pe ECG o creştere de amplitudine a undei *T*. Ar mai putea interveni, credem, un mecanism indirect, degajînd fibrele miocardice de edemul din endomiziu.

*Interacțiunile multiviscerale* constituie în prezent un fapt științific larg dovedit. Astfel, Wilson și Ledingham (1954) nu admit o vasopresină renală, ci acuză incapacitatea rinichiului, în atare condiții, de a inhiba factorul presor suprarenal, pe baza leziunilor din suprarenală. Rămîne de dovedit dacă vasopresina este elaborată în suprarenală sau dacă aceasta intervine doar menținînd tonusul arterial și tensiunea arterială de bază, pe cînd alte țesuturi produc factorul extrarenal. Acesta, sau este produs în exces, sau eliminarea sa renală scade.

Extirparea chirurgicală a suprarenalei la hipertensivi, scade tensiunea și simptomele cerebrale, coronariene și renale (Eirup și Frankson, 1954; I. Țurai, 1954).

## DELIMITĂRI NOSOGRAFICE

### CARDITE REUMATICE

În prezent identificarea bolii reumatice se face coroborînd : *a)* tabloul clinic, *b)* nodulii reumatici, *c)* seroreacții arătînd un proces datorit streptococului hemolitic tip A. S-a pus în discuție *specificitatea nodulilor reumatici* în extrem de rare cazuri.

Se citează asemănări morfologice cu nodulii miocardici din scarlatină, dar raritatea unor asemenea cazuri este aceeași ca pentru alte boli, conchid Salfelder și Sandritter (1951). La fel, Fahr (1926), Stoeber (1935) neagă identitatea nodulilor ; Franz (1939) admite o coincidență, ambele procese fiind dintre cele mai frecvente. Specificitatea este admisă de Talalaev (1927), Siegmund (1931), Crăciun (1933), Klinge (1936), Giudizi (1939), Aschoff (1940), Lanza (1940), Fiori și Stigliani (1941), Nicol (1943), Masshoff (1944), de Courten (1946), Strukov (1948), Skvorțov (1952), Tourneux (1952), R. Popa (1954). În endocardita lentă, nodulii reumatici se pot interpreta în sensul terenului reumatic pe care se poate dezvolta lenta, precum și a reactivării procesului reumatic prin lentă. *Nu este suficient a menționa, credem, că s-au găsit noduli reumatici în miocard etc. Trebuie neapărat precizat în ce stadiu se aflau nodulii, deoarece nodulii incipienți și cei sclerozați nu sînt suficient de caracteristici, mai ales în lipsa unui tablou clinic bine conturat. Specificitatea nodulilor reumatici credem că se poate explica prin specificitatea patochimică a materialului «fibrinoid» la reumatici.* Deși morfologic, necroza fibrinoidă se prezintă la fel în diverse condiții, specificitatea ei în reumatism este dovedită de specificitatea reacției granulomatoase, dat fiind că morfologia histiopoliblastelor exprimă metabolismul lor de adaptare. *Specificitatea etiopatogenică devine specificitate funcțio-structurală numai în măsura specificității enzimatice.* Prin acțiuni imunobiologice și enzimatice specifice, se ajunge la edificarea nodulului reumatic, ca o adaptare celulară și tisulară specifică.

*Unitate sau pluralitate nosologică? Un principiu fundamental în patomorfie precizează că de la identitatea morfologică nu se poate conchide la identitate etio-patogenică.*

Concepţia nosologică (I. V. Davîdovski) prevalentă azi pentru învăţămîntul patomorfic, ca şi metoda anatomo-clinică, se opun privirii unilaterale a morfologistului. Aşa că prezenţa nodulilor reumatici în miocard (boala Sokolski-Bouillaud), ca şi în ţesuturile periarticulare la bolnavi cu reumatism cronic (Françon şi Besnier; Swift), ca şi în poliartrita cronică evolutivă (Lian; Bernard; Coste; Pasteur—Vallery—Radot; Baggenstoss; R. Popa), sau în periarterita nodoasă (Rubin Popa) *nu înseamnă identitatea acestor tablouri morfologice. Concepţia unităţii bolii reumatismale cu periarterita nodoasă şi cu alte tablouri clinice atribuite alergozelor, se poate dovedi, credem, nu numai prin unitatea substratului histologic, ci şi prin unitatea condiţiilor etiopatogene şi a profilului clinic. Concepţia unitaristă mai reclamă în prealabil probe de laborator, fie ca seroreacţii, fie ca precizare, a specificităţii agentului cauzal şi a mecanismului cauzal, pe baza criteriilor lui Robert Koch.*

Statistica permite diferenţieri nosologice la proporţii de mase. Ca *frecvenţă* a leziunilor valvulare în timp de pace, Davîdovski (1923—1933) constată 4,1% la 60 959 de necropsii, faţă de 3,5% pe 17 172 necropsii (Anicikov, 1935) şi faţă de 5,6% pe 7 274 necropsii (Davîdovski, 1940). În timpul Marelui Război pentru Apărarea Patriei, autori sovietici ca Mejebovski şi Babuşkin (1944—1945) găsesc, la cardiaci 15—25,8% leziuni valvulare.

Ca etate, *grupele pe ani* se comportă în mod semnificativ. Endocardita reumatică apare mai ales între 10 şi 12 ani (Wickoff şi Lingg, 1926; Hochrein, 1941). Endocardita lentă este mai frecventă între 20 şi 30 de ani (Thayer, 1931, Gerner, 1951), fiind rară la copii (Nedelmann, 1929; Schottmüller şi Bingold, 1925; Stolte, 1931). Endocardita ulcero-vegetantă apare la orice etate, chiar şi în primii ani (Sansby şi Larson, 1930; Mulsow şi Hess, 1936). Reumatismul acut poate fi precedat, nu numai de angină (52,4%), dar în 2,7% cazuri şi de tifoidă, colită hemoragică, otită purulentă; în 11,7% nu s-a găsit nici o relaţie cu boli anterioare (Kuzneţov). La 28—50% din bolnavii cu leziuni cardiace reumatismale constituite, nu existau antecedente de poliartrită (Kuzneţov şi Golbreich). Angina precede în 80% din cazuri reumatismul acut (Ilinski). Endocardita acută este foarte rară la copii sub 2 ani: doar 13 cazuri la 1 501 necropsii în 30 ani (Macaulay, 1954). Este extrem de rar reumatismul în primul an, apare în al doilea an şi creşte cu timpul. Este deci cu totul ipotetic un reumatism infantil nediagnosticat, şi căruia i se atribuie în mod neîntemeiat valvulite cronice insidioase.

Miocardita, ca diagnostic presupune: *a)* leziune evolutivă, *b)* de natură inflamatorie. Este deci clar că nu orice participare a miocardului sau aritmie este o miocardită. Existenţa zonelor miocardice cu leziuni mute la ECG (Condorelli, 1929) pune în discuţie şi natura acelor leziuni. Metabolismul electroliţilor produce modificări nete ale ECG, în raport cu K, NaCl, $HCO_3$, *p*H etc. Carbonul radioactiv ($C^{14}$) arată dispariţia colagenului şi înlocuirea acestuia cu fibrinoid (Kelgreen). Pot interveni simpli cataboliţi ai colagenului, sau asocierea lor cu proteine plasmatice, ori cu mucopolizaharide. Depolimerizarea prin hialuronidaza streptococică nu duce totdeauna la aceiaşi cataboliţi. Se pot explica astfel deosebiri în leziuni ca umflare şi modificare a fibrelor colagene la electromicroscopie, ca şi reacţii histopoliblastice şi limfopoliblastice etc.

## CARDITE SEPTICE

N. Gh. Lupu și colaboratori (1957), pe criteriul eficacității îndepărtării focarului amigdalian, consideră că cele două boli: reumatismul infecției de focar și boala Sokolski-Bouillaud, sînt două forme clinice ale uneia și aceleiași afecțiuni în condiții fiziopatologice și imunologice deosebite.

Endocarditele pun deosebit de grele probleme ca delimitare nosologică. Cu totul instructive sînt criteriile multiple care permit a delimita, septicemiile acute (boala Bouillaud-Senhouse-Kirkes), de cele subacute (boala Jaccoud-Osler). *Reiese proeminența metodologică a nosologicului, adică a sintezei: clinică + patomorfie + etiologie + rezultate terapeutice* asupra oricăruia dintre aceste criterii luat în parte. Criteriul clinic precizat de Jaccoud și Osler, apare insuficient, deoarece între tipurile extreme, reumatism și lentă, intervin forme de tranziție, ca și între endocarditele din septicemii acute și subacute. Clinic, B. Theodorescu a pus diagnosticul de lentă la un valvular, care fără să aibă febră, prezenta hippocratism digital, ceea ce indică unele corelații nosologice cu totul particulare și semnificative pentru clinician. La fel, predilecția nodulilor Osler ca embolii nesupurate, spontan rezolutive, pentru pulpa degetelor și eminențele tenare și hipotenare. Criteriul durată, de cel mult 90 zile pentru lenta (Libman) reflectă realități clinice. Criteriul terapeutic este mai valabil arătînd succese prin chimio- și antibioterapie numai în lentă, cu vindecări adevărate, sau relativ lungi. Criteriul etiologic poate explica asemănările dintre ulcero-vegetantă și lenta, ambele fiind produse, în linii mari, de aceiași germeni trecînd de 60 (Libman, 1947). Criteriul nosologic: concepției că lenta este o boală distinctă (Schottmüller, Cernogubov, Tareev, Kurșakov) cu agent patogen specific, i se opune concepția ca endocardita lentă și cea reumatismală sînt doar faze evolutive ale unui proces reumatic unitar (Lang, Strajesco, Cernoruțki). Prezența streptococului viridans nu este absolut necesar în lenta, acest germene provocînd și alte forme de endocardită (Abrikosov).

Criteriul patomorfic aduce elemente valabile, deși macroscopia este variată în lenta: *a*) tipul verucos sau vegetant simplu, ca în reumatism, dar cu mase trombotice inegale; *b*) tipul ulcerovegetant, dar cu ulcerații mai rare, superficiale și limitate, cu vegetații mai mici, chiar dacă ele depășesc locul obișnuit al verucozităților reumatice (zona de încheiere valvulară și chiar valvulele), interesînd pereți, cordagii etc. Lenta corespunzînd unei virulențe restrînse, macroscopia este intermediară între tipul reumatic și cel ulcero-vegetant. Dar se pot găsi, în unele cazuri, leziuni tot atît de distructive și exuberante ca în endocardita ulcero-vegetantă. Însă Lian, Ștefan Nicolau și Poincloux au descoperit o endotelioză, în lenta, strîmtînd lumenul vascular, însoțită de infiltrate perivasculare nesupurate. Aceste leziuni sînt cu totul caracteristice.

*Prezența unui țesut de granulație acoperit cu fibrină și depuneri trombotice constituie semnul distinctiv al lentei, oferind un criteriu de deosebire atît pentru procesele pur reumatice, cît și pentru cele septice hipertoxice* (*Böhmig*). Totuși din analiza descrierilor făcute de acest autor, se poate descifra o înlănțuire morfogenetică diferită *dacă în locul înlățuirii sale pur morfologice, se dă precădere înlănțuirii nosogene* El relevă prezența constantă a inflamației seroase și a celei fibrinoase, asociindu-se între ele sau cu țesutul de granulație. Așa fiind, nu mai este cazul de a vorbi de o inflamaţie seroasă distinctă de cea fibrinoasă. În realitate se vede edem şi fibrină, ca leziuni elementare asociate, fără a constitui etape evolutive distincte. *O analogie se poate face*, nu pur morfologic *cu alveolita seroasă ori fibrinoasă din pneumonia francă lobară*, *ci* nosologic *cu o înlănţuire iterativă, precum cea din nodulii bronhopneumonici. Diferenţa decurge, nu din caracterul «autonom» al lentei, ci din evoluţia prelungită, iterativă, a unei septicemii cu virulenţă slabă. Decisiv nu este microbul, ci modul de reacţie a organismului.* În atare condiţii, masele trombotice vechi (cele foarte aderente, notează just acest autor) ori noi, ca şi pierderile de substanţă, se însoţesc de *formarea unui ţesut de granulaţie, corespunzînd evoluţiei prelungite, pe un teren modificat.* Iar intricarea diverselor leziuni elementare traduce caracterul iterativ al diseminărilor microbiene în lenta, aşa cum acestea reies din curba termică, valuri de noduli subcutanaţi, VSH etc. La fel se poate explica dislocarea armăturilor fibro-elastice valvulare, prin acţiunea aceluiaşi ţesut de granulaţie. Dar un ţesut de granulaţie (spre diferenţă de un granulom) nu se formează decît atunci cînd este declanşată activitatea de organizare a stromei cito-vasculo-conjunctive. Acest determinism morfogenetic nu apare, în leziunile din lenta, exclusiv în legătură cu fibrina insudată sub endoteliu (Böhmig, Albertini), ci cu procesul ulcerativ şi tendinţa la organizare a maselor fibrino-placheto-leucocitare. Importanţa fibrinei în verucozităţile şi vegetaţiile ori polipii din lenta este în funcţie, nu numai de echilibrul plasmatic, suprafeţe denudate etc., dar şi de factori exogeni (activitatea fibrinolitică microbiană şi alte funcţii ale virulenţei microbiene), ca şi de factori de organism (alergie etc.).

În rezumat, deosebirile dintre procesul reumatic tipic şi lenta, de acord cu Aschoff, Talalaev, Clawson, Bell, Härtzell, Huguenin, Albot, Miget, Jaffé, Albertini, Böhmig, constau în *modul de reacţie lezional. Nodulii reumatici se constituie fără participare de neovase. În lenta, neovasele au un rol important, în jurul lor grupîndu-se fibroblaste etc. Cu alte cuvinte, abundenţa neocapilarelor şi a ţesutului de granulaţie conferă leziunilor din lenta un caracter hiperplazic pe drept accentuat de aceşti autori.*

Reumatismul şi endocardita lentă sînt două boli diferite, dar care se pot asocia. Aceste concluzii se desprind din comunicările şi discuţiile Conferinţei a XVI-a a patologiştilor din regiunea Moscova din 1951 (Cernogubov, Sulţ, Kaţnelson, Kurşakov, Nigunov, Dvijkov). Credem că lipsa unor criterii unanim acceptate poate explica felul divergent cum a fost interpretată lenta: fie forma prelungită a reumatismului (Saphir etc.) fie ca boală de sine stătătoare (Schottmüller), fie ca un proces morbid distinct, produs de germeni variaţi, pe fondul unor leziuni endocardice, premergătoare, de obicei reumatice. Alteori (deşi foarte rar) asemenea leziuni pot fi de natură aterosclerotică, toxiinfecţioasă (Davîdovski, Gefter), în condiţiile unei hiperergii (Abrikosov). Chiar prezenţa nodulilor de tip Bracht-Wächter, cu numeroase neutrofile şi cu asociere de hiperemie şi edem, arată net că modul de reacţie în lenta se face în condiţiile unui proces microbian. Tropismul vascular se manifestă, în lenta, prin participarea endoteliilor din capilare şi precapilare. Apar elemente mai bogate în citoplasmă, cu tendinţă la descuamare, hiperplazie, obliterare, apoi necroză ischemică şi consecinţele acesteia. Interpretarea morfogenetică subliniază, nu emboliile septice, cît componenta locală cu îngroşarea hiperergică, a intimei, ca o vasculită.

O particularitate a endocarditei lente este amiloidoza renală (Mihai și Pambuccian, 1955). Față de etio-patogenia obișnuită a depunerilor de amiloid, această leziune pune probleme deosebit de interesante.

Referitor la endocarditele septicemice, perspicacitatea clinică a lui Bouillaud a reușit a sezisa caracterul hipertoxic « tipic », al endocarditei « ulceroase », deplin confirmat prin cercetări bacteriologice : dovedirea prezenței microbilor în vegetații (Rokitanski, Virchow, Lancereaux), în infarcte viscerale și cutanate (Winge), în hemoculturi (Jaccoud și Grancher), de acord cu întregul tablou anatomoclinic (Langovoi, Vîsocovici, Lebedev, Martinovski, Cernogubov, Tareev, Ghilearovici, Strajesco etc.). Între maligna și lenta există mai ales deosebiri cantitative: durata evoluției, densitatea bacteriemiei, numărul speciilor de microbi asociați etc. Aceasta însă numai la prima vedere. Adîncind studiul analitic, se va constata că atare deosebiri cantitative ajung, însumîndu-se, la un rezultat calitativ altul, cu totul nou. Se cunosc cazuri cu trecere gradată între maligna și lenta, dar și între lenta și reumatism. Simple asemănări clinice însă *nu* prevalează asupra unei profilări patobiotice și nosologice distincte.

Ca încheiere pentru acest capitol, se poate spune că el reprezintă o foarte necesară confruntare a celor trei entități patomorfice principale: cardiovasculitele reumatice, septicemice și subsepticemice.

★

Ca încheiere pentru întreaga expunere ce precede, ni se pare clar că remanieri esențiale sînt iminente.

Patologia cardio-vasculară a fost magistral edificată de mari clinicieni și este mereu completată. Ea însă nu a reprezentat, ca metodologie, decît entități pur clinice, de început, apoi clinico-anatomice și în sfîrșit, clinico-anatomofiziologice. Nu s-a trecut însă, tocmai în marile probleme controversate, la etapa superioară, a entităților nosologice, etapă esențială pentru profilaxie și terapie. Motivul este că bacteriologia și serologia au intervenit tardiv, ambele fiind prea mult sub imperiul dogmei: un microb = o leziune = un simptom = o boală. În acele etape ale cercetării medicale, și mediul, și organismul, și interacțiunile lor erau concepute fragmentar și localicist.

Realitățile omului bolnav nu permit a minimaliza patologia elementelor organismice. Sistematizîndu-le științific, în lumina fiziologiei moderne, apar tot mai limpede interacțiunile cauzale, deci apar și punctele nodale unde pot avea priză terapia și profilaxia.

Cardiologia adîncită funcțio-structural, prin înțelegerea dinamică a patomorfiei, pune la îndemîna oricărui medic, și repere obiective, și corelații creatoare între teorie și practică.

## BIBLIOGRAFIE

1. Abrikosov A. I. și Strukov A. I., *Anatomia patologică*, București, Ed. medicală, 1955 (partea I) și 1956 (partea a II-a).
2. Babeș V. și Babeș A., *Anatomia patologică specială*, București, 1922.
3. Crăciun E., *Cicatrisations des plaies expérimentales de l'aorte*, C. R. Soc. Biol., t. CVII, p. 428.
4. Danielopolu D., *Le système nerveux de la vie végétative*, Paris, Ed. Masson, 1943.

5. Davîdovski I. V., *Patologhiceskaia anatomia i patoghenez zabolevanii celoveka,* Moscova, Medghiz 1938.

6. — *Problema localizării şi patologiei organelor în lumina concepţiilor lui Secenov, Pavlov, Vvedenski,* în *Studii şi cercetări de morfopatologie,* Bucureşti, Ed. medicală, 1955.

7. Hornet Th., *Bolile vasculare ale sistemului nervos,* în *Morfopatologia sistemului nervos,* Bucureşti, Ed. medicală, 1957, p. 202.

8. Hortolomei N., Maliţchi E., Ghiţescu T., Setlacec D. şi Papahagi E., *Sechele reumatismale. Tratamentul chirurgical al stenozei mitrale,* în *Lucrările congresului naţional de ştiinţe medicale, I. Rapoarte,* Ed. Acad. R.P.R., 1957.

9. Iliescu, C. C. (sub redacţie), *Bolile aparatului cardiovascular,* Bucureşti, Ed. stat. pt. lit. med., 1950.

10. Kedrov A. A., *Insuficienţa cardiacă produsă de distrofia miocardului* în *Bolile inimii şi ale vaselor (Experienţa medicinii sovietice în Marele Război pentru Apărarea Patriei 1941—1945),* Bucureşti, Ed. Medicală, 1954.

11. Moga A., Iancu A., Moraru E., Prodan L., Faur A., Mihalca E., Gligore V. şi Hărăguş St., *Profilaxia şi tratamentul medical complex al reumatismului,* în *Lucrările Congresului naţional de ştiinţe medicale 5—11 mai 1957. I. Rapoarte,* Ed. Acad. R.P.R., 1957.

12. Mureşanu A., *Observaţii asupra unor cazuri de periarterită nodoasă.* în *Actualităţi în patologie,* Bucureşti, Ed. de stat pt. lit. ştiinţ., 1954, p. 309.

13. Nicolau Ioan, Schwartz-Kirschen şi Ghiţă Nicolae, *Reumatismul infantil. Caracterele sale,* în *Lucrările congresului naţional de ştiinţe medicale 5—11 mai 1957. I. Rapoarte,* Ed. Acad. R.P.R., 1957.

14. Niculescu I. T., *Problema interoceptorilor,* în *Probleme de neurologie,* Bucureşti, Ed. stat pt. lit. ştiinţ., 1955, p. 216.

15. Sokodi-Dimitrov D., *Reanimarea după oprirea inimii,* Klin. mediţina, 1956, p. 69.

16. Staemmler M., *Herz und Gefässe,* Berlin 1954.

17. Ţurai I., Mandache F. şi Gerota D., *Tehnica meduloslerozei bilaterale asociată cu splanhnico-solarectomie şi simpaticectomie lombară,* Chirurgia, 1953, nr. 5.

18. Ţurai I., Mandache F., Papahagi M. şi Prişcu A., *Bazele fiziologice ale tratamentului hipertoniei arteriale prin splanchnico solarectomie asociată cu medulosleroza glandelor suprarenale,* Chirurgia, 1953, nr. 5.

BIBLIOTECA ACADEMIEI REPUBLICII POPULARE ROMÂNE

# ERATA

| Pag. | rîndul | în loc de: | se va citi: |
|---|---|---|---|
| 62 | 9 de jos | stîngi | drepte |
| 270 | 17 de sus | este | este uneori |
| 536 | legenda fig. 230 | primită | primitivă |

C. 356

**Redactor de carte: Dr. Ioan Jocu**
**Tehnoredactor: Elena Negru**

*Dat la cules* 16.03.1959. *Bun de tipar* 23.06.1959. *Tiraj* 1350 *ex.*
*Hîrtie velină satinată* 80 g.m.². *Format* 16/70×100. *Coli editoriale* 55,8
*Coli de tipar* 42.A 03143/1959. *Indicele de clasificare pentru bibliotecile*
*mari şi mici* : 616.1—091(082).

Tiparul executat sub com. nr. 356 la Intreprinderea poligrafică nr. 4,
Calea Şerban Vodă nr. 133—135, Bucureşti, R.P.R.